Г.Л. БИЛИЧ, В.А. КРЫЖАНОВСКИЙ

АНАТОМИЯ ЧЕЛОВЕКА

АТЛАС

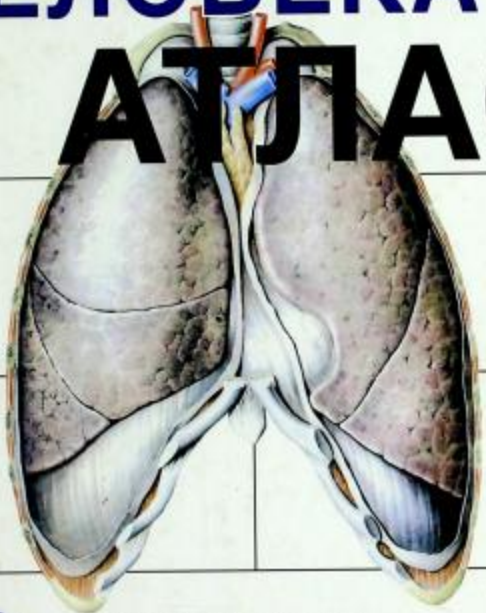

- латинский
- русский
- английский

2

ВНУТРЕННИЕ ОРГАНЫ

Пищеварительная система • Дыхательная система • Мочеполовой аппарат • Лимфоидная система • Эндокринные железы • Сердечно-сосудистая система

ИЗДАТЕЛЬСКАЯ ГРУППА «ГЭОТАР-Медиа»

Библ-ка 2010 г.

Анатомия
Атлас в
То

5 Предисловие

7 Пищеварительная система

141 Дыхательная система

199 Мочевая система

239 Мужская половая система

273 Женская половая система

309 Лимфоидная смстема
(органы кроветворения и иммунной системы)

381 Эндокринные железы

141 Сердечно-сосудистая система

411 Артерии

456 Вены

707 Предметный указатель на латинском языке

738 Предметный указатель на русском языке

790 Предметный указатель на английском языке

Г.Л. БИЛИЧ, В.А. КРЫЖАНОВСКИЙ

АНАТОМИЯ ЧЕЛОВЕКА

АТЛАС

В ТРЕХ ТОМАХ

Рекомендовано ГОУ ВПО Московская медицинская академия имени И.М. Сеченова в качестве учебного пособия для студентов учреждений высшего профессионального образования, обучающихся по специальности 060101.65 «Лечебное дело», 060103.65 «Педиатрия», 060104.65 «Медико-профилактическое дело», 060105.65 «Стоматология» по дисциплине «Анатомия человека»

Москва

ИЗДАТЕЛЬСКАЯ ГРУППА
«ГЭОТАР-Медиа»
2010

Г.Л. БИЛИЧ, В.А. КРЫЖАНОВСКИЙ

АНАТОМИЯ ЧЕЛОВЕКА

АТЛАС

В ТРЕХ ТОМАХ

ТОМ 2

Москва
ИЗДАТЕЛЬСКАЯ ГРУППА
«ГЭОТАР-Медиа»
2010

УДК 611 (084.121)(07)
ББК 28.706я61
Б61

Рецензенты:
зав. кафедрой анатомии человека ГОУ ВПО «Московский государственный медико-стоматологический университет Росздрава», акад. РАМН, проф., заслуженный деятель науки РФ, президент Научного медицинского общества анатомов, гистологов и эмбриологов Л.Л. Колесников;
зав. кафедрой нормальной анатомии ГОУ ВПО «Казанский государственный медицинский университет Росздрава», д-р мед. наук, проф. А.П. Киясов.

Б61 **Билич Г.Л., Крыжановский В.А.**
Атлас анатомии человека: в 3-х т. Т. 2. — М. : ГЭОТАР-Медиа, 2010. — 824 с. : ил.
ISBN 978-5-9704-1240-4 (общ.)
ISBN 978-5-9704-1242-8 (т. 2)

Атлас, построенный по принципам систематической и функциональной анатомии, содержит более 4000 высококачественных иллюстраций по всем аппаратам, системам и органам тела человека, в том числе многоцветные рисунки, созданные на основе натуральных препаратов; схемы, фотографии фиксированных и нефиксированных трупных препаратов и восковых муляжей; изображения, полученные с помощью современных лучевых методов исследования (рентгенографии, компьютерной томографии, магнитно-резонансной томографии, эхографии, сцинтиграфии, термографии), электронограммы, микрофотографии. Анатомические термины впервые в мировой литературе даны на трех языках: национальном (русском), латинском и английском. Латинские и английские термины полностью соответствуют современной Международной анатомической номенклатуре, утвержденной XV Международным анатомическим конгрессом (Рим, 1990). Русские термины утверждены IV Всероссийским съездом анатомов, гистологов и эмбриологов (1999). Оригинальные таблицы содержат обобщенные подробные сведения о системах и отдельных органах, их строении, топографии и функциях.

Содержание атласа полностью соответствует программе по анатомии человека для медицинских вузов.

Во втором томе детально иллюстрируется строение внутренних органов (пищеварительная, дыхательная, мочевая, половая системы, полости груди, живота и таза, эндокринные железы, лимфоидная и сердечно-сосудистая системы).

Атлас предназначен для студентов медицинских вузов и факультетов, обучающихся по специальностям «Лечебное дело», «Педиатрия», «Стоматология», «Медицинско-профилактическое дело»; врачей всех специальностей, а также для студентов факультетов биологии, педагогики, психологии, антропологии, экологии, физкультуры, ветеринарии. Будет полезен преподавателям вузов и научным работникам, аспирантам, учителям биологии общеобразовательных и специальных школ.

На переплете: Микеланджело Буонарроти. Давид. 1501–1504. Флоренция.

Использованы фотографии натуральных препаратов из атласов:
Thiel W. Photographischer Atlas der Praktischen Anatomie. – 2 Aufl. — 2002. — Nachdruck, 2006. © Springer Medizin Verlag Heidelberg, 1996, 1999, 2003, 2005 (22 фотографии).
Moses K. et al. Atlas of clinical gross anatomy. — Elsevier Ltd., 2005. © Elsevier Ltd. All rights reserved, 2005 (76 фотографий).
Часть иллюстраций (12) предоставлена www.sciencephoto.com.
Авторы атласа и издательская группа «ГЭОТАР-Медиа» благодарят профессора Алессандро Рива [Department of Cytomorphology, Cittadella Universitaria, Monserrato (Cagliari), Italy], издательство «Илиссо» (Ilisso Publisher, Nuoro, Italy) за предоставленную возможность использовать фотографии великолепных восковых моделей.
© 2007 University of Cagliari, from: A. Riva. Flesh & Wax, Ilisso Publisher.

УДК 611 (084.121)(07)
ББК 28.706я61

Права на данное издание принадлежат ООО Издательская группа «ГЭОТАР-Медиа». Воспроизведение и распространение в каком бы то ни было виде части или целого издания не могут быть осуществлены без письменного разрешения ООО Издательская группа «ГЭОТАР-Медиа».

ISBN 978-5-9704-1240-4 (общ.)
ISBN 978-5-9704-1242-8 (т. 2)

© Билич Г.Л., Крыжановский В.А., 2010
© ООО Издательская группа «ГЭОТАР-Медиа», 2010
© ООО Издательская группа «ГЭОТАР-Медиа», оформление, 2010

ПРЕДИСЛОВИЕ

Предлагаемый универсальный атлас анатомии человека отличается от аналогичных изданий объемом, глубиной проработки материала и составлен с учетом последних достижений науки. В нем представлены подробные сведения о функциональной анатомии человека. Все термины приведены в соответствии с Международной анатомической номенклатурой и официальным списком русских эквивалентов (2003).

Содержание атласа полностью соответствует программам по анатомии человека для медицинских вузов. Он будет также полезен студентам, изучающим биологию, антропологию, аспирантам, преподавателям вузов и врачам.

Атлас состоит из трех томов, содержащих около 4000 оригинальных цветных рисунков, что делает его уникальным по объему и качеству информации.

В первом томе представлена подробная информация об опорно-двигательном аппарате (система костей, их соединений, скелетные мышцы). Второй том освещает строение внутренних органов – пищеварительной, дыхательной систем, мочеполового и эндокринного аппаратов, а также сердечно-сосудистой и иммунной систем и органов кроветворения. В третьем томе рассматриваются структуры центральной и периферической нервных систем (соматической и вегетативной) и органов чувств.

Наряду с привычными плоскостными иллюстрациями имеется значительное количество цветных изображений восковых муляжей, которые дают наглядное представление о трехмерном строении органов и систем органов человеческого тела. В атласе приведены изображения органов, полученные с помощью современных методов лучевых исследований: классической рентгенографии, томографии, ультразвукового исследования, сцинтиграфии. Рисунки сопровождаются многочисленными фотографиями натуральных препаратов, что в значительной степени облегчает изучение анатомии человека, особенно в условиях недостатка биологического материала.

При составлении атласа использована оригинальная методика, способствующая наиболее эффективному и быстрому усвоению сложного материала. В отличие от других атласов предлагаемое издание выгодно отличается расположением названий терминов. Вместо громоздких и малоинформативных подрисуночных подписей каждая анатомическая структура обозначена непосредственно на самом рисунке, причем названия терминов представлены на двух языках – на русском и латинском. В нижней части страницы, кроме того, расположены подрисуночные подписи на английском языке, что дает возможность использовать настоящий атлас как иностранным студентам (количество которых в медицинских вузах России с каждым годом растет), так и российским, обучающимся за рубежом. В атлас также включены подробные таблицы по всем разделам анатомии человека, необходимые для восприятия материала.

Несмотря на то, что в атласе представлены исчерпывающие данные о нормальной анатомии человека, атлас не перегружен информацией: форма подачи материала, рубрикация (разделы, подразделы, рубрики и подрубрики) позволяют избежать повторов и легче находить искомое. Материал расположен рационально, что сделало атлас удобным, очень информативным и современным. Несомненным достоинством является уникальный предметный указатель на трех языках: латинском, русском и английском – единственный в отечественной литературе. Это позволяет читателю, в том числе иностранному, быстро найти нужную страницу в книге.

Академик РАМН,
профессор Л.Л. Колесников

ПРЕДИСЛОВИЕ ОТ АВТОРОВ

Анатомия человека – одна из основных фундаментальных дисциплин в системе медицинского образования. Анатомия – часть биологии, а именно морфологии, изучающей форму и строение организмов. В то же время современная анатомия является функциональной: она рассматривает структуры в тесной связи с выполняемой ими функцией. Подготовка врачей начинается с изучения строения человеческого тела на всех его иерархических уровнях. Анатомия человека состоит из макроскопической, микроскопической, ультрамикроскопической анатомии, рентгеноанатомии. Однако макроанатомия превалирует.

Будучи наукой описательной, анатомия базируется на изучении натуральных (трупных) препаратов. И это главное! Но для эффективного обучения недостаточно одних лишь препаратов. Наряду с учебниками необходимы атласы, которые содержат четкие и понятные информативные схемы, рисунки, созданные на основе натуральных (трупных) препаратов. Только такие иллюстрации помогают проникнуть в тайную мудрость и познать уникальное строение человеческого тела, его аппаратов, систем и органов. Но натуральный препарат отличается даже от самого совершенного рисунка. Чтобы преодолеть это несоответствие, мы поместили наряду с рисунками большое количество фотографий натуральных фиксированных и нефиксированных препаратов, а также фотографии уникальных восковых моделей органов человека. Современная анатомия широко использует лучевые методы исследования, поэтому в Атласе представлены электронные копии оригинальных рентгенограмм, рентгеновских компьютерных томограмм, магнитно-резонансных томограмм, эхограмм, ангиограмм, а также изображения результатов эндоскопических исследований. Это дает студенту возможность изучить строение живого человека. Анатомия, пожалуй, одна из самых трудных, если не самая трудная наука, которую должен в совершенстве знать врач. Важно увидеть, на основании увиденного представить себе структуры, их взаимоотношение и запомнить многочисленные детали. Для этого нужны сводные таблицы. В атласе приводится большое количество оригинальных информативных таблиц.

В России, как и во всем мире, в качестве главной используется латинская анатомическая терминология, в каждой стране наряду с ней – эквиваленты латинских терминов на национальном языке. Как правило, студент испытывает серьезные трудности при одновременном заучивании анатомической терминологии на двух языках – латинском и русском. Поэтому при создании настоящего Атласа впервые в мировой учебной литературе на каждом рисунке названия терминов представлены на двух языках – русском и латинском, что облегчает усвоение. Вместо громоздких подрисуночных подписей каждая структура обозначена непосредственно на самом рисунке. Впервые латинские термины в Атласе полностью соответствуют последней Международной анатомической номенклатуре, утвержденной на XV Международном анатомическом конгрессе в Риме в 1990 г. Русская терминология утверждена в качестве официальной IV Всероссийским съездом анатомов, гистологов и эмбриологов (Ижевск, 1999). Сегодня в мире широко распространен английский язык. В вузах России обучается множество иностранных студентов, поэтому под каждым рисунком приведены и английские термины.

Атлас построен по принципам систематической функциональной анатомии, это определило его структуру. Атлас состоит из трех томов. Первый посвящен опорно-двигательному аппарату (системы костей и их соединений, мышечная система). Во втором представлены внутренние органы: пищеварительная, дыхательная, мочевая, половые (мужская и женская), сердечно-сосудистая, лимфоидная и лимфатическая системы, полости живота и таза, эндокринные железы. Третий знакомит читателя с нервной системой и органами чувств.

Атлас предназначен для преподавателей и студентов всех медицинских специальностей, врачей, аспирантов, научных работников.

Авторы старались создать полный атлас анатомии человека, который востребован в XXI веке. Насколько это удалось, предоставляем судить читателю. Авторы с благодарностью примут все замечания и пожелания коллег.

Авторы считают своим приятным долгом сердечно поблагодарить акад. РАМН, проф. Л.Л. Колесникова, акад. РАМН, проф. С.К. Тернового; чл.-кор. РАМН, проф. А.Ю. Васильева, проф. Б.И. Нигматулина, К.И. Сайткулова, П.И. Куренкова, Е.Ю. Зигалову, Kenneth P. Moses, John C. Banks, Pedro B. Nava, Darrell Petersen, Walter Thiel, Alessandro Riva, Roberta Ballestriero, Luigi Cattaneo, Bruno Zanobio, О.С. Шевченко, доц. С.С. Виноградову, проф. Л.М. Литвиненко, Е.А. Егорову, А.Б. Абдураимова, И.С. Федотенкова, С.П. Паша, Л.С. Кокова, В.Е. Синицына, Д.В. Устюжанина, И.А. Крыжановского, Д.В. Туманову, С.А. Нерубайло, Д.А. Потемкина, П.К. Конторщикова, В.И. Рамееву.

Авторы всегда будут с благодарностью помнить художника В.В. Ирикова , который внес неоценимый вклад в создание оригинальных рисунков.

ПИЩЕВАРИТЕЛЬНАЯ СИСТЕМА

Таблица 1. Пищеварительная система

Часть тела, орган	Группа органов, орган	Орган, части органа	Части органа
Полость рта	Преддверие рта	Ротовая щель	
		Губы рта	Верхняя губа Нижняя губа
		Щека	Жировое тело щеки
		Собственно полость рта	
		Нёбо	Твердое нёбо Мягкое нёбо; нёбная занавеска
		Десна	
	Железы рта Большие слюнные железы	Подъязычная железа Поднижнечелюстная железа Околоушная железа Добавочная околоушная железа	Большой подъязычный проток Малые подъязычные протоки Поднижнечелюстной проток Околоушной проток
	Малые слюнные железы	Губные железы Щечные железы Молярные железы Нёбные железы Язычные железы	
	Зубы Резцы Клыки Малые коренные зубы; премоляры Большие коренные зубы; моляры	Верхнечелюстная зубная дуга Нижнечелюстная зубная дуга Коронка зуба Шейка зуба Корень зуба	Пульпа зуба Дентин Эмаль Цемент Периодонт
	Язык	Тело языка Корень языка Спинка языка Край языка Верхушка языка Сосочки языка	 Нитевидные сосочки Конусовидные сосочки Желобовидные сосочки Грибовидные сосочки Листовидные сосочки
		Мышцы языка	Наружные мышцы языка Подбородочно-язычная мышца Подъязычно-язычная мышца Хрящеязычная мышца Рожково-язычная мышца Шилоязычная мышца Нёбно-язычная мышца Собственные мышцы языка Верхняя продольная мышца Нижняя продольная мышца Поперечная мышца языка Вертикальная мышца языка
	Зев	Мягкое нёбо; нёбная занавеска	Нёбный язычок Нёбно-язычная дужка Нёбно-глоточная дужка
		Мышцы мягкого нёба и зева	Мышца, поднимающая нёбную занавеску Мышца, напрягающая нёбную занавеску Мышца язычка Нёбно-язычная мышца Нёбно-глоточная мышца
Глотка	Полость глотки	Носовая часть глотки Ротовая часть глотки Гортанная часть глотки Мышцы глотки	 Верхний констриктор глотки Средний констриктор глотки Нижний констриктор глотки Шилоглоточная мышца Трубно-глоточная мышца
Пищевод	Шейная часть Грудная часть Брюшная часть	Сужение грудной части Диафрагмальное сужение	

Часть тела, орган	Группа органов, орган	Орган, части органа	Части органа
Желудок	Кардиальная часть (кардиа)	Кардиальное отверстие	
	Дно желудка	Кардиальная вырезка	
	Свод желудка		
	Тело желудка	Канал желудка	
	Привратниковая (пилорическая) часть	Канал привратника	
		Привратниковая пещера	
	Привратник (пилорус)	Отверстие привратника	
		Сфинктер привратника	
	Большая кривизна		
	Малая кривизна		
	Передняя стенка	Серозная оболочка	
	Задняя стенка	Подсерозная основа	
		Мышечная оболочка	Продольный слой
			Круговой слой
			Косые волокна
		Подслизистая основа	
		Слизистая оболочка	Складки желудка
			Желудочные поля
			Желудочные ямочки
			Железы желудка
Тонкая кишка		Серозная оболочка	
		Мышечная оболочка	Продольный слой; спиралевидный слой длинного шага
			Круговой слой; спиралевидный слой короткого шага
		Слизистая оболочка	Круговые складки
			Кишечные ворсинки
			Кишечные железы (крипты)
			Одиночные лимфоидные узелки
			Групповые лимфоидные узелки
	Двенадцатиперстная кишка	Верхняя часть	
			Ампула; луковица
		Нисходящая часть	Верхний изгиб двенадцатиперстной кишки
			Нижний изгиб двенадцатиперстной кишки
			Большой сосочек двенадцатиперстной кишки
			Малый сосочек двенадцатиперстной кишки
		Горизонтальная часть; нижняя часть	
		Восходящая часть	
		Двенадцатиперстно-тощекишечный изгиб	
	Тощая кишка		
	Подвздошная кишка	Конечная часть	Дивертикул подвздошной кишки
Толстая кишка	Слепая кишка	Подвздошно-кишечное отверстие	Уздечка подвздошно-кишечного отверстия
			Подвздошно-ободочнокишечная губа; верхняя губа
			Подвздошно-слепокишечная губа; нижняя губа
		Червеобразный отросток (аппендикс)	Отверстие червеобразного отростка (аппендикса)
	Ободочная кишка	Восходящая ободочная кишка	Полулунные складки
		Правый изгиб ободочной кишки	Кишечные крипты
		Печеночный изгиб ободочной кишки	Гаустры ободочной кишки
			Сальниковые отростки
		Поперечная ободочная кишка	
		Левый изгиб ободочной кишки	
		Селезеночный изгиб ободочной кишки	
		Нисходящая ободочная кишка	
		Сигмовидная ободочная кишка	
		Мышечная оболочка	Продольный слой
			Ленты ободочной кишки
			Брыжеечная лента
			Сальниковая лента
			Свободная лента
			Круговой слой

Часть тела, орган	Группа органов, орган	Орган, части органа	Части органа
	Прямая кишка	Крестцовый изгиб	
		Латеральные изгибы	Верхний латеральный изгиб Латеральный промежностный изгиб Нижний латеральный изгиб
		Поперечные складки прямой кишки	
		Промежностный изгиб	
		Ампула прямой кишки	
			Заднепроходной канал
			Анальный канал
			Анально-прямокишечное соединение
			Заднепроходные столбы; анальные столбы
			Заднепроходные заслонки; анальные заслонки
			Заднепроходные синусы; анальные синусы
			Наружный сфинктер заднего прохода
			Задний проход
		Мышечная оболочка	Продольный слой
			Круговой слой
			Внутренний сфинктер заднего прохода
			Боковая связка прямой кишки
Печень	Правая доля печени Левая доля печени Квадратная доля Хвостатая доля		
		Диафрагмальная поверхность	
		Висцеральная поверхность	
			Ямка желчного пузыря
			Щель круглой связки
			Круглая связка печени
		Ворота печени	Воротная вена
			Печеночная артерия
			Общий печеночный проток
			Правый печеночный проток
			Левый печеночный проток
		Сегментация печени: доли, части, участки и сегменты	Левая часть печени Левый латеральный участок Задний левый латеральный сегмент; сегмент [II] Передний левый латеральный сегмент; сегмент [III] Левый медиальный участок Левый медиальный сегмент; сегмент [IV] Задняя часть печени; хвостатая доля Задний сегмент; хвостатая доля; сегмент [I] Правая часть печени Правый медиальный участок Передний правый медиальный сегмент; сегмент [V] Задний правый медиальный сегмент; сегмент [VIII] Правый боковой раздел Передний правый латеральный сегмент; сегмент [VI] Задний правый латеральный сегмент; сегмент [VII] Дольки печени
Общий печеночный проток	Правый печеночный проток Левый печеночный проток		
Желчный пузырь	Дно желчного пузыря Тело желчного пузыря Шейка желчного пузыря Пузырный проток Общий желчный проток		
		Сфинктер общего желчного протока	
		Печеночно-поджелудочная ампула	Сфинктер ампулы
Поджелудочная железа	Головка поджелудочной железы Шейка поджелудочной железы Тело поджелудочной железы Хвост поджелудочной железы Добавочная поджелудочная железа	Экзокринная часть поджелудочной железы Эндокринная часть поджелудочной железы (панкреатические островки)	Проток поджелудочной железы Сфинктер протока поджелудочной железы

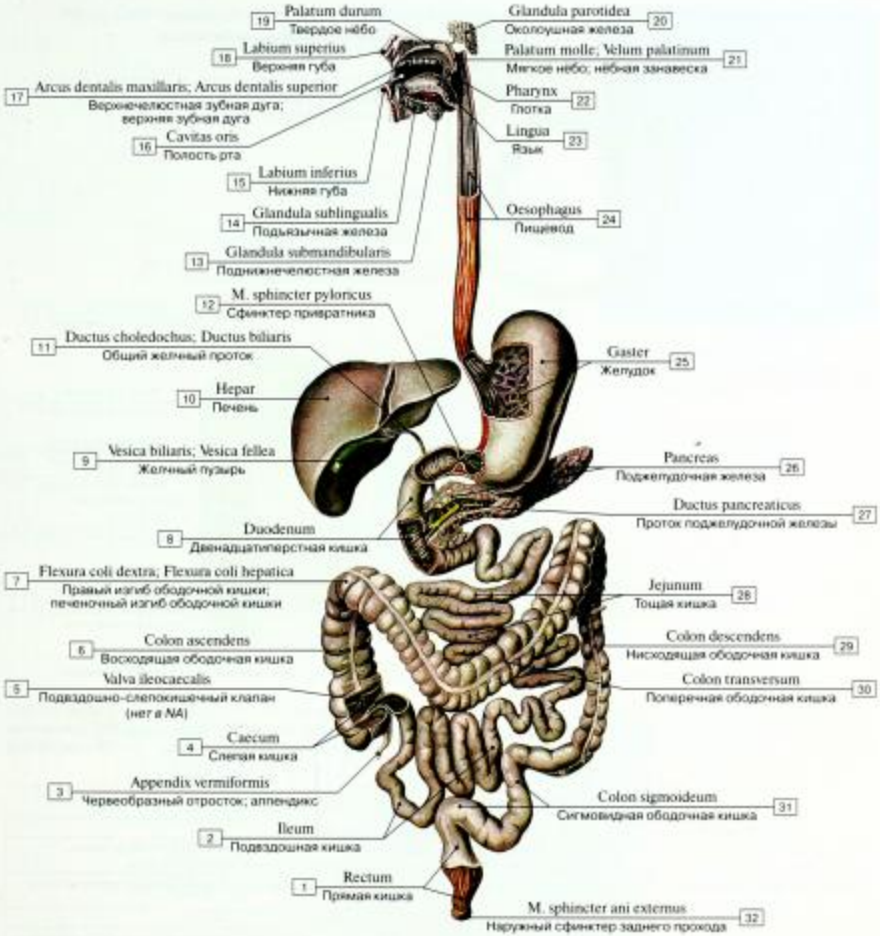

Рис. 1. Пищеварительная система (схема):

1 – Rectum; 2 – Ileum; 3 – Appendix; Vermiform appendix; 4 – Caecum; 5 – Ileocaecal valve; 6 – Ascending colon; 7 – Right colic flexure; Hepatic flexure; 8 – Duodenum; 9 – Gallbladder; 10 – Liver; 11 – Bile duct; 12 – Pyloric sphincter; 13 – Submandibular gland; 14 – Sublingual gland; 15 – Lower lip; 16 – Oral cavity; 17 – Maxillary dental arcade; Upper dental arcade; 18 – Upper lip; 19 – Hard palate; 20 – Parotid gland; 21 – Soft palate; 22 – Pharynx; 23 – Tongue; 24 – Oesophagus; 25 – Stomach; 26 – Pancreas; 27 – Pancreatic duct; 28 – Jejunum; 29 – Descending colon; 30 – Transverse colon; 31 – Sigmoid colon; 32 – External anal sphincter

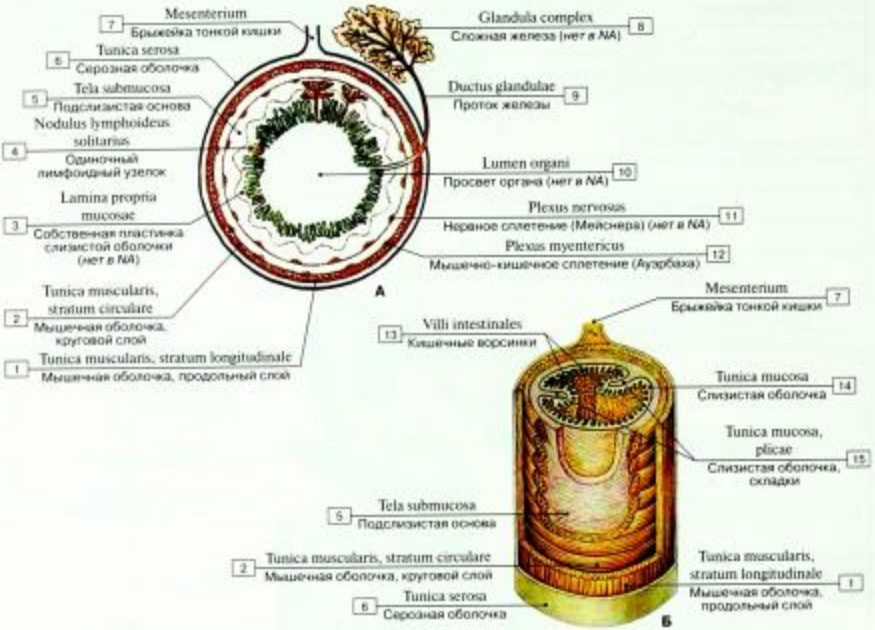

Рис. 2. Строение пищеварительной трубки, поперечное (А) и продольно-поперечное (Б) сечения (схема):

1 – Muscular layer; Muscular coat, longitudinal layer; 2 – Muscular layer; Muscular coat, circular layer; 3 – Proper lamina of mucosa; 4 – Solitary lymphoid nodule; 5 – Submucosa; 6 – Serosa; Serous coat; 7 – Mesentery; 8 – Complex gland; 9 – Duct of gland; 10 – Lumen of organ; 11 – Nerve plexus; 12 – Myenteric plexus (Auerbach's); 13 – Intestinal villi; 14 – Mucosa; Mucous membrane; 15 – Mucosa; Mucous membrane, folds

Таблица 2. Эпителиальный покров полых внутренних органов

Тип эпителия	Орган
Цилиндрический простой однослойный (столбчатый)	Выстилает протоки некоторых желез, образует стенки собирательных трубочек почек, покрывает слизистую оболочку желудка, кишечника, матки, желчного пузыря
Плоский простой (чешуйчатый)	Наружная стенка капсулы почечного клубочка, респираторные (дыхательные) эпителиоциты легочных альвеол
Мезотелий	Покрывает серозные оболочки (брюшина, плевра)
Кубический простой	Выстилает просвет дистальных прямых канальцев нефрона, желчных протоков, терминальных и респираторных бронхиол, покрывает яичник
Многослойный неороговевающий чешуйчатый эпителий	Покрывает слизистую оболочку полости рта, пищевода, заднепроходного канала, влагалища, части надгортанника, крипты нёбных миндалин
Псевдомногослойный многорядный цилиндрический реснитчатый	Выстилает слизистую оболочку дыхательных путей
Псевдомногослойный цилиндрический эпителий со стереоцилиями или без них	Выстилает просвет протоков придатка яичка и семявыносящего протока
Многослойный цилиндрический (столбчатый)	Выстилает крупные протоки некоторых желез
Переходный	Выстилает слизистую оболочку мочевых путей

Рис. 3. Сагиттальный срез головы, Т1-взвешенное изображение (магнитно-резонансная томография):

1 – нижняя челюсть; 2 – носовые раковины; 3 – верхняя челюсть; 4 – язык; 5 – твердое нёбо; 6 – мягкое нёбо; 7 – глотка; 8 – головной мозг
(по С.К. Терновому)

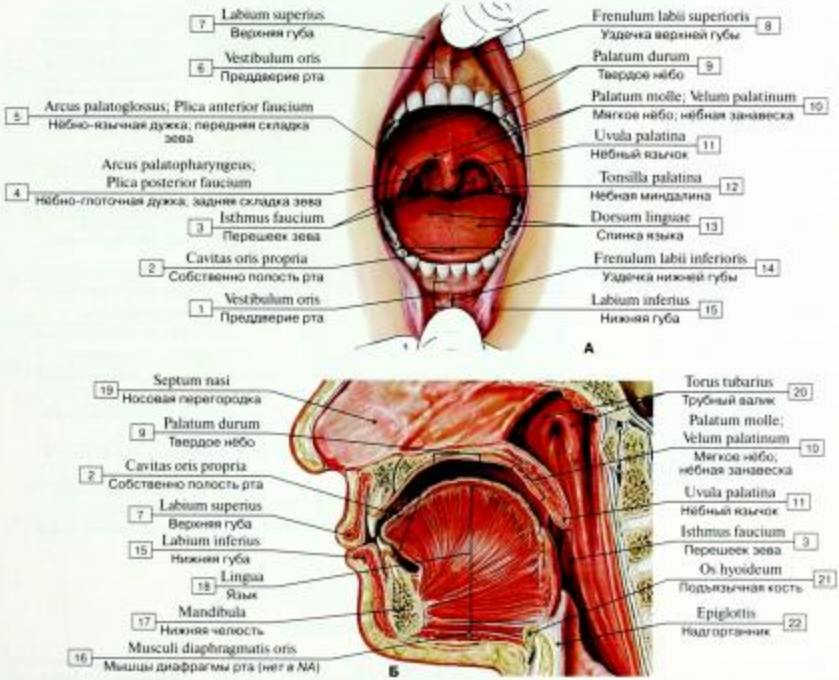

Рис. 4. Ротовая полость (А – вид спереди, Б – сагиттальный распил):

1 – Oral vestibule; 2 – Oral cavity proper; 3 – Isthmus of fauces; Oropharyngeal isthmus; 4 – Palatopharyngeal arch; Posterior pillar of fauces; 5 – Palatoglossal arch; Anterior pillar of fauces; 6 – Oral vestibule; 7 – Upper lip; 8 – Frenulum of upper lip; 9 – Hard palate; 10 – Soft palate; 11 – Uvula; 12 – Palatine tonsil; 13 – Dorsum of tongue; 14 – Frenulum of lower lip; 15 – Lower lip; 16 – Muscles of oral floor; 17 – Mandible; 18 – Tongue; 19 – Nasal septum; 20 – Torus tubarius; 21 – Hyoid bone; 22 – Epiglottis

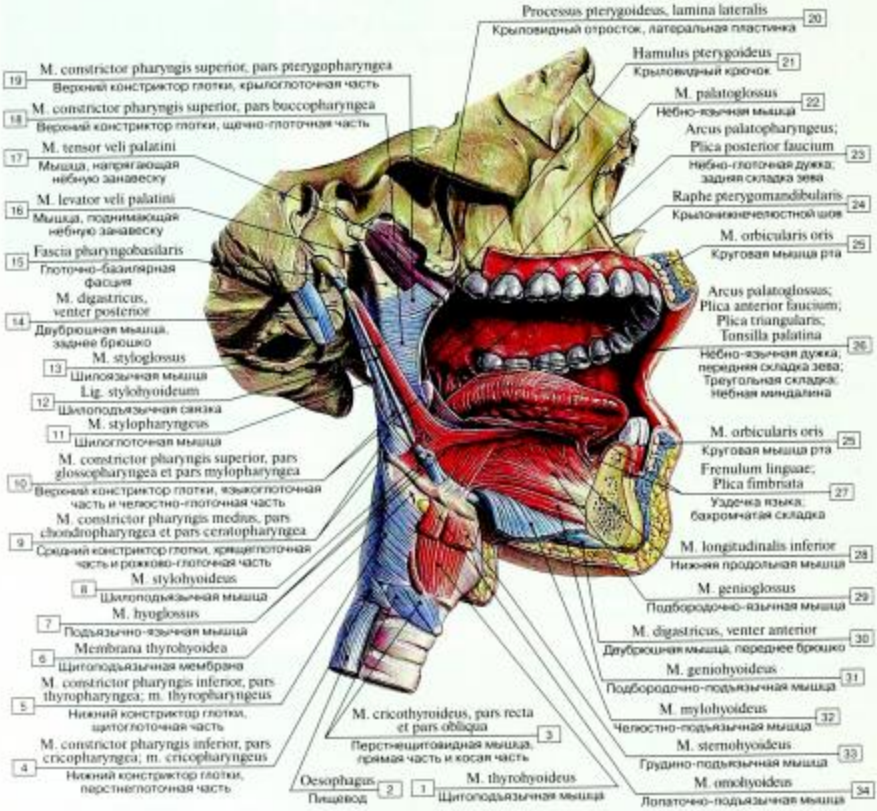

Рис. 5. Ротовая полость, вид изнутри, справа:

1 – Thyrohyoid; 2 – Oesophagus; 3 – Cricothyroid, straight part and oblique part; 4 – Inferior constrictor, cricopharyngeal part; cricopharyngeus; 5 – Inferior constrictor, thyropharyngeal part; thyropharyngeus; 6 – Thyrohyoid membrane; 7 – Hyoglossus; 8 – Stylohyoid; 9 – Middle constrictor, chondropharyngeal part and ceratopharyngeal part; 10 – Superior constrictor, glossopharyngeal part and mylopharyngeal part; 11 – Stylopharyngeus; 12 – Stylohyoid ligament; 13 – Styloglossus; 14 – Digastric, posterior belly; 15 – Pharyngobasilar fascia; 16 – Levator veli palatini; 17 – Tensor veli palatini; 18 – Superior constrictor, buccopharyngeal part; 19 – Superior constrictor, pterygopharyngeal part; 20 – Pterygoid process, lateral plate; 21 – Pterygoid hamulus; 22 – Palatoglossus; 23 – Palatopharyngeal arch; Posterior pillar of fauces; 24 – Pterygomandibular raphe; 25 – Orbicularis oris; 26 – Palatoglossal arch; Anterior pillar of fauces; Triangular fold; Palatine tonsil; 27 – Frenulum of tongue; Fimbriated fold; 28 – Inferior longitudinal muscle; 29 – Genioglossus; 30 – Digastric, anterior belly; 31 – Geniohyoid; 32 – Mylohyoid; 33 – Sternohyoid; 34 – Omohyoid

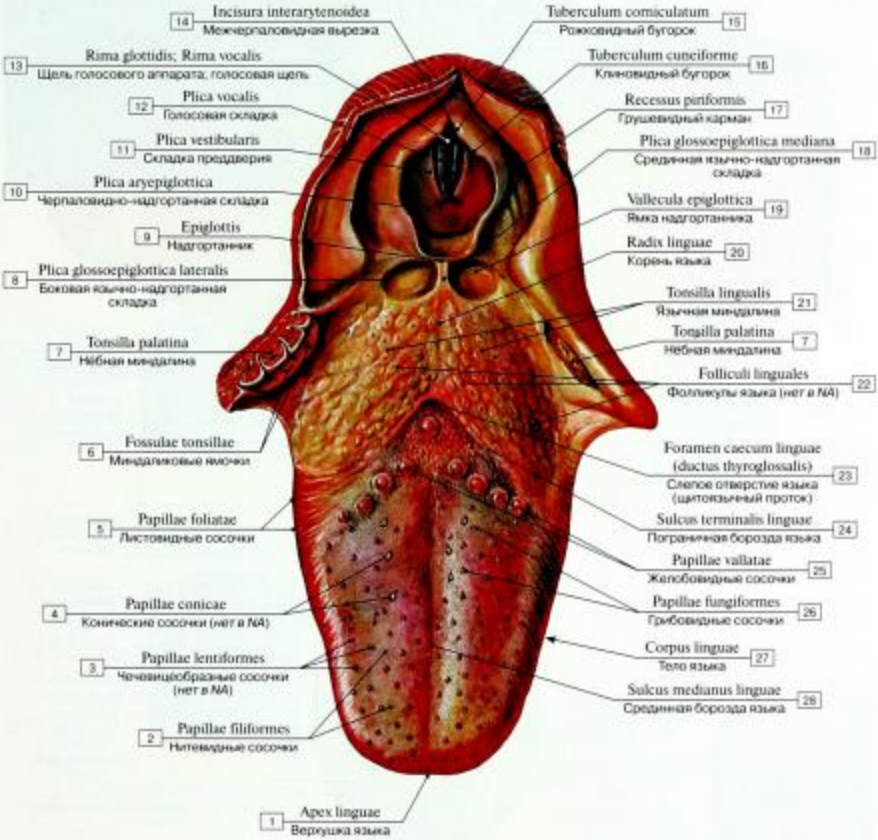

Рис. 6. Язык, вид сверху:

1 – Apex of tongue; Tip of tongue; 2 – Filiform papillae; 3 – Lentiform papillae; 4 – Conice papillae; 5 – Foliate papillae; 6 – Tonsillar pits; 7 – Palatine tonsil; 8 – Lateral glosso-epiglottic fold; 9 – Epiglottis; 10 – Ary-epiglottic fold; 11 – Vestibular fold; 12 – Vocal fold; 13 – Rima glottidis; 14 – Interarytenoid notch; 15 – Corniculate tubercle; 16 – Cuneiform tubercle; 17 – Piriform fossa; Piriform recess; 18 – Median glosso-epiglottic fold; 19 – Epiglottic vallecula; 20 – Root of tongue; 21 – Lingual tonsil; 22 – Follicle of tongue; 23 – Foramen caecum of tongue (thyroglossal duct); 24 – Terminal sulcus of tongue; 25 – Vallate papillae; 26 – Fungiform papillae; 27 – Body of tongue; 28 – Midline groove of tongue; Median sulcus of tongue

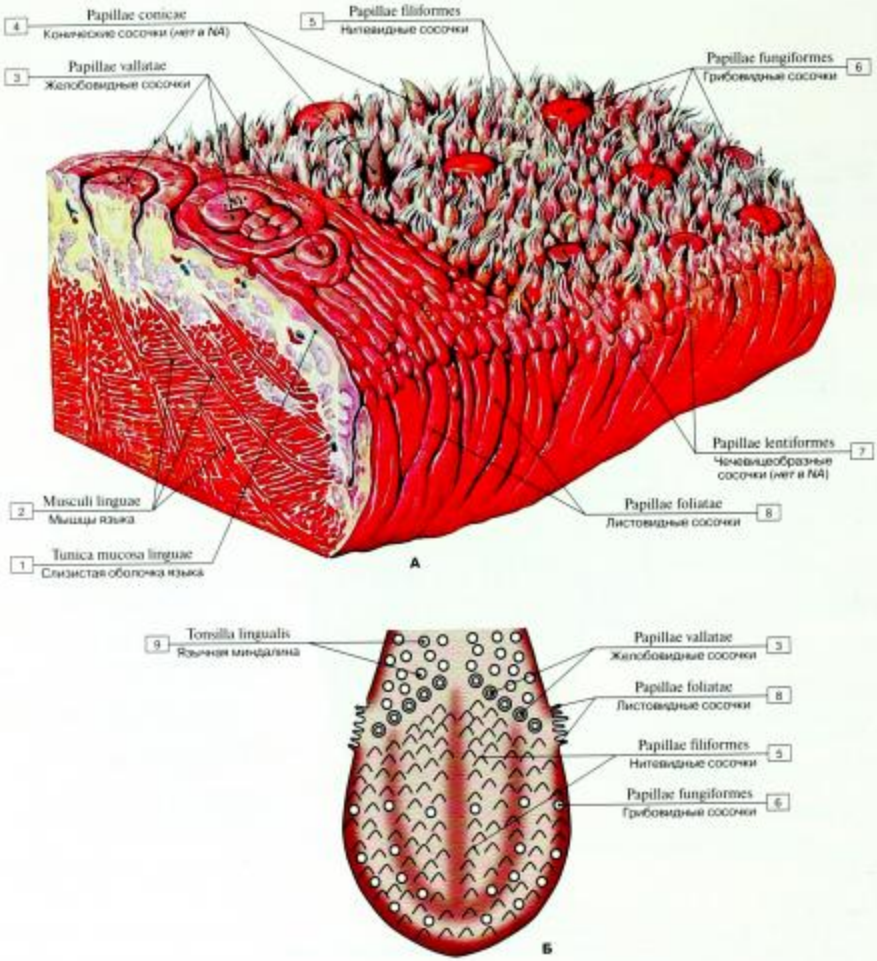

Рис. 7. Сосочки языка (А – общий вид, Б – расположение сосочков на поверхности языка, схема):

1 – Mucous membrane of tongue; 2 – Muscles of tongue; 3 – Vallate papillae; 4 – Conice papillae; 5 – Filiform papillae; 6 – Fungiform papillae; 7 – Lentiform papillae; 8 – Foliate papillae; 9 – Lingual tonsil

Рис. 8. Эпителий слизистой оболочки твердого нёба (сканирующая электронограмма)

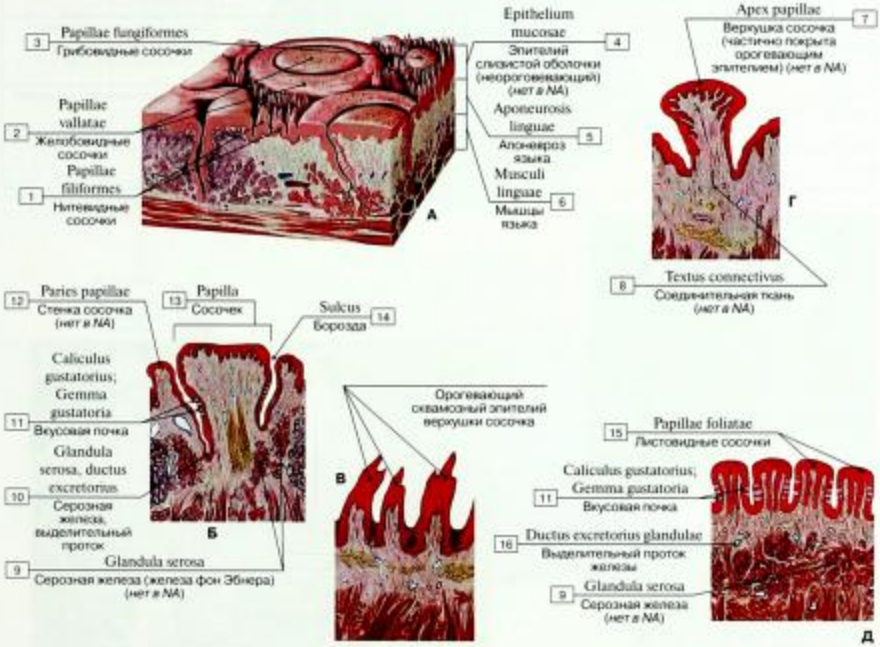

Рис. 9. Сосочки языка (А, Б – желобовидные сосочки, В – нитевидные сосочки, Г – грибовидный сосочек, Д – листовидные сосочки):

1 – Filiform papillae; 2 – Vallate papillae; 3 – Fungiform papillae; 4 – Epithelium mucosae; 5 – Lingual aponeurosis; 6 – Muscles of tongue; 7 – Tip of papilla; 8 – Connective tissue; 9 – Serous gland; 10 – Serous gland, excretory duct; 11 – Taste bud; 12 – Wall of papilla; 13 – Papilla; 14 – Sulcus; 15 – Foliate papillae; 16 – Excretory duct of gland

Таблица 3. Скелетные мышцы языка

Название	Начало	Прикрепление	Направление мышечных пучков	Функция
Подбородочно-язычная мышца	Подбородочная ость нижней челюсти	Заканчивается в толще языка	Назад и вверх по бокам от перегородки языка	Тянет язык кпереди и книзу
Подъязычно-язычная мышца	Тело и большой рог подъязычной кости	Заканчивается в боковых отделах языка	Вперед и вверх	Тянет корень языка книзу и кзади
Шилоязычная мышца	Шиловидный отросток височной кости, шилоподъязычная связка	Входит в толщу языка сбоку	Вперед вниз и медиально	Тянет язык кзади и кверху, при одностороннем сокращении тянет язык в сторону

Таблица 4. Собственные мышцы языка

Название	Начало	Прикрепление	Направление мышечных волокон	Функция
Верхняя продольная мышца	Корень языка, передняя поверхность надгортанника, малые рога подъязычной кости	Верхушка языка	Верхние отделы языка, непосредственно под слизистой оболочкой	Укорачивает язык, поднимает его верхушку вверх
Нижняя продольная мышца	Корень языка	Верхушка языка	Нижние отделы языка между подъязычно-язычной и подбородочно-язычной мышцами	Укорачивает язык, опускает верхушку языка
Поперечная мышца языка	Перегородка языка	Слизистая оболочка правого и левого краев языка	Поперечно в обе стороны к краям языка	Уменьшает поперечные размеры языка
Вертикальная мышца языка			Между слизистой оболочкой спинки и нижней поверхностью языка	Уплощает язык



А

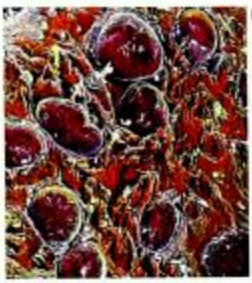

Б

Рис. 11. Сосочки языка(А – нитевидные, Б – грибовидные) (сканирующая электронограмма)

Рис. 10. Вкусовая почка грибовидного сосочка языка (сканирующая электронограмма)

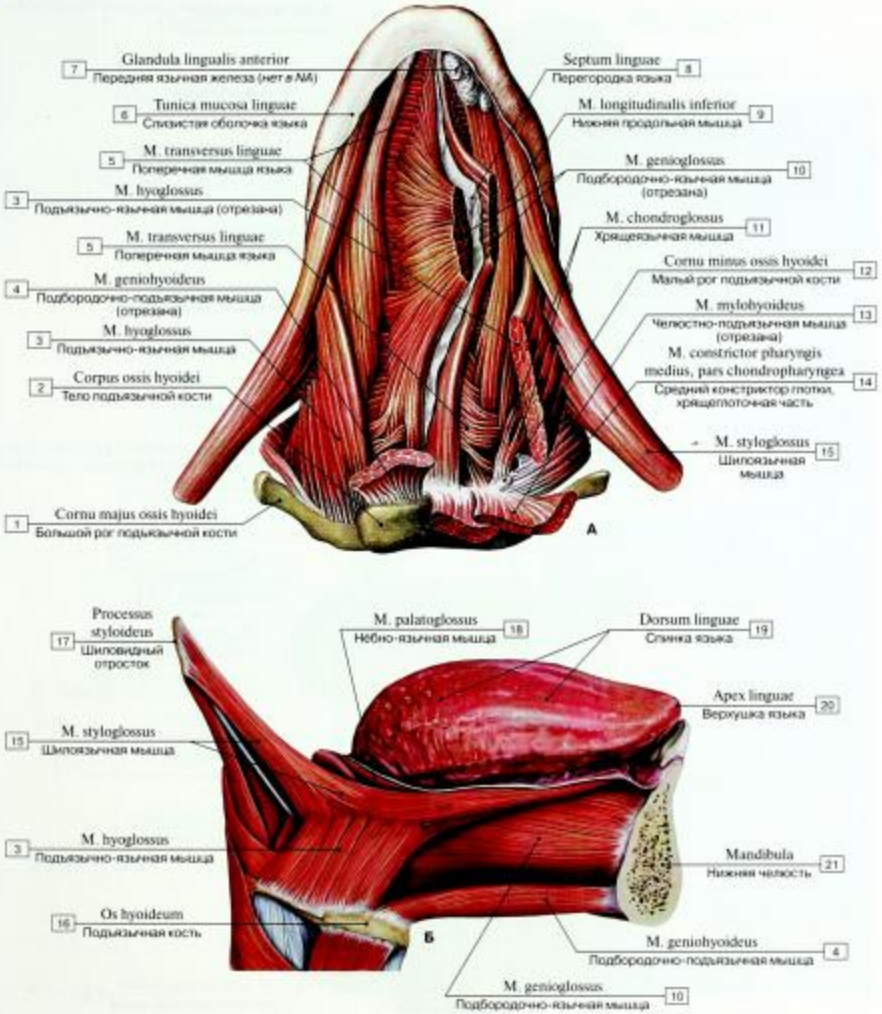

Рис. 12. Мышцы языка (А – вид снизу, Б – вид сбоку):

1 – Greater horn of hyoid bone; 2 – Body of hyoid bone; 3 – Hyoglossus; 4 – Geniohyoid; 5 – Transverse muscle; 6 – Mucous membrane of tongue; 7 – Anterior lingual gland; 8 – Lingual septum; 9 – Inferior longitudinal muscle; 10 – Genioglossus; 11 – Chondroglossus; 12 – Lesser horn of hyoid bone; 13 – Mylohyoid; 14 – Middle constrictor, chondropharyngeal part; 15 – Styloglossus; 16 – Hyoid bone; 17 – Styloid process; 18 – Palatoglossus; 19 – Dorsum of tongue; 20 – Apex of tongue; Tip of tongue; 21 – Mandible

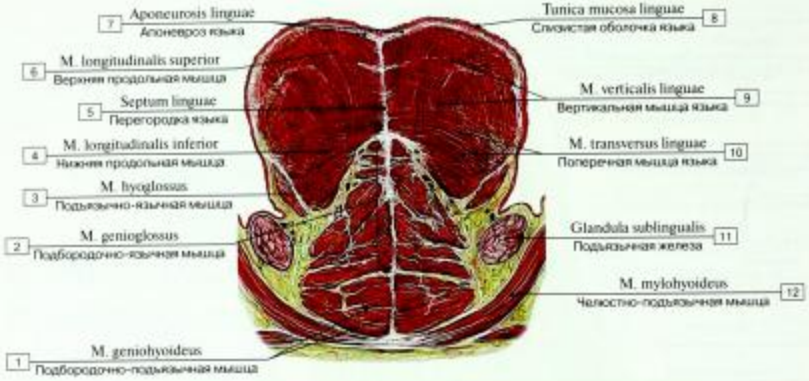

Рис. 13. Мышцы языка и подподъязычные мышцы, фронтальный разрез:

1 – Geniohyoid; 2 – Genioglossus; 3 – Hyoglossus; 4 – Inferior longitudinal muscle; 5 – Lingual septum; 6 – Superior longitudinal muscle; 7 – Lingual aponeurosis; 8 – Mucous membrane of tongue; 9 – Vertical muscle; 10 – Transverse muscle; 11 – Sublingual gland; 12 – Mylohyoid

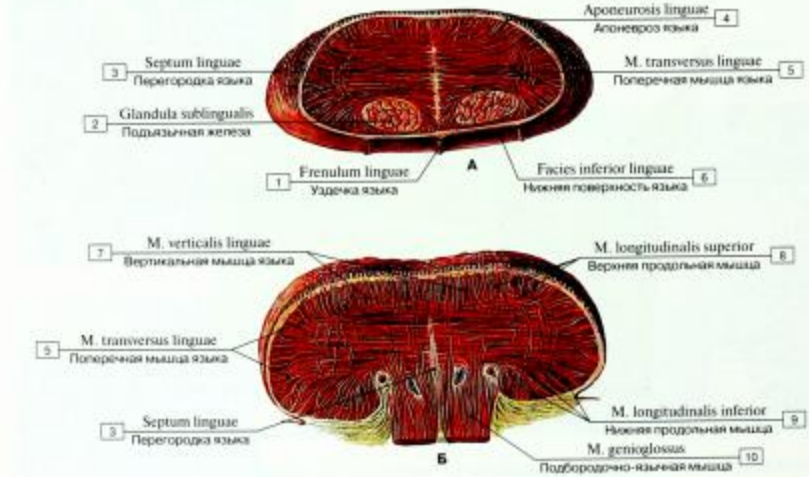

Рис. 14. Мышцы языка, поперечные разрезы (А – на уровне верхушки языка, Б – на уровне середины языка):

1 – Frenulum of tongue; 2 – Sublingual gland; 3 – Lingual septum; 4 – Lingual aponeurosis; 5 – Transverse muscle; 6 – Inferior surface of tongue; 7 – Vertical muscle; 8 – Superior longitudinal muscle; 9 – Inferior longitudinal muscle; 10 – Genioglossus

© 2007 University of Cagliari, from: A.Riva. Flesh & Wax, Ilisso Publisher

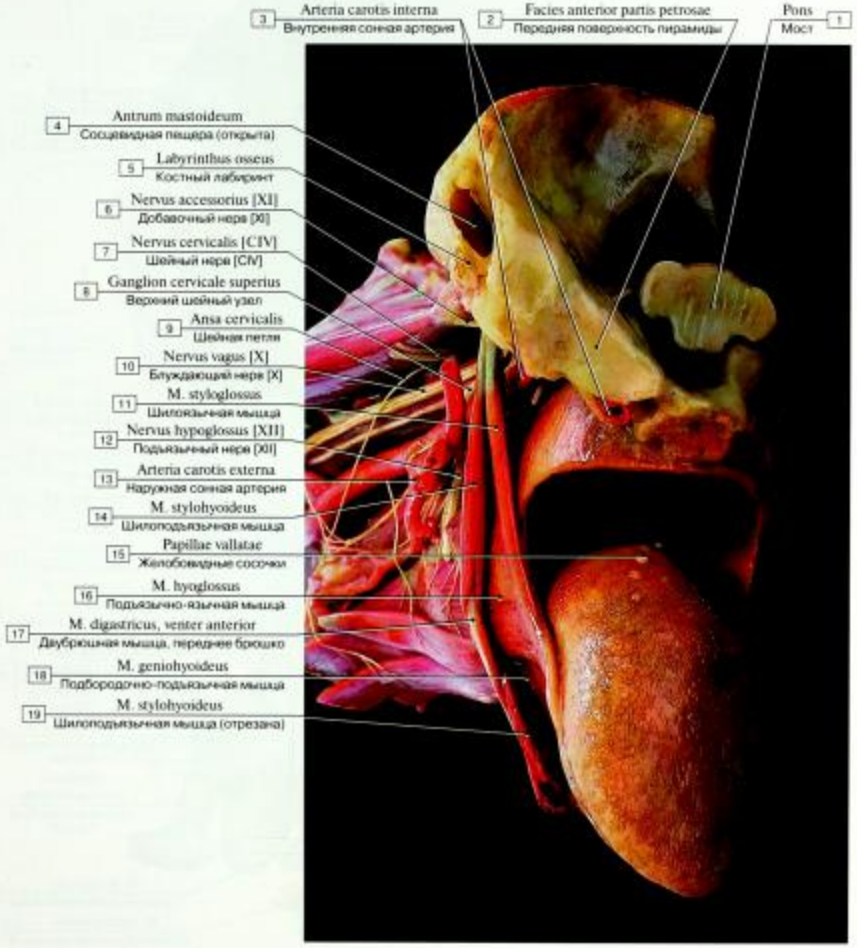

Рис. 15. Язык и мягкое нёбо (восковая модель):

1 – Pons; 2 – Anterior surface of petrous part; 3 – Internal carotid artery; 4 – Mastoid antrum; 5 – Bony labirinth; 6 – Accessory nerve [XI]; 7 – Cervical nerve [CIV]; 8 – Superior cervical ganglion; 9 – Ansa cervicalis; 10 – Vagus nerve [X]; 11 – Styloglossus; 12 – Hypoglossal nerve [XII]; 13 – External carotid artery; 14 – Stylohyoid; 15 – Vallate papillae; 16 – Hyoglossus; 17 – Digastric, anterior belly; 18 – Geniohyoid; 19 – Stylohyoid

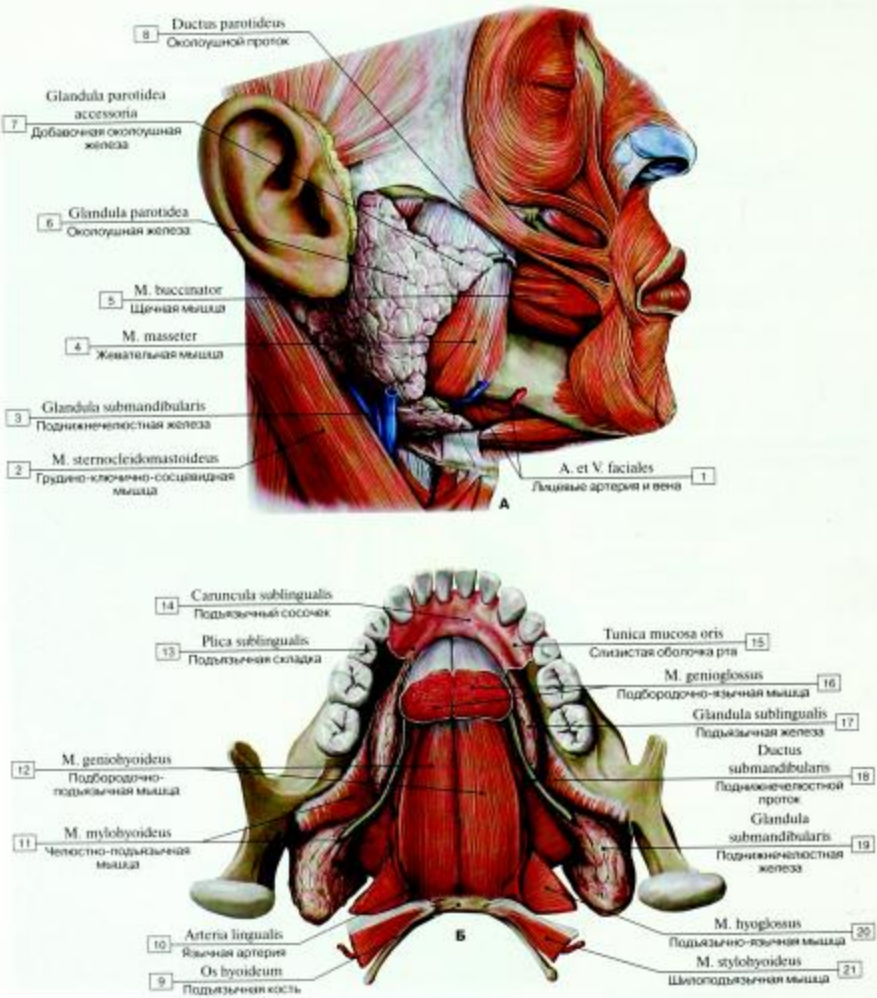

Рис. 16. Большие слюнные железы (А – вид сбоку, справа, Б – вид снизу):

1 – Facial artery and vein; 2 – Sternocleidomastoid; 3 – Submandibular gland; 4 – Masseter; 5 – Buccinator; 6 – Parotid gland; 7 – Accessory parotid gland; 8 – Parotid duct; 9 – Hyoid bone; 10 – Lingual artery; 11 – Mylohyoid; 12 – Geniohyoid; 13 – Sublingual fold; 14 – Sublingual caruncle; 15 – Mucous membrane of mouth; 16 – Genioglossus; 17 – Sublingual gland; 18 – Submandibular duct; 19 – Submandibular gland; 20 – Hyoglossus; 21 – Stylohyoid

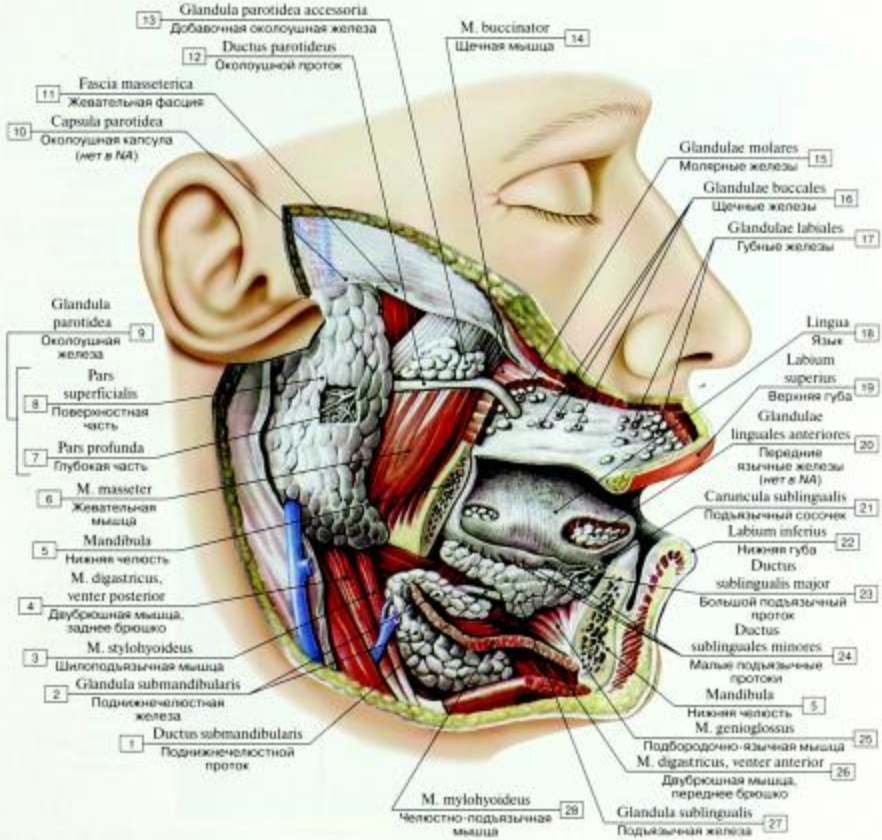

Рис. 17. Большие слюнные железы, вид сбоку:

1 – Submandibular duct; 2 – Submandibular gland; 3 – Stylohyoid; 4 – Digastric, posterior belly; 5 – Mandible; 6 – Masseter; 7 – Deep part; 8 – Superficial part; 9 = 7 + 8 – Parotid gland; 10 – Parotid capsule; 11 – Masseteric fascia; 12 – Parotid duct; 13 – Accessory parotid gland; 14 – Buccinator; 15 – Molar glands; 16 – Buccal glands; 17 – Labial glands; 18 – Tongue; 19 – Upper lip; 20 – Anterior lingual glands; 21 – Sublingual caruncle; 22 – Lower lip; 23 – Major sublingual duct; 24 – Minor sublingual ducts; 25 – Genioglossus; 26 – Digastric, anterior belly; 27 – Sublingual gland; 28 – Mylohyoid

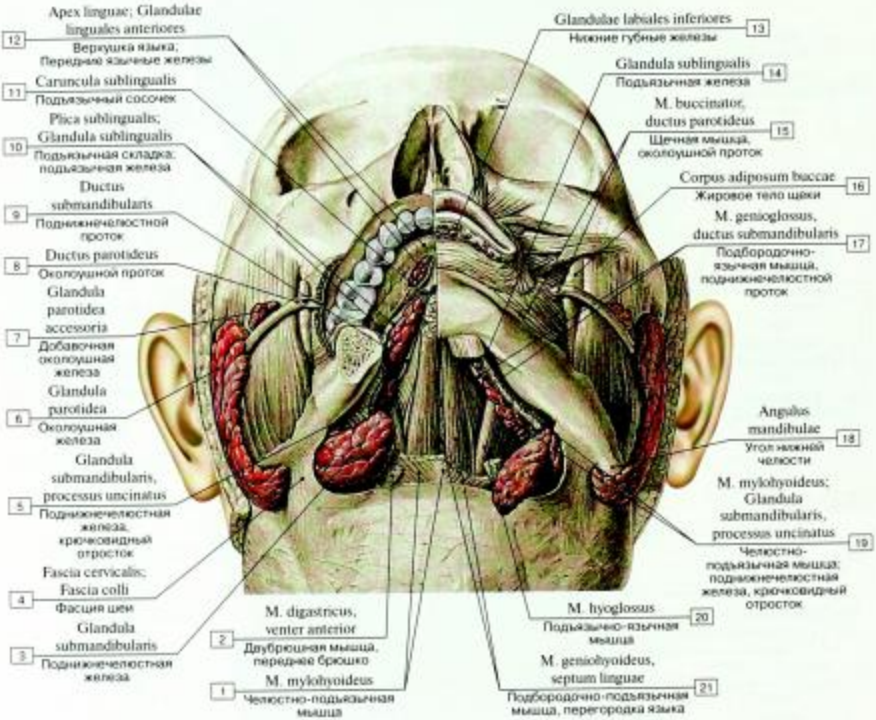

Рис. 18. Большие слюнные железы, вид снизу:

1 – Mylohyoid; 2 – Digastric, anterior belly; 3 – Submandibular gland; 4 – Cervical fascia; 5 – Submandibular gland, uncinate process; 6 – Parotid gland; 7 – Accessory parotid gland; 8 – Parotid duct; 9 – Submandibular duct; 10 – Sublingual fold; Sublingual gland; 11 – Sublingual caruncle; 12 – Apex of tongue; Tip of tongue; Anterior lingual glands; 13 – Inferior labial glands; 14 – Sublingual gland; 15 – Buccinator, parotid duct; 16 – Buccal fat pad; 17 – Genioglossus, submandibular duct; 18 – Angle of mandible; 19 – Mylohyoid; Submandibular gland, uncinate process; 20 – Hyoglossus; 21 – Geniohyoid; lingual septum

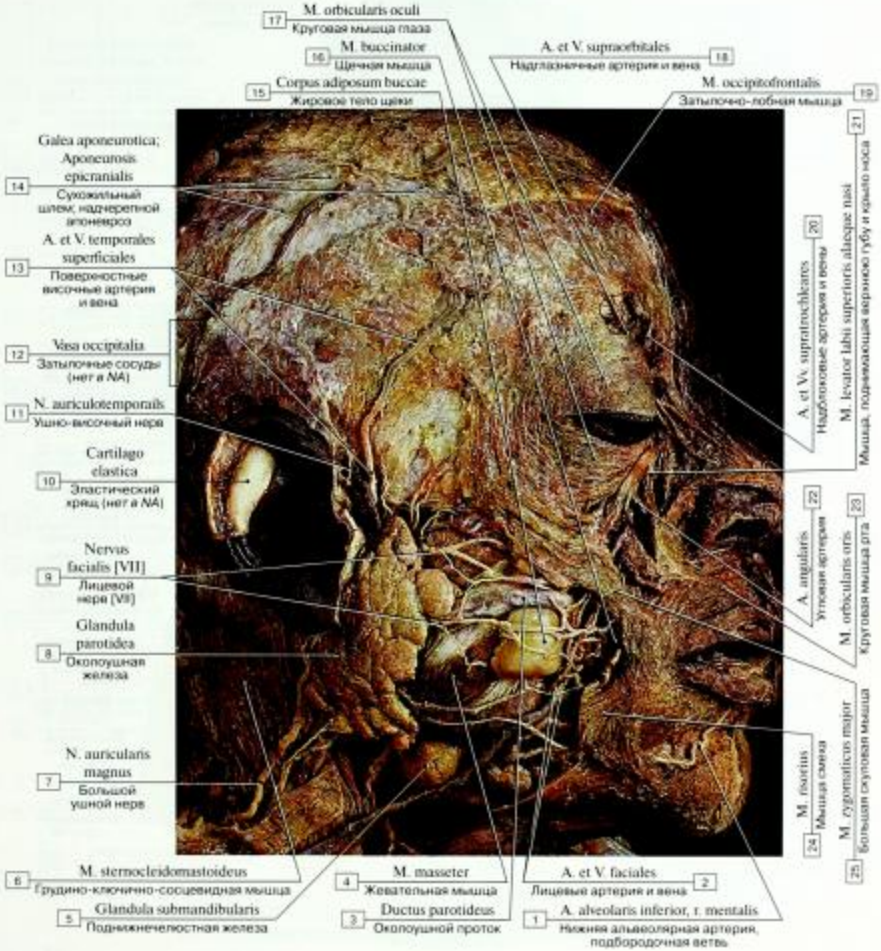

Рис. 19. Большие слюнные железы и мышцы лица, кожа и жировая клетчатка удалены (фотография натурального препарата):

1 – Inferior alveolar artery, mental branch; 2 – Facial artery and vein; 3 – Parotid duct; 4 – Masseter; 5 – Submandibular gland; 6 – Sternocleidomastoid; 7 – Great auricular nerve; 8 – Parotid gland; 9 – Facial nerve [VII]; 10 – Elastic cartilage; 11 – Auriculotemporal nerve; 12 – Occipital vessels; 13 – Superficial temporal artery and vein; 14 – Epicranial aponeurosis; 15 – Buccal fat pad; 16 – Buccinator; 17 – Orbicularis oculi; 18 – Supra-orbital artery and vein; 19 – Occipitofrontalis; 20 – Supratrochlear artery and veins; 21 – Levator labii superioris alaeque nasi; 22 – Angular artery; 23 – Orbicularis oris; 24 – Risorius; 25 – Zygomaticus major

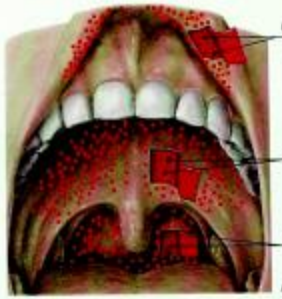

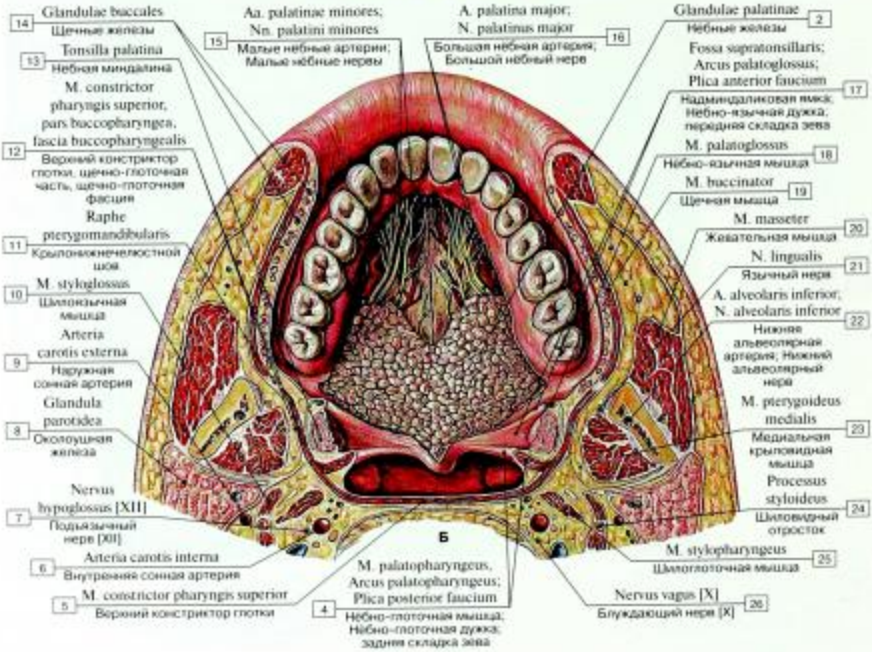

Рис. 20. Малые слюнные железы (А – слизистая оболочка сохранена, Б – слизистая оболочка удалена):

1 – Labial glands; 2 – Palatine glands; 3 – Pharyngeal glands; 4 – Palatopharyngeus; Palatopharyngeal arch; Posterior pillar of fauces; 5 – Superior constrictor; 6 – Internal carotid artery; 7 – Hypoglossal nerve [XII]; 8 – Parotid gland; 9 – External carotid artery; 10 – Styloglossus; 11 – Pterygomandibular raphe; 12 – Superior constrictor, buccopharyngeal part, buccopharyngeal fascia; 13 – Palatine tonsil; 14 – Buccal glands; 15 – Lesser palatine arteries; Lesser palatine nerves; 16 – Greater palatine artery; Greater palatine nerve; 17 – Supratonsillar fossa; Palatoglossal arch; Anterior pillar of fauces; 18 – Palatoglossus; 19 – Buccinator; 20 – Masseter; 21 – Lingual nerve; 22 – Inferior alveolar artery; Inferior alveolar nerve; 23 – Medial pterygoid; 24 – Styloid process; 25 – Stylopharyngeus; 26 – Vagus nerve [X]

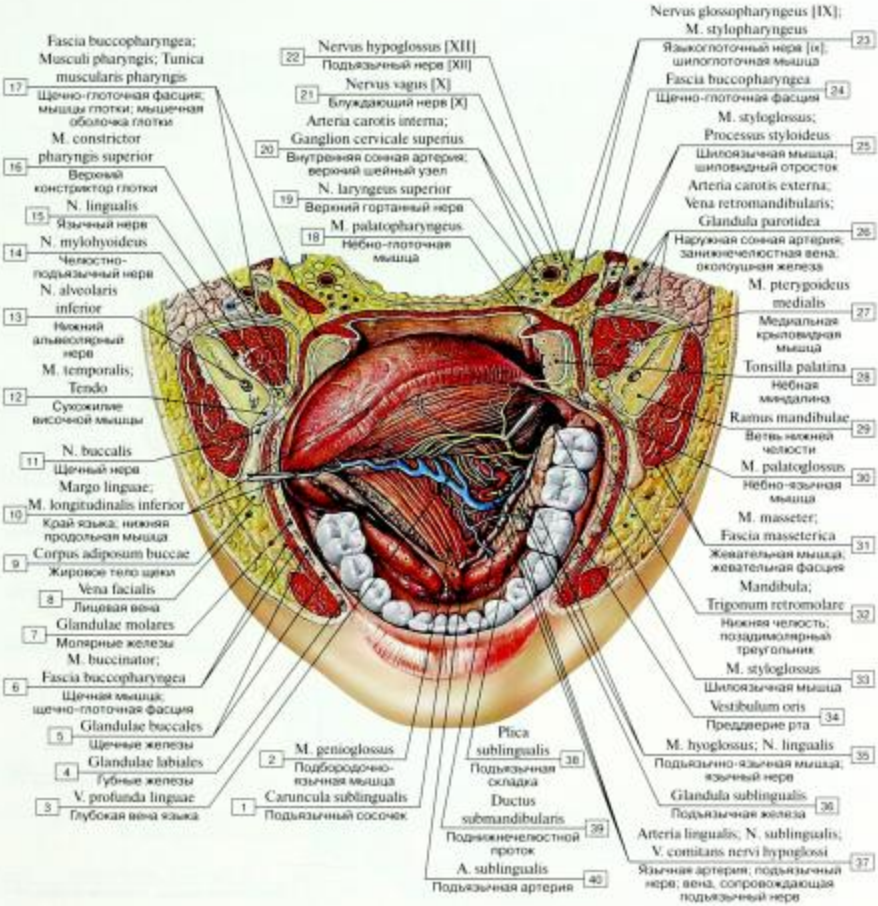

Рис. 21. Ротовая полость, горизонтальный распил черепа, язык отвернут:

1 – Sublingual caruncle; 2 – Genioglossus; 3 – Deep lingual vein; 4 – Labial glands; 5 – Buccal glands; 6 – Buccinator; Buccopharyngeal fascia; 7 – Molar glands; 8 – Facial vein; 9 – Buccal fat pad; 10 – Margin of tongue; Inferior longitudinal muscle; 11 – Buccal nerve; 12 – Temporalis; Temporal muscle; Tendon; 13 – Inferior alveolar nerve; 14 – Nerve to mylohyoid; 15 – Lingual nerve; 16 – Superior constrictor; 17 – Buccopharyngeal fascia; Pharyngeal muscles; Muscle layer of pharynx; 18 – Palatopharyngeus; 19 – Superior laryngeal nerve; 20 – Internal carotid artery; Superior cervical ganglion; 21 – Vagus nerve [X]; 22 – Hypoglossal nerve [XII]; 23 – Glossopharyngeal nerve [IX]; Stylopharyngeus; 24 – Buccopharyngeal fascia; 25 – Styloglossus; Styloid process; 26 – External carotid artery; Retromandibular vein; Parotid gland; 27 – Medial pterygoid; 28 – Palatine tonsil; 29 – Ramus of mandible; 30 – Palatoglossus; 31 – Masseter; Masseteric fascia; 32 – Mandible; Retromolar triangle; 33 – Styloglossus; 34 – Oral vestibule; 35 – Hyoglossus; Lingual nerve; 36 – Sublingual gland; 37 – Lingual artery; Sublingual nerve; Vena comitans of hypoglossal nerve; 38 – Sublingual fold; 39 – Submandibular duct; 40 – Sublingual artery

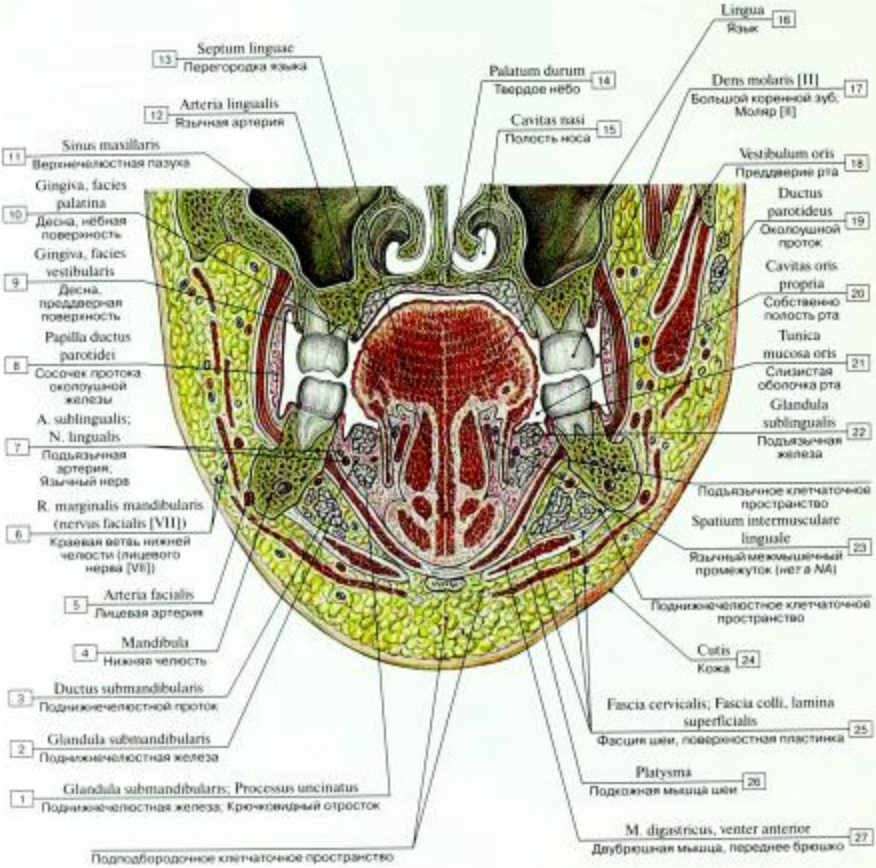

Рис. 22. Ротовая и носовая полости (фронтальный распил на уровне второго моляра):

1 – Submandibular gland; Uncinate process; 2 – Submandibular gland; 3 – Submandibular duct; 4 – Mandible; 5 – Facial artery; 6 – Marginal mandibular branch (facial nerve [VII]); 7 – Sublingual artery; Lingual nerve; 8 – Papilla of parotid duct; 9 – Gingiva; Gum, vestibular surface; 10 – Gingiva; Gum, palatal surface; 11 – Maxillary sinus; 12 – Lingual artery; 13 – Lingual septum; 14 – Hard palate; 15 – Nasal cavity; 16 – Tongue; 17 – Molar tooth [II]; 18 – Oral vestibule; 19 – Parotid duct; 20 – Oral cavity proper; 21 – Mucous membrane of mouth; 22 – Sublingual gland; 23 – Lingual intermuscular space; 24 – Skin; 25 – Cervical fascia, investing layer; superficial layer; 26 – Platysma; 27 – Digastric, anterior belly

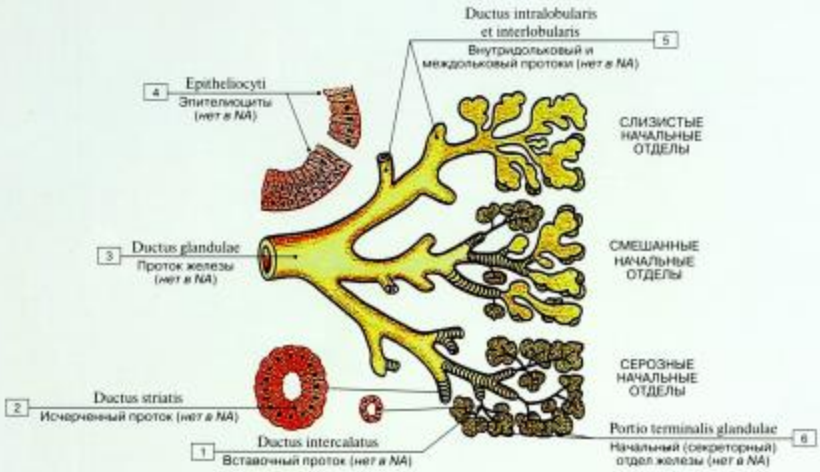

Рис. 23. Строение больших слюнных желез (схема):

1 – Intercalatus duct; 2 – Striatus duct; 3 – Duct of gland; 4 – Epitheliocyts; 5 – Intralobular and interlobular ducts; 6 – Gland terminal part

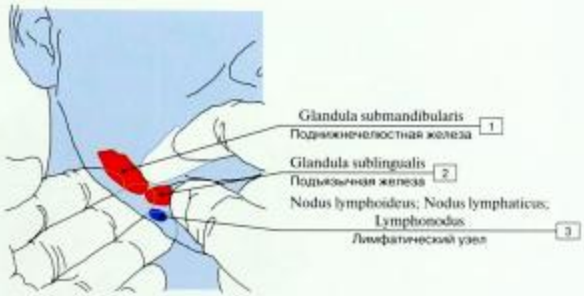

Рис. 24. Пальпация больших слюнных желез:

1 – Submandibular gland; 2 – Sublingual gland; 3 – Lymph node

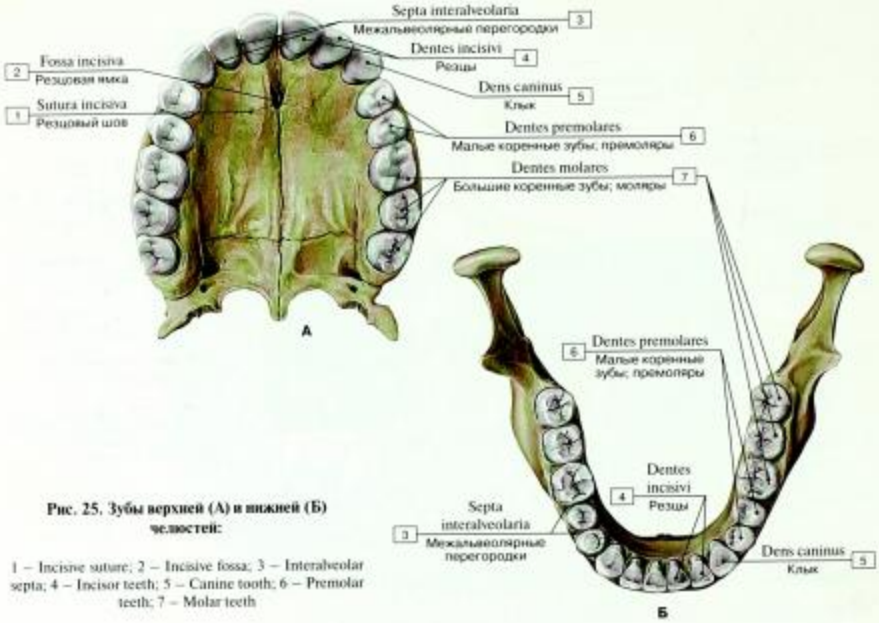

Рис. 25. Зубы верхней (А) и нижней (Б) челюстей:

1 – Incisive suture; 2 – Incisive fossa; 3 – Interalveolar septa; 4 – Incisor teeth; 5 – Canine tooth; 6 – Premolar teeth; 7 – Molar teeth

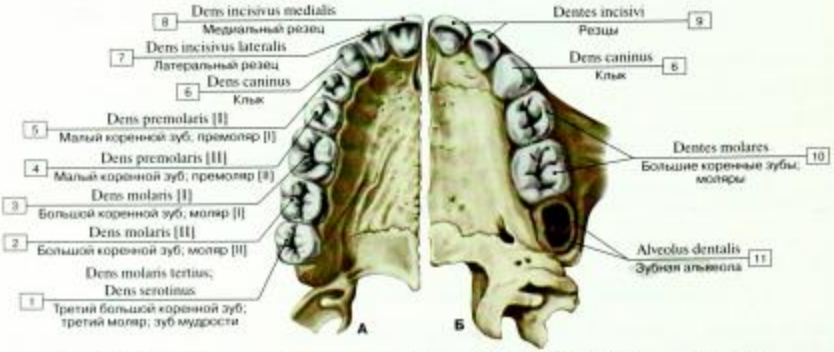

Рис. 26. Зубы верхней челюсти (А – постоянные зубы, Б – молочные (сменные) зубы ребенка 4 лет):

1 – Third molar tooth; Wisdom tooth; 2 – Molar tooth [II]; 3 – Molar tooth [I]; 4 – Premolar tooth [II]; 5 – Premolar tooth [I]; 6 – Canine tooth; 7 – Lateral incisor tooth; 8 – Medial incisor tooth; 9 – Incisor teeth; 10 – Molar teeth; 11 – Tooth socket

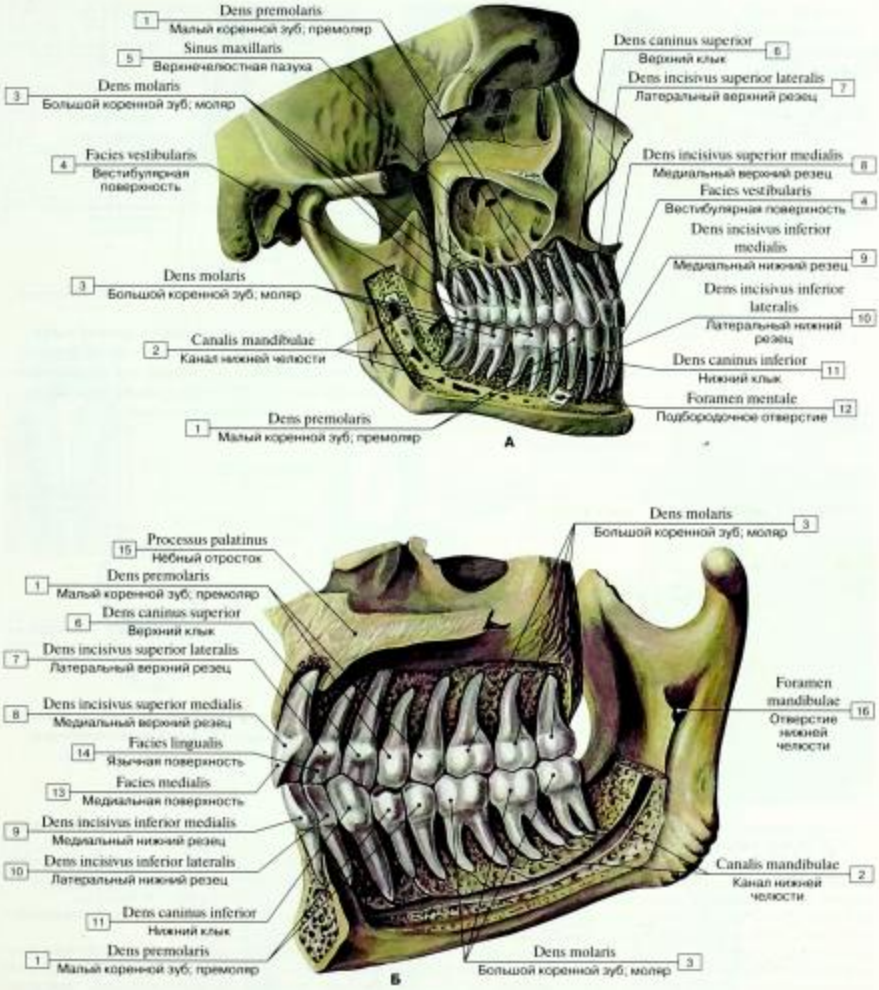

Рис. 27. Зубы (А – вид справа, Б – вид изнутри):

1 – Premolar tooth; 2 – Mandibular canal; 3 – Molar tooth; 4 – Vestibular surface; 5 – Maxillary sinus; 6 – Superior canine tooth; 7 – Lateral superior incisor tooth; 8 – Medial superior incisor tooth; 9 – Medial inferior incisor tooth; 10 – Lateral inferior incisor tooth; 11 – Inferior canine tooth; 12 – Mental foramen; 13 – Medial surface; 14 – Lingual surface; 15 – Palatine process; 16 – Mandibular foramen

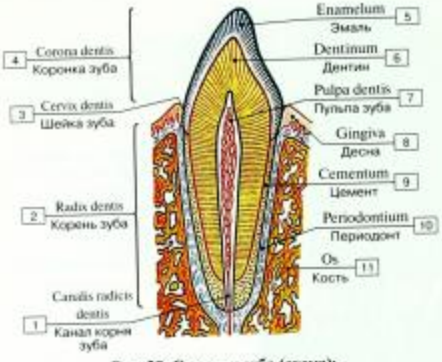

Рис. 28. Строение зуба (схема):

1 – Root canal; Pulp canal; 2 – Root; 3 – Neck; Cervix; 4 – Crown; 5 – Enamel; 6 – Dentine; 7 – Dental pulp; 8 – Gingiva; Gum; 9 – Cement; 10 – Periodontium; 11 – Bone

Рис. 29. Признак угла коронки и признак корня (на примере верхнего латерального резца) (схема). Мезио-окклюзионный угол острее, чем окклюзионно-дистальный угол. Ось зуба (показана пунктиром) отклонена дистально

Рис. 30. Эмаль зуба (сканирующая электронограмма)

Рис. 31. Признак кривизны эмали коронки (на примере верхнего моляра I и верхнего премоляра II), линии на окклюзионных поверхностях зубов обозначают их рельеф (схема)

Окклюзионная плоскость и зубные дуги (рис. 32).

А, Б. Типы зубов и окклюзионных плоскостей. Верхняя и нижняя челюсти находятся в симметричном взаиморасположении. Когда рот закрыт (окклюзионная позиция), зубы верхней челюсти смыкаются с зубами нижней челюсти. Они смещены относительно друг друга таким образом, что острия одного зуба соответствуют щели между двумя противопоставленными зубами. Благодаря этому каждый зуб контактирует с двумя другими. Это смещение возникает из-за несколько большей ширины верхних резцов. Плоскость прикуса зачастую образует дугу, открытую кверху (кривая фон Спи).

В. Зубные дуги. Зубы верхней челюсти (на рисунке зеленого цвета) и зубы нижней челюсти (синего цвета) оформлены в верхнюю и нижнюю арки. Верхняя зубная дуга образует полуовал, тогда как нижняя имеет параболическую форму.

Поддерживающие структуры зуба: периодонт (рис. 33-А,Б).

Зуб «зайкорирается» в альвеоле с помощью синдесмоза особого типа (вколачивание). Ткани, которые окружают и поддерживают зуб (периодонт), состоят из:

1) периодонтальной связки; 2) цемента; 3) альвеолярной стенки; 4) десны.

Шарпеевы волокна – коллагеновые тяжи, которые проходят косо вниз от кости альвеолы и внедряются в цемент зуба. Эта косая направленность волокон книзу трансформирует жевательное давление на зубную дугу в растягивающее натяжение, воздействующее на волокна и закрепленную кость (давление привело бы к атрофии кости).

Волокна соединительной ткани десны (рис. 33-В).

Множество пучков грубых коллагеновых волокон соединительнотканного ядра десны над костью альвеолы винтообразно оплетаются вокруг зуба, еще больше усиливая его прикрепление.

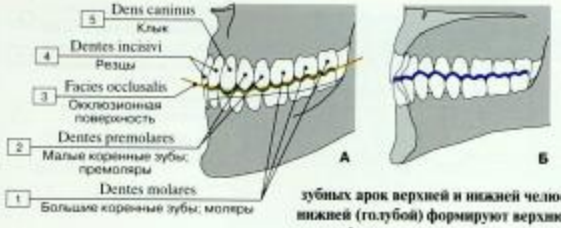

Рис. 32. Типы окклюзии зубных арок (А – нормальный прикус, Б – частый прикус, при котором резцы верхней челюсти выступают вперед, В – схема взаиморасположения зубных арок верхней и нижней челюстей). Зубы верхних челюстей (зеленый) и нижней (голубой) формируют верхнюю и нижнюю зубные дуги. Верхняя зубная дуга формирует полуэллипс, тогда как нижняя дуга имеет форму параболы:

1 – Molar teeth; 2 – Premolar teeth; 3 – Occlusal surface; 4 – Incisor teeth; 5 – Canine tooth

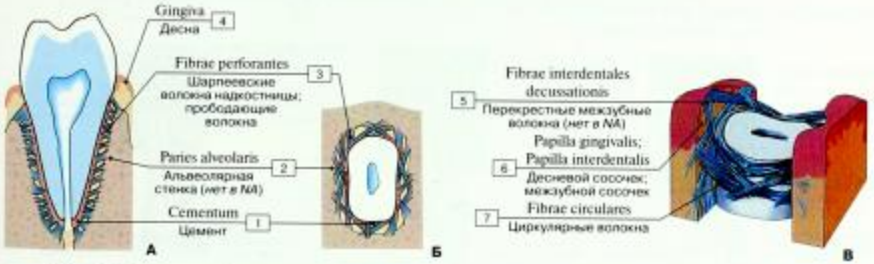

Рис. 33. Соединение зуба с окружающими тканями (А – вид сбоку, Б – вид сверху, В – вид сбоку и сверху):

1 – Cement; 2 – Alveolar wall; 3 – Perforating fibres; 4 – Gingiva; Gum; 5 – Decusating interdental fibres; 6 – Gingival papilla; Interdental papilla; 7 – Circular fibres

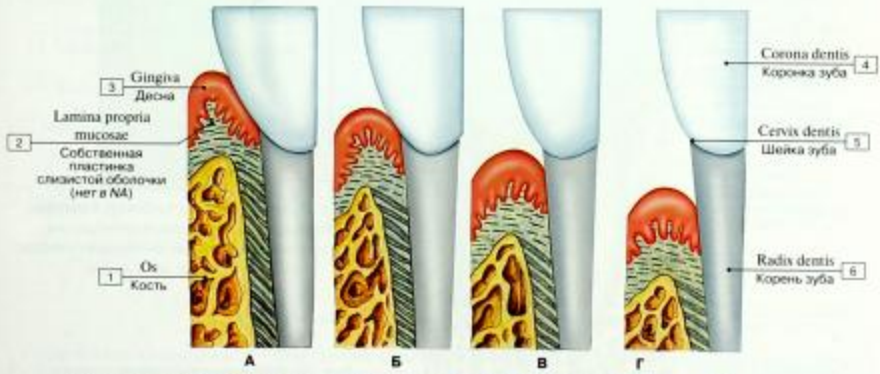

Рис. 34. Особенности строения эпителия десны в детском (А, Б), зрелом (В) и старческом (Г) возрастах:

1 – Bone; 2 – Proper lamina of mucosa; 3 – Gingiva; Gum; 4 – Crown; 5 – Neck; Cervix; 6 – Root

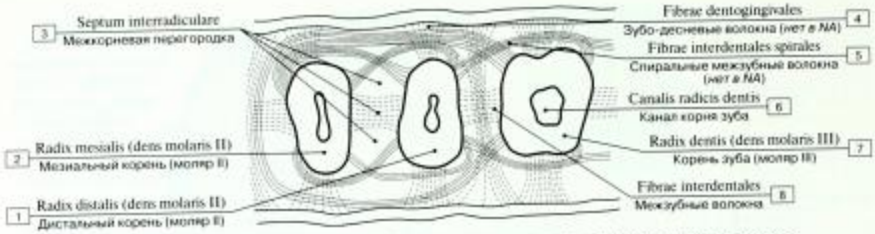

Рис. 35. Строение периодонта. Поперечный разрез на уровне пришеечной части корня зуба (схема):

1 – Distal root (molar tooth II); 2 – Mesial root (molar tooth II); 3 – Interradicular septum; 4 – Dentogingival fibres; 5 – Spiral interdental fibres; 6 – Root canal; Pulp canal; 7 – Root (molar tooth III); 8 – Interdental fibres

Рис. 36. Анатомическая и клиническая коронки, корень и шейка зуба в различные возрастные периоды человека (схема)

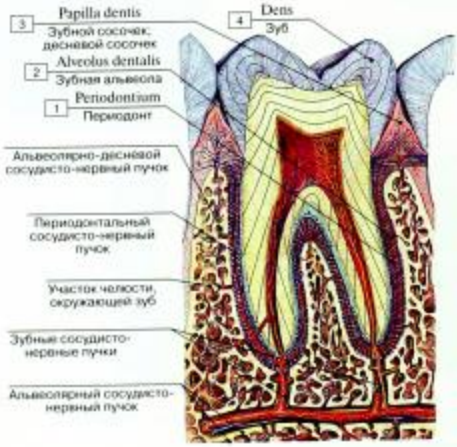



Рис. 37. Зуб. Дентинные трубочки, в которых располагаются отростки одонтобластов (А – участки вблизи эмали, Б – средние участки)
(по Л.К. Жукейра, Ж. Кармейро)

Рис. 38. Зубо-челюстной сегмент (схема):

1 – Periodontium; 2 – Dental alveolus; 3 – Dental papilla; 4 – Tooth

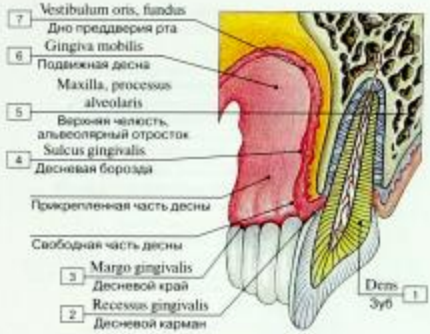

Рис. 39. Строение десны, разрез (схема):

1 – Tooth; 2 – Gingival recess; 3 – Cingival margin; 4 – Gingival sulcus; Gingival groove; 5 – Maxilla, alveolar process; 6 – Mobil gingiva; 7 – Oral vestibule, fundus

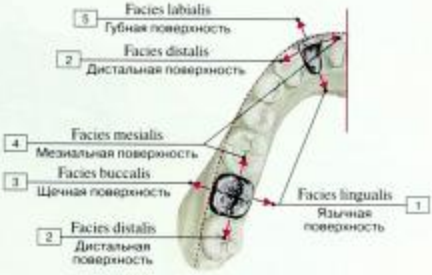

Рис. 40. Поверхности зуба, вид сверху на зубной ряд нижней челюсти (схема):

1 – Lingual surface; 2 – Distal surface; 3 – Buccal surface; 4 – Mesial surface; 5 – Labial surface

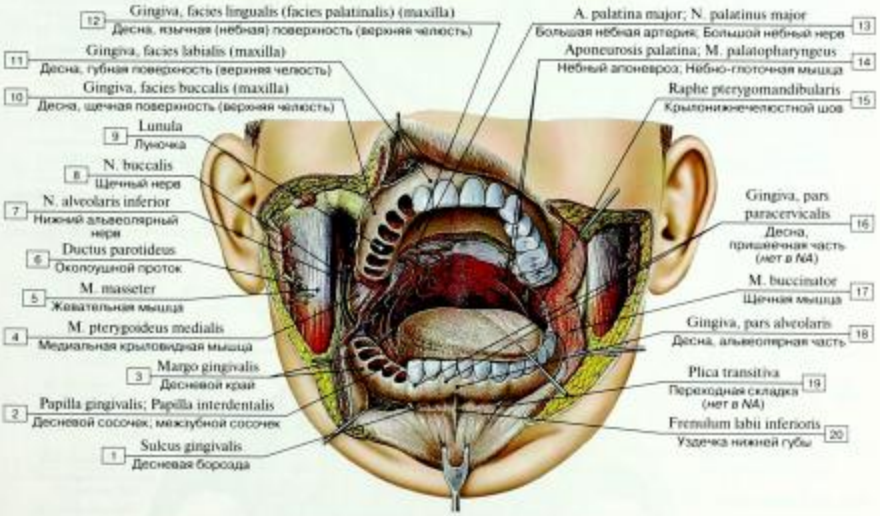

Рис. 41. Десны верхней и нижней челюстей:

1 – Gingival sulcus; Gingival groove; 2 – Cingival papilla; Interdental papilla; 3 – Cingival margin; 4 – Medial pterygoid; 5 – Masseter; 6 – Parotid duct; 7 – Inferior alveolar nerve; 8 – Buccal nerve; 9 – Lunule; 10 – Gingiva; Gum, buccal surface (maxilla); 11 – Gingiva; Gum, labial surface (maxilla); 12 – Gingiva; Gum, lingual surface (palatal surface) (maxilla); 13 – Greater palatine artery; Greater palatine nerve; 14 – Palatine aponeurosis; Palatopharyngeus; 15 – Pterygomandibular raphe; 16 – Gingiva; Gum, paracervical part; 17 – Buccinator; 18 – Gingiva, alveolar part; 19 – Transive fold; 20 – Frenulum of lower lip

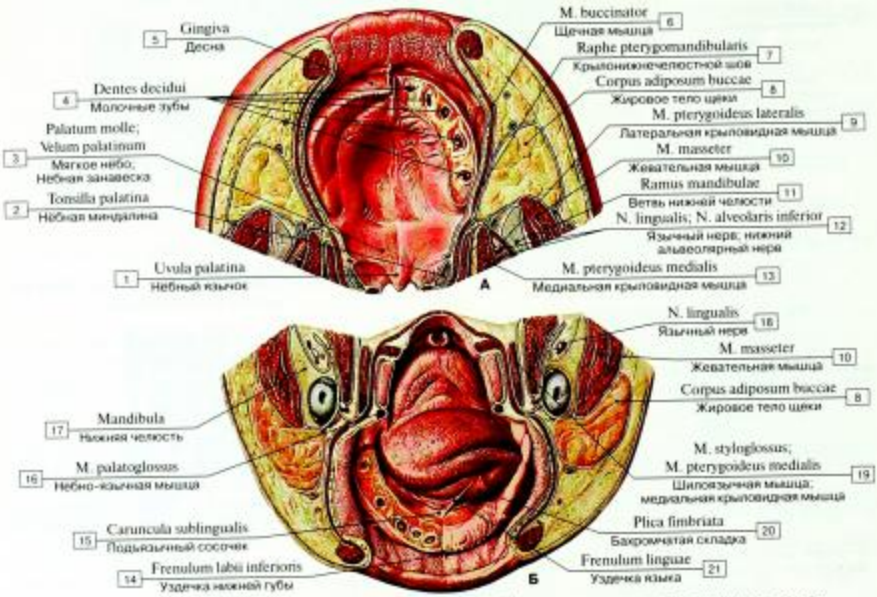

Рис. 42. Слизистая оболочка десен новорожденного ребенка (А – верхняя челюсть, Б – нижняя челюсть):

1 – Uvula; 2 – Palatine tonsil; 3 – Soft palate; 4 – Deciduous teeth; 5 – Gingiva; Gum; 6 – Buccinator; 7 – Pterygomandibular raphe; 8 – Buccal fat pad; 9 – Lateral pterygoid; 10 – Masseter; 11 – Ramus of mandible; 12 – Lingual nerve; Inferior alveolar nerve; 13 – Medial pterygoid; 14 – Frenulum of lower lip; 15 – Sublingual caruncle; 16 – Palatoglossus; 17 – Mandible; 18 – Lingual nerve; 19 – Styloglossus; Medial pterygoid; 20 – Fimbriated fold; 21 – Frenulum of tongue

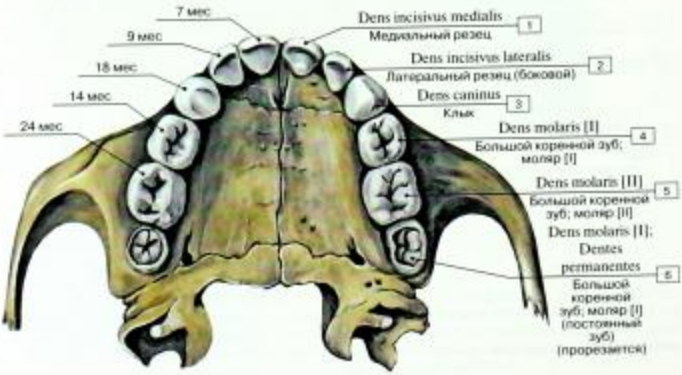

Рис. 43. Сроки смены молочных зубов:

1 – Medial incisor tooth; 2 – Lateral incisor tooth; 3 – Canine tooth; 4 – Molar tooth [I]; 5 – Molar tooth [II]; 6 – Molar tooth [I]; Permanent teeth

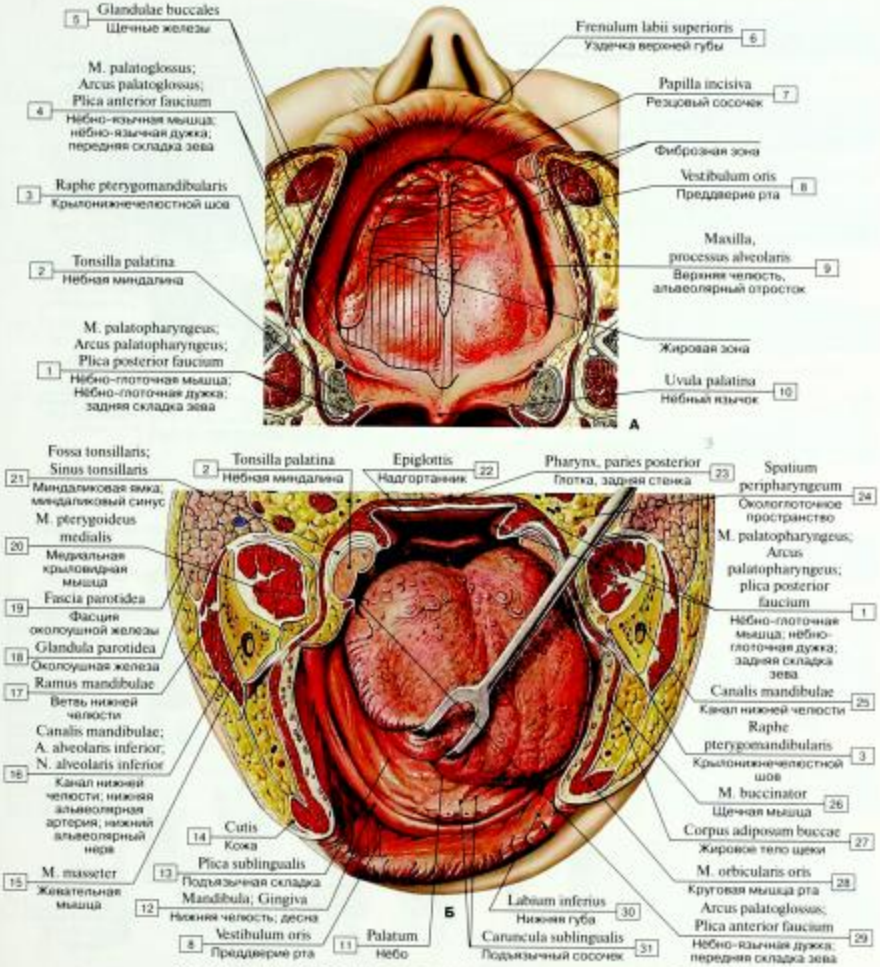

Рис. 44. Слизистая оболочка десен у старого человека после потери зубов (А – нёбо и верхняя челюсть, Б – язык и нижняя челюсть):

1 – Palatopharyngeus; Palatopharyngeal arch; Posterior pillar of fauces; 2 – Palatine tonsil; 3 – Pterygomandibular raphe; 4 – Palatoglossus; Palatoglossal arch; Anterior pillar of fauces; 5 – Buccal glands; 6 – Frenulum of upper lip; 7 – Incisive papilla; 8 – Oral vestibule; 9 – Maxilla, alveolar process; 10 – Uvula; 11 – Palate; 12 – Mandible; Gingiva; Gum; 13 – Sublingual fold; 14 – Skin; 15 – Masseter; 16 – Mandibular canal; Inferior alveolar artery; Inferior alveolar nerve; 17 – Ramus of mandible; 18 – Parotid gland; 19 – Parotid fascia; 20 – Medial pterygoid; 21 – Tonsillar sinus; Tonsillar fossa; Tonsillar bed; 22 – Epiglottis; 23 – Pharynx, posterior wall; 24 – Peripharyngeal space; 25 – Mandibular canal; 26 – Buccinator; 27 – Buccal fat pad; 28 – Orbicularis oris; 29 – Palatoglossal arch; Anterior pillar of fauces; 30 – Lower lip; 31 – Sublingual caruncle

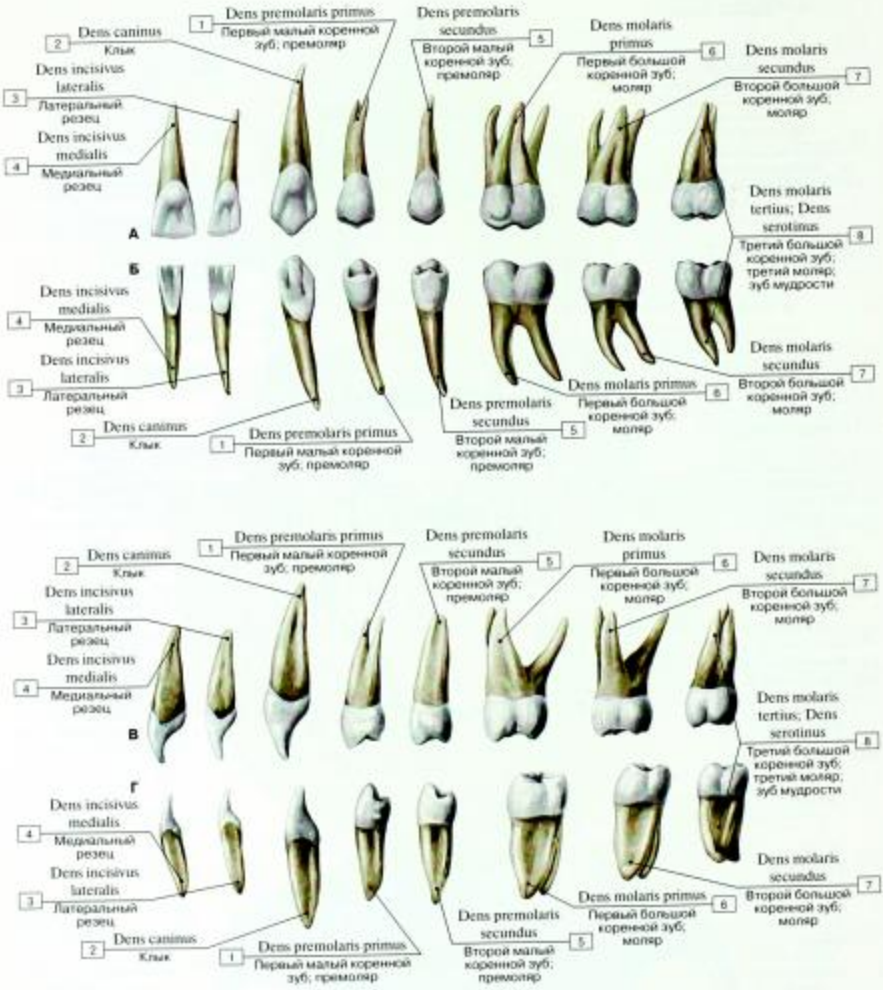

Рис. 45. Постоянные зубы (А – зубы верхней челюсти, язычная поверхность, Б – зубы нижней челюсти, язычная поверхность, В – зубы верхней челюсти, передняя (медиальная) поверхность, Г – зубы нижней челюсти, передняя (медиальная) поверхность):

1 – First premolar tooth; 2 – Canine tooth; 3 – Lateral incisor tooth; 4 – Medial incisor tooth; 5 – Second premolar tooth; 6 – First molar tooth; 7 – Second molar tooth; 8 – Third molar tooth; Wisdom tooth

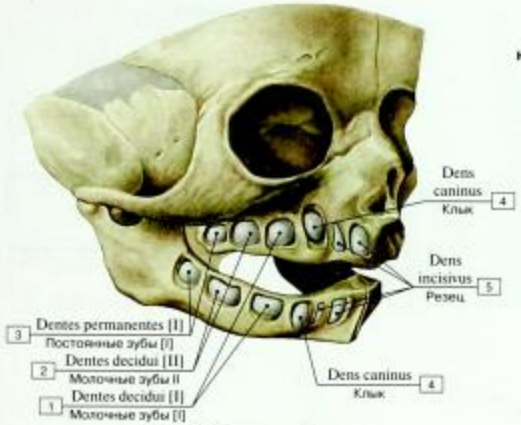

Рис. 46. Молочные зубы:

1 – Deciduous teeth [I]; 2 – Deciduous teeth [II]; 3 – Permanent teeth [I];
4 – Canine tooth; 5 – Incisor tooth

Таблица 5. Сроки прорезывания молочных (сменных) и постоянных зубов

Название зуба	Возраст прорезывания		
	молочные зубы, мес	Код молочного зуба	постоянные зубы, годы
Медиальные резцы нижние	6–8	БI	7–8
Медиальные резцы верхние	7–9	AI	7–8
Латеральные резцы нижние	7–9	БII	9–10
Латеральные резцы верхние	8–10	AII	9–10
Клыки	15–20	AIII, БIII	11–12
Первые малые коренные	–		9–10
Вторые малые коренные	–		9–11
Первые большие коренные нижние	12–16	БIV	6–7
Первые большие коренные верхние	16–21	AIV	7–7,5
Вторые большие коренные	21–30	AV, БV	11–12
Третьи большие коренные	–		16–24

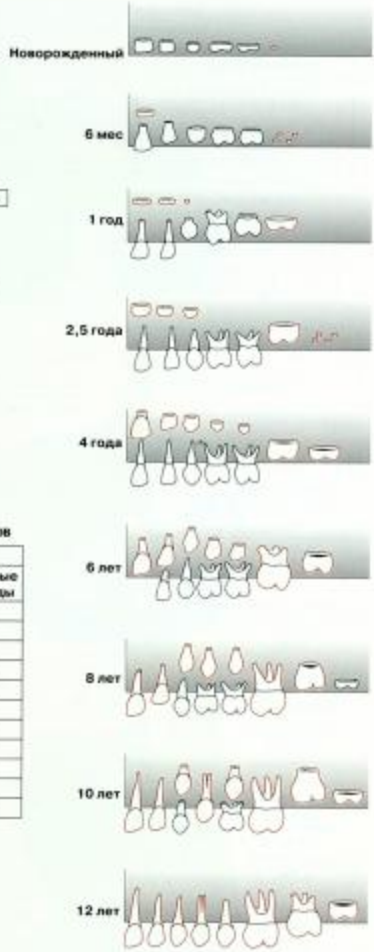

Рис. 47. Последовательность роста и замены молочных зубов постоянными

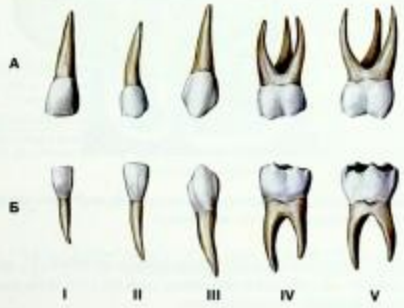

Рис. 48. Молочные зубы (А – верхняя челюсть, Б – нижняя челюсть)

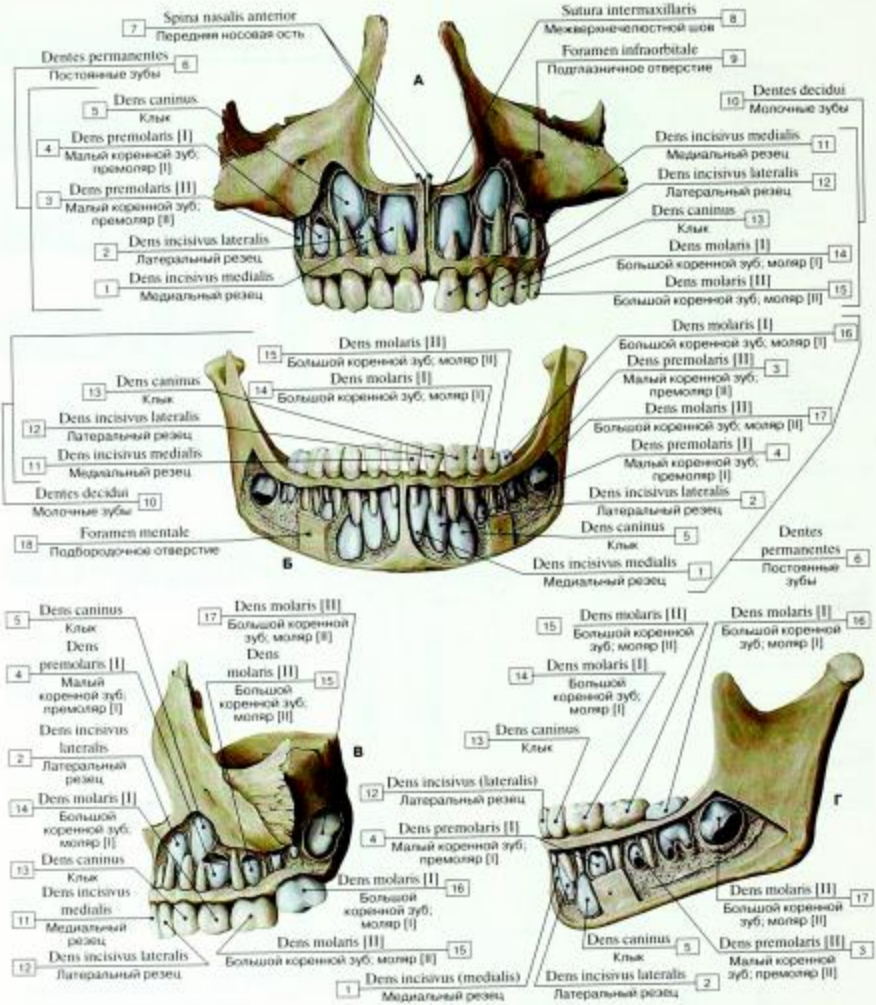

Рис. 49. Замена молочных зубов постоянными (А – верхняя челюсть, вид спереди, Б – нижняя челюсть, вид спереди, В – верхняя челюсть, вид сбоку, Г – нижняя челюсть, вид сбоку):

1 – Medial incisor tooth; 2 – Lateral incisor tooth; 3 – Premolar tooth [II]; 4 – Premolar tooth [I]; 5 – Canine tooth; 6 = 1 + 2 + 3 + 4 + 5 + 16 + 17 – Permanent teeth; 7 – Anterior nasal spine; 8 – Intermaxillary suture; 9 – Infra-orbital foramen; 10 = 11 + 12 + 13 + 14 + 15 – Deciduous teeth; 11 – Medial incisor tooth; 12 – Lateral incisor tooth; 13 – Canine tooth; 14 – Molar tooth [I]; 15 – Molar tooth [II]; 16 – Molar tooth [I]; 17 – Molar tooth [III]; 18 – Mental foramen

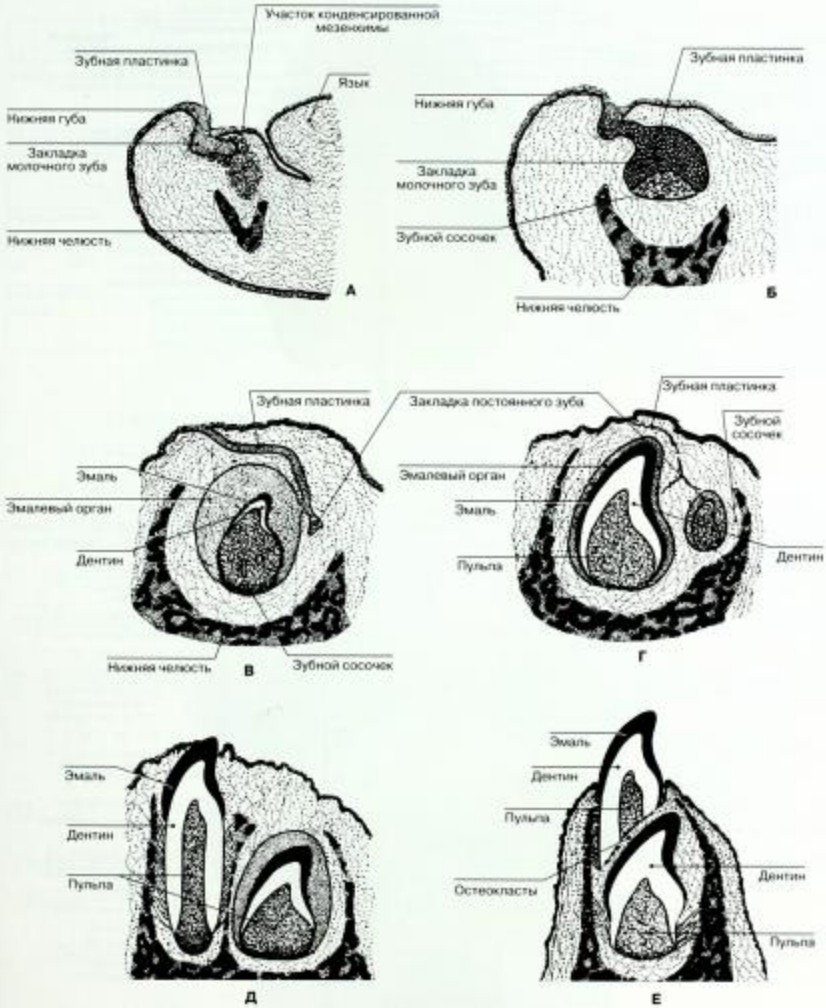

Рис. 50. Развитие и прорезывание нижних молочных (сменных) резцов, а также постоянного зуба, замещающего молочный зуб (А – Е – последовательные стадии) (схема)

(по А. Хэму, Д. Кормаку)

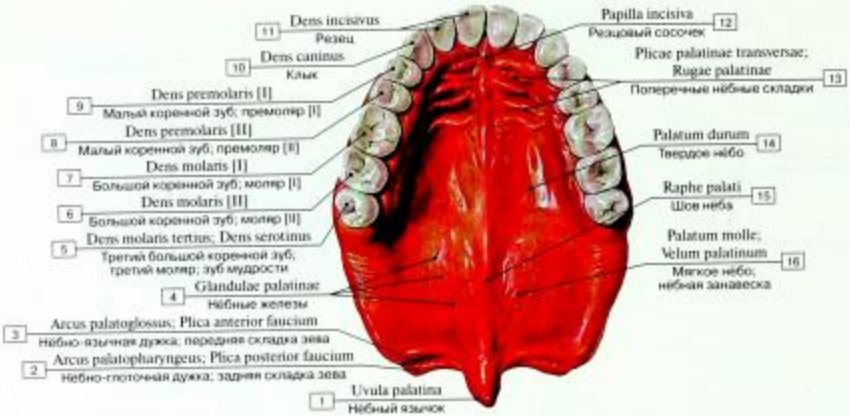

Рис. 51. Нёбо, вид снизу:

1 – Uvula; 2 – Palatopharyngeal arch; Posterior pillar of fauces; 3 – Palatoglossal arch; Anterior pillar of fauces; 4 – Palatine glands; 5 – Third molar tooth; Wisdom tooth; 6 – Molar tooth [II]; 7 – Molar tooth [I]; 8 – Premolar tooth [II]; 9 – Premolar tooth [I]; 10 – Canine tooth; 11 – Incisor tooth; 12 – Incisive papilla; 13 – Transverse palatine folds; Palatine rugae; 14 – Hard palate; 15 – Palatine raphe; 16 – Soft palate

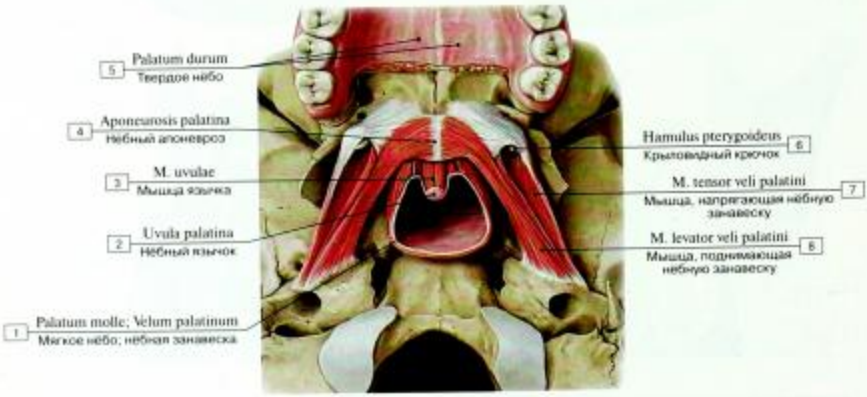

Рис. 52. Нёбо, мышцы мягкого нёба:

1 – Soft palate; 2 – Uvula; 3 – Musculus uvulae; 4 – Palatine aponeurosis; 5 – Hard palate; 6 – Pterygoid hamulus; 7 – Tensor veli palatini; 8 – Levator veli palatini

Таблица 6. Мышцы мягкого нёба

Название	Начало мышцы, направление мышечных пучков	Прикрепление	Функция	Иннервация
Мышца, напрягающая нёбную занавеску	Ладьевидная ямка большого крыла и ость клиновидной кости, хрящевая часть слуховой трубы. Сверху вниз	Подойдя к крючку крыловидного отростка, сухожилие перекидывается через него и направляется медиально, вплетаясь в апоневроз мягкого нёба	Напрягает нёбную занавеску в поперечном направлении и расширяет просвет слуховой трубы	Нерв мышцы, напрягающей нёбную занавеску (третья ветвь тройничного нерва)
Мышца, поднимающая нёбную занавеску	Нижняя поверхность пирамиды височной кости, впереди от отверстия сонного канала, хрящевая часть слуховой трубы. Вертикально	Правая и левая мышцы вплетаются в апоневроз мягкого нёба	Поднимает мягкое нёбо, открывает глоточное отверстие слуховой трубы	Глоточное сплетение (IX, X пары); симпатический ствол
Мышца язычка	Задняя носовая ость, нёбный апоневроз. Кзади	Слизистая оболочка нёбного язычка	Укорачивает язычок	Глоточное сплетение
Нёбно-язычная мышца	Латеральная часть корня языка, поднимается кверху в толще нёбно-язычной дужки	Вплетается в апоневроз мягкого нёба	Опускает нёбную занавеску, сужает отверстие зева	IX пара (языкоглоточный нерв)
Нёбно-глоточная мышца	Задняя стенка глотки, задний край пластинки щитовидного хряща. Поднимается кверху в нёбно-глоточной дужке	Вплетается в апоневроз мягкого нёба	Опускает нёбную занавеску, сужает отверстие зева	IX пара (языкоглоточный нерв)

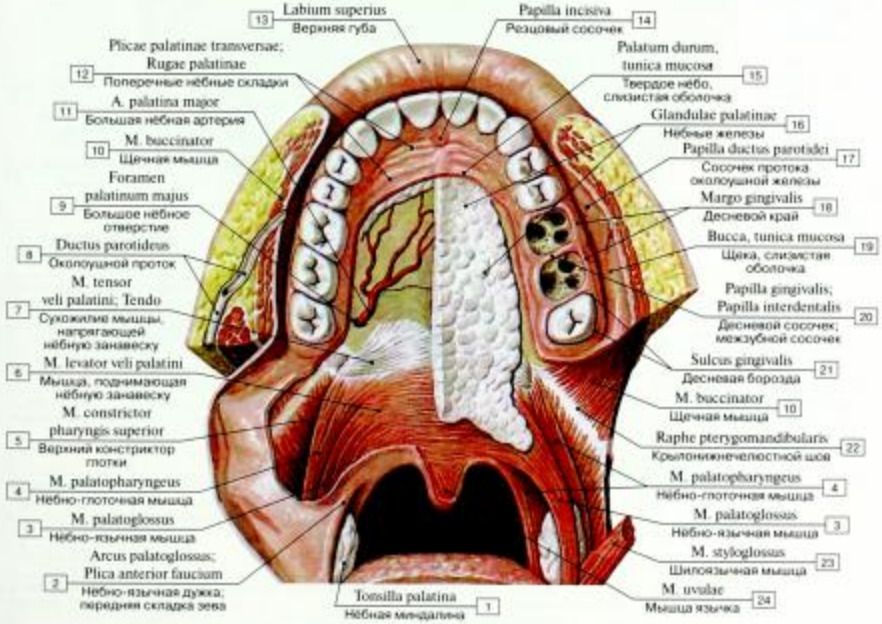

Рис. 53. Мышцы мягкого нёба:

1 – Palatine tonsil; 2 – Palatoglossal arch; Anterior pillar of fauces; 3 – Palatoglossus; 4 – Palatopharyngeus; 5 – Superior constrictor; 6 – Levator veli palatini; 7 – Tensor veli palatini; Tendon; 8 – Parotid duct; 9 – Greater palatine foramen; 10 – Buccinator; 11 – Greater palatine artery; 12 – Transverse palatine folds; Palatine rugae; 13 – Upper lip; 14 – Incisive papilla; 15 – Hard palate, mucosa, mucous membrane; 16 – Palatine glands; 17 – Papilla of parotid duct; 18 – Gingival margin; 19 – Cheek, mucosa; mucous membrane; 20 – Gingival papilla; Interdental papilla; 21 – Gingival sulcus; Gingival groove; 22 – Pterygomandibular raphe; 23 – Styloglossus; 24 – Musculus uvulae

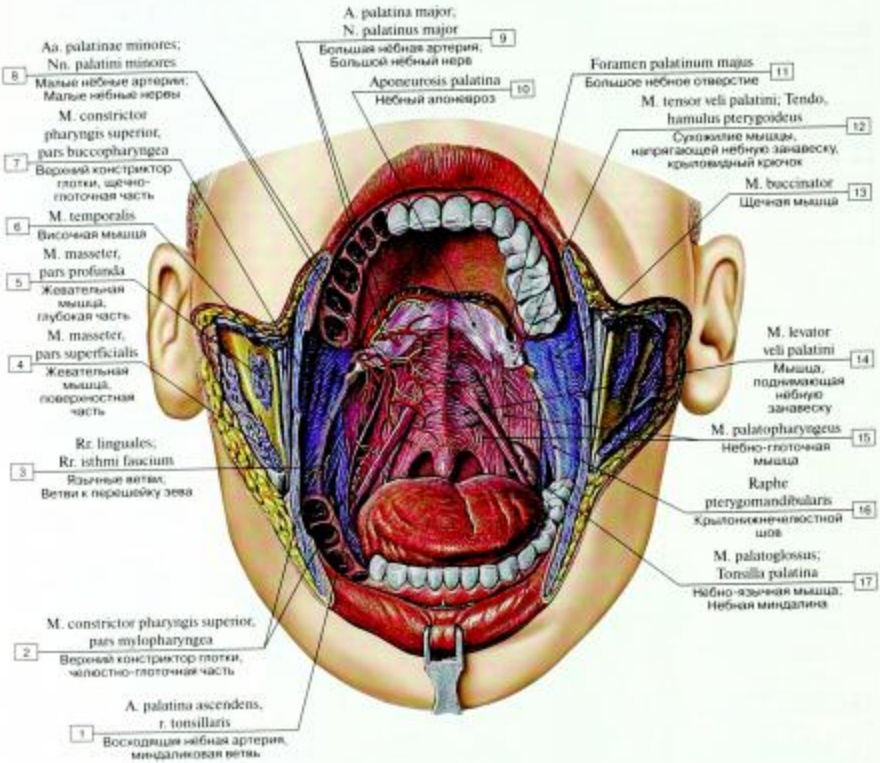

Рис. 54. Мышцы нёба, вид спереди:

1 – Ascending palatine artery, tonsillar branch; 2 – Superior constrictor, mylopharyngeal part; 3 – Lingual branches; Branches to isthmus of fauces; 4 – Masseter, superficial part; 5 – Masseter, deep part; 6 – Temporalis; Temporal muscle; 7 – Superior constrictor, buccopharyngeal part; 8 – Lesser palatine arteries; Lesser palatine nerves; 9 – Greater palatine artery; Greater palatine nerve; 10 – Palatine aponeurosis; 11 – Greater palatine foramen; 12 – Tensor veli palatini; Tendon, Pterygoid hamulus; 13 – Buccinator; 14 – Levator veli palatini; 15 – Palatopharyngeus; 16 – Pterygomandibular raphe; 17 – Palatoglossus, palatine tonsil

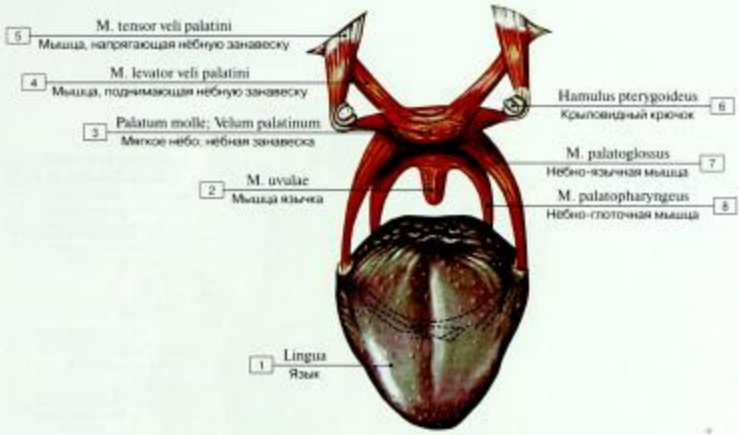

Рис. 55. Мышцы мягкого нёба (схема):

1 – Tongue; 2 – Musculus uvulae; 3 – Soft palate; 4 – Levator veli palatini; 5 – Tensor veli palatini; 6 – Pterygoid hamulus; 7 – Palatoglossus; 8 – Palatopharyngeus

Таблица 7. Мышцы глотки

Название	Начало	Прикрепление	Направление мышечных пучков	Функция	Иннервация
Констрикторы (сжиматели) глотки					
Верхний констриктор глотки	Медиальная пластинка крыловидного отростка клиновидной кости, крыловидно-нижнечелюстной шов, челюстно-подъязычная линия нижней челюсти	На задней поверхности глотки мышцы обеих сторон срастаются по средней линии, образуя шов глотки	Кзади и вниз	Сжиматели сокращаются последовательно сверху вниз при глотании	Глоточное сплетение
Средний констриктор глотки	Большой и малый рога подъязычной кости	На задней поверхности глотки мышцы обеих сторон срастаются по средней линии, образуя шов глотки	Веерообразно вверх и вниз, верхний край накладывается на нижнюю часть мышечных пучков верхнего констриктора	Сжиматели сокращаются последовательно сверху вниз при глотании	Глоточное сплетение
Нижний констриктор глотки	Латеральная поверхность щитовидного и перстневидного хрящей	На задней поверхности глотки мышцы обеих сторон срастаются по средней линии, образуя шов глотки	Веерообразно назад, книзу, горизонтально и кверху, прикрывая нижнюю половину среднего констриктора	Сжиматели сокращаются последовательно сверху вниз при глотании	Блуждающий нерв [X]
Подниматели глотки					
Шилоглоточная мышца	Шиловидный отросток височной кости	Боковая стенка глотки (шов глотки)	Книзу и кпереди, проникает между верхним и средним констрикторами	Поднимает глотку	Языкоглоточный нерв [IX]
Небно-глоточная мышца	Апоневроз мягкого неба и крючок крыловидного отростка клиновидной кости	Задняя стенка глотки (шов глотки), щитовидный хрящ	Кзади и вниз	Поднимает глотку, опускает небную занавеску и уменьшает отверстие зева	Языкоглоточный нерв [IX]
Трубно-глоточная мышца	Хрящ слуховой трубы (возле глоточного отверстия)	Латеральная стенка глотки	Книзу	Поднимает глотку	Языкоглоточный нерв [IX]

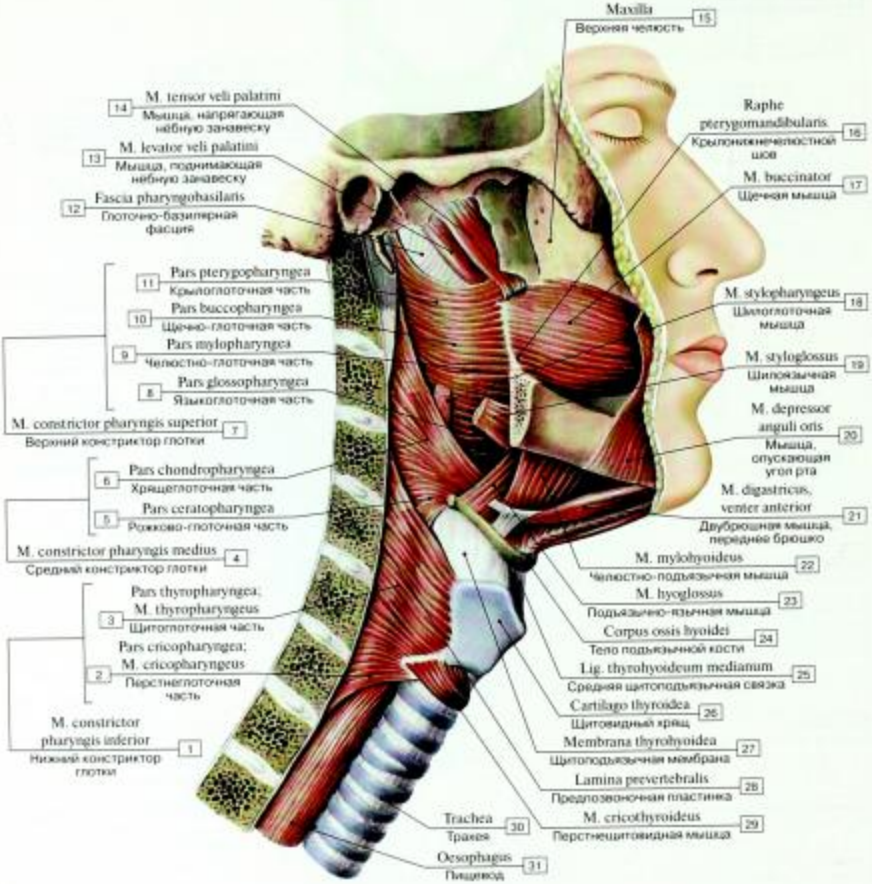

Рис. 56. Мышцы глотки, вид сбоку:

1 = 2 + 3 – Inferior constrictor; 2 – Cricopharyngeal part; Cricopharyngeus; 3 – Thyropharyngeal part; Thyropharyngeus; 4 = 5 + 6 – Middle constrictor; 5 – Ceratopharyngeal part; 6 – Chondropharyngeal part; 7 = 8 + 9 + 10 + 11 – Superior constrictor; 8 – Glossopharyngeal part; 9 – Mylopharyngeal part; 10 – Buccopharyngeal part; 11 – Pterygopharyngeal part; 12 – Pharyngobasilar fascia; 13 – Levator veli palatini; 14 – Tensor veli palatini; 15 – Maxilla; 16 – Pterygomandibular raphe; 17 – Buccinator; 18 – Stylopharyngeus; 19 – Styloglossus; 20 – Depressor anguli oris; 21 – Digastric, anterior belly; 22 – Mylohyoid; 23 – Hyoglossus; 24 – Body of hyoid bone; 25 – Median thyrohyoid ligament; 26 – Thyroid cartilage; 27 – Thyrohyoid membrane; 28 – Prevertebral layer; 29 – Cricothyroid; 30 – Trachea; 31 – Oesophagus

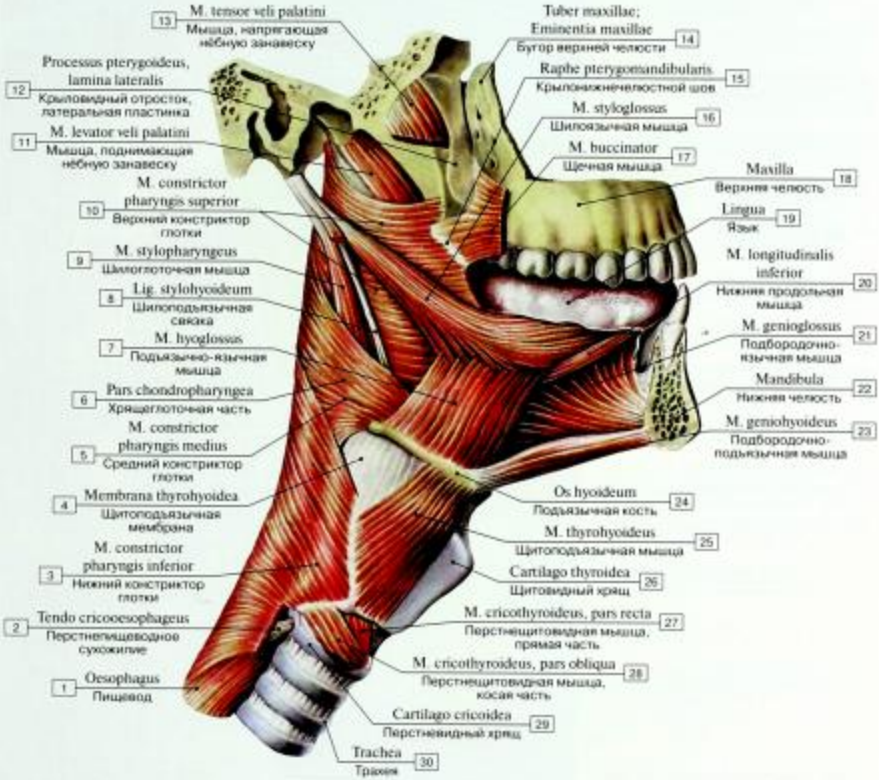

Рис. 57. Мышцы глотки, вид сбоку:

1 – Oesophagus; 2 – Crico-oesophageal tendon; 3 – Inferior constrictor; 4 – Thyrohyoid membrane; 5 – Middle constrictor; 6 – Chondropharyngeal part; 7 – Hyoglossus; 8 – Stylohyoid ligament; 9 – Stylopharyngeus; 10 – Superior constrictor; 11 – Levator veli palatini; 12 – Pterygoid process, lateral plate; 13 – Tensor veli palatini; 14 – Maxillary tuberosity; 15 – Pterygomandibular raphe; 16 – Styloglossus; 17 – Buccinator; 18 – Maxilla; 19 – Tongue; 20 – Inferior longitudinal muscle; 21 – Genioglossus; 22 – Mandible; 23 – Geniohyoid; 24 – Hyoid bone; 25 – Thyrohyoid; 26 – Thyroid cartilage; 27 – Cricothyroid, straight part; 28 – Cricothyroid, oblique part; 29 – Cricoid cartilage; 30 – Trachea

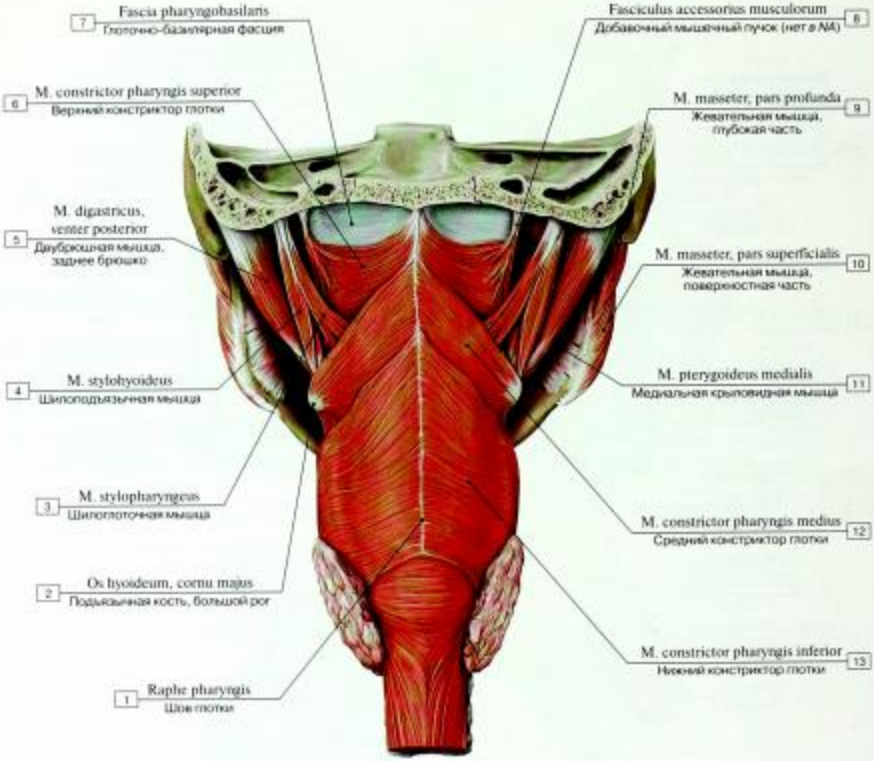

Вид сзади показывает, что три констриктора глотки расположены в последовательно перекрывающихся слоях. Они встречаются вдоль задней вертикальной полосы соединительной ткани, шва глотки.

Рис. 58. Мышцы глотки, вид сзади:

1 – Pharyngeal raphe; 2 – Hyoid bone, greater horn; 3 – Stylopharyngeus; 4 – Stylohyoid; 5 – Digastric, posterior belly; 6 – Superior constrictor; 7 – Pharyngobasilar fascia; 8 – Accessory muscle fascicle; 9 – Masseter, deep part; 10 – Masseter, superficial part; 11 – Medial pterygoid; 12 – Middle constrictor; 13 – Inferior constrictor

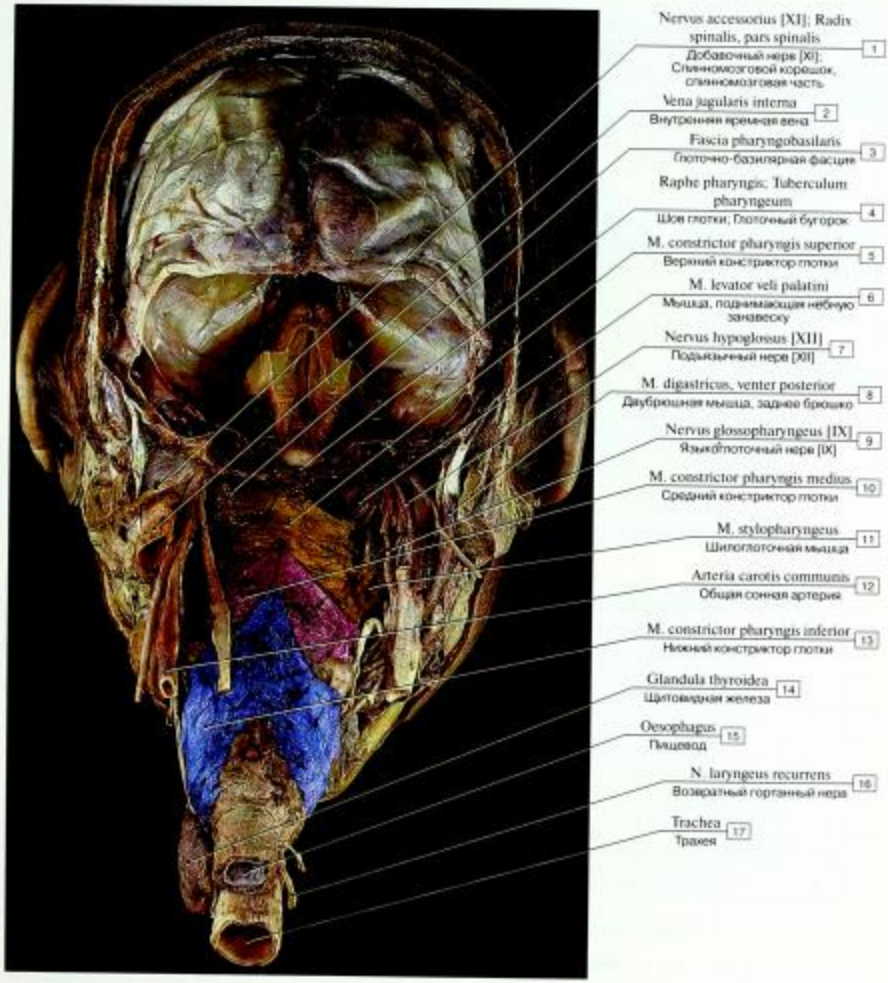

Рис. 59. Мышцы глотки, фронтальный распил головы (мышцы-констрикторы глотки выделены цветом), вид сзади (фотография натурального препарата):

1 – Accessory nerve [XI]; Spinal root, spinal part; 2 – Internal jugular vein; 3 – Pharyngobasilar fascia; 4 – Pharyngeal raphe; Pharyngeal tubercle; 5 – Superior constrictor; 6 – Levator veli palatini; 7 – Hypoglossal nerve [XII]; 8 – Digastric, posterior belly; 9 – Glossopharyngeal nerve [IX]; 10 – Middle constrictor; 11 – Stylopharyngeus; 12 – Common carotid artery; 13 – Inferior constrictor; 14 – Thyroid gland; 15 – Oesophagus; 16 – Recurrent laryngeal nerve; 17 – Trachea

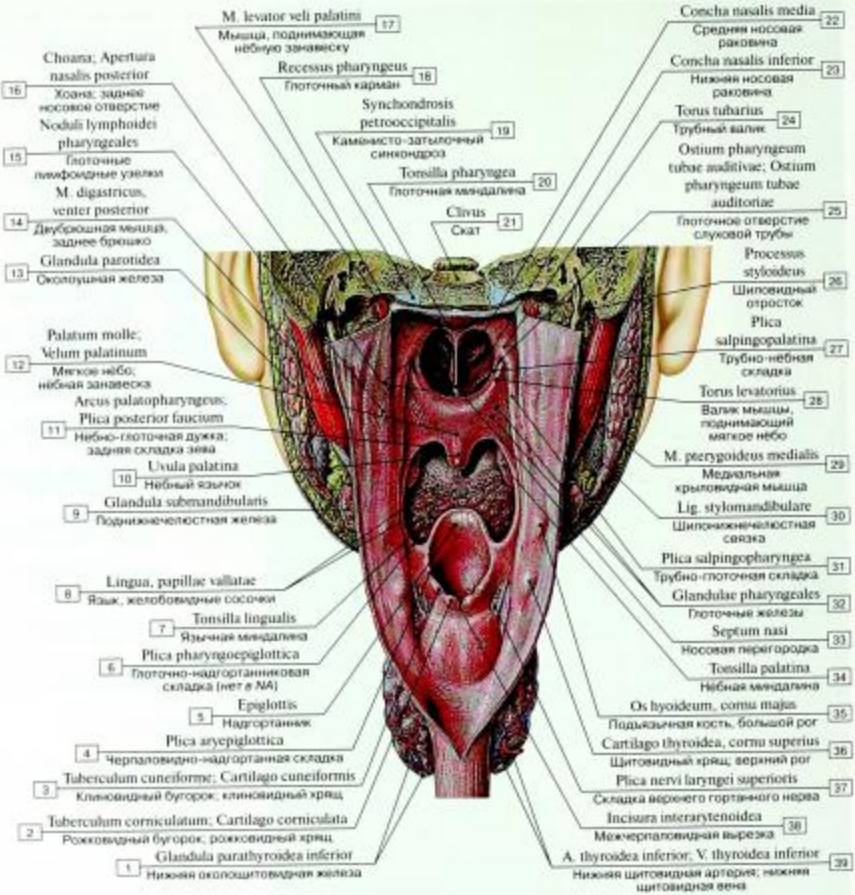

Рис. 60. Глотка, фронтальный разрез, вид изнутри:

1 – Inferior parathyroid gland; 2 – Corniculate tubercle; Corniculate cartilage; 3 – Cuneiform tubercle; Cuneiform cartilage; 4 – Aryepiglottic fold; 5 – Epiglottis; 6 – Pharyngo-epiglottic fold; 7 – Lingual tonsil; 8 – Tongue, vallate papillae; 9 – Submandibular gland; 10 – Uvula; 11 – Palatopharyngeal arch; Posterior pillar of fauces; 12 – Soft palate; 13 – Parotid gland; 14 – Digastric, posterior belly; 15 – Pharyngeal lymphoid nodules; 16 – Choana; Posterior nasal aperture; 17 – Levator veli palatini; 18 – Pharyngeal recess; 19 – Petro-occipital synchondrosis; 20 – Pharyngeal tonsil; 21 – Clivus; 22 – Middle nasal concha; 23 – Inferior nasal concha; 24 – Torus tubarius; 25 – Pharyngeal opening of auditory tube; 26 – Styloid process; 27 – Salpingopalatine fold; 28 – Torus levatorius; 29 – Medial pterygoid; 30 – Stylomandibular ligament; 31 – Salpingopharyngeal fold; 32 – Pharyngeal glands; 33 – Nasal septum; 34 – Palatine tonsil; 35 – Hyoid bone, greater horn; 36 – Thyroid cartilage, superior horn; 37 – Fold of superior laryngeal nerve; 38 – Interarytenoid notch; 39 – Inferior thyroid artery; Inferior thyroid vein

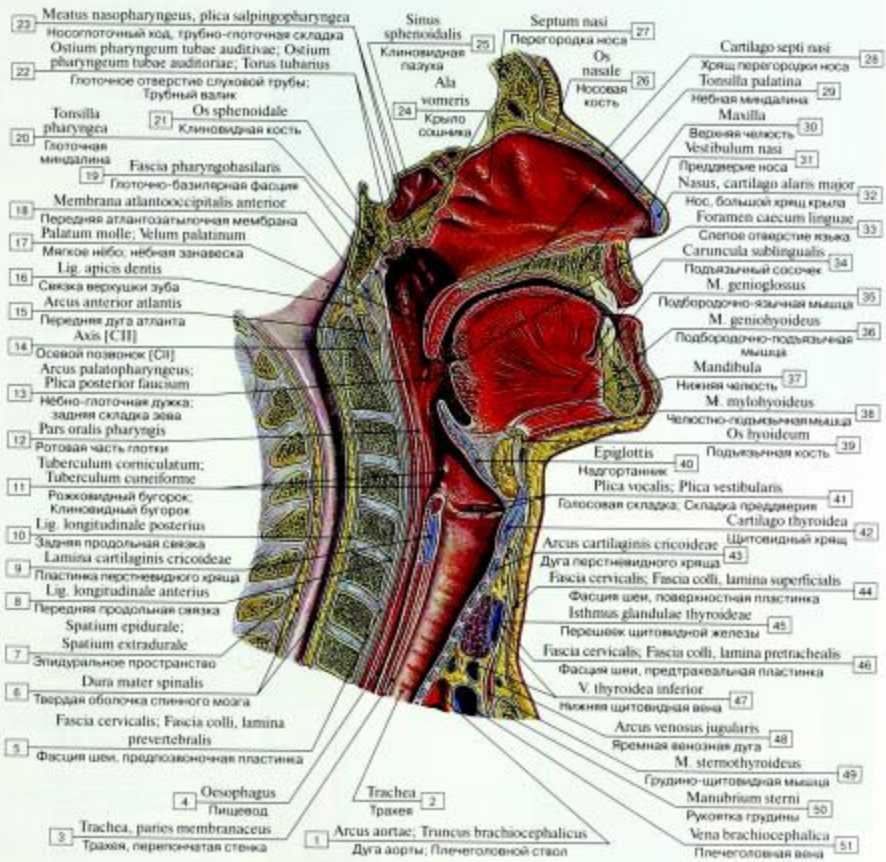

Рис. 61. Полости рта, глотки и гортани (сагиттальный распил головы):

1 – Arch of aorta; Aortic arch, brachiocephalic trunk; 2 – Trachea; 3 – Trachea, membranous wall; 4 – Oesophagus; 5 – Cervical fascia, prevertebral layer; 6 – Spinal dura mater; 7 – Extradural space; Epidural space; 8 – Anterior longitudinal ligament; 9 – Lamina of cricoid cartilage; 10 – Posterior longitudinal ligament; 11 – Corniculate; Cuneiform tubercles; 12 – Oropharynx; 13 – Palatopharyngeal arch; Posterior pillar of fauces; 14 – Axis [CII]; 15 – Anterior arch; 16 – Apical ligament of dens; 17 – Soft palate; 18 – Anterior atlanto-occipital membrane; 19 – Pharyngobasilar fascia; 20 – Pharyngeal tonsil; 21 – Sphenoid; Sphenoidal bone; 22 – Pharyngeal opening of auditory tube; Torus tubarius; 23 – Nasopharyngeal meatus, salpingopharyngeal fold; 24 – Ala of vomer; 25 – Sphenoidal sinus; 26 – Nasal bone; 27 – Nasal septum; 28 – Septal nasal cartilage; 29 – Palatine tonsil; 30 – Maxilla; 31 – Nasal vestibule; 32 – Nose, major alar cartilage; 33 – Foramen caecum of tongue; 34 – Sublingual caruncle; 35 – Genioglossus; 36 – Geniohyoid; 37 – Mandible; 38 – Mylohyoid; 39 – Hyoid bone; 40 – Epiglottis; 41 – Vocal fold; Vestibular fold; 42 – Thyroid cartilage; 43 – Arch of cricoid cartilage; 44 – Cervical fascia, investing layer; superficial layer; 45 – Thyroid gland; Isthmus; 46 – Cervical fascia, pretracheal layer; 47 – Inferior thyroid vein; 48 – Jugular venous arch; 49 – Sternothyroid; 50 – Manubrium of sternum; 51 – Brachiocephalic vein

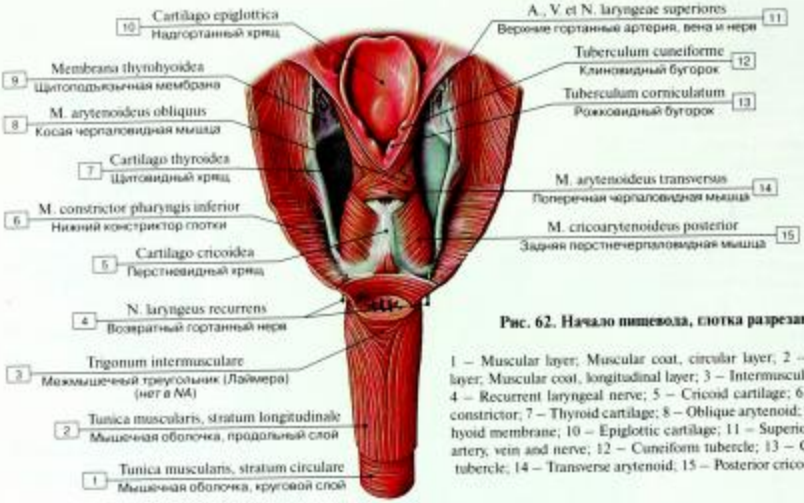

Рис. 62. Начало пищевода, глотка разрезана:

1 – Muscular layer; Muscular coat, circular layer; 2 – Muscular layer; Muscular coat, longitudinal layer; 3 – Intermuscular triangle; 4 – Recurrent laryngeal nerve; 5 – Cricoid cartilage; 6 – Inferior constrictor; 7 – Thyroid cartilage; 8 – Oblique arytenoid; 9 – Thyrohyoid membrane; 10 – Epiglottic cartilage; 11 – Superior laryngeal artery, vein and nerve; 12 – Cuneiform tubercle; 13 – Corniculate tubercle; 14 – Transverse arytenoid; 15 – Posterior crico-arytenoid

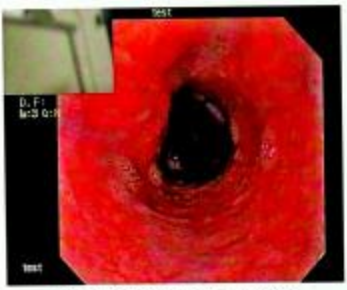

Рис. 63. Средняя треть пищевода: второе физиологическое сужение (эндоскопия)

(по С.А. Блашенцевой)

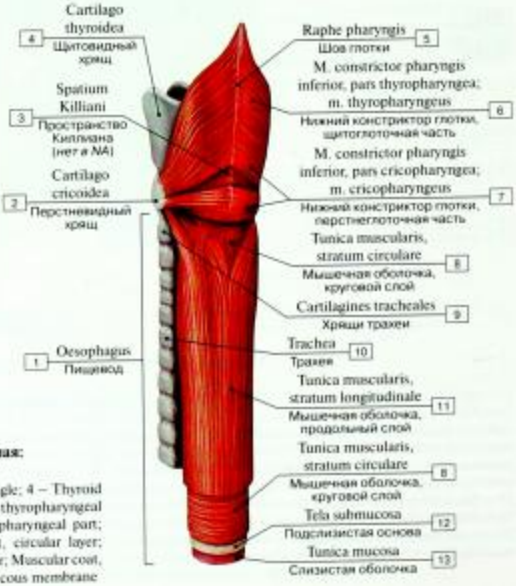

Рис. 64. Начало пищевода, глотка целая:

1 – Oesophagus; 2 – Cricoid cartilage; 3 – Killian triangle; 4 – Thyroid cartilage; 5 – Pharyngeal raphe; 6 – Inferior constrictor, thyropharyngeal part, thyropharyngeus; 7 – Inferior constrictor, cricopharyngeal part; cricopharyngeus; 8 – Muscular layer; Muscular coat, circular layer; 9 – Tracheal cartilages; 10 – Trachea; 11 – Muscular layer; Muscular coat, longitudinal layer; 12 – Submucosa; 13 – Mucosa; Mucous membrane

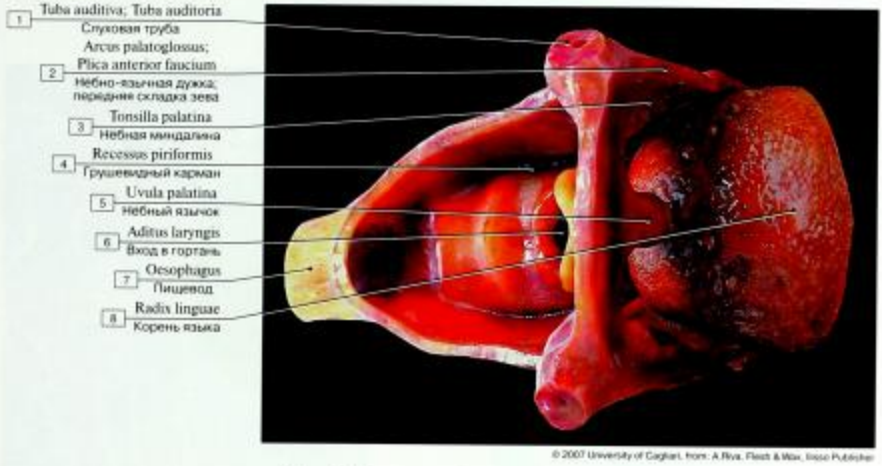

Рис. 65. Язык и глотка (восковая модель):

1 – Pharyngotympanic tube; Auditory tube; 2 – Palatoglossal arch; Anterior pillar of fauces; 3 – Palatine tonsil; 4 – Piriform fossa; Piriform recess; 5 – Uvula; 6 – Laryngeal inlet; 7 – Oesophagus; 8 – Root of tongue

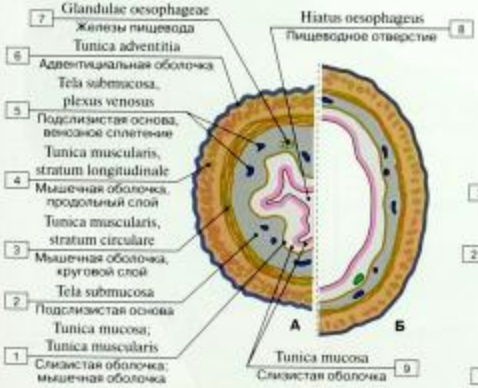

Рис. 66. Строение стенки пищевода (А – состояние покоя, Б – прохождение пищевого комка по пищеводу) (схема):

1 – Mucosa; Mucous membrane; Muscular layer; Muscular coat; 2 – Submucosa; 3 – Muscular layer; Muscular coat, circular layer; 4 – Muscular layer; Muscular coat, longitudinal layer; 5 – Submucosa, venous plexus; 6 – Adventitia; 7 – Oesophageal glands; 8 – Oesophageal hiatus; 9 – Mucosa; Mucous membrane

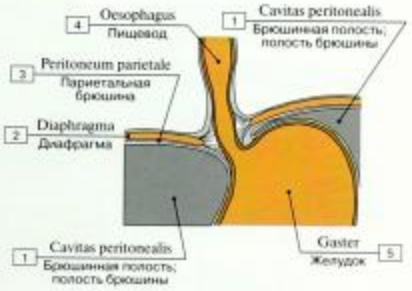

Рис. 67. Зона перехода пищевода в желудок (схема):

1 – Peritoneal cavity; 2 – Diaphragm; 3 – Parietal peritoneum; 4 – Oesophagus; 5 – Stomach

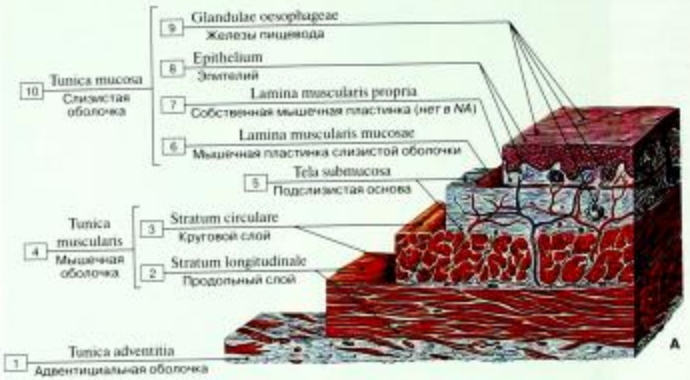

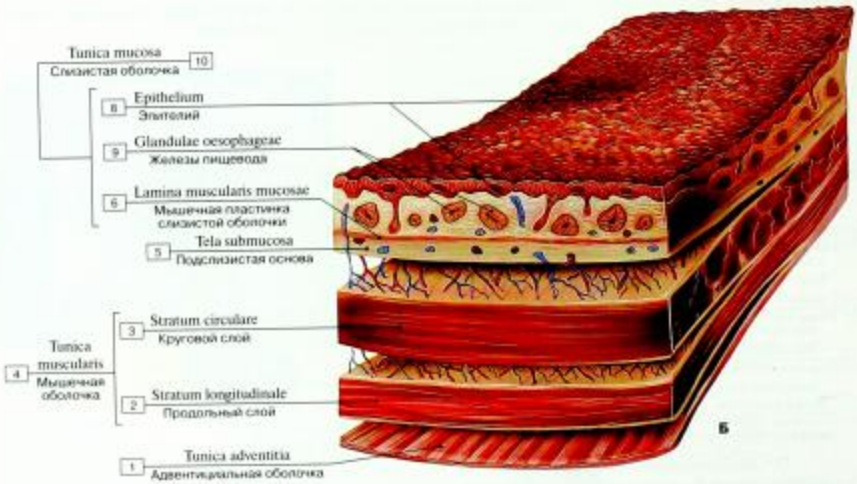

Рис. 68. Строение стенки пищевода (А – реконструкция, Б – слои стенки пищевода):

1 – Adventitia; 2 – Longitudinal layer; 3 – Circular layer; 4 = 2 + 3 – Muscular layer; Muscular coat; 5 – Submucosa; 6 – Muscularis mucosae; 7 – Proper muscular lamina; 8 – Epithelium; 9 – Oesophageal glands; 10 = 6 + 7 + 8 + 9 – Mucosa; Mucous membrane

Рис. 69. Слизистая оболочка пищевода (сканирующая электронограмма)

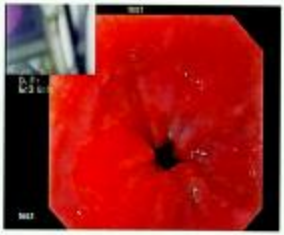

Рис. 70. Кардиальная розетка, четко видна зубчатая линия (эндоскопия)

(по С.А. Блинцевой)

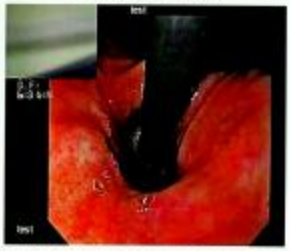

Рис. 71. Кардиальная розетка со стороны желудка (эндоскопия)

(по С.А. Блинцевой)

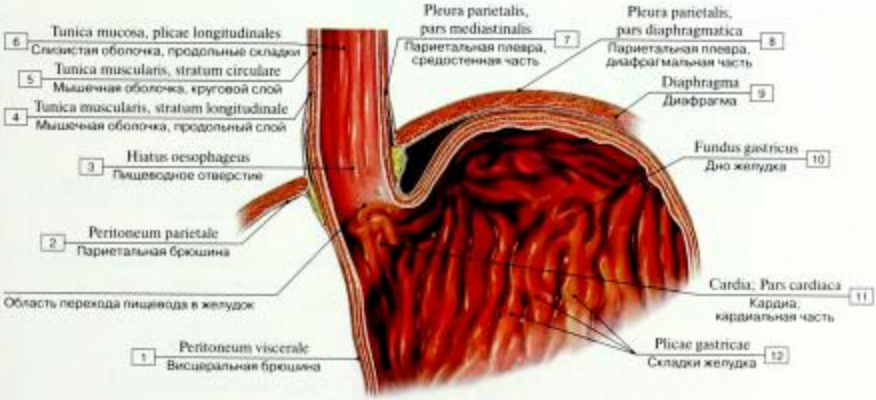

Рис. 72. Зона перехода пищевода в желудок:

1 – Visceral peritoneum; 2 – Parietal peritoneum; 3 – Oesophageal hiatus; 4 – Muscular layer; Muscular coat, longitudinal layer; 5 – Muscular layer; Muscular coat, circular layer; 6 – Mucosa; Mucous membrane, longitudinal folds; 7 – Parietal pleura, mediastinal part; 8 – Parietal pleura, diaphragmatic part; 9 – Diaphragm; 10 – Fundus of stomach; 11 – Cardia; Cardial part; 12 – Gastric folds; Gastric rugae

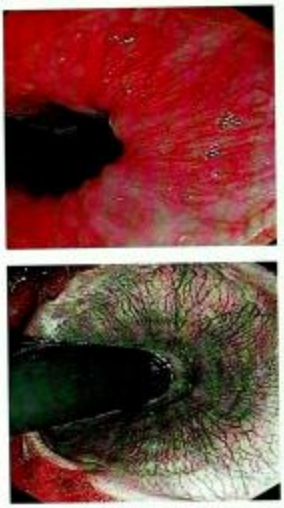

Рис. 73. Определение границ эпителия в области кардии (А – эндоскопия, Б – виртуальная хромоскопия)
(по С.А.Блашемаевой)

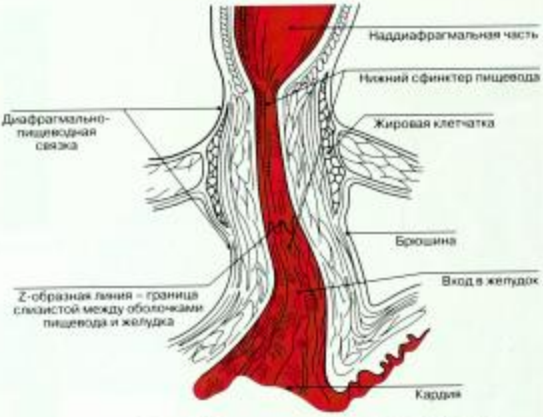

Рис. 74. Пищеводно-желудочный переход (схема)

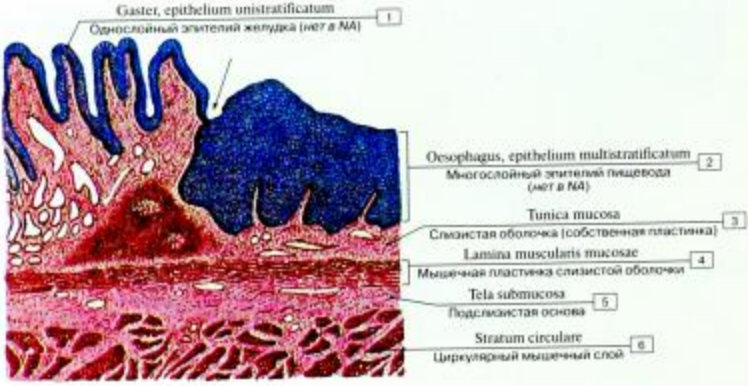

Рис. 75. Зона перехода пищевода в желудок, стрелкой указана граница между эпителием пищевода и желудка:

1 – Stomach, epithelium unistratificatum; 2 – Oesophagus, epithelium multistratificatum; 3 – Mucosa; Mucous membrane; 4 – Muscularis mucosae; 5 – Submucosa; 6 – Circular layer

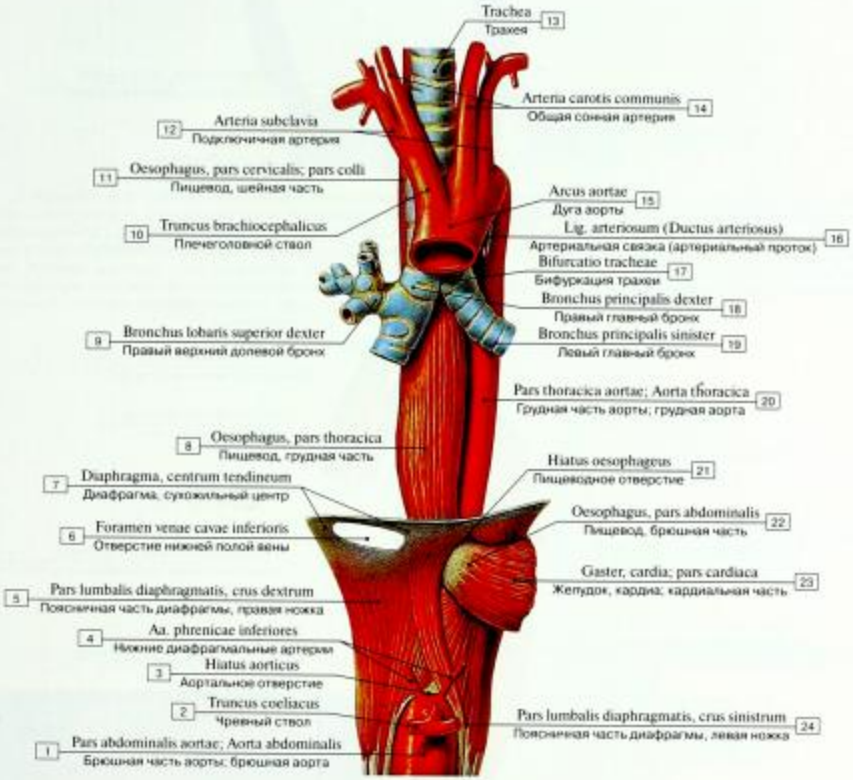

Рис. 76. Пищевод, вид спереди:

1 – Abdominal aorta; 2 – Coeliac trunk; 3 – Aortic hiatus; 4 – Inferior phrenic arteries; 5 – Lumbar part, right crus; 6 – Caval opening; 7 – Diaphragm, central tendon; 8 – Oesophagus, thoracic part; 9 – Right superior lobar bronchus; 10 – Brachiocephalic trunk; 11 – Oesophagus, cervical part; 12 – Subclavian artery; 13 – Trachea; 14 – Common carotid artery; 15 – Arch of aorta; Aortic arch; 16 – Ligamentum arteriosum (Ductus arteriosus); 17 – Tracheal bifurcation; 18 – Right main bronchus; 19 – Left main bronchus; 20 – Thoracic aorta; 21 – Oesophageal hiatus; 22 – Oesophagus, abdominal part; 23 – Stomach, cardia; cardial part; 24 – Lumbar part, left crus

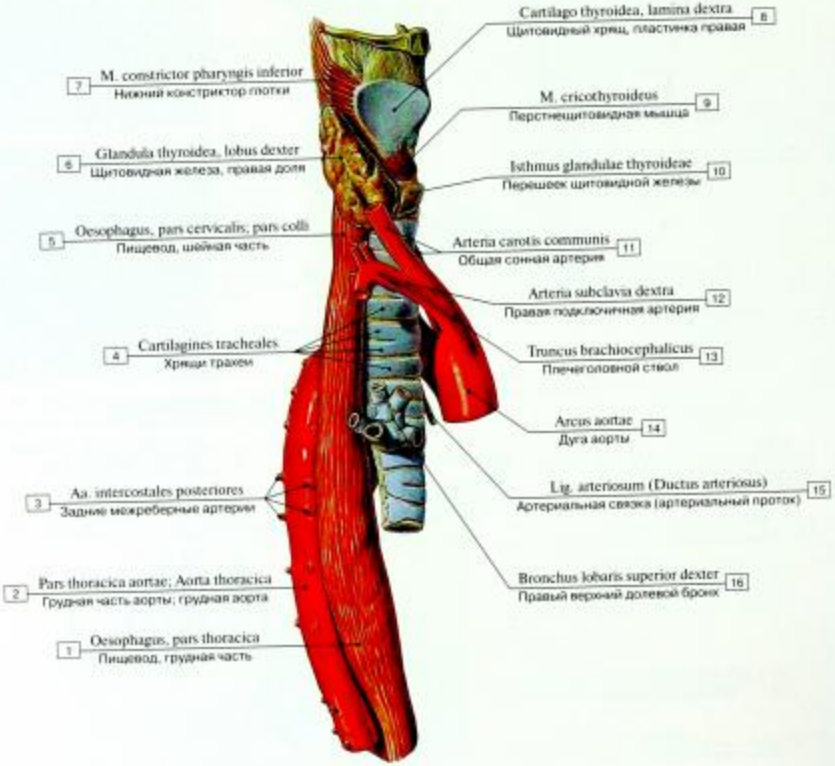

Рис. 77. Пищевод, вид сбоку:

1 – Oesophagus, thoracic part; 2 – Thoracic aorta; 3 – Posterior intercostal arteries; 4 – Tracheal cartilages; 5 – Oesophagus, cervical part; 6 – Thyroid gland, right lobe; 7 – Inferior constrictor; 8 – Thyroid cartilage, right lamina; 9 – Cricothyroid; 10 – Thyroid gland, isthmus; 11 – Common carotid artery; 12 – Right subclavian artery; 13 – Brachiocephalic trunk; 14 – Arch of aorta; Aortic arch; 15 – Ligamentum arteriosum (Ductus arteriosus); 16 – Right superior lobar bronchus

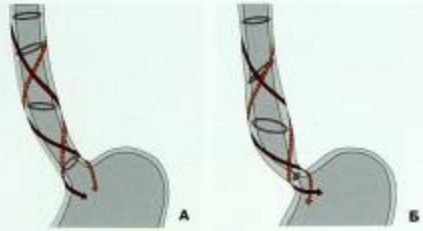

В процессе акта глотания устье пищевода в кардиальном отделе желудка открывается (А), а затем немедленно закрывается (Б). Продольный и циркулярный слои мышечной стенки пищевода (см. рис. 64) содержат многочисленные волокна, которые косо оплетаются вокруг органа. Мускулатура дополнительно закручена вследствие эмбриональной ротации пищеварительного тракта. Благодаря наличию продольных, циркулярных и косых волокон пищевод может сужаться и закрываться по мере необходимости (с помощью циркулярных волокон) на его входе и выходе, а также может одновременно сужаться и укорачиваться совместным действием продольных, циркулярных и косых волокон, чтобы вызвать при глотании перистальтические волны по направлению к желудку.

Рис. 78. Функциональная анатомия мышц пищевода

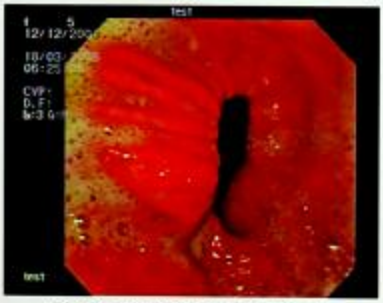

Рис. 79. Грыжевая полость (эндофото)
(по С.А. Благовещенской)

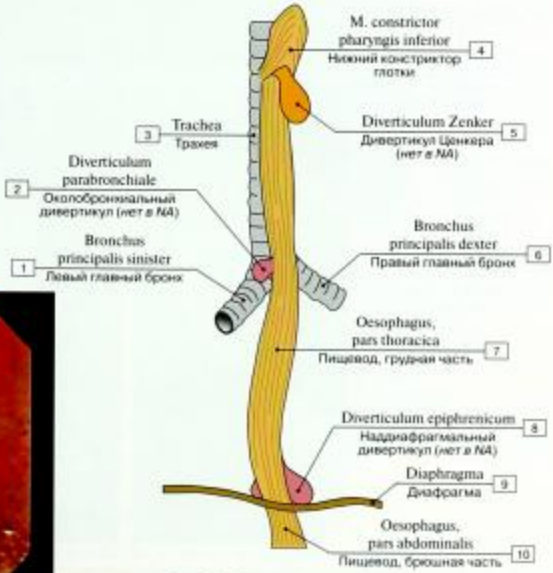

Рис. 80. Дивертикулы пищевода, вид сзади:

1 – Left main bronchus; 2 – Parabronchial diverticulum; 3 – Trachea; 4 – Inferior constrictor; 5 – Zenker diverticulum; 6 – Right main bronchus; 7 – Oesophagus, thoracic part; 8 – Epiphrenic diverticulum; 9 – Diaphragm; 10 – Oesophagus, abdominal part

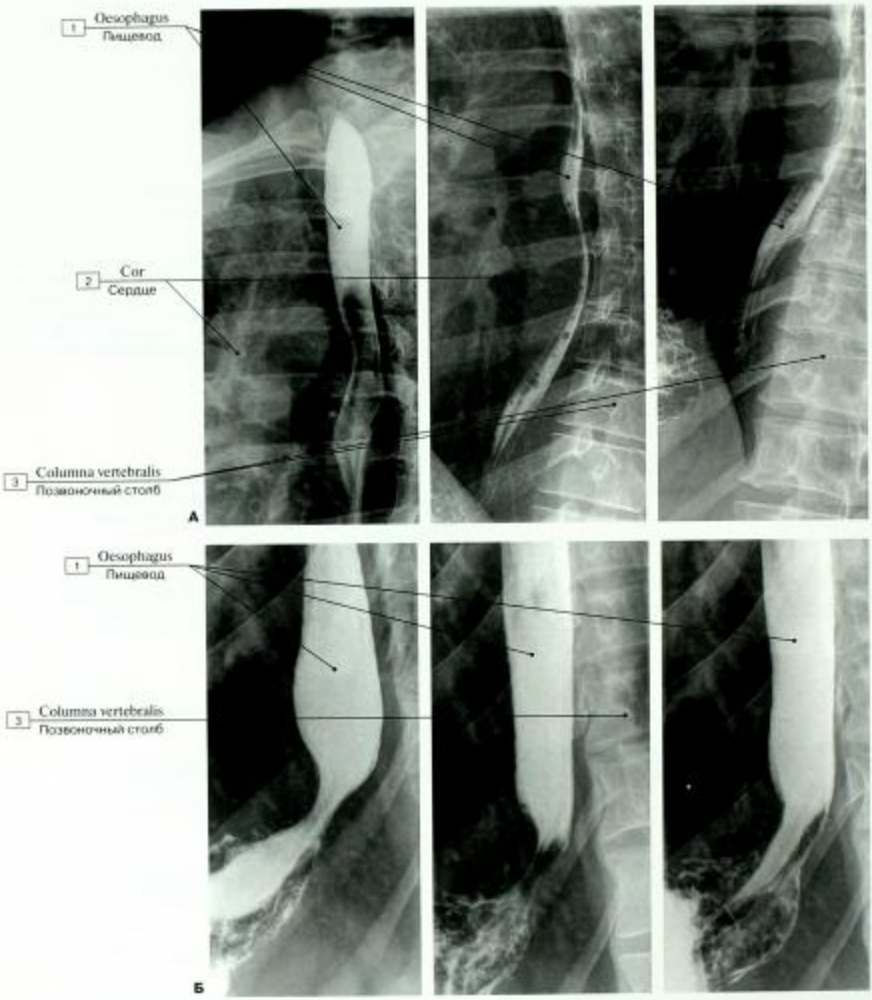

Рис. 81. Рентгенограмма пищевода после контрастирования барием, косая проекция (А – грудной отдел пищевода: верхняя, средняя и нижняя трети, Б – последовательные фазы поступления контрастной массы по пищеводу в желудок):

1 – Oesophagus; 2 – Heart; 3 – Vertebral column
(по В.Н. Филимонову и соавт.)

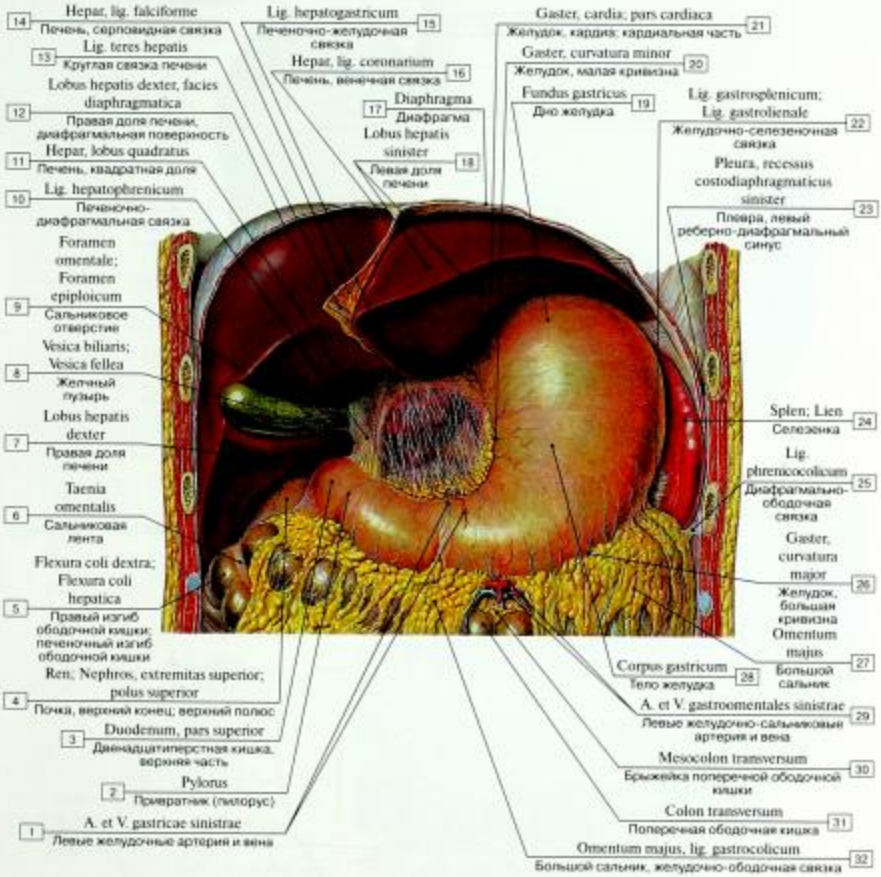

Рис. 82. Топография желудка:

1 – Left gastric artery and vein; 2 – Pylorus; 3 – Duodenum, superior part; 4 – Kidney, superior pole; superior extremity; 5 – Right colic flexure; Hepatic flexure; 6 – Omental taenia; 7 – Right lobe of liver; 8 – Gallbladder; 9 – Omental foramen; Epiploic foramen; 10 – Hepatophrenic ligament; 11 – Liver, quadrate lobe; 12 – Right lobe of liver, diaphragmatic surface; 13 – Round ligament of liver; 14 – Liver, falciform ligament; 15 – Hepatogastric ligament; 16 – Liver, coronary ligament; 17 – Diaphragm; 18 – Left lobe of liver; 19 – Fundus of stomach; 20 – Stomach, lesser curvature; 21 – Stomach, cardia; cardial part; 22 – Gastrosplenic ligament; 23 – Pleura, left costodiaphragmatic recess; 24 – Spleen; 25 – Phrenicocolic ligament; 26 – Stomach, greater curvature; 27 – Greater omentum; 28 – Body of stomach; 29 – Left gastro-omental artery and vein; Left gastro-epiploic artery and vein; 30 – Transverse mesocolon; 31 – Transverse colon; 32 – Greater omentum, gastrocolic ligament

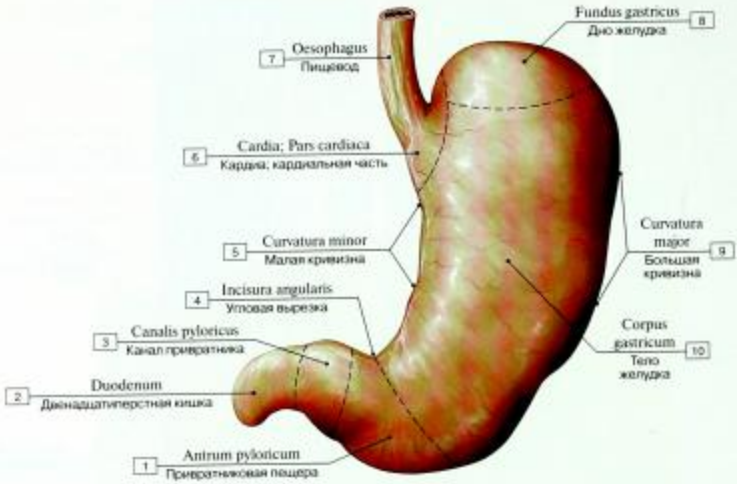

Рис. 83. Отделы желудка, вид спереди:

1 – Pyloric antrum; 2 – Duodenum; 3 – Pyloric canal; 4 – Angular incisure; 5 – Lesser curvature; 6 – Cardia; Cardial part; 7 – Oesophagus; 8 – Fundus of stomach; 9 – Greater curvature; 10 – Body of stomach

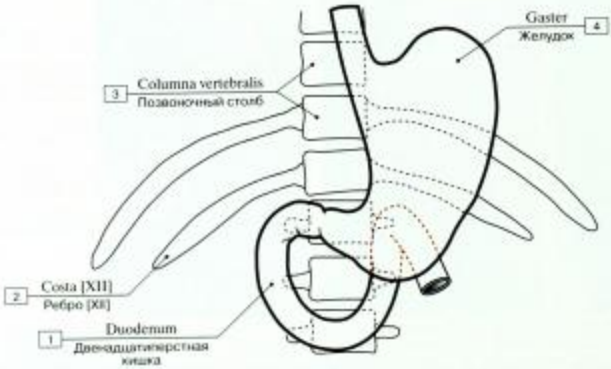

Рис. 84. Скелетотопия желудка:

1 – Duodenum; 2 – Rib [XII]; 3 – Vertebral column; 4 – Stomach

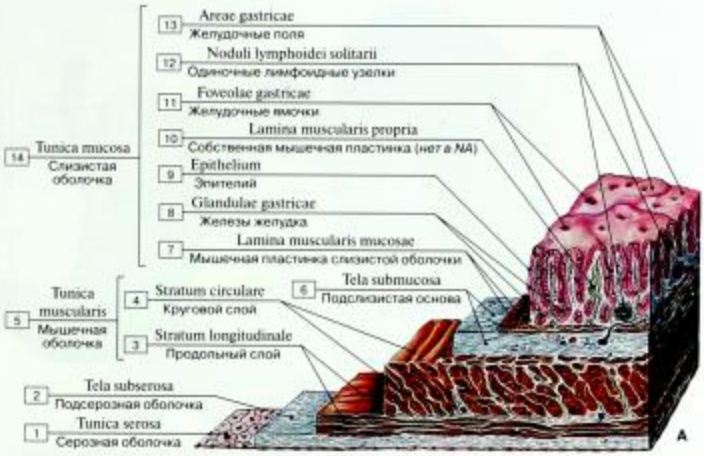

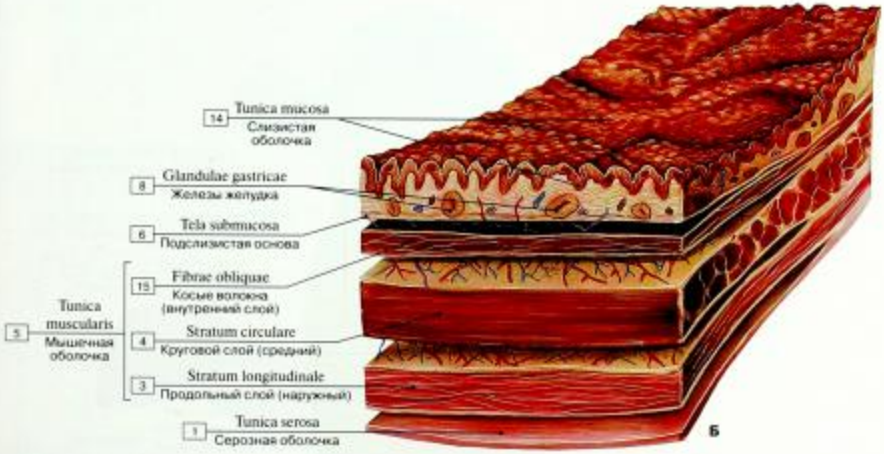

Рис. 85. Строение стенки желудка (А – реконструкция, Б – слои стенки желудка):

1 – Serosa; Serous coat; 2 – Subserosa; Subserous layer; 3 – Longitudinal layer; 4 – Circular layer; 5 = 3 + 4 – Muscular layer; Muscular coat; 6 – Submucosa; 7 – Muscularis mucosae; 8 – Gastric glands; 9 – Epithelium; 10 – Proper muscular lamina; 11 – Gastric pits; 12 – Solitary lymphoid nodules; 13 – Gastric areas; 14 = 7 + 8 + 9 + 10 + 11 + 12 + 13 – Mucosa; Mucous membrane; 15 – Oblique fibres

Рис. 86. Зоны соприкосновения желудка с внутренними органами (синтопия, схема):

1 – Oesophagus

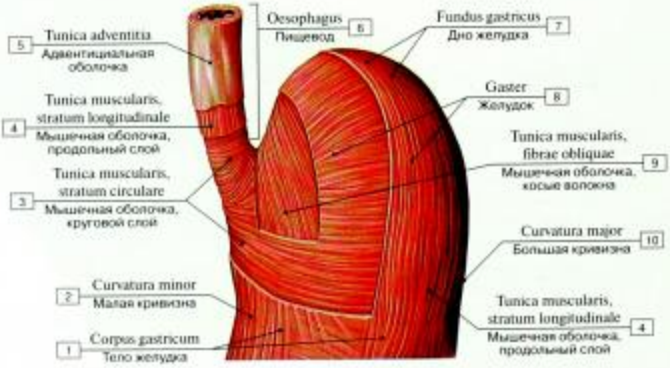

Рис. 87. Мышечная оболочка желудка (схема):

1 – Body of stomach; 2 – Lesser curvature; 3 – Muscular layer; Muscular coat, circular layer; 4 – Muscular layer; Muscular coat, longitudinal layer; 5 – Adventitia; 6 – Oesophagus; 7 – Fundus of stomach; 8 – Stomach; 9 – Muscular layer; Muscular coat, oblique fibres; 10 – Greater curvature

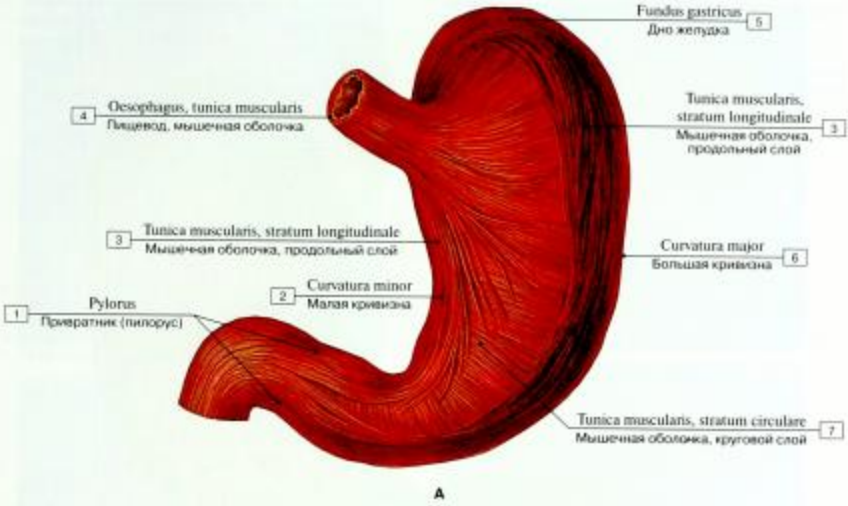

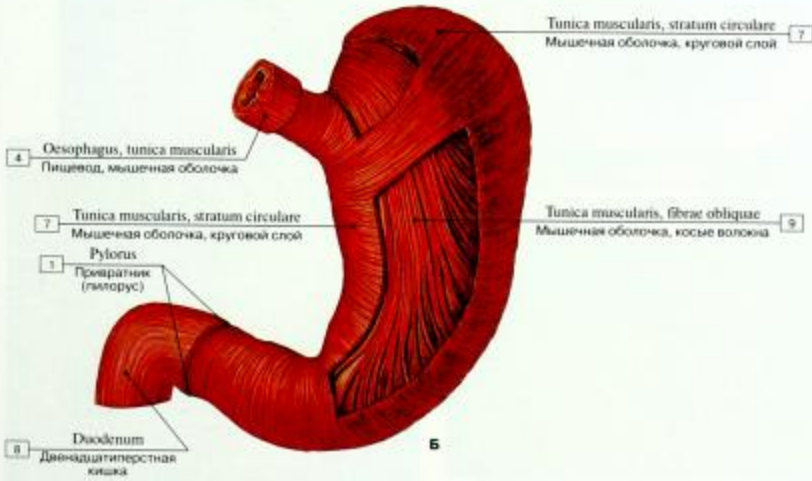

Рис. 88. Мышечная оболочка желудка (А – продольный слой, Б – слои мышечной оболочки желудка):

1 – Pylorus; 2 – Lesser curvature; 3 – Muscular layer; Muscular coat, longitudinal layer; 4 – Oesophagus, muscular layer; muscular coat; 5 – Fundus of stomach; 6 – Greater curvature; 7 – Muscular layer; Muscular coat, circular layer; 8 – Duodenum; 9 – Muscular layer; Muscular coat, oblique fibres

Рис. 89. Слизистая оболочка желудка:

1 – Pyloric orifice; 2 – Duodenum; 3 – Pyloric sphincter; 4 – Angular incisure; 5 – Lesser curvature; 6 – Cardia; Cardial part; 7 – Oesophagus; 8 – Fundus of stomach; 9 – Greater curvature; 10 – Gastric folds; Gastric rugae

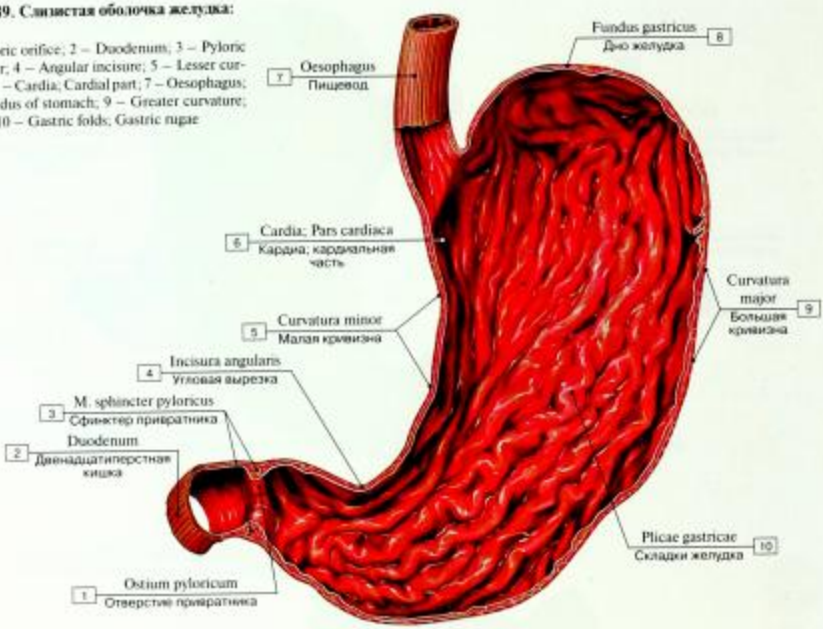

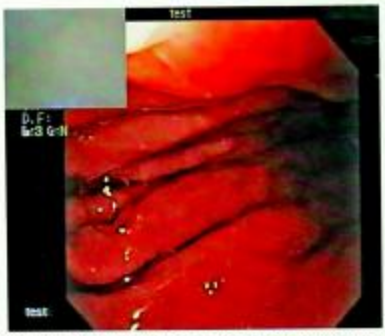

Рис. 90. Продольные складки слизистой оболочки желудка, большая кривизна (гастроскопия)

(по С.А.Башенцевой)

Рис. 91. Слизистая оболочка желудка (сканирующая электронограмма)

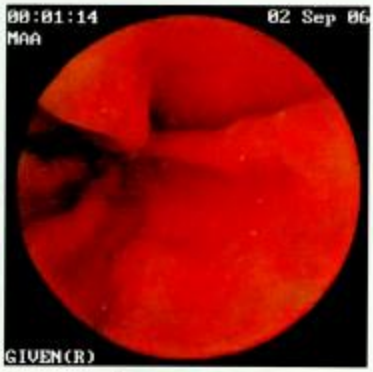

А

Б

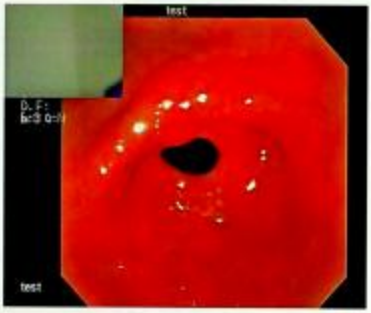

В

Г

Д

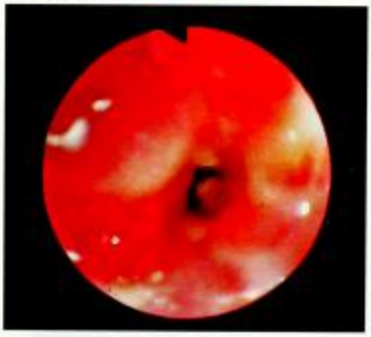

Е

Рис. 92. Гастроскопия (А – антральный отдел желудка, видны продольные складки, Б – волна перистальтики, В, Г – привратник со стороны желудка, Д – привратник со стороны двенадцатиперстной кишки, Е – стеноз привратника)
(по С.А.Блашенцевой)

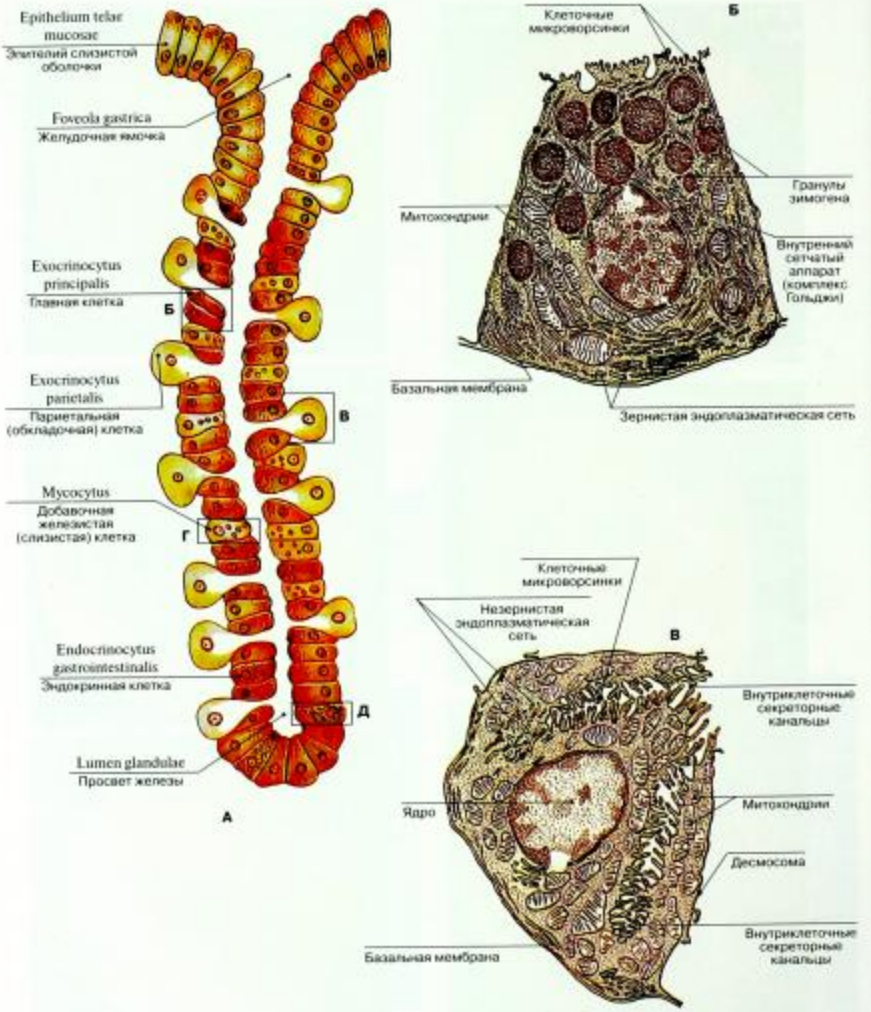

Рис. 93. Строение собственной фундальной железы желудка (А) и ее клеток (Б – главная клетка, В – париетальная (обкладочная) клетка, Г – добавочная клетка, Д – эндокринноцит)

(по В.Г. Елисееву и др.)

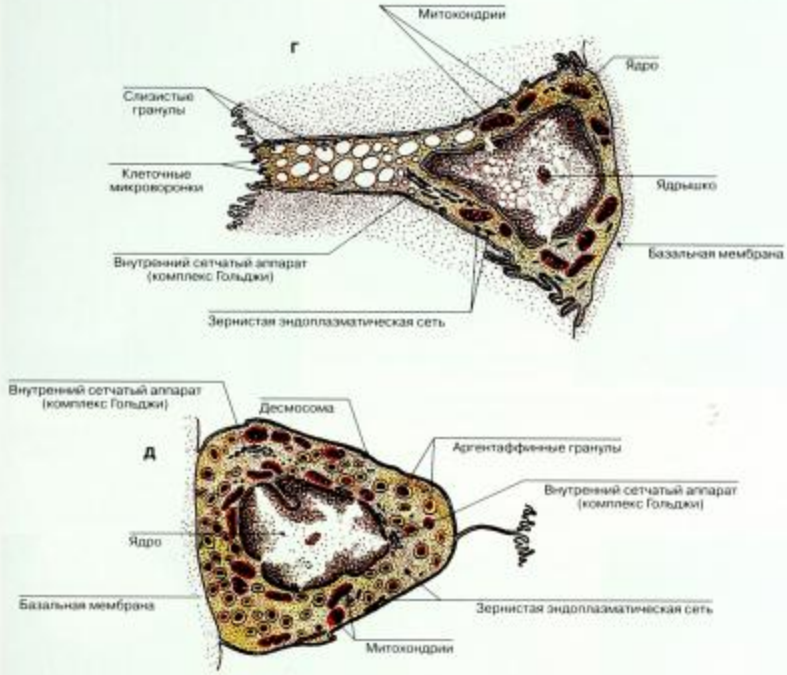

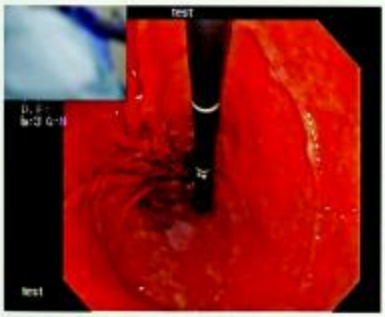

Рис. 94. Дно желудка (гастроскопия)
(по С.А.Блашенцевой)

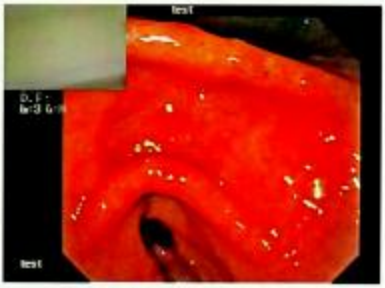

Рис. 95. Угол желудка (гастроскопия)
(по С.А.Блашенцевой)

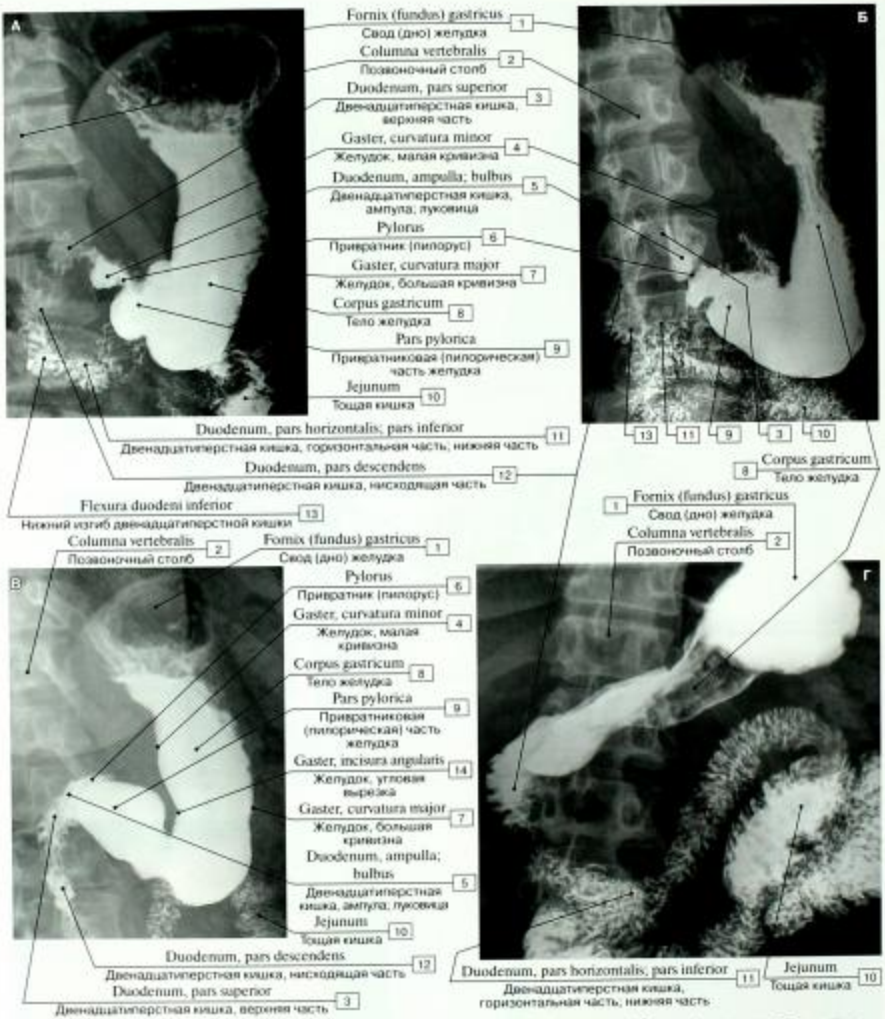

Рис. 96. Желудок, контрастирование барием (рентгенограммы) (А, Б, В – прямая (обзорная) проекция, Г – прямая проекция (лежа):

1 – Fornix (fundus) of stomach; 2 – Vertebral column; 3 – Duodenum, superior part; 4 – Stomach, lesser curvature; 5 – Duodenum, ampulla; duodenal cap; 6 – Pylorus; 7 – Stomach, greater curvature; 8 – Body of stomach; 9 – Pyloric part; 10 – Jejunum; 11 – Duodenum, inferior part; horizontal part; transverse part; 12 – Duodenum, descending part; 13 – Inferior duodenal flexure; 14 – Stomach, angular incisure

(по В.Н. Фелимонову и соавт.)

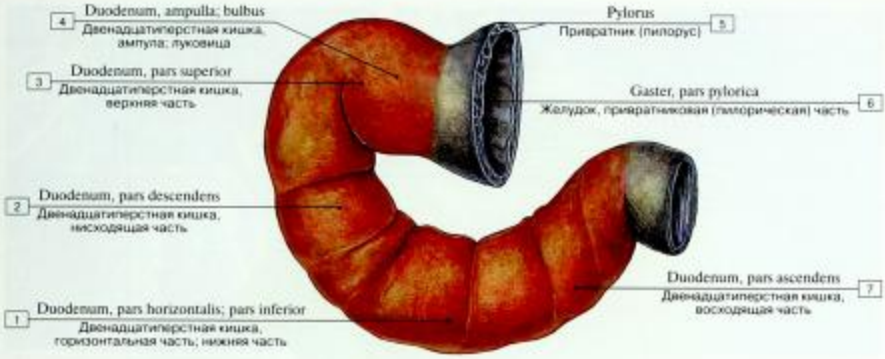

Рис. 97. Двенадцатиперстная кишка:

1 – Duodenum, inferior part; horizontal part; transverse part; 2 – Duodenum, descending part; 3 – Duodenum, superior part; 4 – Duodenum, ampulla; duodenal cap; 5 – Pylorus; 6 – Stomach, pyloric part; 7 – Duodenum, ascending part

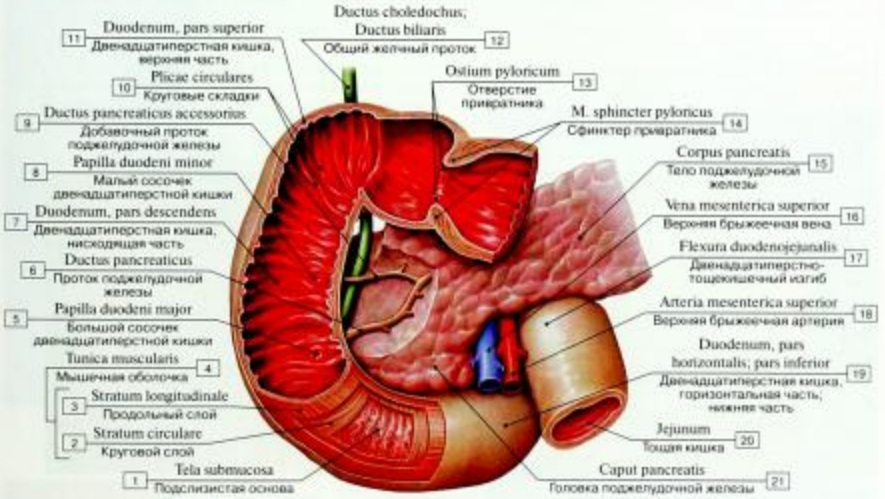

Рис. 98. Двенадцатиперстная кишка, вскрытая, вид изнутри:

1 – Submucosa; 2 – Circular layer; 3 – Longitudinal layer; 4 = 2 + 3 – Muscular layer; Muscular coat; 5 – Major duodenal papilla; 6 – Pancreatic duct; 7 – Duodenum, descending part; 8 – Minor duodenal papilla; 9 – Accessory pancreatic duct; 10 – Circular folds; 11 – Duodenum, superior part; 12 – Bile duct; 13 – Pyloric orifice; 14 – Pyloric sphincter; 15 – Body of pancreas; 16 – Superior mesenteric vein; 17 – Duodenojejunal flexure; 18 – Superior mesenteric artery; 19 – Duodenum, inferior part; horizontal part; transverse part; 20 – Jejunum; 21 – Head of pancreas

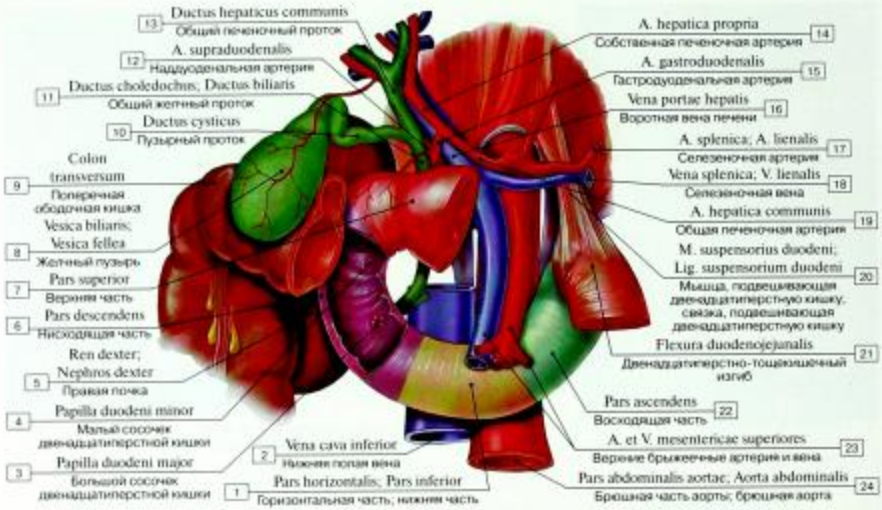

Рис. 99. Топография двенадцатиперстной кишки:

1 – Inferior part; Horizontal part; Transverse part; 2 – Inferior vena cava; 3 – Major duodenal papilla; 4 – Minor duodenal papilla; 5 – Right kidney; 6 – Descending part; 7 – Superior part; 8 – Gallbladder; 9 – Transverse colon; 10 – Cystic duct; 11 – Bile duct; 12 – Supraduodenal artery; 13 – Common hepatic duct; 14 – Hepatic artery proper; 15 – Gastroduodenal artery; 16 – Hepatic portal vein; 17 – Splenic artery; 18 – Splenic vein; 19 – Common hepatic artery; 20 – Suspensory muscle of duodenum; Suspensory ligament of duodenum; 21 – Duodenojejunal flexure; 22 – Ascending part; 23 – Superior mesenteric artery and vein; 24 – Abdominal aorta

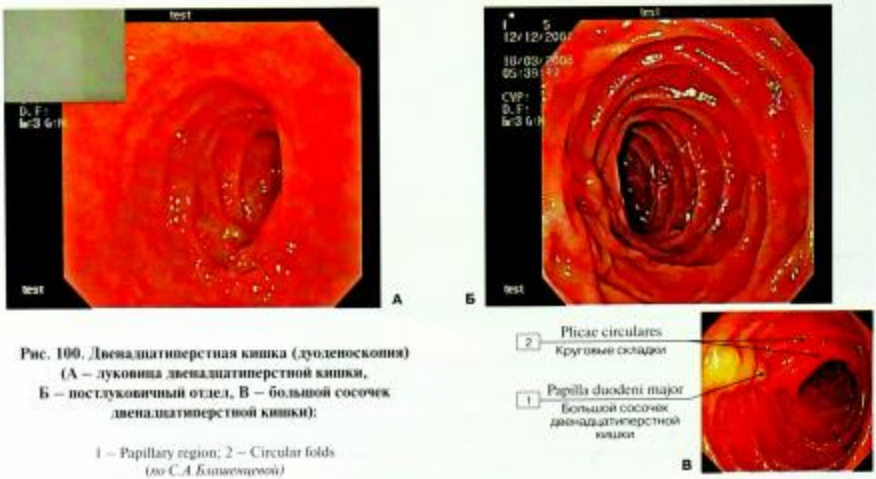

Рис. 100. Двенадцатиперстная кишка (дуоденоскопия) (А – луковица двенадцатиперстной кишки, Б – постлуковичный отдел, В – большой сосочек двенадцатиперстной кишки):

1 – Papillary region; 2 – Circular folds
(по С.А. Ближевской)



Рис. 101. Слизистая оболочка двенадцатиперстной кишки (сканирующая электронограмма)

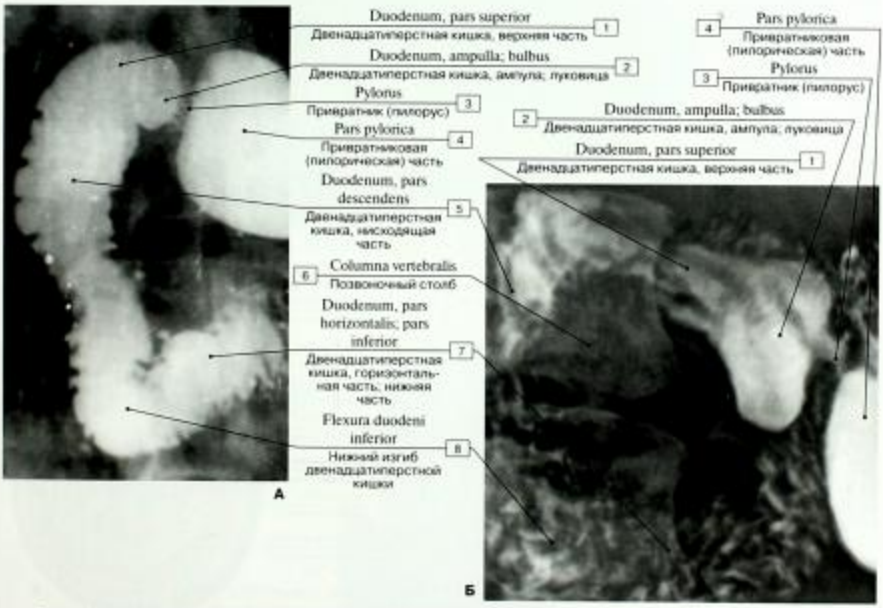

Рис. 102. Двенадцатиперстная кишка, контрастированная барием (А – привратник и двенадцатиперстная кишка, Б – луковица двенадцатиперстной кишки) (рентгенограммы):

1 – Duodenum, superior part; 2 – Duodenum, ampulla; duodenal cap; 3 – Pylorus; 4 – Pyloric part; 5 – Duodenum, descending part; 6 – Vertebral column; 7 – Duodenum, inferior part; horizontal part; transverse part; 8 – Inferior duodenal flexure

(по В.И. Филимонову и соавт.)

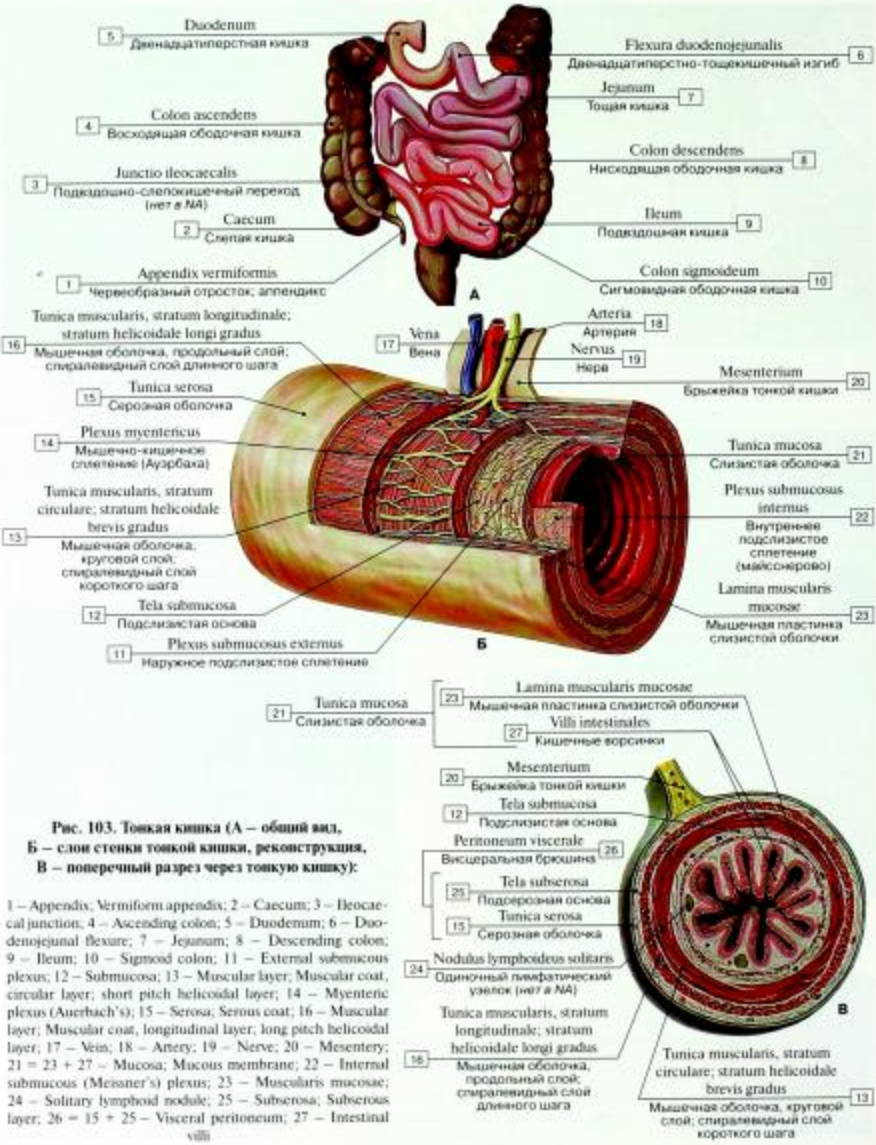

Рис. 103. Тонкая кишка (А – общий вид, Б – слои стенки тонкой кишки, реконструкция, В – поперечный разрез через тонкую кишку):

1 – Appendix; Vermiform appendix; 2 – Caecum; 3 – Ileocaecal junction; 4 – Ascending colon; 5 – Duodenum; 6 – Duodenojejunal flexure; 7 – Jejunum; 8 – Descending colon; 9 – Ileum; 10 – Sigmoid colon; 11 – External submucous plexus; 12 – Submucosa; 13 – Muscular layer; Muscular coat, circular layer; short pitch helicoidal layer; 14 – Myenteric plexus (Auerbach's); 15 – Serosa; Serous coat; 16 – Muscular layer; Muscular coat, longitudinal layer; long pitch helicoidal layer; 17 – Vein; 18 – Artery; 19 – Nerve; 20 – Mesentery; 21 = 23 + 27 – Mucosa; Mucous membrane; 22 – Internal submucous (Meissner's) plexus; 23 – Muscularis mucosae; 24 – Solitary lymphoid nodule; 25 – Subserosa; Subserous layer; 26 = 15 + 25 – Visceral peritoneum; 27 – Intestinal villi

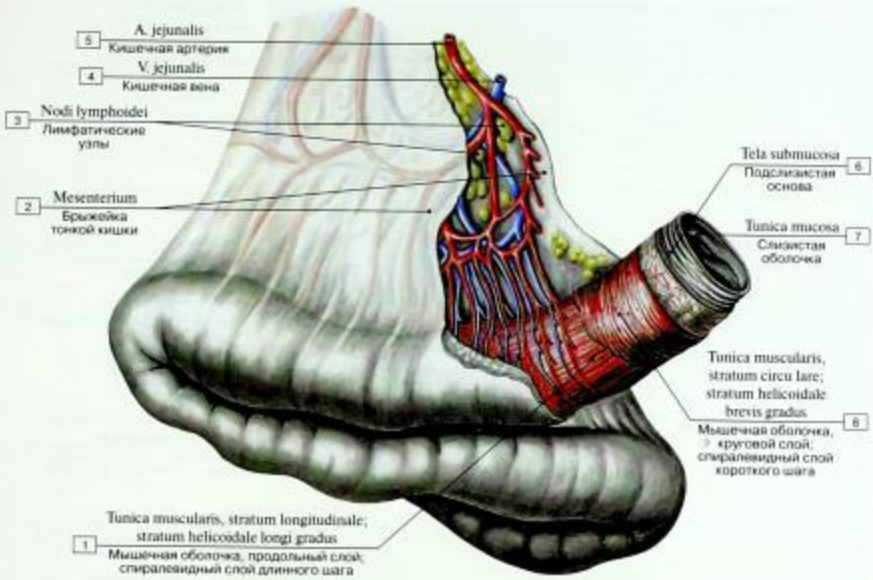

Рис. 104. Тонкая кишка и ее брыжейка:

1 – Muscular layer; Muscular coat, longitudinal layer; long pitch helicoidal layer; 2 – Mesentery; 3 – Lymph nodes; 4 – Jejunal vein; 5 – Jejunal artery; 6 – Submucosa; 7 – Mucosa; Mucous membrane; 8 – Muscular layer; Muscular coat, circular layer; short pitch helicoidal layer

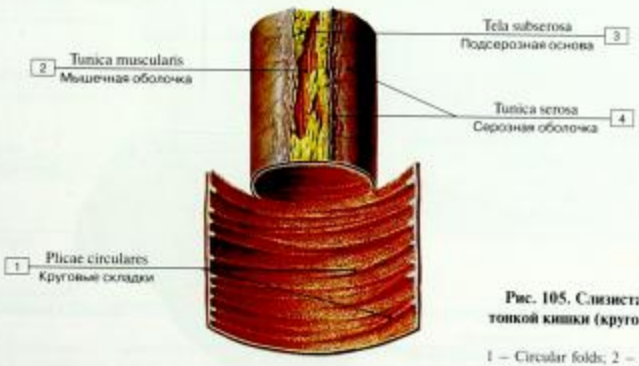

Рис. 105. Слизистая оболочка тонкой кишки (круговые складки):

1 – Circular folds; 2 – Muscular layer; Muscular coat; 3 – Subserosa; Subserous layer; 4 – Serosa; Serous coat

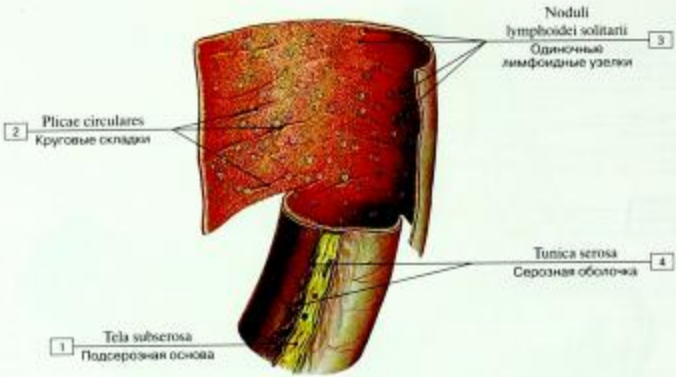

Рис. 106. Лимфоидные узелки тонкой кишки:

1 – Subserosa; Subserous layer; 2 – Circular folds; 3 – Solitary lymphoid nodules; 4 – Serosa; Serous coat

Рис. 107. Лимфоидная бляшка тонкой кишки:

1 – Solitary lymphoid nodules; 2 – Circular folds; 3 – Aggregated lymphoid nodules; 4 – Mesentery

Рис. 108. Меккелев дивертикул подвздошной кишки:

1 – Mesentery; 2 – Ileum; 3 – Mesodiverticulum; 4 – Ileal diverticulum

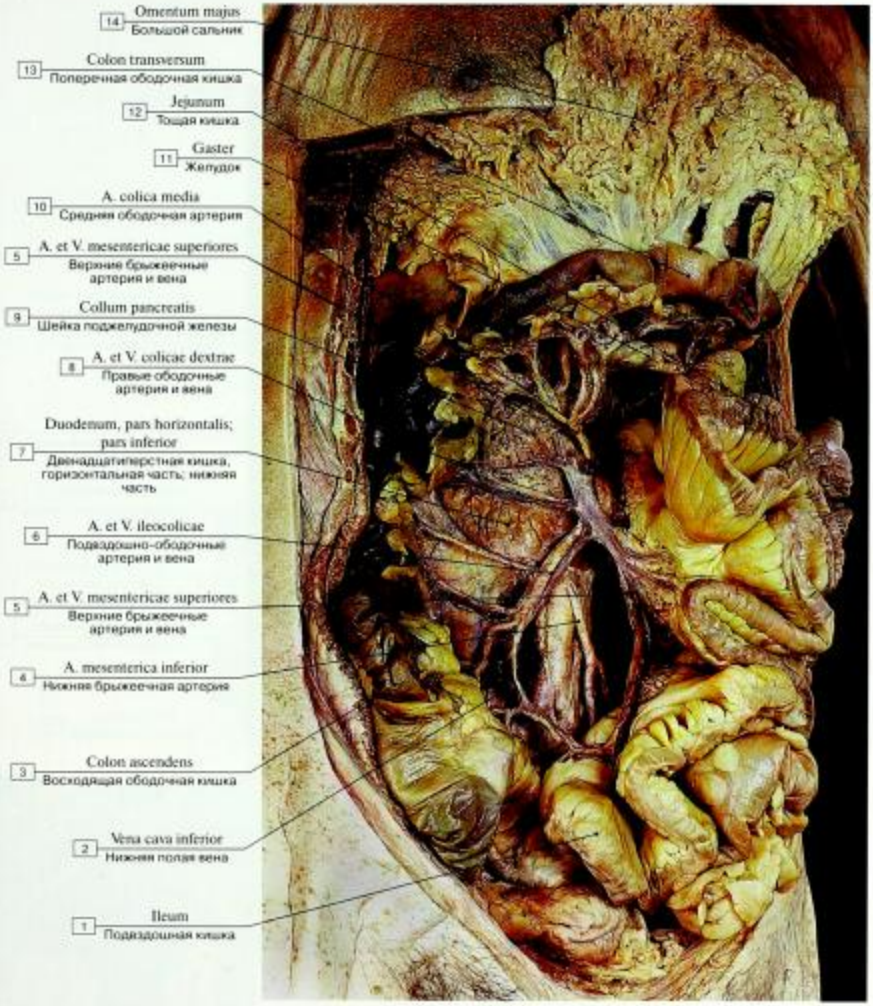

Рис. 109. Тонкая и толстая кишки человека, вид спереди и справа (фотография натурального препарата):

1 – Ileum; 2 – Inferior vena cava; 3 – Ascending colon; 4 – Inferior mesenteric artery; 5 – Superior mesenteric artery and vein; 6 – Ileocolic artery and vein; 7 – Duodenum, inferior part; horizontal part; transverse part; 8 – Right colic artery and vein; 9 – Neck of pancreas; 10 – Middle colic artery; 11 – Stomach; 12 – Jejunum; 13 – Transverse colon; 14 – Greater omentum

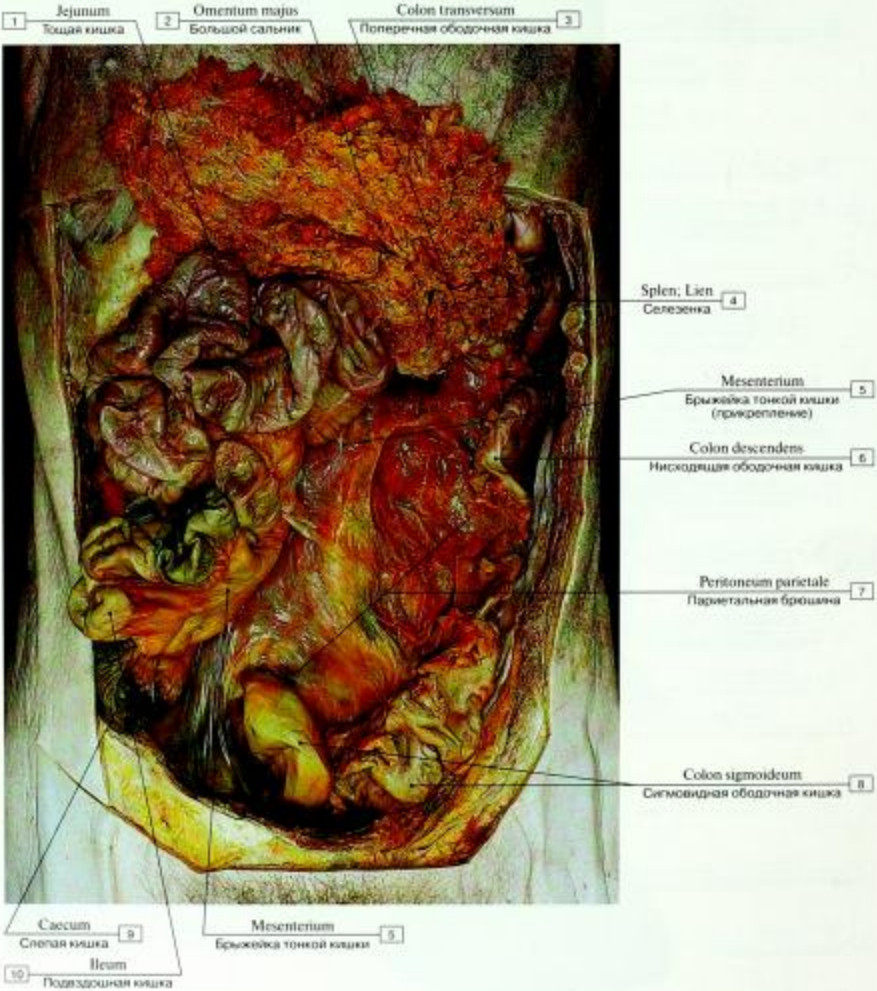

Рис. 110. Брюшная полость, париетальная брюшина, корень брыжейки тонкой кишки (фотография натурального препарата):

1 – Jejunum; 2 – Greater omentum; 3 – Transverse colon; 4 – Spleen; 5 – Mesentery; 6 – Descending colon; 7 – Parietal peritoneum; 8 – Sigmoid colon; 9 – Caecum; 10 – Ileum

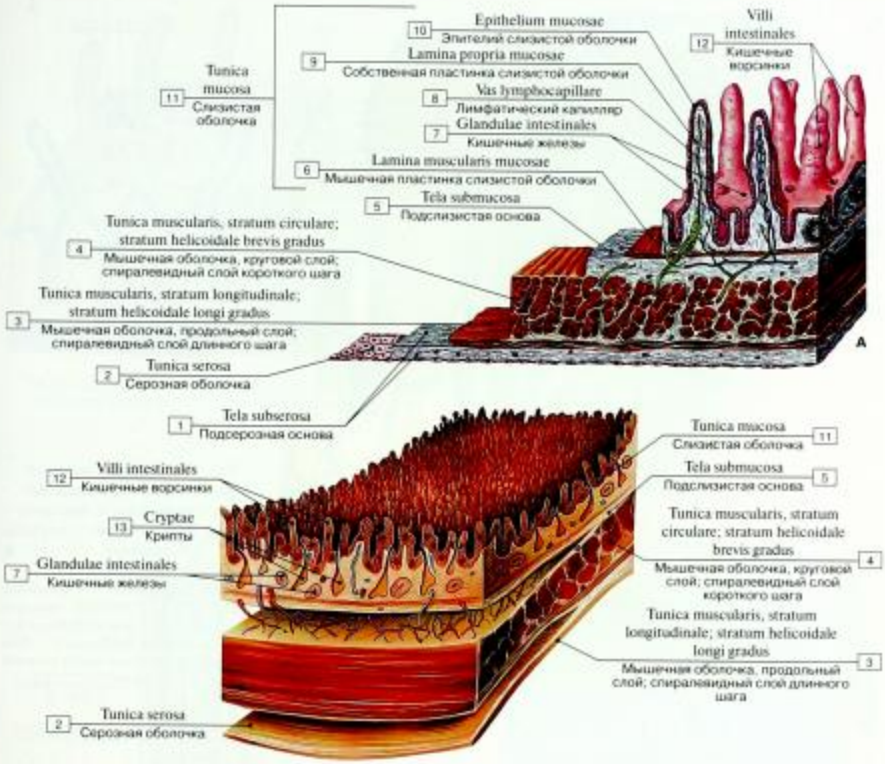

Рис. 111. Строение стенки тонкой кишки (А – реконструкция, Б – слои стенки тонкой кишки):

1 – Subserosa; Subserous layer; 2 – Serosa; Serous coat; 3 – Muscular layer; Muscular coat, longitudinal layer; long pitch helicoidal layer; 4 – Muscular layer; Muscular coat, circular layer; short pitch helicoidal layer; 5 – Submucosa; 6 – Muscularis mucosae; 7 – Intestinal glands; 8 – Lymphatic capillary; 9 – Proper lamina of mucosa; 10 – Epithelium mucosae; 11 = 6 + 7 + 8 + 9 + 10 – Mucosa; Mucous membrane; 12 – Intestinal villi; 13 – Crypts

Рис. 112. Ворсинки и крипта тонкой кишки (сканирующая электронограмма)

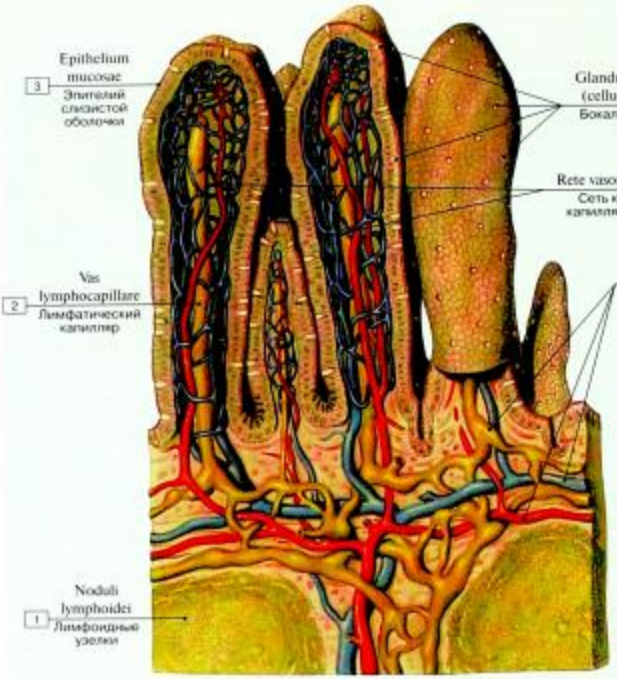

Рис. 113. Строение ворсинок тонкой кишки (артериальные сосуды красного цвета, венозные – синего, лимфатические – желтого) (схема):

1 – Lymphoid nodules; 2 – Lymphatic capillary; 3 – Epithelium mucosae; 4 – Unicellular glands (Calciforme cells); 5 – Rete of blood capillaries; 6 – Rete of lymphatic and blood vessels (internal layer)

Рис. 114. Бокаловидная клетка (трансмиссивная электронограмма)

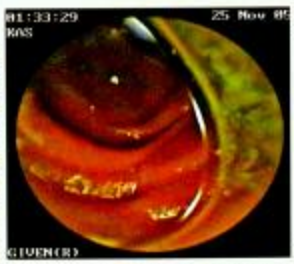

Рис. 115. Слизистая оболочка тонкой кишки: небольшое количество кишечного содержимого в просвете (эндоскопия)
(по С.А. Блашечкиной)

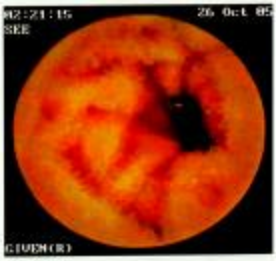

Рис. 116. Терминальный отдел подвздошной кишки (эндоскопия)
(по С.А. Блашечкиной)

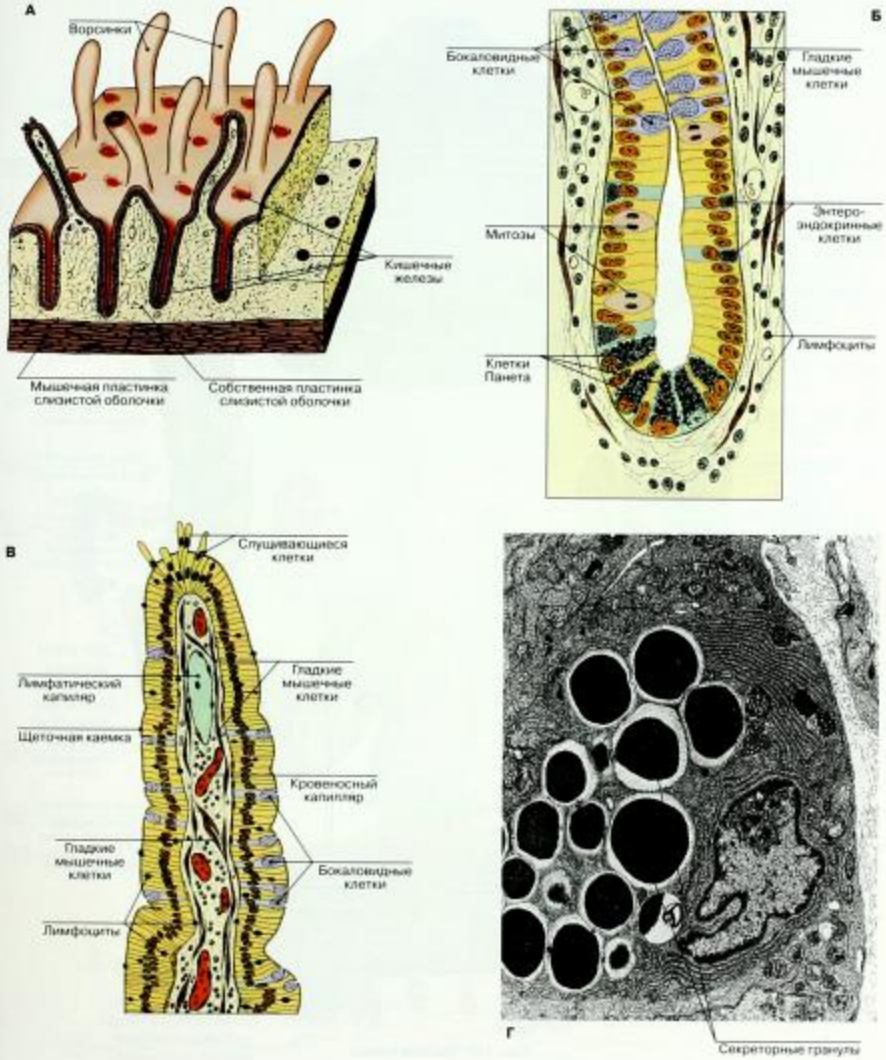

Рис. 117. Строение стенки тонкой кишки (А – схема, Б – кишечная ворсинка, В – кишечная железа (крипта), Г – клетка Панета)

(по Л.К. Жукейра, Ж. Кармейро)

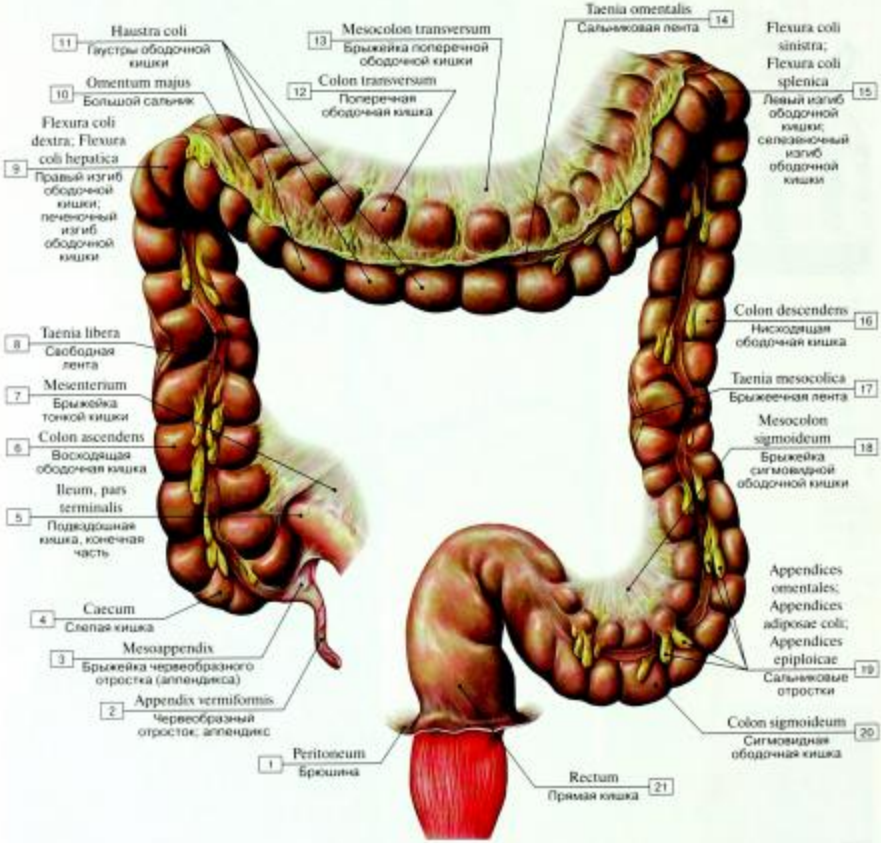

Рис. 118. Толстая кишка:

1 – Peritoneum; 2 – Appendix vermiformis appendix; 3 – Meso-appendix; 4 – Caecum; 5 – Ileum, terminal ileum; 6 – Ascending colon; 7 – Mesentery; 8 – Free taenia; 9 – Right colic flexure; Hepatic flexure; 10 – Greater omentum; 11 – Haustra of colon; 12 – Transverse colon; 13 – Transverse mesocolon; 14 – Omental taenia; 15 – Left colic flexure; Splenic flexure; 16 – Descending colon; 17 – Mesocolic taenia; 18 – Sigmoid mesocolon; 19 – Omental appendices; Fatty appendices of colon; 20 – Sigmoid colon; 21 – Rectum

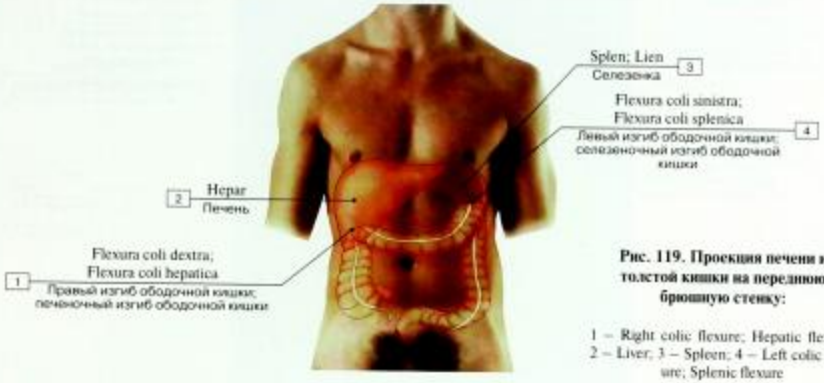

Рис. 119. Проекция печени и толстой кишки на переднюю брюшную стенку:

1 – Right colic flexure; Hepatic flexure; 2 – Liver; 3 – Spleen; 4 – Left colic flexure; Splenic flexure

Рис. 120. Варианты расположения отделов толстой кишки (схема):

А – нормальное положение; Б – скрученная форма; В – «U»-подобное; «V»-подобное

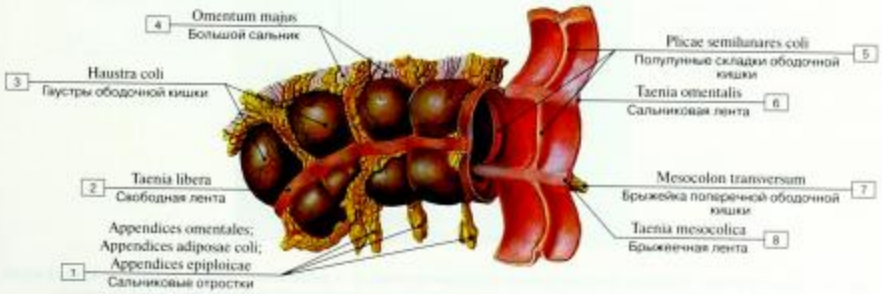

Рис. 121. Участок толстой кишки:

1 – Omental appendices; Fatty appendices of colon; 2 – Free taenia; 3 – Haustra of colon; 4 – Greater omentum; 5 – Semilunar folds of colon; 6 – Omental taenia; 7 – Transverse mesocolon; 8 – Mesocolic taenia

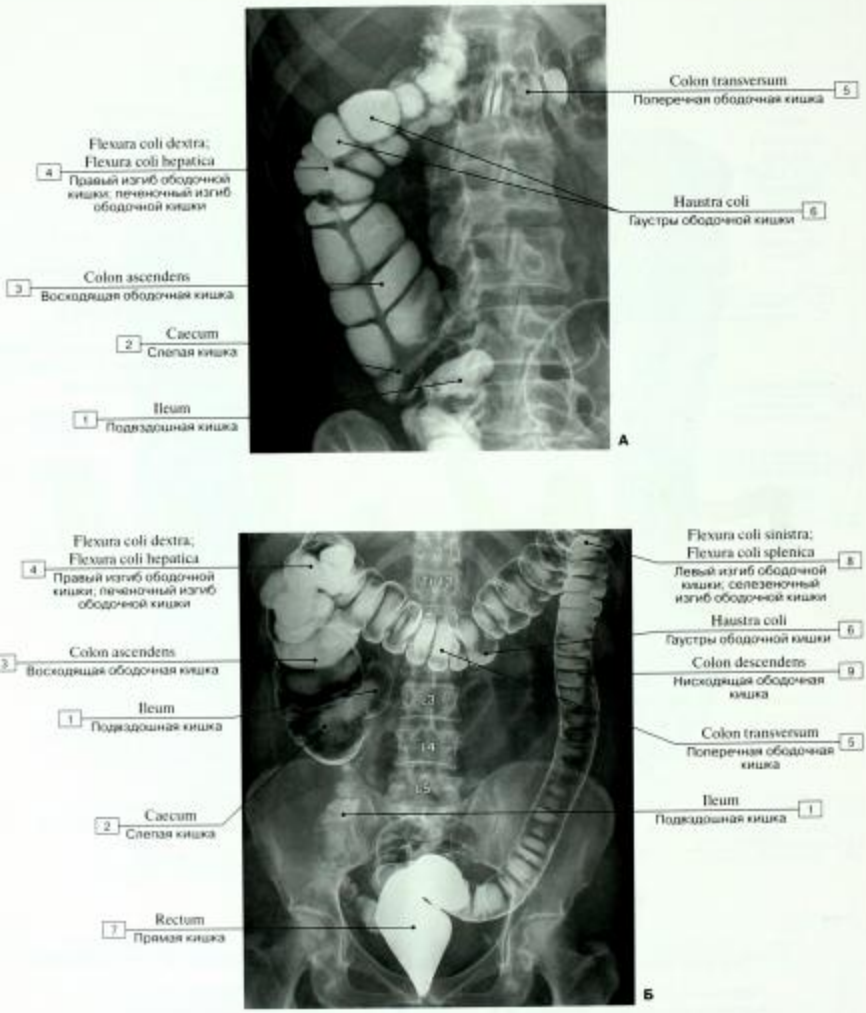

Рис. 122. Толстая кишка, контрастирование барием (рентгенограммы) (А – восходящая ободочная кишка и правый изгиб ободочной кишки, Б – поперечная ободочная, нисходящая, сигмовидная ободочные кишки, прямая кишка):

1 – Ileum; 2 – Caecum; 3 – Ascending colon; 4 – Right colic flexure; Hepatic flexure; 5 – Transverse colon; 6 – Haustra of colon; 7 – Rectum; 8 – Left colic flexure; Splenic flexure; 9 – Descending colon

(по В.Н. Филимонову и соавт.)

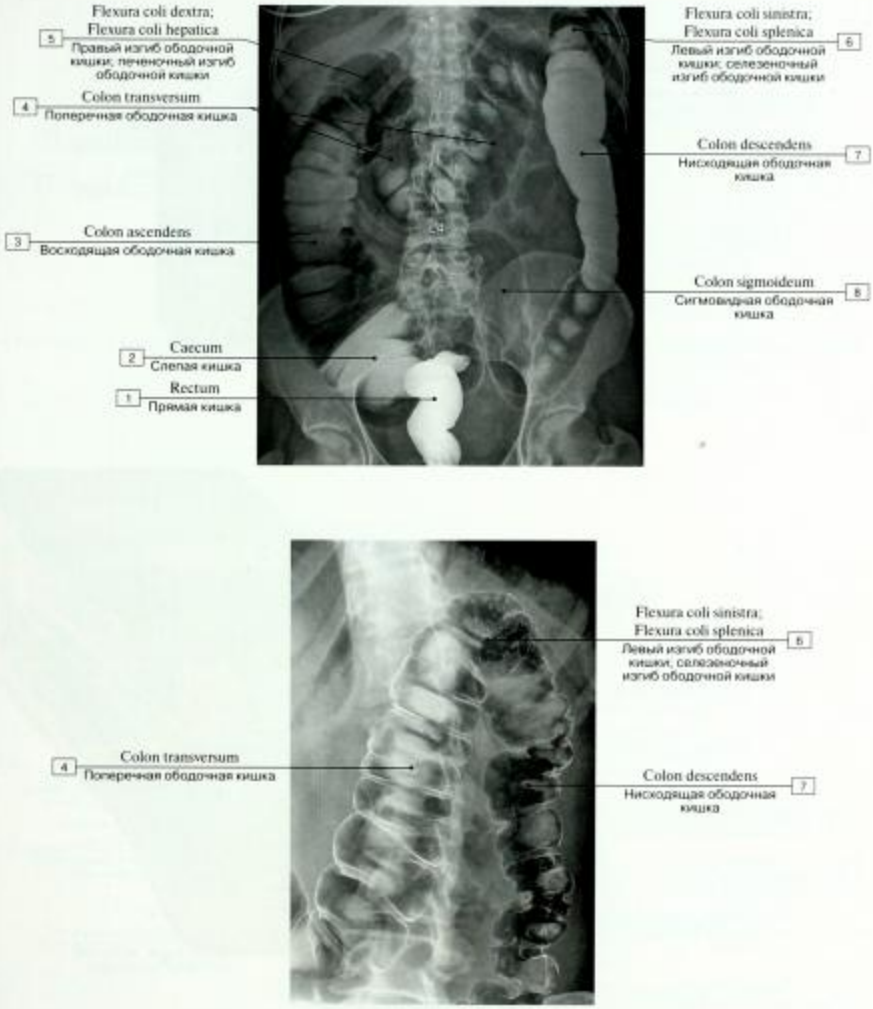

Рис. 123. Толстая кишка, контрастирование барием (рентгенограммы):

1 – Rectum; 2 – Caecum; 3 – Ascending colon; 4 – Transverse colon; 5 – Right colic flexure; Hepatic flexure; 6 – Left colic flexure; Splenic flexure; 7 – Descending colon; 8 – Sigmoid colon

(по В.И. Филимонову и соавт.)

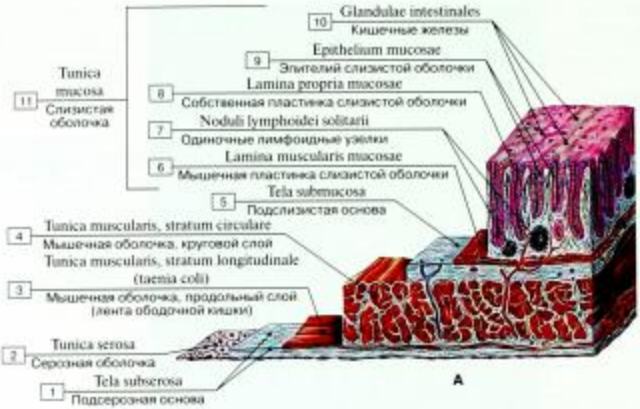

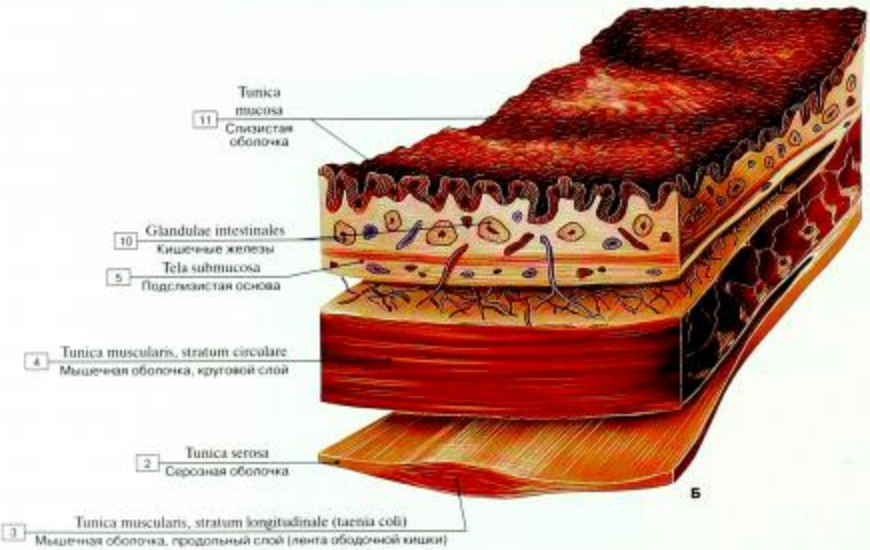

Рис. 124. Стенка толстой кишки (А – реконструкция, Б – слои стенки толстой кишки):

1 – Subserosa; Subserous layer; 2 – Serosa; Serous coat (taenia coli); 3 – Muscular layer; Muscular coat, longitudinal layer; 4 – Muscular layer; Muscular coat, circular layer; 5 – Submucosa; 6 – Muscularis mucosae; 7 – Solitary lymphoid nodules; 8 – Proper lamina of mucosa; 9 – Epithelium mucosae; 10 – Intestinal glands; 11 = 6 + 7 + 8 + 9 + 10 – Mucosa; Mucous membrane

Рис. 125. Подвздошно-слепокишечный переход (слепая кишка не вскрыта):

1 – Free taenia; 2 – Ileum, terminal ileum; 3 – Appendix; Vermiform appendix; 4 – Haustra of colon; 5 – Mesocolic taenia; 6 – Omental taenia; 7 – Ascending colon; 8 – Caecum

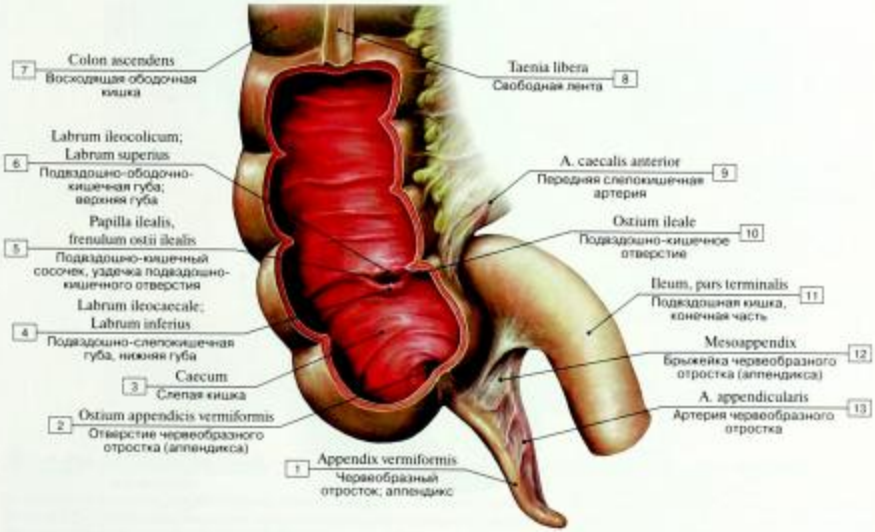

Рис. 126. Подвздошно-слепокишечный переход (слепая кишка вскрыта):

1 – Appendix; Vermiform appendix; 2 – Orifice of vermiform appendix; 3 – Caecum; 4 – Ileocaecal lip; Inferior lip; 5 – Ileal papilla, frenulum of ileal orifice; 6 – Ileocolic lip; Superior lip; 7 – Ascending colon; 8 – Free taenia; 9 – Anterior caecal artery; 10 – Ileal orifice; Orifice of ileal papilla; 11 – Ileum, terminal ileum; 12 – Meso-appendix; 13 – Appendicular artery

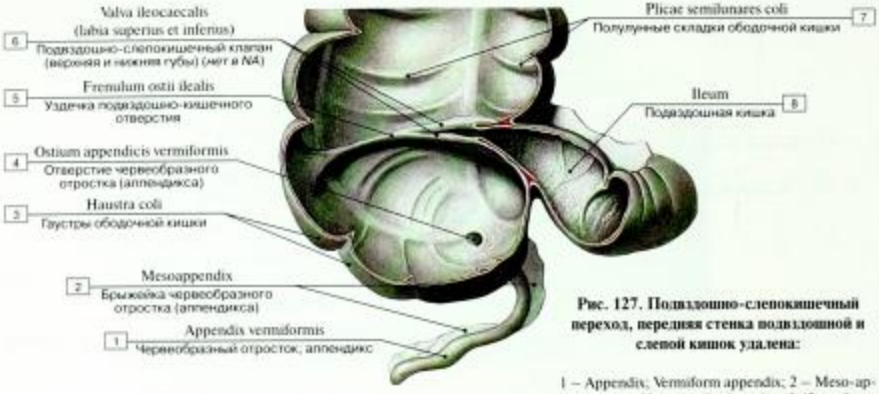

Рис. 127. Подвздошно-слепокишечный переход, передняя стенка подвздошной и слепой кишок удалена:

1 – Appendix; Vermiform appendix; 2 – Meso-appendix; 3 – Haustra of colon; 4 – Orifice of vermiform appendix; 5 – Frenulum of ileal orifice; 6 – Iliac-cecal valve (superior and inferior lips); 7 – Semilunar folds of colon; 8 – Ileum

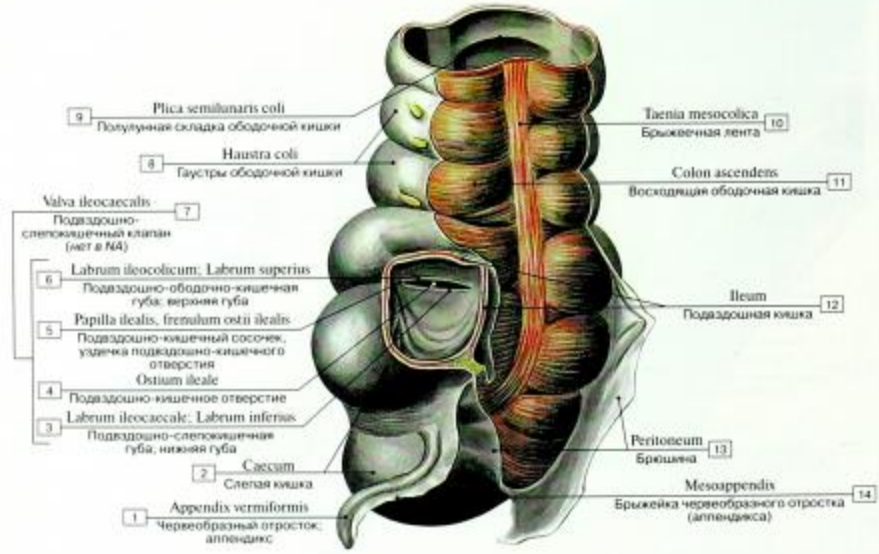

Рис. 128. Слепая кишка и червеобразный отросток:

1 – Appendix; Vermiform appendix; 2 – Caecum; 3 – Ileocaecal lip; Inferior lip; 4 – Ileal orifice; Orifice of ileal papilla; 5 – Ileal papilla, frenulum of ileal orifice; 6 – Ileocolic lip; Superior lip; 7 = 3 + 4 + 5 +6 – Iliocaecal valve; 8 – Haustra of colon; 9 – Semilunar fold of colon; 10 – Mesocolic taenia; 11 – Ascending colon; 12 – Ileum; 13 – Peritoneum; 14 – Meso-appendix

Рис. 129. Брыжейки тонкой и толстой кишок (фотография нефиксированного натурального препарата):

1 – правая доля печени, диафрагмальная поверхность; 2 = 6 – большой сальник; 3 = 22 – поперечная ободочная кишка, свободная лента; 4 = 8 – поперечная ободочная кишка, сальниковые отростки; 5 – поперечная ободочная кишка; 7 – брыжейка поперечной ободочной кишки; 9 – сосудистая слепокишечная складка; 10 – верхнее илеоцекальное углубление; 11 – переход подвздошной кишки в толстую кишку (образует подвздошно-слепокишечный клапан); 12 – илеоцекальная складка; 13 – брыжейка тонкой кишки; 14 – подвздошная кишка, конечная часть; 15 – корень брыжейки тонкой кишки; 16 – нижнее илеоцекальное углубление; 17 – позадислепокишечное углубление; 18 – брыжейка червеобразного отростка (аппендикса); 19 – червеобразный отросток; аппендикс; 20 – париетальная брюшина, правая подвздошная ямка; 21 – слепая кишка, сальниковая лента; 23 – слепая кишка; 24 – гаустры ободочной кишки

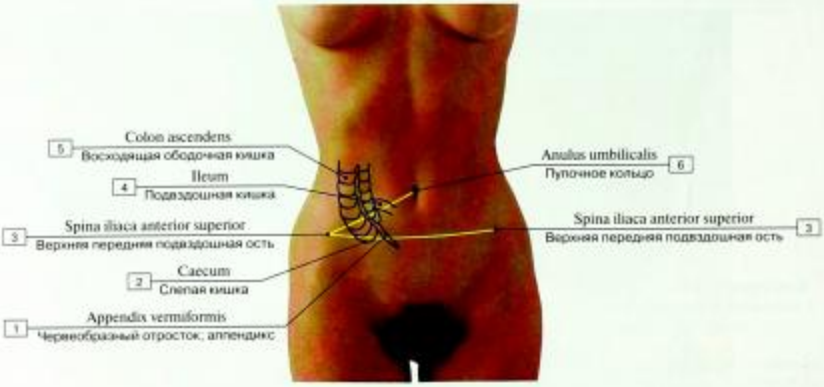

Рис. 130. Проекция аппендикса на переднюю брюшную стенку:

1 – Appendix; Vermiform appendix; 2 – Caecum; 3 – Anterior superior iliac spine; 4 – Ileum; 5 – Ascending colon; 6 – Umbilical ring

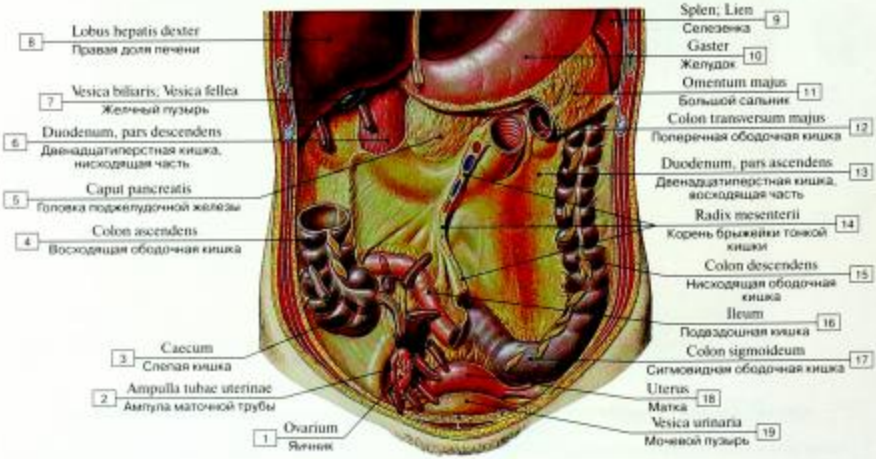

Рис. 131. Варианты расположения аппендикса:

1 – Ovary; 2 – Ampulla; 3 – Caecum; 4 – Ascending colon; 5 – Head of pancreas; 6 – Duodenum, descending part; 7 – Gallbladder; 8 – Right lobe of liver; 9 – Spleen; 10 – Stomach; 11 – Greater omentum; 12 – Transverse colon; 13 – Duodenum, ascending part; 14 – Root of mesentery; 15 – Descending colon; 16 – Ileum; 17 – Sigmoid colon; 18 – Uterus; 19 – Urinary bladder

Рис. 132. Варианты расположения аппендикса

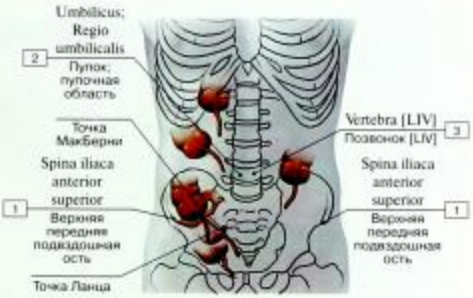

Рис. 133. Варианты расположения слепой кишки и аппендикса:

1 – Anterior superior iliac spine; 2 – Umbilical region; 3 – Vertebra [LIV]

Рис. 134. Частота вариантов расположения аппендикса относительно слепой кишки:

1 – Caecum; 2 – Ascending colon; 3 – Muscular layer; Muscular coat, free taenia; 4 – Ileum; 5 – Appendix; Vermiform appendix

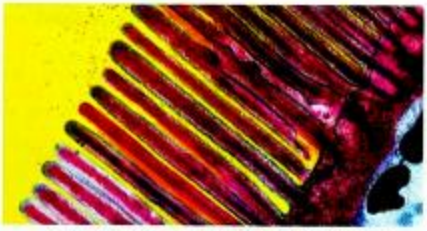

Рис. 136. Микроворсинки слизистой оболочки эпителия толстой кишки (электронограмма)

Рис. 135. Кишечные железы толстой кишки (сканирующая электронограмма)

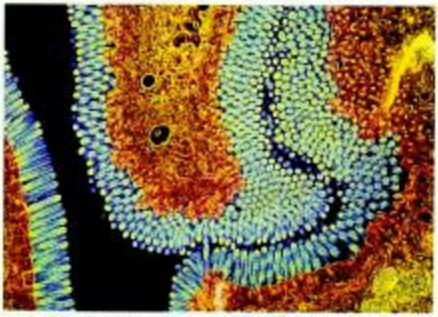

Рис. 137. Слизистая оболочка толстой кишки (электронограмма)

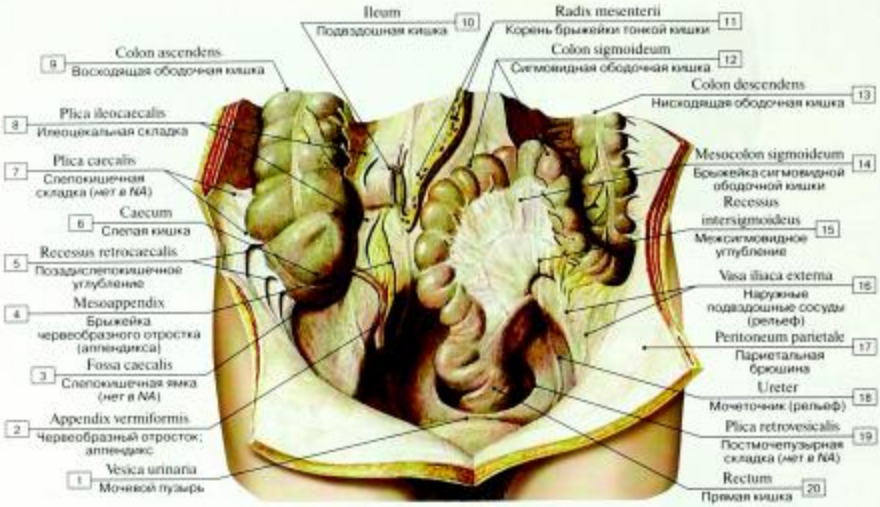

Рис. 138. Слепая кишка и сигмовидная ободочная кишка:

1 – Urinary bladder; 2 – Appendix; Vermiform appendix; 3 – Caecal fossa; 4 – Meso-appendix; 5 – Retrocaecal recess; 6 – Caecum; 7 – Caecum fold; 8 – Ileocaecal fold; 9 – Ascending colon; 10 – Ileum; 11 – Root of mesentery; 12 – Sigmoid colon; 13 – Descending colon; 14 – Sigmoid mesocolon; 15 – Intersigmoid recess; 16 – External iliac vessels; 17 – Parietal peritoneum; 18 – Ureter; 19 – Postvesical fold; 20 – Rectum

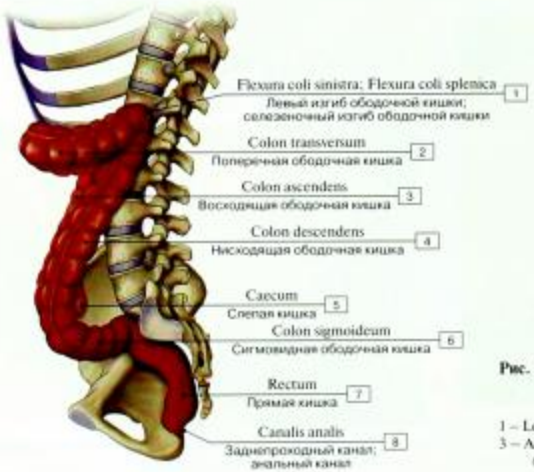

Рис. 139. Скелетотопия поперечной, нисходящей и сигмовидной ободочных кишок:

1 – Left colic flexure; Splenic flexure; 2 – Transverse colon; 3 – Ascending colon; 4 – Descending colon; 5 – Caecum; 6 – Sigmoid colon; 7 – Rectum; 8 – Anal canal

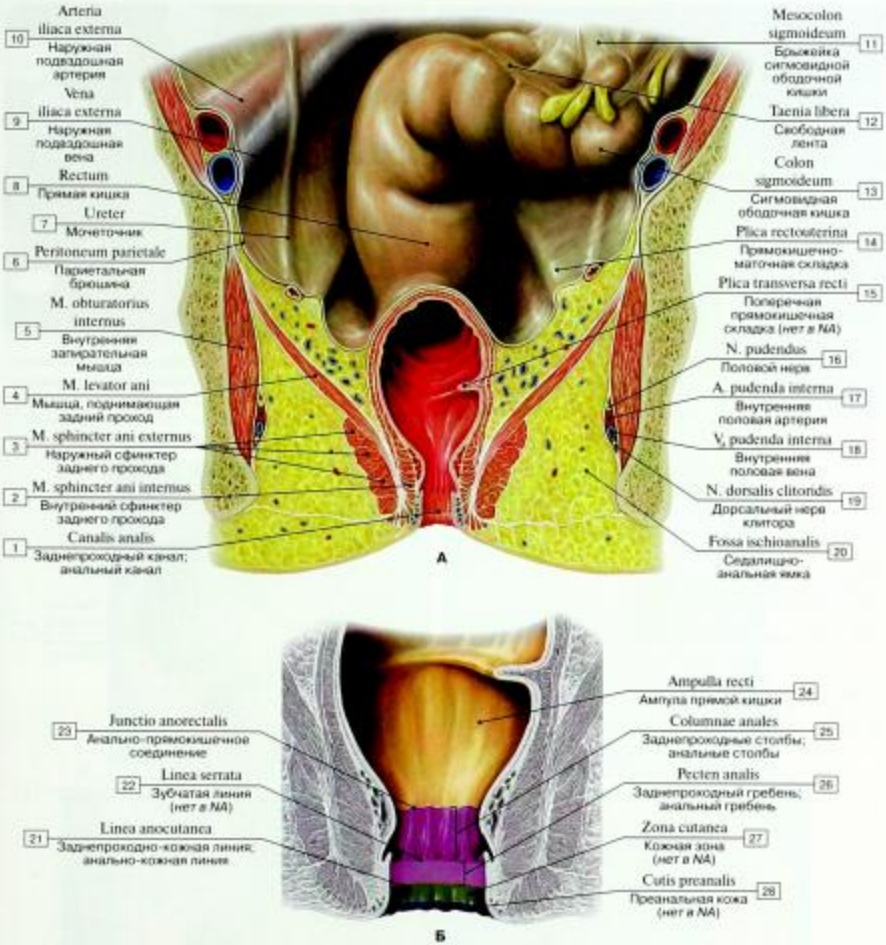

Рис. 140. Прямая кишка (А – расположение в полости малого таза, Б – дистальный отдел прямой кишки, фронтальный разрез):

1 – Anal canal; 2 – Internal anal sphincter; 3 – External anal sphincter; 4 – Levator ani; 5 – Obturator internus; 6 – Parietal peritoneum; 7 – Ureter; 8 – Rectum; 9 – External iliac vein; 10 – External iliac artery; 11 – Sigmoid mesocolon; 12 – Free taenia; 13 – Sigmoid colon; 14 – Recto-uterine fold; 15 – Transverse fold of rectum; 16 – Pudendal nerve; 17 – Internal pudendal artery; 18 – Internal pudendal vein; 19 – Dorsal nerve of clitoris; 20 – Ischio-anal fossa; 21 – Anocutaneous line; 22 – Serrate line; 23 – Anorectal junction; 24 – Rectal ampulla; 25 – Anal columns; 26 – Anal pecten; 27 – Cutaneous zone; 28 – Preanal skin

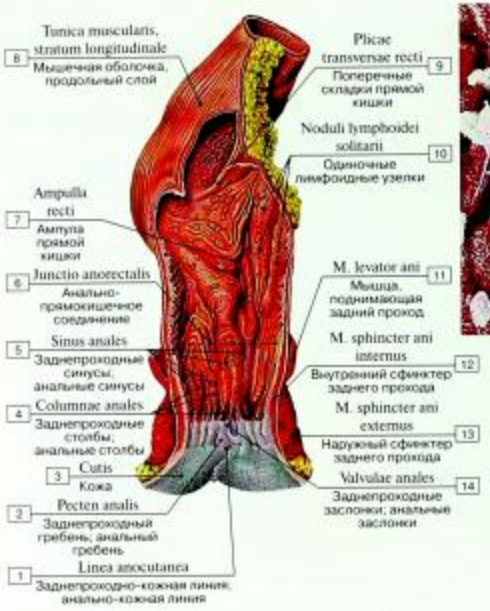

Рис. 141. Прямая кишка (передняя стенка отсечена):

1 – Anocutaneous line; 2 – Anal pecten; 3 – Skin; 4 – Anal columns; 5 – Anal sinuses; 6 – Anorectal junction; 7 – Rectal ampulla; 8 – Muscular layer; Muscular coat, longitudinal layer; 9 – Transverse folds of rectum; 10 – Solitary lymphoid nodules; 11 – Levator ani; 12 – Internal anal sphincter; 13 – External anal sphincter; 14 – Anal valves

Рис. 142. Эпителий прямой кишки (сканирующая электронограмма)

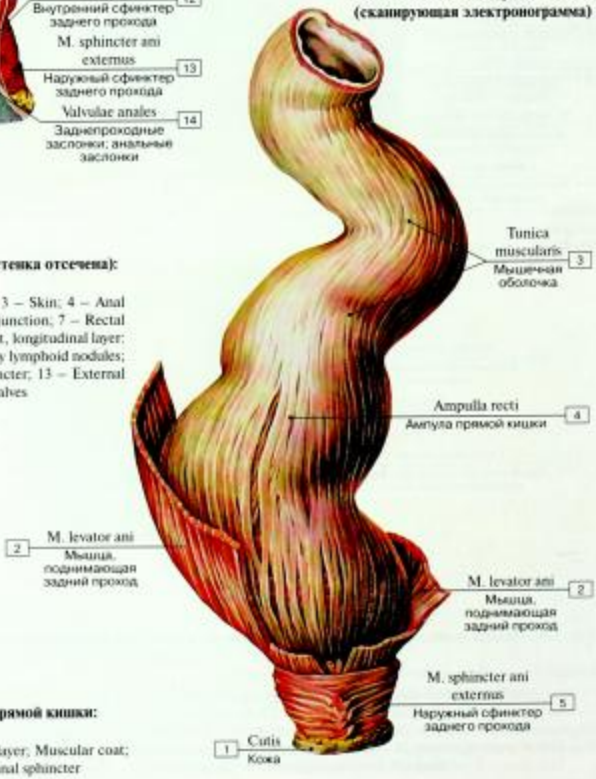

Рис. 143. Мышечная оболочка прямой кишки:

1 – Skin; 2 – Levator ani; 3 – Muscular layer; Muscular coat; 4 – Rectal ampulla; 5 – External anal sphincter

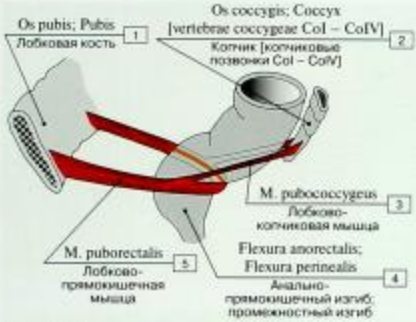

Рис. 144. Мышцы, участвующие в акте дефекации (схема):

1 – Pubis; 2 – Coccyx [coccygeal vertebrae CoI – CoIV]; 3 – Puboccoccygeus; 4 – Anorectal flexure; Perineal flexure; 5 – Puborectalis

Рис. 145. Геморрой (фотография)

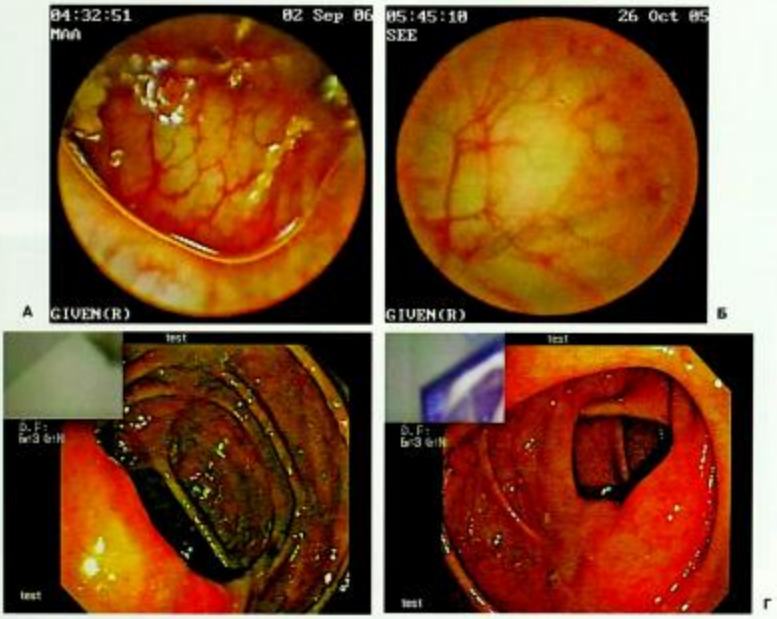

А Б В Г

Рис. 146. Колоноскопия (А, Б – сосудистый рисунок слизистой оболочки толстой кишки, В, Г – подвздошно-слепокишечный переход)

(по С.А. Блинцевой)

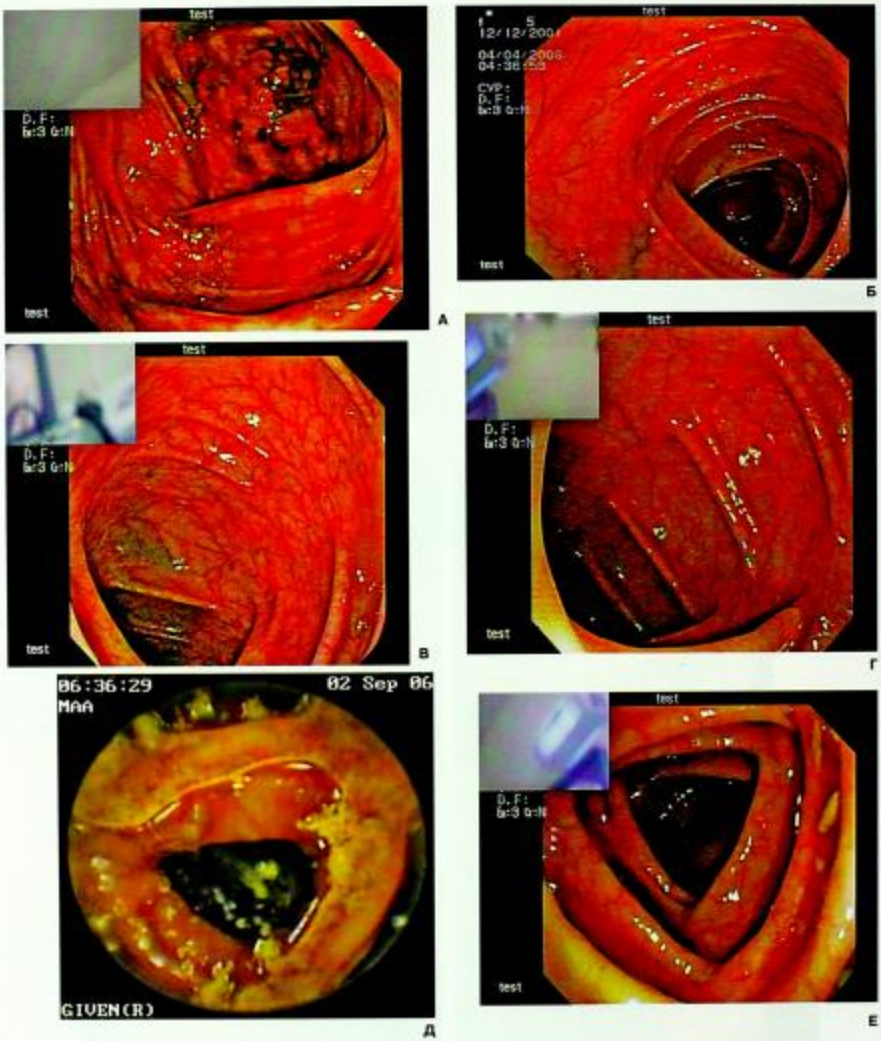

Рис. 147. Колоноскопия (А – купол слепой кишки, Б – восходящая ободочная кишка, В – печеночный изгиб ободочной кишки; Г – подвздошно-слепокишечный переход, Д – средний отдел поперечной ободочной кишки, Е – характерный треугольный просвет поперечной ободочной кишки)

(по С.А.Блашецовой)

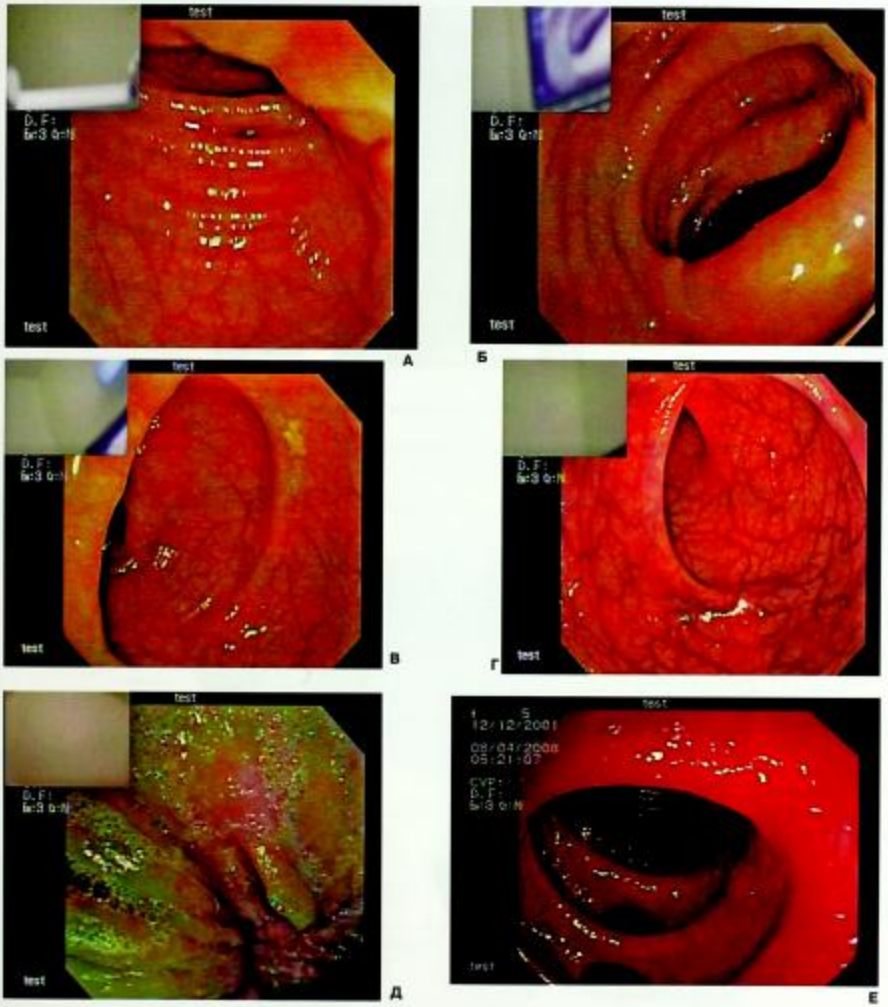

Рис. 148. Колоноскопия (А – селезеночный изгиб ободочной кишки, Б – нисходящая ободочная кишка, В – сигмовидная ободочная кишка, Г – ампула прямой кишки, Д – анальное отверстие, Е – дивертикулез толстой кишки)

(по С.А. Ближенцевой)

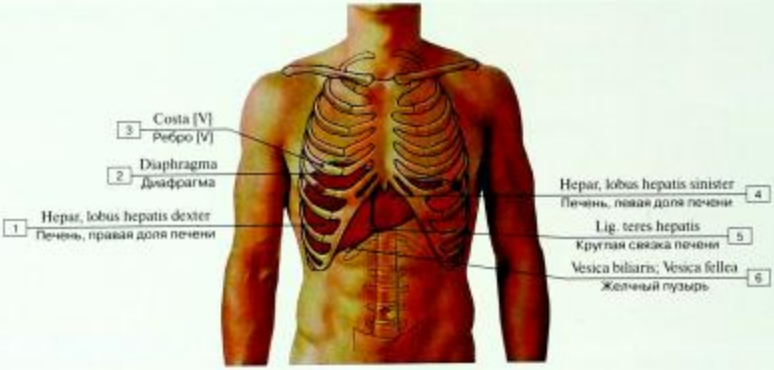

Рис. 149. Скелетотопия печени:

1 – Liver, right lobe of liver; 2 – Diaphragm; 3 – Rib [V]; 4 – Liver, left lobe of liver; 5 – Round ligament of liver; 6 – Gallbladder

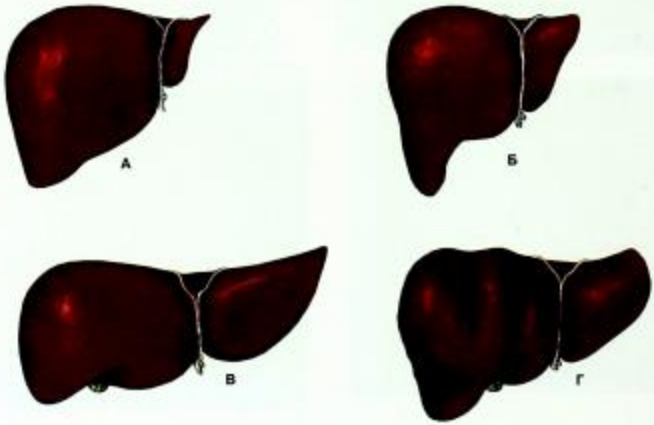

Рис. 150. Варианты строения печени (А – малая левая доля печени, Б – имеется языкообразный отросток правой доли печени, В – укороченная плоская форма, Г – имеются диафрагмальные борозды)

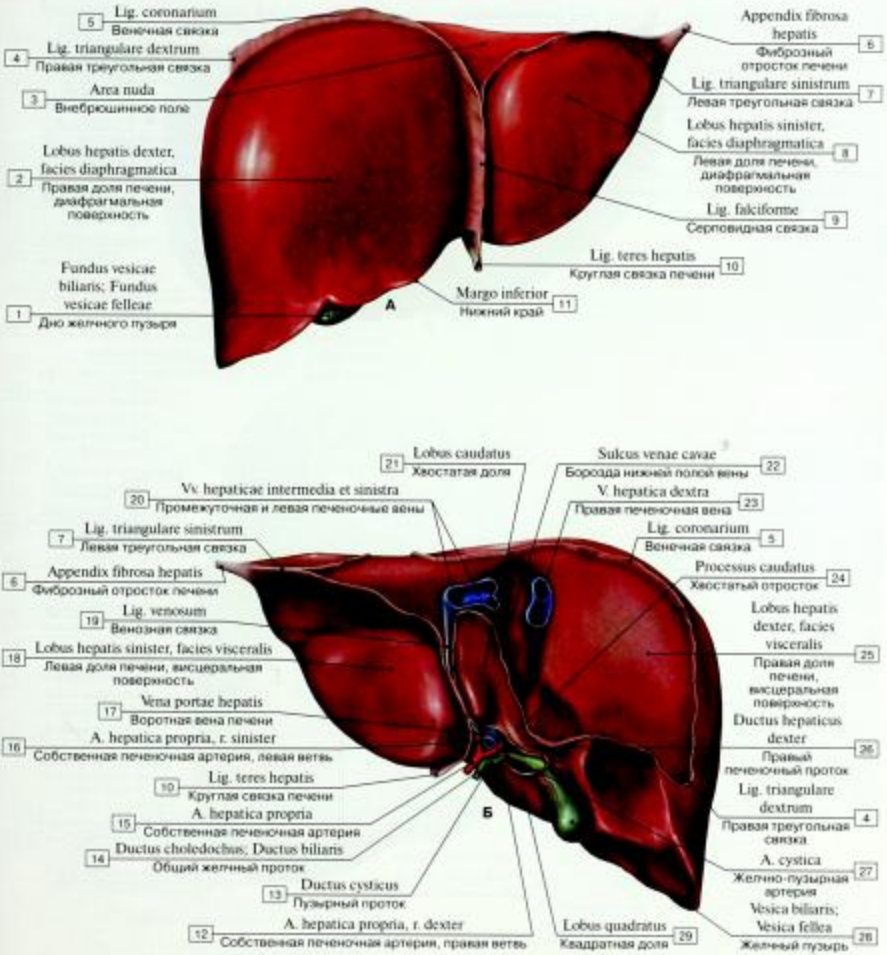

Рис. 151. Печень (А – диафрагмальная поверхность, Б – висцеральная поверхность):

1 – Fundus of gallbladder; 2 – Right lobe of liver, diaphragmatic surface; 3 – Bare area; 4 – Right triangular ligament; 5 – Coronary ligament; 6 – Fibrous appendix of liver; 7 – Left triangular ligament; 8 – Left lobe of liver, diaphragmatic surface; 9 – Falciform ligament; 10 – Round ligament of liver; 11 – Inferior border; 12 – Hepatic artery proper, right branch; 13 – Cystic duct; 14 – Bile duct; 15 – Hepatic artery proper; 16 – Hepatic artery proper, left branch; 17 – Hepatic portal vein; 18 – Left lobe of liver, visceral surface; 19 – Ligamentum venosum; 20 – Intermediate and left hepatic veins; 21 – Caudate lobe; 22 – Groove for vena cava; 23 – Right hepatic vein; 24 – Caudate process; 25 – Right lobe of liver, visceral surface; 26 – Right hepatic duct; 27 – Cystic artery; 28 – Gallbladder; 29 – Quadrate lobe

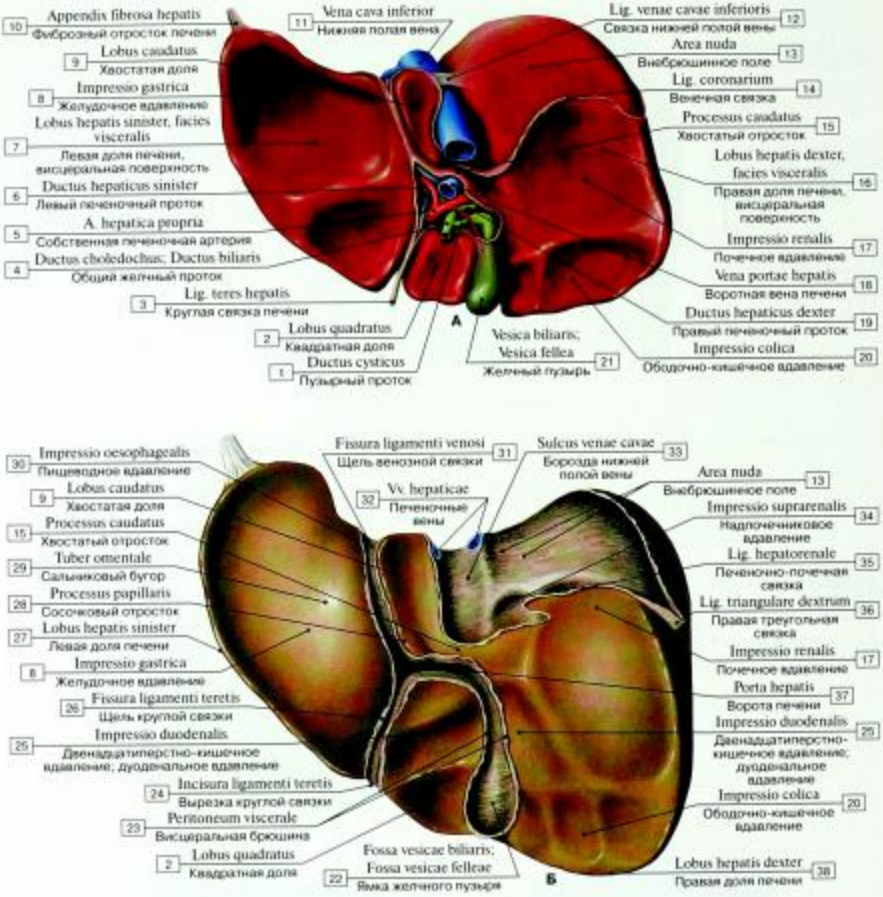

Рис. 152. Печень, висцеральная поверхность (А – с сохраненными сосудами и желчным пузырем, Б – после удаления сосудов и желчного пузыря):

1 – Cystic duct; 2 – Quadrate lobe; 3 – Round ligament of liver; 4 – Bile duct; 5 – Hepatic artery proper; 6 – Left hepatic duct; 7 – Left lobe of liver, visceral surface; 8 – Gastric impression; 9 – Caudate lobe; 10 – Fibrous appendix of liver; 11 – Inferior vena cava; 12 – Ligamentum of inferior vena cava; 13 – Bare area; 14 – Coronary ligament; 15 – Caudate process; 16 – Right lobe of liver, visceral surface; 17 – Renal impression; 18 – Hepatic portal vein; 19 – Right hepatic duct; 20 – Colic impression; 21 – Gallbladder; 22 – Fossa for gallbladder; 23 – Visceral peritoneum; 24 – Notch for ligamentum teres; 25 – Duodenal impression; 26 – Fissure for ligamentum teres; Fissure for round ligament; 27 – Left lobe of liver; 28 – Papillary process; 29 – Omental tuberosity; 30 – Oesophageal impression; 31 – Fissure for ligamentum venosum; 32 – Hepatic veins; 33 – Groove for vena cava; 34 – Suprarenal impression; 35 – Hepatorenal ligament; 36 – Right triangular ligament; 37 – Porta hepatis; 38 – Right lobe of liver

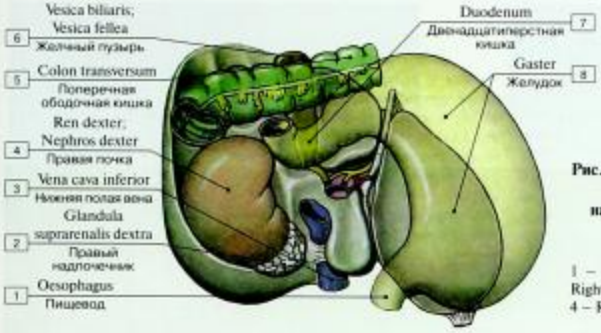

Рис. 153. Проекция некоторых внутренних органов, образующих вдавления на висцеральной поверхности печени, вид снизу:

1 – Oesophagus; 2 – Right suprarenal gland; Right adrenal gland; 3 – Inferior vena cava; 4 – Right kidney; 5 – Transverse colon; 6 – Gallbladder; 7 – Duodenum; 8 – Stomach

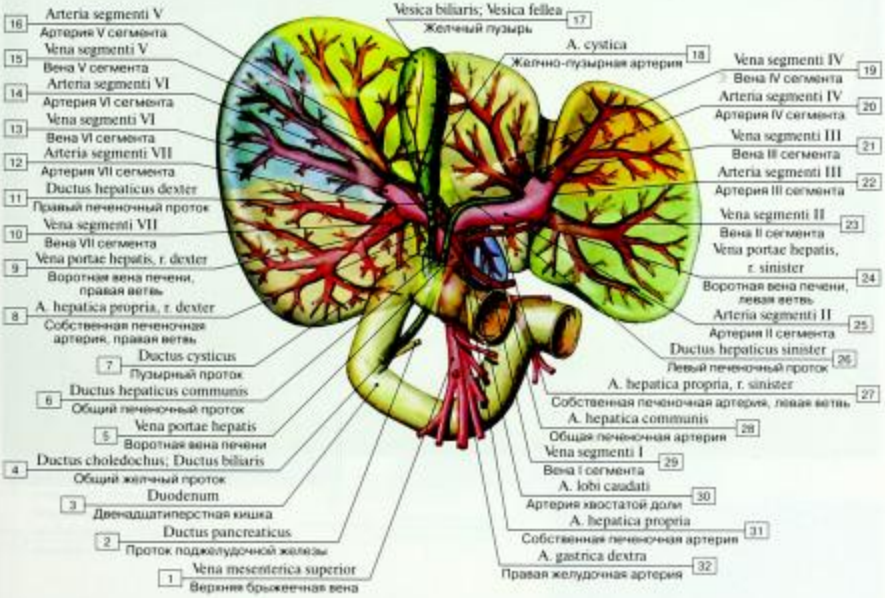

Рис. 154. Кровоснабжение печени:

1 – Superior mesenteric vein; 2 – Pancreatic duct; 3 – Duodenum; 4 – Bile duct; 5 – Hepatic portal vein; 6 – Common hepatic duct; 7 – Cystic duct; 8 – Hepatic artery proper, right branch; 9 – Hepatic portal vein, right branch; 10 – Segmental vein VII; 11 – Right hepatic duct; 12 – Segmental artery VII; 13 – Segmental vein VI; 14 – Segmental artery VI; 15 – Segmental vein V; 16 – Segmental artery V; 17 – Gallbladder; 18 – Cystic artery; 19 – Segmental vein IV; 20 – Segmental artery IV; 21 – Segmental vein III; 22 – Segmental artery III; 23 – Segmental vein II; 24 – Hepatic portal vein, left branch; 25 – Segmental artery II; 26 – Left hepatic duct; 27 – Hepatic artery proper, left branch; 28 – Common hepatic artery; 29 – Segmental vein I; 30 – Artery of caudate lobe; 31 – Hepatic artery proper; 32 – Right gastric artery

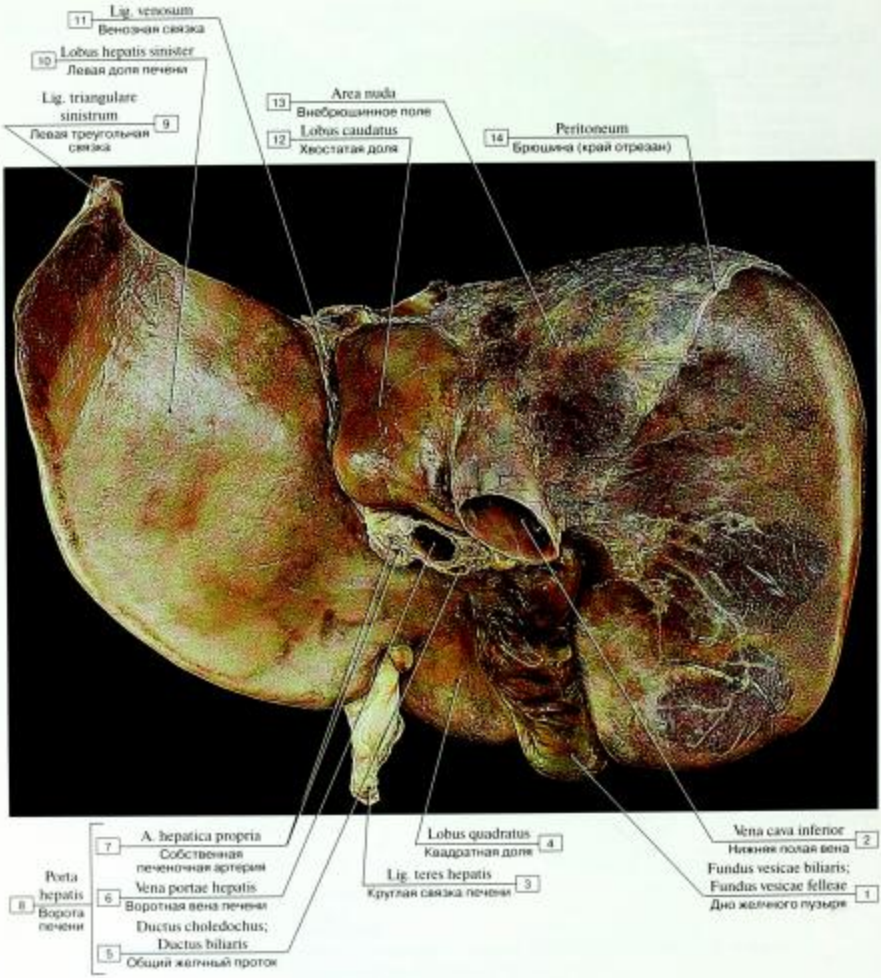

Рис. 155. Печень, висцеральная поверхность (фотография натурального препарата):

1 – Fundus of gallbladder; 2 – Inferior vena cava; 3 – Round ligament of liver; 4 – Quadrate lobe; 5 – Bile duct; 6 – Hepatic portal vein; 7 – Hepatic artery proper; 8 = 5 + 6 + 7 – Porta hepatis; 9 – Left triangular ligament; 10 – Left lobe of liver; 11 – Ligamentum venosum; 12 – Caudate lobe; 13 – Bare area; 14 – Peritoneum

Рис. 156. Горизонтальный срез брюшной полости (компьютерная томография):

1 – спинной мозг; 2 – грудной позвонок; 3 – правое легкое; 4 – широчайшая мышца спины; 5 – непарная вена; 6 – нисходящий отдел аорты; 7 – нижняя полая вена; 8 – правая доля печени; 9 – левая печеночная вена; 10 – прямая мышца живота; 11 – желудок; 12 – межреберная мышца; 13 – диафрагма; 14 – ребро; 15 – селезенка; 16 – левое легкое; 17 – мышца, выпрямляющая туловище
(по С.К. Терновому)

Рис. 157. Фронтальный срез брюшной полости, Т2-взвешенное изображение (магнитно-резонансная томография):

1 – правая почка; 2 – правый надпочечник; 3 – правая доля печени; 4 – селезенка; 5 – левый надпочечник; 6 – левая почка; 7 – почечная лоханка; 8 – мочеточник
(по С.К. Терновому)

Рис. 158. УЗИ брюшной полости, В-режим (А – левая доля печени, измерение передне-заднего размера левой доли печени при продольном сканировании, стрелка, Б – правая доля печени, измерение вертикального размера правой доли при косом сканировании, стрелка, В – воротная вена, стрелками указаны гиперэхогенные стенки воротной вены)
(по С.К. Терновому)

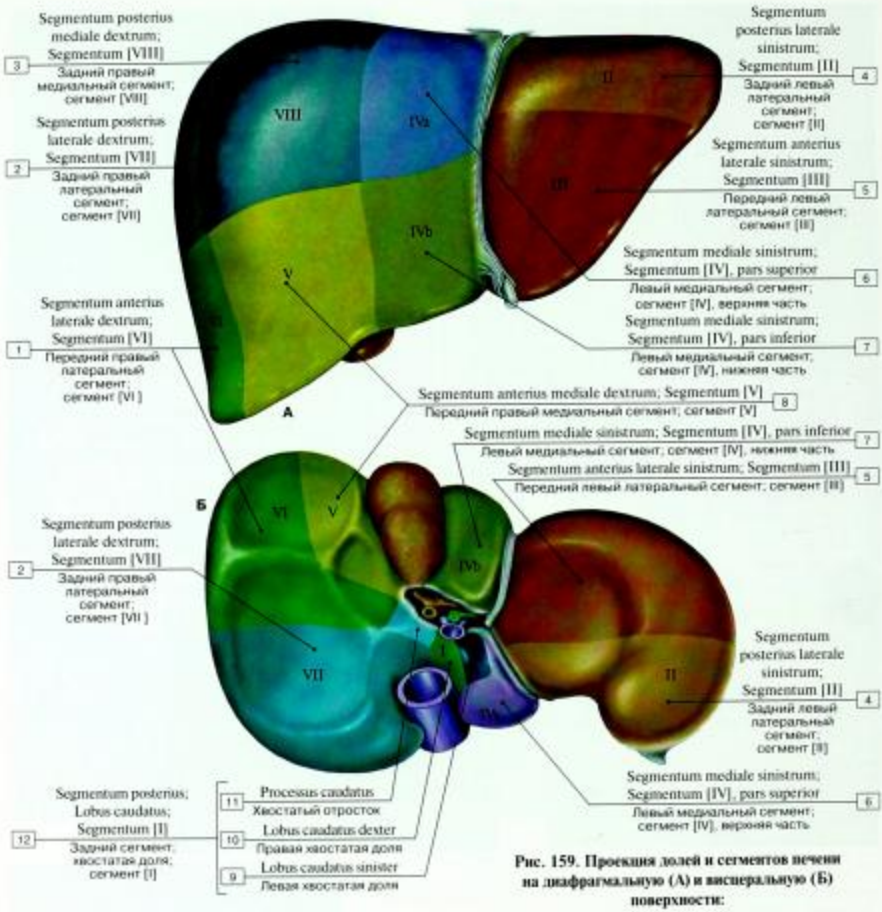

Рис. 159. Проекция долей и сегментов печени на диафрагмальную (А) и висцеральную (Б) поверхности:

1 – Anterior lateral segment; Segment [VI]; 2 – Posterior lateral segment; Segment [VII]; 3 – Posterior medial segment; Segment [VIII]; 4 – Left posterior lateral segment; Segment [II]; 5 – Left anterior lateral segment; Segment [III]; 6 – Left medial segment; Segment [IV], superior part; 7 – Left medial segment; Segment [IV], inferior part; 8 – Anterior medial segment; Segment [V]; 9 – Left caudate lobe; 10 – Right caudate lobe; 11 – Caudate process; 12 – Posterior segment; Caudate lobe; Segment [I]

Таблица 8. Деление печени на доли сегменты

Доля	Номер сегмента	Доля	Номер сегмента
Левая	I (C_1)	Правая	V (C_5)
	II (C_2)		VI (C_6)
	III (C_3)		VII (C_7)
	IV (C_4)		VIII (C_8)

Рис. 160. Портальные сегменты печени

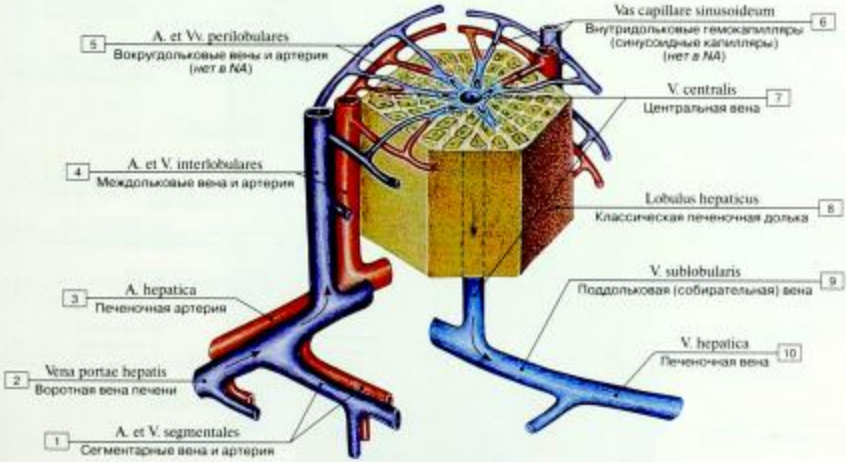

Рис. 161. Кровоснабжение печеночной дольки:

1 – Segmental artery and vein; 2 – Hepatic portal vein; 3 – Hepatic artery; 4 – Interlobular artery and vein; 5 – Perilobular artery and veins; 6 – Intralobular gemokapillyary (sinusoidal capillaries); 7 – Central vein; 8 – Lobule of liver; 9 – Sublobular vein; 10 – Hepatic vein
(*по В.Г. Елисееву и др.*)

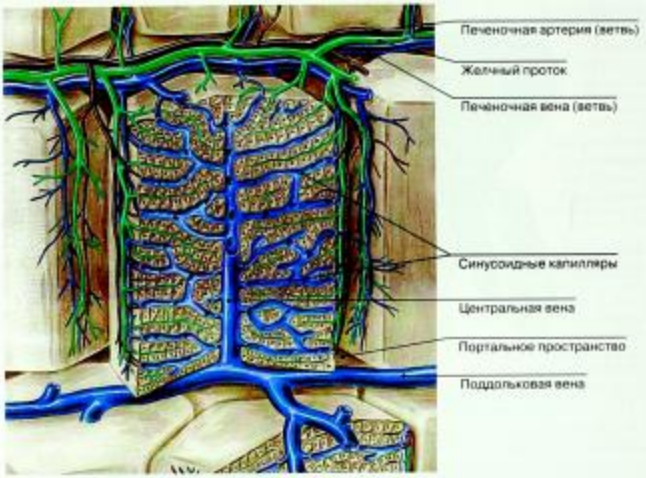

Рис. 162. Строение печени (схема). Печеночная долька в центре окружена портальным пространством. Портальные пространства заняты артериями, венами и желчными протоками

(по Л.К. Жункейра, Ж. Кармейро)

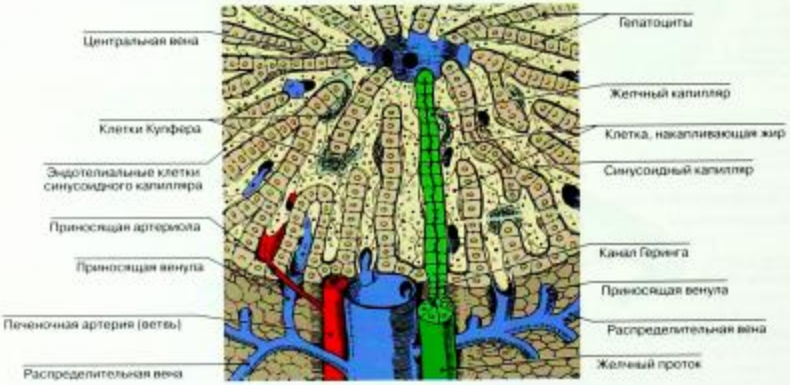

Рис. 163. Трехмерное строение нормальной печени (схема). Наверху в центре располагается центральная вена, внизу в центре — воротная вена (ветвь)

(по Л.К. Жункейра, Ж. Кармейро)

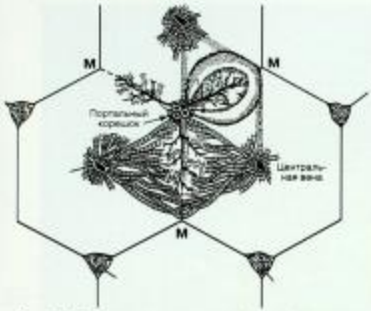

Рис. 164. Печеночные ацинусы (схема)

На схеме представлены два печеночных ацинуса и печеночные дольки. Ацинусы имеют форму ромба. В ацинусе, расположенном выше и правее центра, показаны три зоны, в другом ацинусе, расположенном ниже центра, изображены трабекулы, благодаря чему можно оценить его форму.

Структура, имеющая вид классической дольки, по периферии которой лежат только три портальные зоны, показана на рис. 164 справа; буквой «М» на этой схеме отмечены места, где портальные тракты отсутствуют ("missing"). Распределительные терминали воротной вены и печеночной артерии в любом портальном тракте отходят от этих сосудов под более или менее прямыми углами (непосредственно выше центра) к угловым точкам, расположенным вокруг шестиугольника, где четко выявляемые портальные зоны отсутствуют («М»). Эти терминальные ветви воротной вены и печеночной артерии в совокупности с конечными желчными канальцами образуют основу участков печеночной паренхимы, которые на срезе имеют форму ромба и образуют ацинусы.

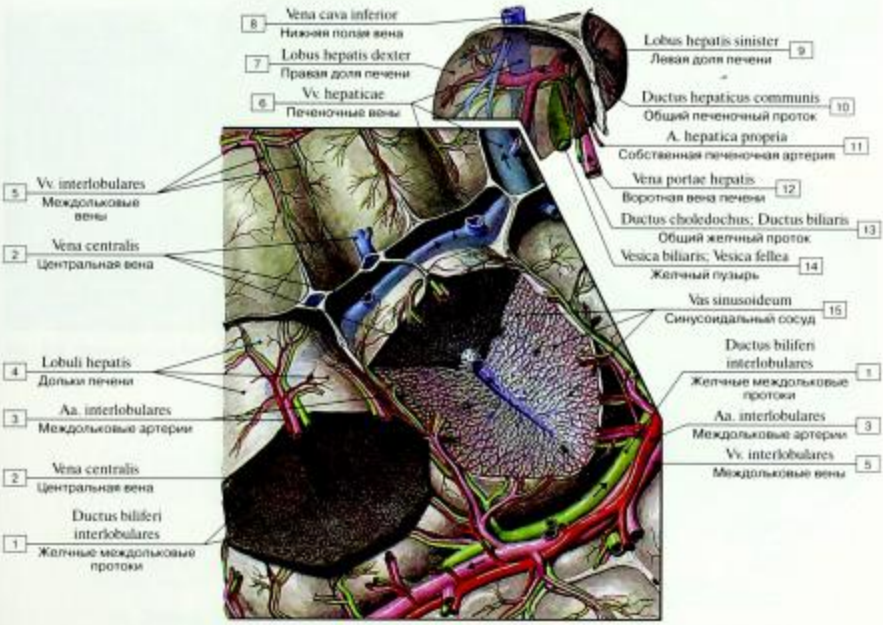

Рис. 165. Строение и кровоснабжение печеночных долек (схема):

1 – Interlobular bile ducts; 2 – Central vein; 3 – Interlobular arteries; 4 – Lobules of liver; 5 – Interlobular veins; 6 – Hepatic veins; 7 – Right lobe of liver; 8 – Inferior vena cava; 9 – Left lobe of liver; 10 – Common hepatic duct; 11 – Hepatic artery proper; 12 – Hepatic portal vein; 13 – Bile duct; 14 – Gallbladder; 15 – Sinusoid

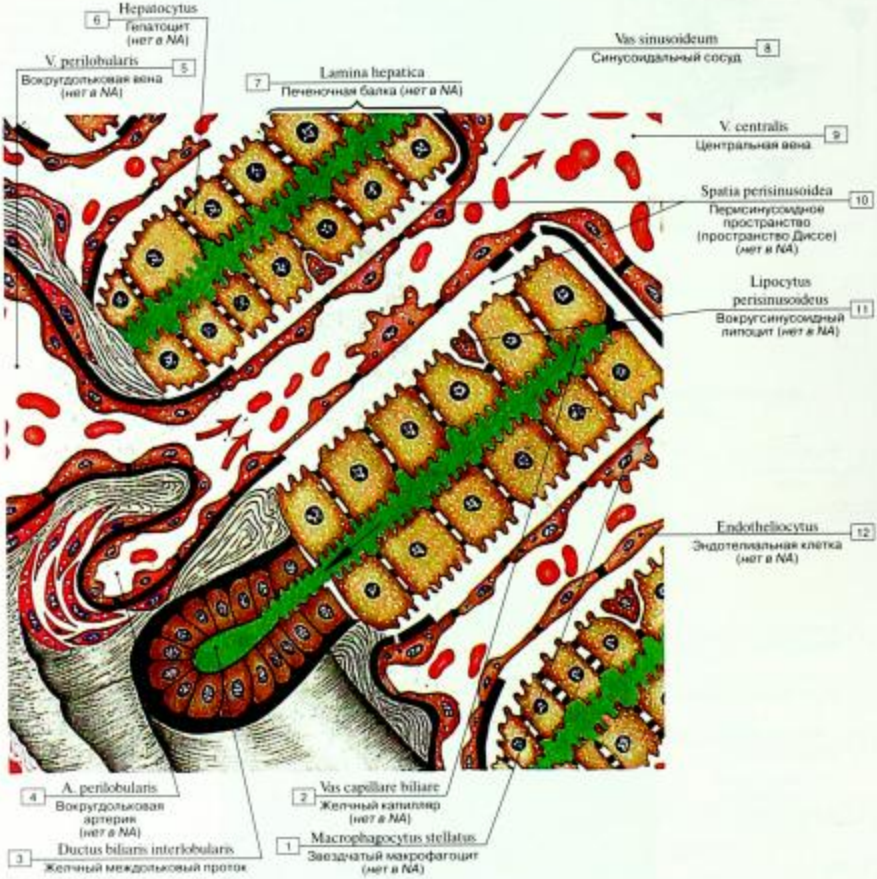

Рис. 166. Строение печеночной балки (схема):

1 – Macrofagocytus stellatus; 2 – Bile capillary; 3 – Interlobular bile duct; 4 – Perilobular artery; 5 – Perilobular vein; 6 – Hepatocytus; 7 – Hepatic plate; 8 – Sinusoid; 9 – Central vein; 10 – Spatia perisinusoidea (the space of Disse); 11 – Lipocytus perisinusoideus; 12 – Endotheliocytus

(по В.Г. Елисееву и др.)

А

Б

Рис. 167. УЗИ желчного пузыря, В-режим (А – желчный пузырь, продольное сканирование, Б – общий желчный проток):

1 – дно желчного пузыря; 2 – тело желчного пузыря; 3 – перешеек желчного пузыря; 4 – шейка желчного пузыря; 5 – желчный пузырь; 6 – общий желчный проток; 7 – воротная вена
(по С.К. Терновому)

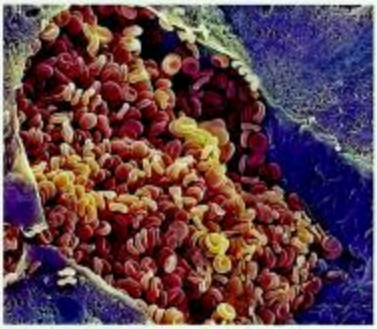

Рис. 168. Эритроциты в печеночной вене

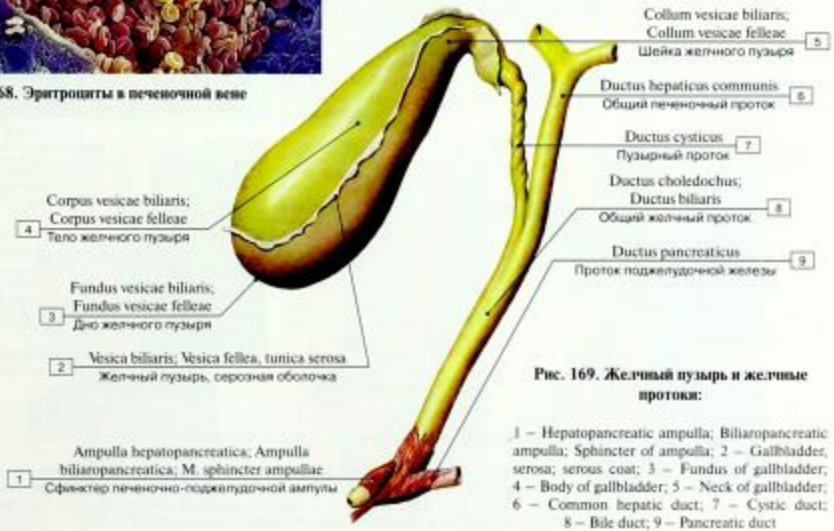

Рис. 169. Желчный пузырь и желчные протоки:

1 – Hepatopancreatic ampulla; Biliaropancreatic ampulla; Sphincter of ampulla; 2 – Gallbladder, serosa; serous coat; 3 – Fundus of gallbladder; 4 – Body of gallbladder; 5 – Neck of gallbladder; 6 – Common hepatic duct; 7 – Cystic duct; 8 – Bile duct; 9 – Pancreatic duct

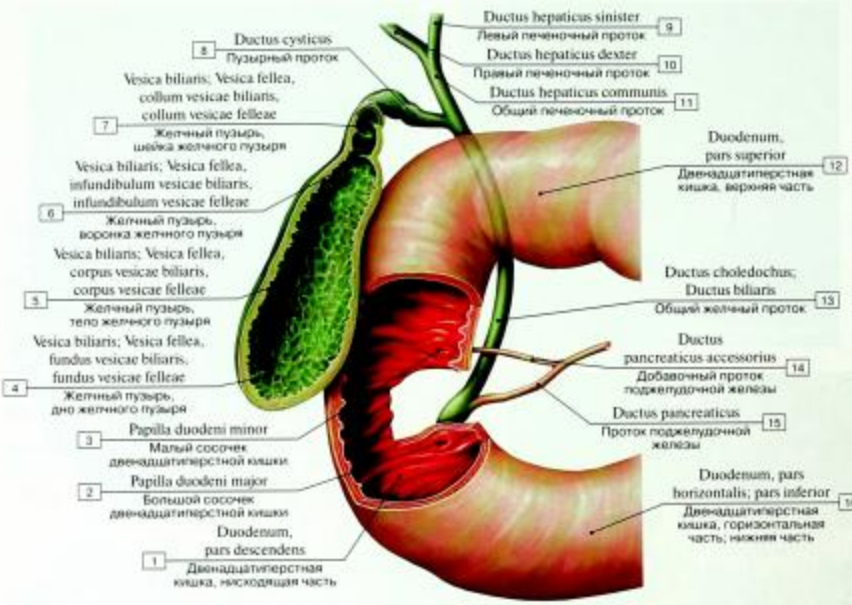

Рис. 170. Желчный пузырь и двенадцатиперстная кишка:

1 – Duodenum, descending part; 2 – Major duodenal papilla; 3 – Minor duodenal papilla; 4 – Gallbladder, fundus of gallbladder; 5 – Gallbladder, body of gallbladder; 6 – Gallbladder, infundibulum of gallbladder; 7 – Gallbladder, neck of gallbladder; 8 – Cystic duct; 9 – Left hepatic duct; 10 – Right hepatic duct; 11 – Common hepatic duct; 12 – Duodenum, superior part; 13 – Bile duct; 14 – Accessory pancreatic duct; 15 – Pancreatic duct; 16 – Duodenum, inferior part; horizontal part; transverse part

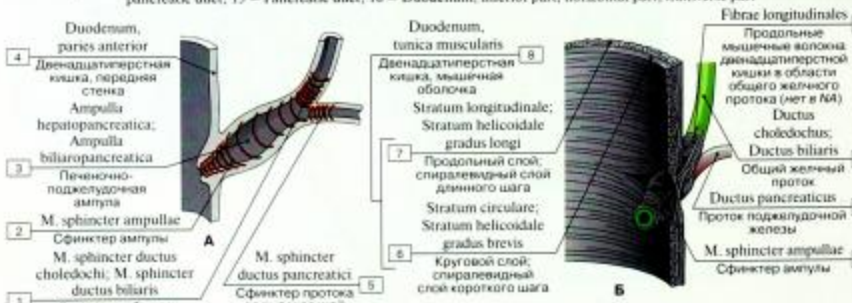

Рис. 171. Сфинктеры желчевыводящих путей (А – схема, Б – реконструкция):

1 – Sphincter of bile duct; 2 – Sphincter of ampulla; 3 – Hepatopancreatic ampulla; Biliaropancreatic ampulla; 4 – Duodenum, anterior wall; 5 – Sphincter of pancreatic duct; 6 – Circular layer; Short pitch helicoidal layer; 7 – Longitudinal layer; Long pitch helicoidal layer; 8 = 6 + 7 – Duodenum, muscular layer, muscular coat; 9 – Longitudinal slips of duodenal muscle on common bile duct; 10 – Bile duct; 11 – Pancreatic duct

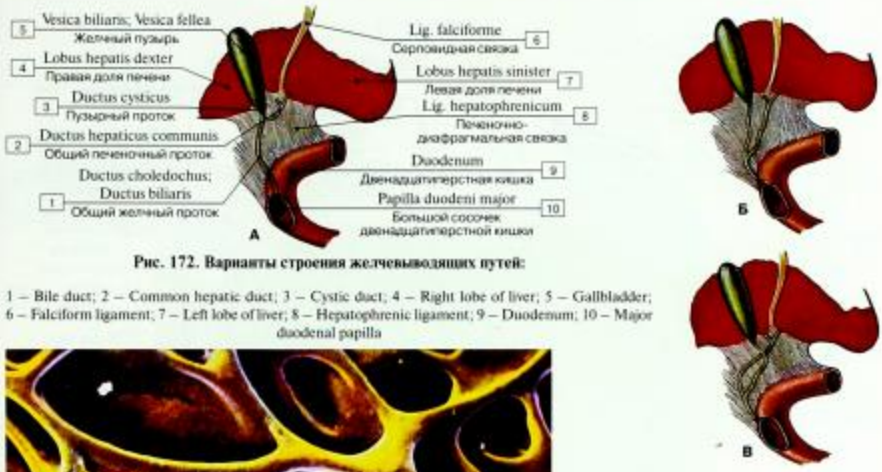

Рис. 172. Варианты строения желчевыводящих путей:

1 – Bile duct; 2 – Common hepatic duct; 3 – Cystic duct; 4 – Right lobe of liver; 5 – Gallbladder; 6 – Falciform ligament; 7 – Left lobe of liver; 8 – Hepatophrenic ligament; 9 – Duodenum; 10 – Major duodenal papilla

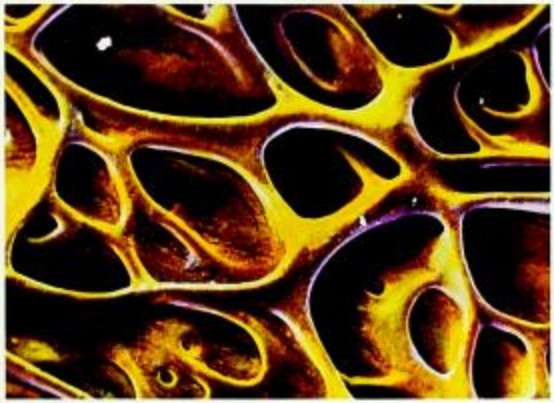

Рис. 173. Слизистая оболочка желчного пузыря (сканирующая электронограмма)

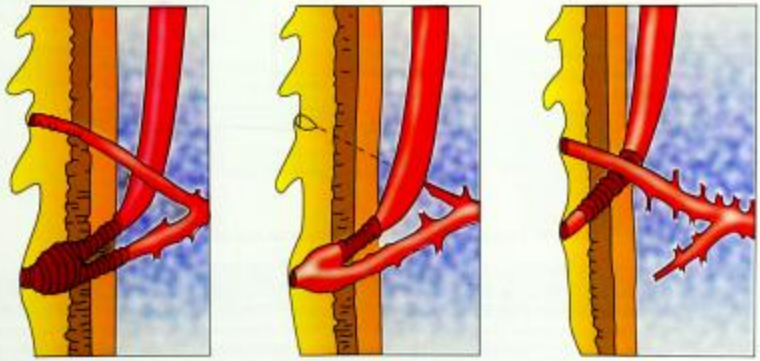

Рис. 174. Варианты соединения общего желчного и общего панкреатического протоков

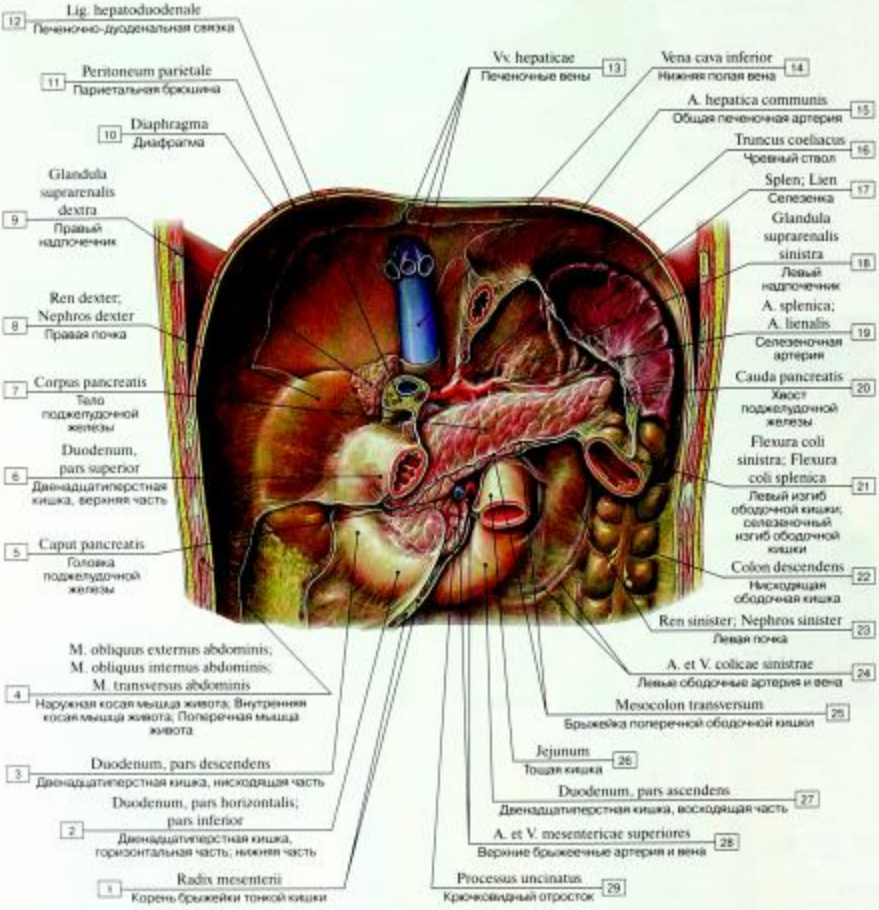

Рис. 175. Топография поджелудочной железы, вид спереди:

1 – Root of mesentery; 2 – Duodenum, inferior part; horizontal part; transverse part; 3 – Duodenum, descending part; 4 – External oblique; Internal oblique; Transversus abdominis; Transverse abdominal; 5 – Head of pancreas; 6 – Duodenum, superior part; 7 – Body of pancreas; 8 – Right kidney; 9 – Right suprarenal gland; Right adrenal gland; 10 – Diaphragm; 11 – Parietal peritoneum; 12 – Hepatoduodenal ligament; 13 – Hepatic veins; 14 – Inferior vena cava; 15 – Common hepatic artery; 16 – Coeliac trunk; 17 – Spleen; 18 – Left suprarenal gland; Left adrenal gland; 19 – Splenic artery; 20 – Tail of pancreas; 21 – Left colic flexure; Splenic flexure; 22 – Descending colon; 23 – Left kidney; 24 – Left colic artery and vein; 25 – Transverse mesocolon; 26 – Jejunum; 27 – Duodenum, ascending part; 28 – Superior mesenteric artery and vein; 29 – Uncinate process

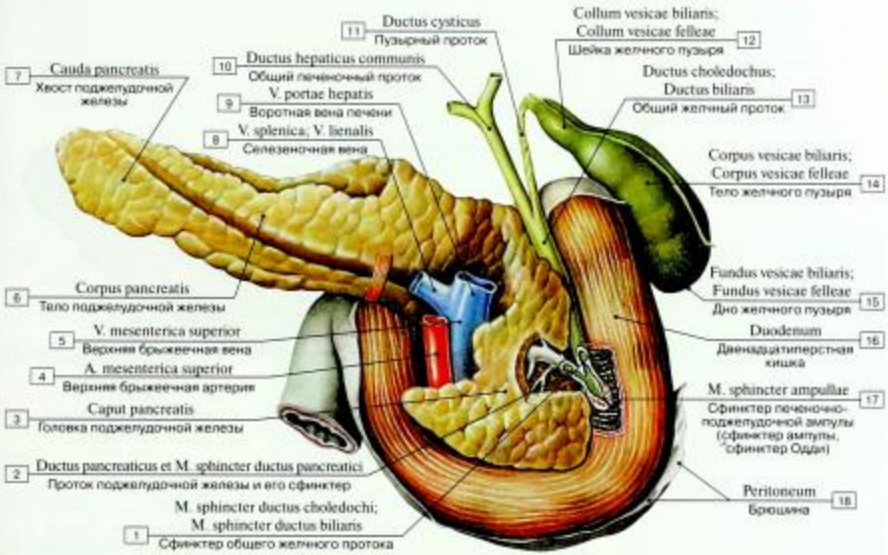

Рис. 176. Поджелудочная железа, желчный пузырь, желчные протоки и двенадцатиперстная кишка, вид сзади:

1 – Sphincter of bile duct; 2 – Pancreatic duct and Sphincter of pancreatic duct; 3 – Head of pancreas; 4 – Superior mesenteric artery; 5 – Superior mesenteric vein; 6 – Body of pancreas; 7 – Tail of pancreas; 8 – Splenic vein; 9 – Hepatic portal vein; 10 – Common hepatic duct; 11 – Cystic duct; 12 – Neck of gallbladder; 13 – Bile duct; 14 – Body of gallbladder; 15 – Fundus of gallbladder; 16 – Duodenum; 17 – Sphincter of ampulla; 18 – Peritoneum

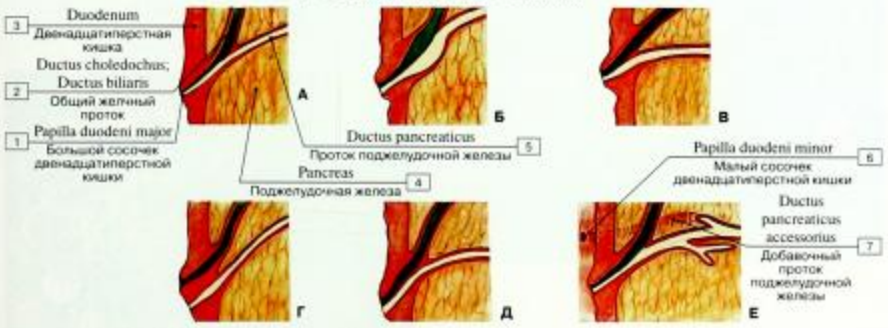

Рис. 177. Варианты строения общего желчного протока и протока поджелудочной железы (А – длинная общая часть, Б – расширение ампулы в терминальной части, В – короткая общая часть, Г – отдельное впадение протоков, Д – единое впадение протоков с перегородкой, разделяющей общий проток, Е – добавочный проток поджелудочной железы):

1 – Major duodenal papilla; 2 – Bile duct; 3 – Duodenum; 4 – Pancreas; 5 – Pancreatic duct; 6 – Minor duodenal papilla; 7 – Accessory pancreatic duct

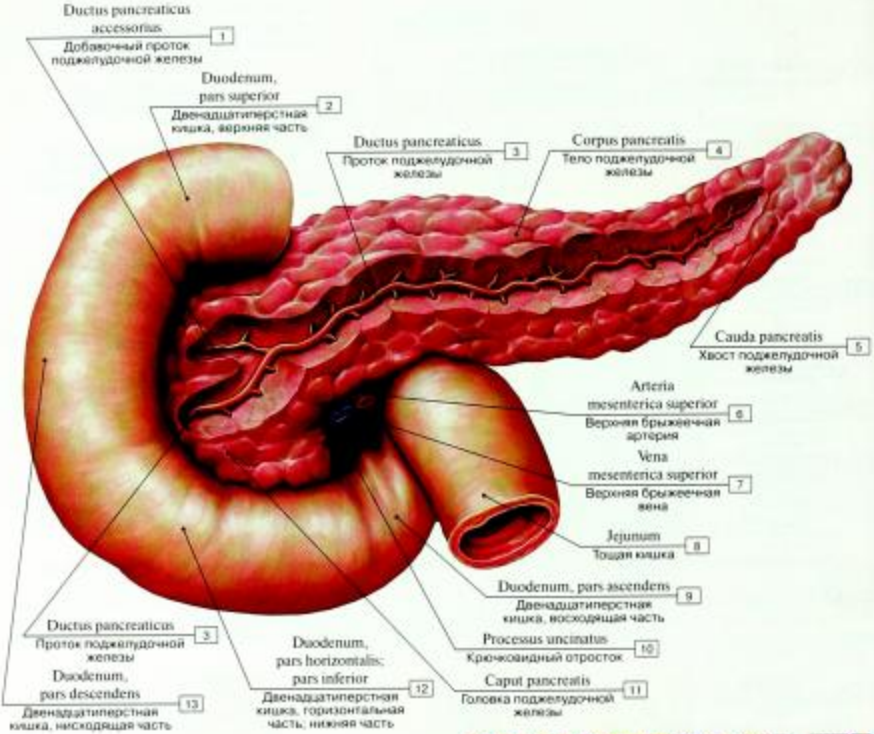

Рис. 178. Поджелудочная железа и двенадцатиперстная кишка, вид спереди:

1 – Accessory pancreatic duct; 2 – Duodenum, superior part; 3 – Pancreatic duct; 4 – Body of pancreas; 5 – Tail of pancreas; 6 – Superior mesenteric artery; 7 – Superior mesenteric vein; 8 – Jejunum; 9 – Duodenum, ascending part; 10 – Uncinate process; 11 – Head of pancreas; 12 – Duodenum, inferior part; horizontal part; transverse part; 13 – Duodenum, descending part

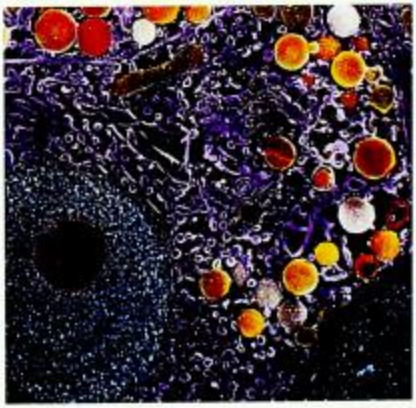

Рис. 179. Экзокринные клетки поджелудочной железы (сканирующая электронограмма)

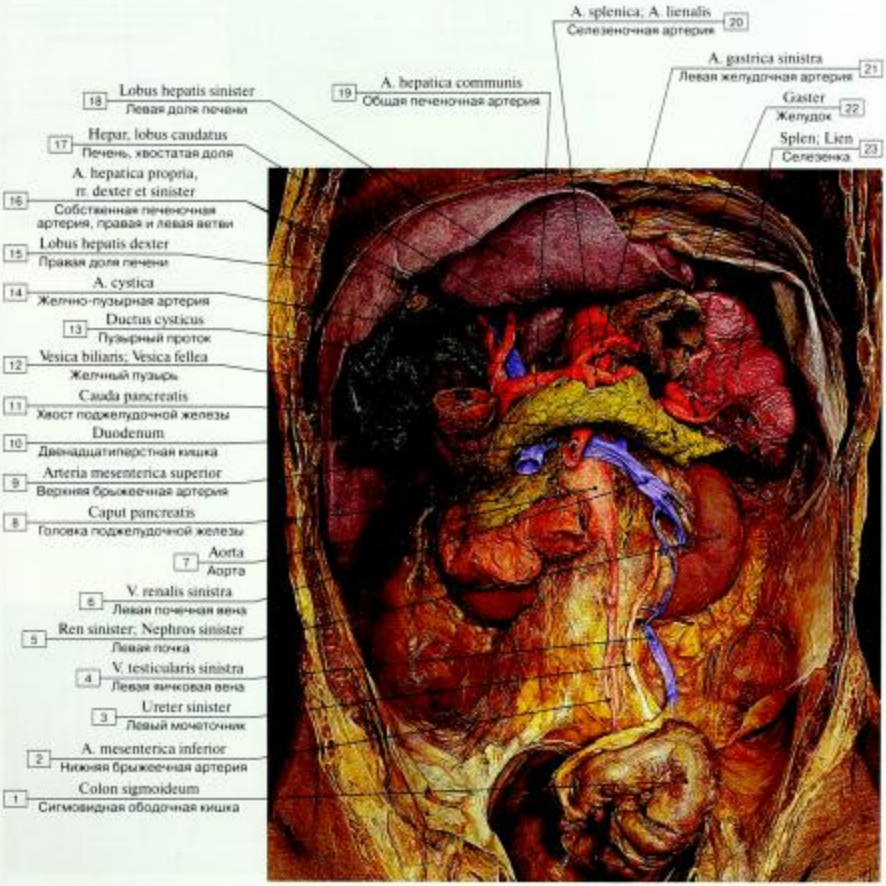

Рис. 180. Органы брюшной полости, бóльшая часть кишечника удалена (фотография натурального препарата):

1 – Sigmoid colon; 2 – Inferior mesenteric artery; 3 – Left ureter; 4 – Left testicular vein; 5 – Left kidney; 6 – Left renal vein; 7 – Aorta; 8 – Head of pancreas; 9 – Superior mesenteric artery; 10 – Duodenum; 11 – Tail of pancreas; 12 – Gallbladder; 13 – Cystic duct; 14 – Cystic artery; 15 – Right lobe of liver; 16 – Hepatic artery proper, right and left branches; 17 – Liver, caudate lobe; 18 – Left lobe of liver; 19 – Common hepatic artery; 20 – Splenic artery; 21 – Left gastric artery; 22 – Stomach; 23 – Spleen

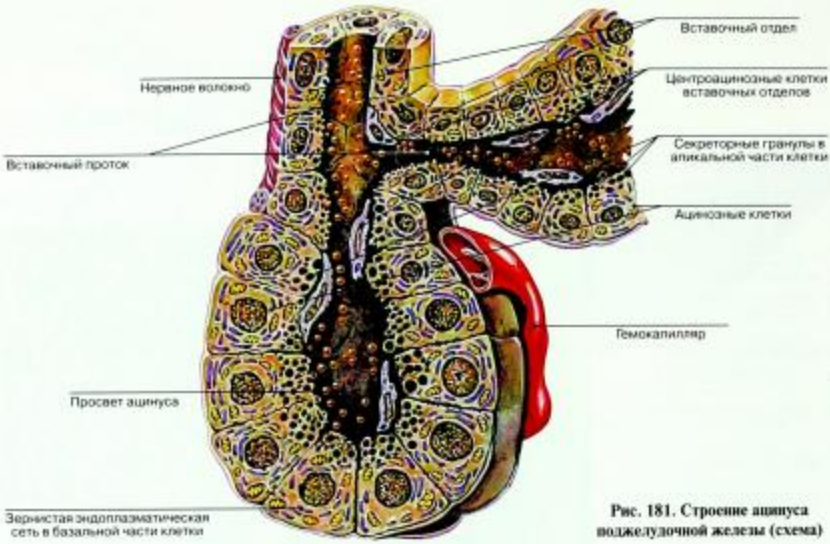

Рис. 181. Строение ацинуса поджелудочной железы (схема)

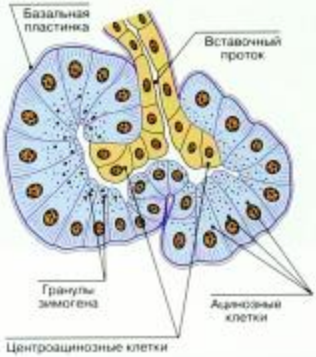

Рис. 182. Ацинусы поджелудочной железы (схема)

(по Л.К. Жумейёра, Ж. Кармейёро)

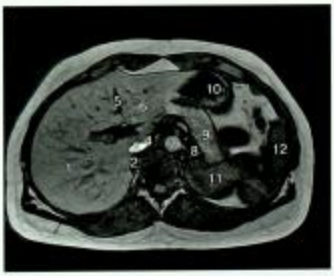

Рис. 183. Поперечный срез брюшной полости, Т1-взвешенное изображение (магнитно-резонансная томография):

1 – правая доля печени; 2 – правый надпочечник; 3 – нижняя полая вена; 4 – хвостатая доля печени; 5 – щель круглой связки и круглая связка; 6 – левая доля печени; 7 – брюшная аорта; 8 – левый надпочечник; 9 – тело поджелудочной железы; 10 – желудок; 11 – левая почка; 12 – селезенка

(по С.К. Терновому)

Таблица 9. Сфинктерный аппарат пищеварительной системы

(по Л.Л. Колесникову, с изменениями)

Орган	Сфинктер	Локализация	Строение
Пищевод	Верхний сфинктер	Нижний край пластинки перстневидного хряща – «пращевидная порция» перстноглоточной мышцы на уровне III – IV хряща трахеи	Утолщение циркулярного слоя мышечной оболочки длиной около 25 – 30 мм
	Нижний сфинктер (сфинктер Лерхе)	Пищеводно-желудочный переход	Толстое мышечное кольцо, направленное косо вверх от малой к большой кривизнам желудка длиной около 31 мм
Желудок	Кардиальная петля (петля Гельвеция)	От угла кардиальной вырезки вдоль малой кривизны желудка	Косые мышечные волокна, ширина петли 6 – 21 мм
	Сфинктер привратника	Гастродуоденальный переход	Утолщение циркулярного слоя мышечной оболочки
Двенадцатиперстная кишка	Бульбодуоденальный сфинктер	Постпилорический сфинктер, ограничивающий луковицу от остальных отделов кишки	Утолщение циркулярного слоя мышечной оболочки
	Медиодуоденальный сфинктер (сфинктер Каланджи)	Средняя треть нисходящей части	Утолщение циркулярного слоя мышечной оболочки
	Сфинктер Окснера	Нижняя горизонтальная часть, охватывает место впадения общего желчного протока	Утолщение циркулярного слоя мышечной оболочки
	Супрапапиллярный сфинктер	Выше фатерова сосочка, на 2 см проксимальнее места впадения общего желчного и главного панкреатического протоков	Утолщение циркулярного слоя мышечной оболочки
	Препапиллярный сфинктер	Область проекции большого дуоденального сосочка	Перетяжка циркулярного слоя мышечной оболочки шириной 2 – 6 см
	Инфрапапиллярный сфинктер	На расстоянии 3 – 10 см дистальнее впадения общего желчного и главного панкреатического протоков	Скопление циркулярных мышечных волокон шириной 2 – 2,5 см
Толстая кишка	Илеоцекальный клапан (баугиниева заслонка)	Концевая часть подвздошной кишки, инвагинированная в просвет слепой размерами 2,5 – 5 см. Отверстие ограничено двумя губами (верхней и нижней), соединенными уздечками	В толще области заслонки проходят циркулярные мышечные волокна (внутренний анатомический сфинктер). Каждая губа сформирована дупликатурой слизистой оболочки и циркулярным слоем мышечных волокон. Уздечки образованы гладкой мышечной тканью, покрытой слизистой оболочкой
	Слепокишечно-восходящий сфинктер (сфинктер Бузи)	На границе слепой и восходящей ободочной кишок	Утолщение циркулярного мышечного слоя
	Восходящеободочный сфинктер (сфинктер Гирша)	В средней части восходящей ободочной кишки	Утолщение циркулярного мышечного слоя
	Сфинктер левого изгиба ободочной кишки	В области селезеночного изгиба ободочной кишки	Утолщение циркулярного мышечного слоя
	Нисходящесигмовидный сфинктер (сфинктер Балли)	В зоне перехода нисходящей в сигмовидную ободочную кишку	Утолщение циркулярного и местами продольного мышечного слоев мышечной оболочки
	Сигмовидноободочный сфинктер	Примерно на середине длины сигмовидной ободочной кишки	Утолщение циркулярного и местами продольного мышечного слоев мышечной оболочки
	Сигмовидно-прямокишечный сфинктер (сфинктер О'Берна – Лирогова – Мутье)	В зоне перехода сигмовидной ободочной кишки в прямую на уровне мыса	Утолщение циркулярного и местами продольного мышечного слоев мышечной оболочки
	Внутренний сфинктер прямой кишки	В области промежностного изгиба прямой кишки	Циркулярные пучки гладких мышечных волокон на протяжении 30 – 35 мм, ширина сфинктера около 5 мм
	Наружный сфинктер заднего прохода	Часть мышцы, поднимающей задний проход	
Желчевыводящие пути	Сфинктер шейки желчного пузыря	Зона перехода шейки в пузырный проток	Циркулярные пучки мышечных волокон
	Сфинктер Одди: Сфинктер общего желчного протока	Окружает проток непосредственно перед его ампулой	Циркулярные пучки мышечных волокон
	Сфинктер Одди: Сфинктер ампулы (печеночно-поджелудочный)	Окружает ампулу	Циркулярные пучки мышечных волокон
	Сфинктер Одди: Сфинктер панкреатического протока	Окружает конечный отдел протока перед его впадением в ампулу	Циркулярные пучки мышечных волокон

Рис. 184. УЗИ поджелудочной железы, В-режим, поперечное сканирование (А – УЗ-маркеры при исследовании поджелудочной железы, Б – поджелудочная железа):

1 – гастродуоденальная артерия; 2 – нижняя полая вена; 3 – верхняя брыжеечная вена; 4 – верхняя брыжеечная артерия; 5 – поджелудочная железа; 6 – нижняя полая вена; 7 – позвоночник; 8 – головка поджелудочной железы; 9 – перешеек поджелудочной железы; 10 – крючковидный отросток поджелудочной железы; 11 – тело поджелудочной железы; 12 – хвост поджелудочной железы (*по С.К. Терновому*)

Таблица 10. Брюшная полость, брюшина

Брюшная полость	Органы, складки брюшины, связки	Ямки, сумки
Париетальная брюшина	Срединная пупочная складка	Надпузырные ямки (правая/левая)
Передняя париетальная брюшина	Латеральная пупочная складка (парная) Медиальная пупочная складка (парная) Срединная пупочная складка (непарная) Серповидная связка печени Венечная связка печени Треугольная связка печени (правая/левая)	Медиальная паховая ямка (правая/левая) Латеральная паховая ямка (правая/левая)
Мочеполовая брюшина	Прямокишечно-пузырные складки (правая/левая) Прямокишечно-маточные складки (правая/левая)	Прямокишечно-пузырное углубление (м) Пузырно-маточное углубление (ж) Прямокишечно-маточное углубление (ж)
Висцеральная брюшина	Большой сальник Желудочно-ободочная связка Желудочно-селезеночная связка Желудочно-диафрагмальная связка Диафрагмально-селезеночная связка Малый сальник Печеночно-желудочная связка Печеночно-двенадцатиперстная связка Брыжейка тонкой кишки Корень брыжейки тонкой кишки Брыжейка ободочной кишки Брыжейка поперечной ободочной кишки Брыжейка сигмовидной кишки	
Верхний этаж		
Границы: верхняя – диафрагма; боковые – боковые стенки брюшинной (брюшной) полости; нижняя – поперечная ободочная кишка и ее брыжейка	Внутрибрюшинно: желудок, печень, селезенка Забрюшинно: поджелудочная железа, двенадцатиперстная кишка (луковица внутрибрюшинно), часть брюшной аорты и нижней полой вены, сосуды, нервы, лимфатические узлы	Печеночная сумка Надпеченочная щель Подпеченочная щель Преджелудочная сумка Сальниковая сумка Верхнее и нижнее сальниковое углубление Селезеночное углубление Сальниковое отверстие (Винслово)
Нижний этаж		
Границы: верхняя – поперечная ободочная кишка; нижняя – париетальная брюшина таза	Тонкая кишка, слепая, восходящая, нисходящая, сигмовидная ободочная кишки Забрюшинно: конечный отдел нисходящей части, горизонтальная и восходящая части двенадцатиперстной кишки, нижняя часть головки поджелудочной железы, часть нижней полой вены и аорты, почки, мочеточники, сосуды, нервы, лимфатические узлы	Правая околоободочно-кишечная борозда Левая околоободочно-кишечная борозда Брыжеечные синусы (правый/левый) Верхнее и нижнее двенадцатиперстные углубления Верхнее и нижнее подвздошно-слепокишечные углубления Межсигмовидные углубления

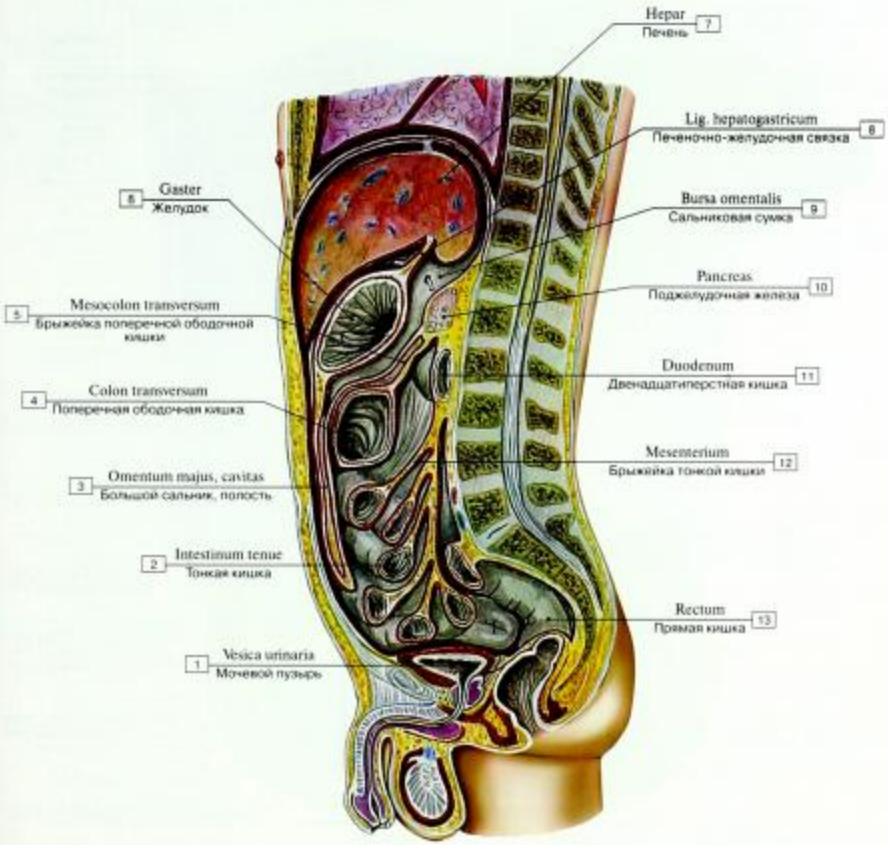

Рис. 185. Отношение внутренних органов к брюшине, срединный (сагиттальный) разрез туловища (схема):

1 – Urinary bladder; 2 – Small intestine; 3 – Greater omentum, cavity; 4 – Transverse colon; 5 – Transverse mesocolon; 6 – Stomach; 7 – Liver; 8 – Hepatogastric ligament; 9 – Omental bursa; Lesser sac; 10 – Pancreas; 11 – Duodenum; 12 – Mesentery; 13 – Rectum

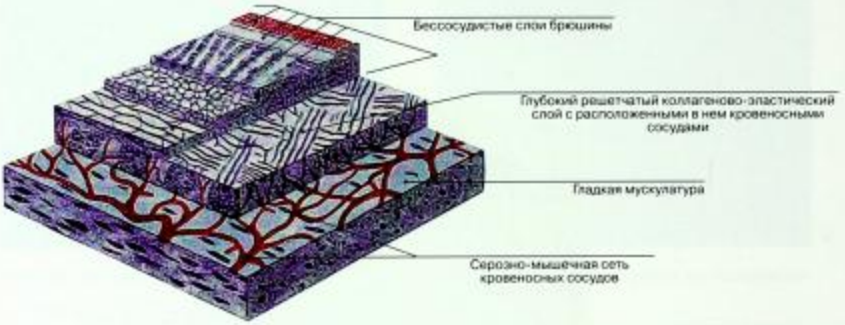

Рис. 186. Строение брюшины (схема)

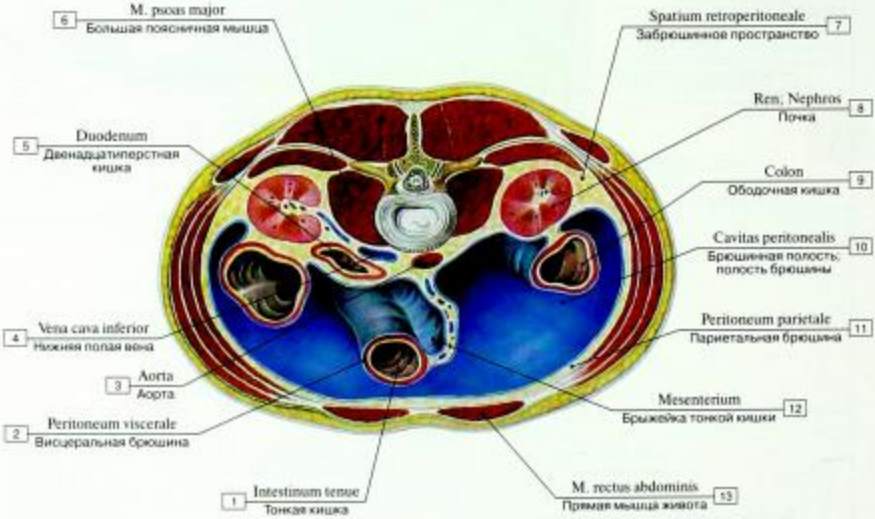

Рис. 187. Брюшная полость и расположенные в ней органы, горизонтальный (поперечный) распил туловища между телами II и III поясничных позвонков (схема):

1 – Small intestine; 2 – Visceral peritoneum; 3 – Aorta; 4 – Inferior vena cava; 5 – Duodenum; 6 – Psoas major; 7 – Retroperitoneal space; 8 – Kidney; 9 – Colon; 10 – Peritoneal cavity; 11 – Parietal peritoneum; 12 – Mesentery; 13 – Rectus abdominis

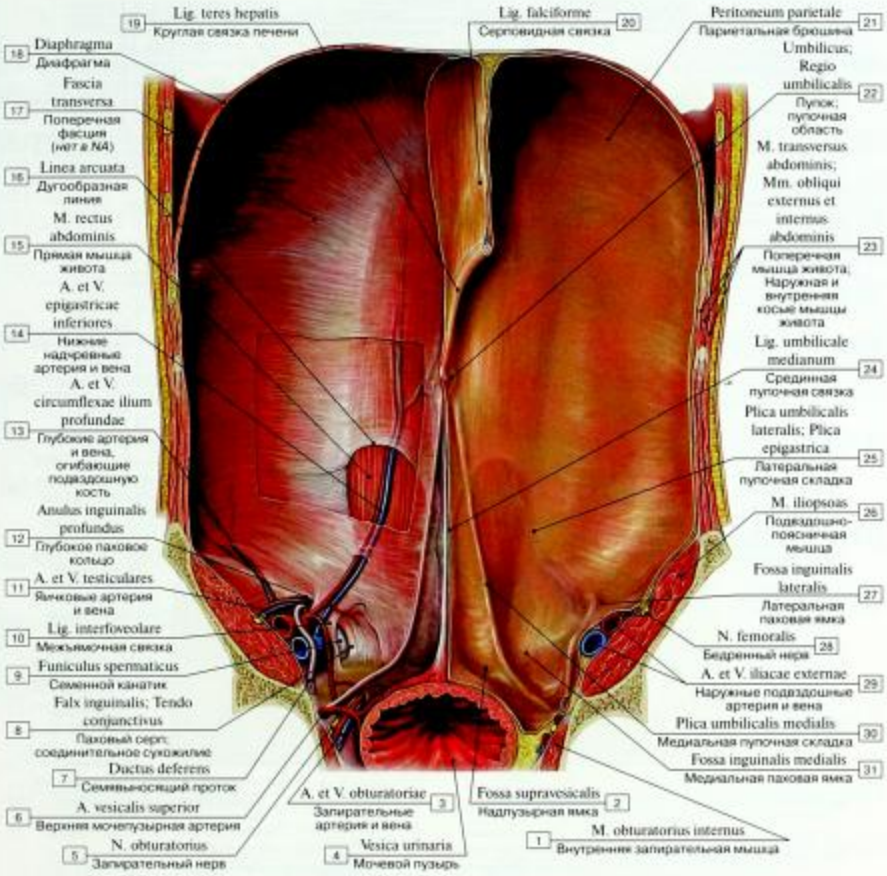

Рис. 188. Брюшина передней стенки живота, вид изнутри:

1 – Obturator internus; 2 – Supravesical fossa; 3 – Obturator artery and vein; 4 – Urinary bladder; 5 – Obturator nerve; 6 – Superior vesical artery; 7 – Ductus deferens; Vas deferens; 8 – Inguinal falx; Conjoint tendon; 9 – Spermatic cord; 10 – Interfoveolar ligament; 11 – Testicular artery and vein; 12 – Deep inguinal ring; 13 – Deep circumflex iliac artery and vein; 14 – Inferior epigastric artery and vein; 15 – Rectus abdominis; 16 – Arcuate line; 17 – Transverse fascia; 18 – Diaphragm; 19 – Round ligament of liver; 20 – Falciform ligament; 21 – Parietal peritoneum; 22 – Umbilical region; 23 – Transversus abdominis; Transverse abdominal; External and Internal oblique; 24 – Median umbilical ligament; 25 – Lateral umbilical fold; Epigastric fold; 26 – Iliopsoas; 27 – Lateral inguinal fossa; 28 – Femoral nerve; 29 – External iliac artery and vein; 30 – Medial umbilical fold; 31 – Medial inguinal fossa

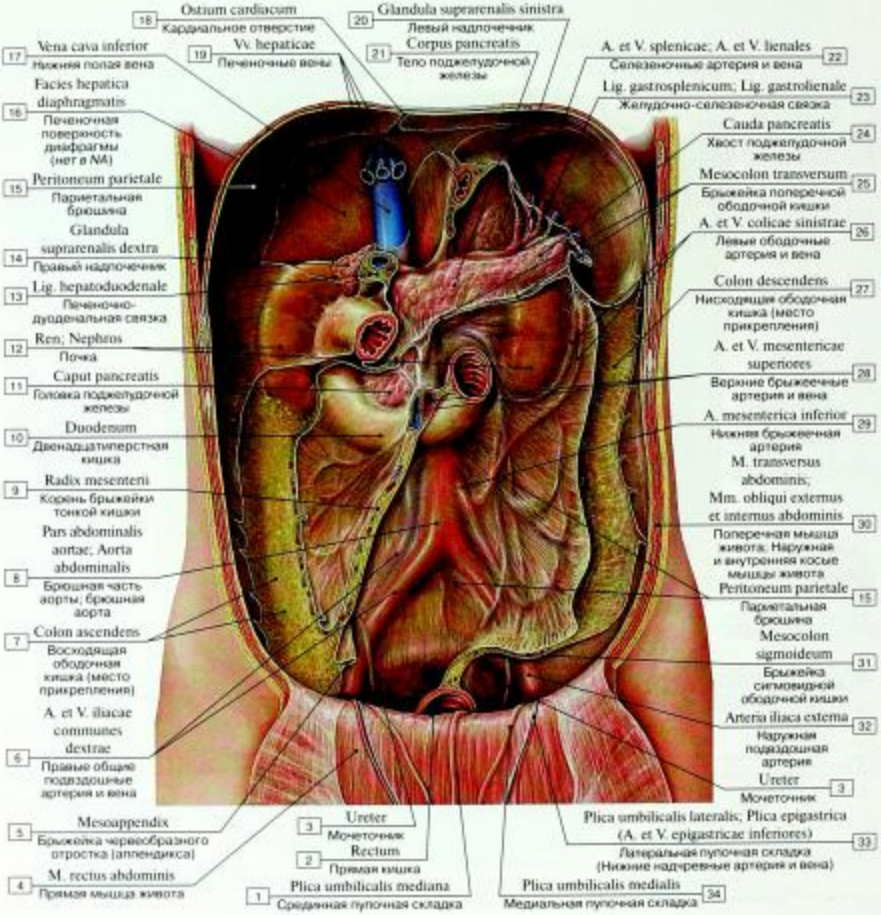

Рис. 189. Брюшина задней стенки живота, вид изнутри:

1 – Median umbilical fold; 2 – Rectum; 3 – Ureter; 4 – Rectus abdominis; 5 – Meso-appendix; 6 – Common iliac artery and vein; 7 – Ascending colon; 8 – Abdominal aorta; 9 – Root of mesentery; 10 – Duodenum; 11 – Head of pancreas; 12 – Kidney; 13 – Hepatoduodenal ligament; 14 – Right suprarenal gland; Right adrenal gland; 15 – Parietal peritoneum; 16 – Hepatic surface of diaphragm; 17 – Inferior vena cava; 18 – Cardial orifice; 19 – Hepatic veins; 20 – Left suprarenal gland; Left adrenal gland; 21 – Body of pancreas; 22 – Splenic artery and vein; 23 – Gastrosplenic ligament; 24 – Tail of pancreas; 25 – Transverse mesocolon; 26 – Left colic artery and vein; 27 – Descending colon; 28 – Superior mesenteric artery and vein; 29 – Inferior mesenteric artery; 30 – Transversus abdominis; Transverse abdominal; External and Internal oblique; 31 – Sigmoid mesocolon; 32 – External iliac artery; 33 – Lateral umbilical fold; Epigastric fold (Inferior epigastric artery and vein); 34 – Medial umbilical fold

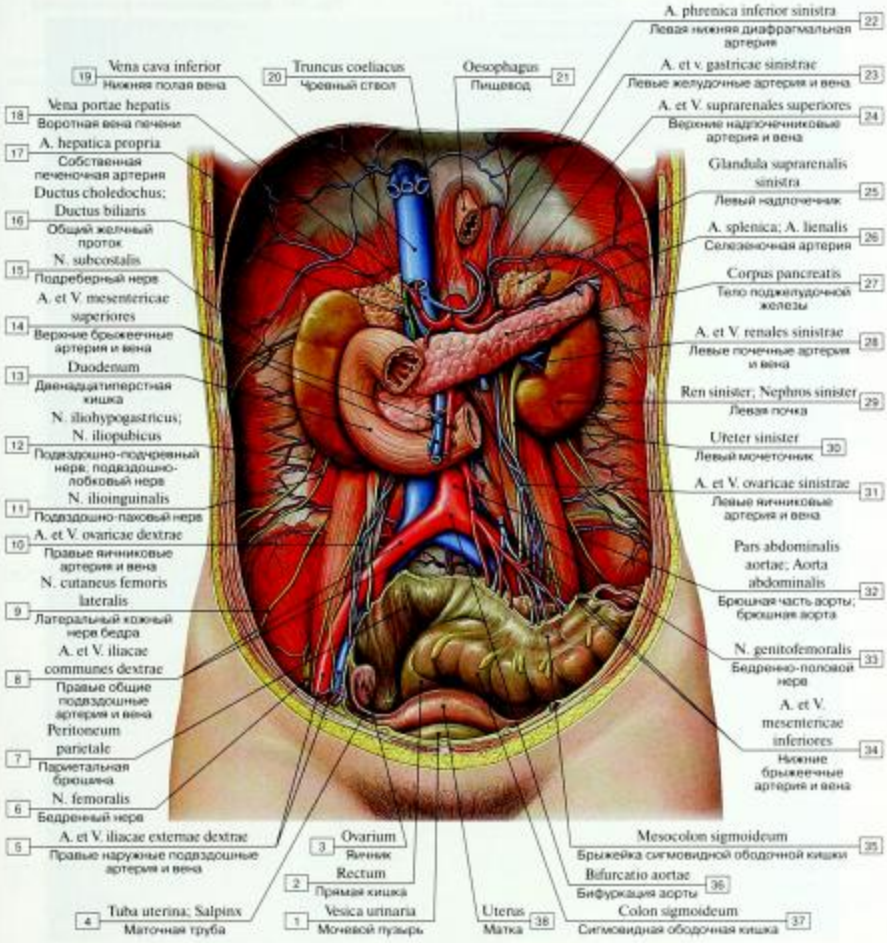

Рис. 190. Забрюшинное пространство:

1 – Urinary bladder; 2 – Rectum; 3 – Ovary; 4 – Uterine tube; 5 – Right external iliac artery and vein; 6 – Femoral nerve; 7 – Parietal peritoneum; 8 – Right common iliac artery and vein; 9 – Lateral cutaneous nerve of thigh; Lateral femoral cutaneous nerve; 10 – Right ovarian artery and vein; 11 – Ilio-inguinal nerve; 12 – Iliohypogastric nerve; Iliopubic nerve; 13 – Duodenum; 14 – Superior mesenteric artery and vein; 15 – Subcostal nerve; 16 – Bile duct; 17 – Hepatic artery proper; 18 – Hepatic portal vein; 19 – Inferior vena cava; 20 – Coeliac trunk; 21 – Oesophagus; 22 – Left inferior phrenic artery; 23 – Left gastric artery and vein; 24 – Superior suprarenal artery and vein; 25 – Left suprarenal gland; Left adrenal gland; 26 – Splenic artery; 27 – Body of pancreas; 28 – Left renal artery and vein; 29 – Left kidney; 30 – Left ureter; 31 – Left ovarian artery and vein; 32 – Abdominal aorta; 33 – Genitofemoral nerve; 34 – Inferior mesenteric artery and vein; 35 – Sigmoid mesocolon; 36 – Aortic bifurcation; 37 – Sigmoid colon; 38 – Uterus

Рис. 191. Внутрибрюшинное расположение органов (схема):

1 – Mesentery; 2 – Peritoneal cavity; 3 – Peritoneum, parietal layer; 4 – Peritoneum, visceral layer; epicardium; 5 – Intraperitoneal organ

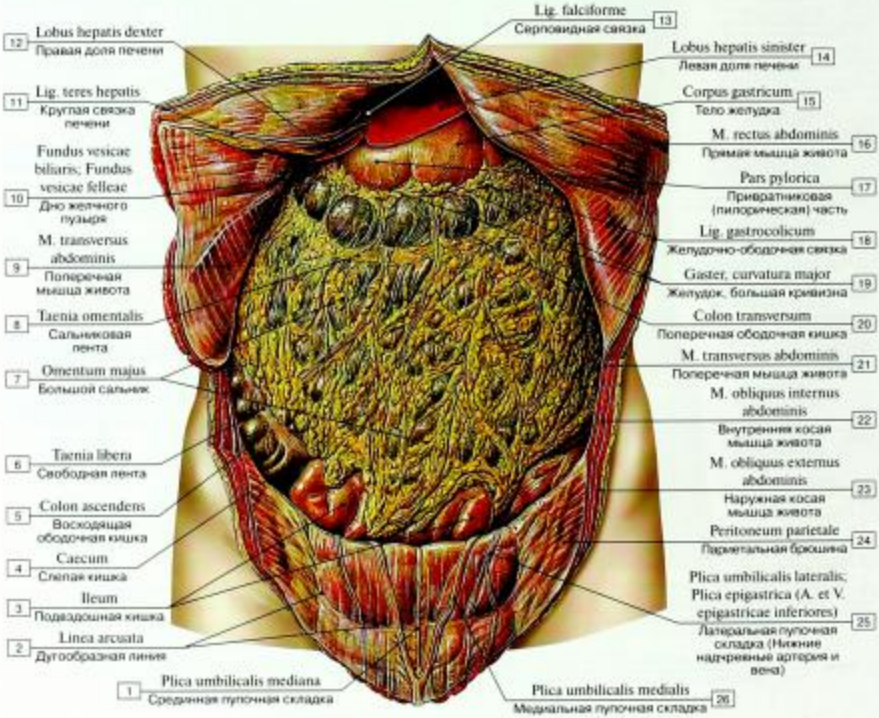

Рис. 192. Большой сальник:

1 – Median umbilical fold; 2 – Arcuate line; 3 – Ileum; 4 – Caecum; 5 – Ascending colon; 6 – Free taenia; 7 – Greater omentum; 8 – Omental taenia; 9 – Transversus abdominis; Transverse abdominal; 10 – Fundus of gallbladder; 11 – Round ligament of liver; 12 – Right lobe of liver; 13 – Falciform ligament; 14 – Left lobe of liver; 15 – Body of stomach; 16 – Rectus abdominis; 17 – Pyloric part; 18 – Gastrocolic ligament; 19 – Stomach, greater curvature; 20 – Transverse colon; 21 – Transversus abdominis; Transverse abdominal; 22 – Internal oblique; 23 – External oblique; 24 – Parietal peritoneum; 25 – Lateral umbilical fold; Epigastric fold (Inferior epigastric artery and vein); 26 – Medial umbilical fold

Рис. 193. Большой сальник (фотография нефиксированного натурального препарата):

1 – серповидная связка; 2 – вырезка круглой связки; 3 – сфинктер привратника; 4 = 19 – подсерозная основа; 5 – прямая мышца живота; 6 = 18 – париетальная брюшина; 7 = 16 – подкожная основа; гиподермис; 8 – левая доля печени, передняя часть диафрагмальной поверхности; 9 = 25 – печень, нижний край; 10 – тело желудка; 11 – большая кривизна желудка с правой желудочно-сальниковой артерией и ее желудочными ветвями; 12 – поперечная ободочная кишка, покрытая большим сальником; 13 – большой сальник; 14 – подвздошная кишка; 15 – паховая складка; паховая дуга; 17 – кожа; 20 – конечная часть подвздошной кишки; 21 – слепая кишка; 22 – свободная лента; 23 – гаустры ободочной кишки; 24 – желудочно-ободочная связка; 26 – дно желчного пузыря; 27 – квадратная доля печени; 28 – круглая связка печени

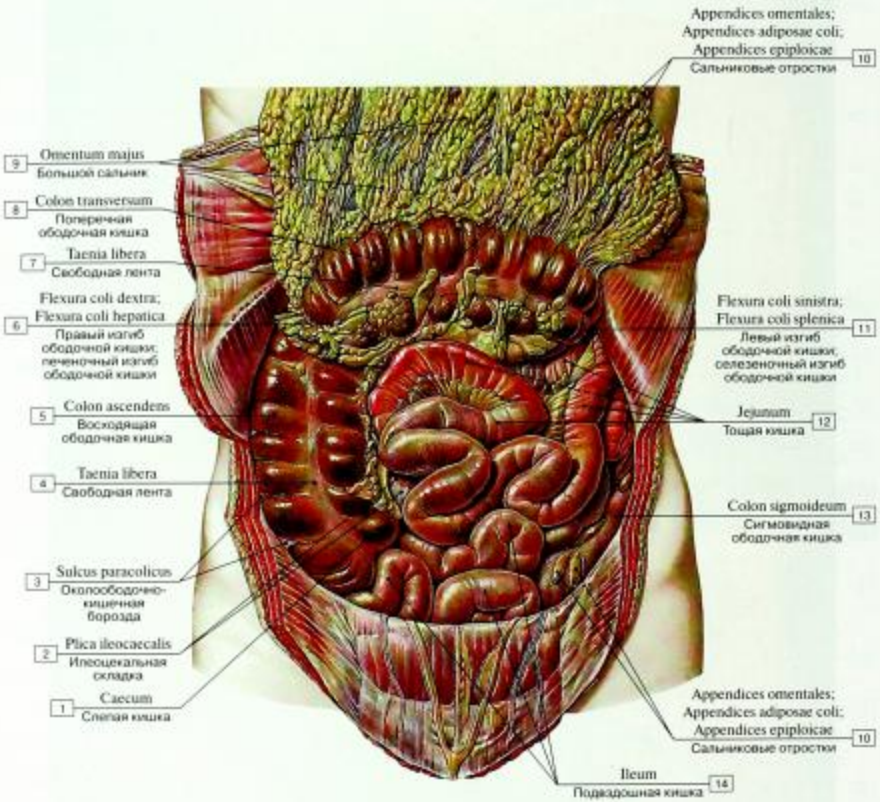

Рис. 194. Кишечник, большой сальник отвернут вверх:

1 – Caecum; 2 – Ileocaecal fold; 3 – Paracolic gutter; 4 – Free taenia; 5 – Ascending colon; 6 – Right colic flexure; Hepatic flexure; 7 – Free taenia; 8 – Transverse colon; 9 – Greater omentum; 10 – Omental appendices; Fatty appendices of colon; 11 – Left colic flexure; Splenic flexure; 12 – Jejunum; 13 – Sigmoid colon; 14 – Ileum

Рис. 195. Кишечник, большой сальник отвернут вверх (фотография нефиксированного натурального препарата):

1 – гаустры ободочной кишки; 2 – свободная лента; 3 – большой сальник; 4 = 15 – сальниковые отростки; 5 – брыжейка поперечной ободочной кишки; 6 – левый изгиб ободочной кишки; селезеночный изгиб ободочной кишки; 7 – сигмовидная ободочная кишка с лентами ободочной кишки и сальниковыми отростками; 8 – сигмовидная ободочная кишка; 9 = 13 – латеральная пупочная складка; 10 – срединная пупочная связка; 11 – тонкая кишка; 12 – пирамидальная мышца; 14 – слепая кишка; 16 – полулунная складка

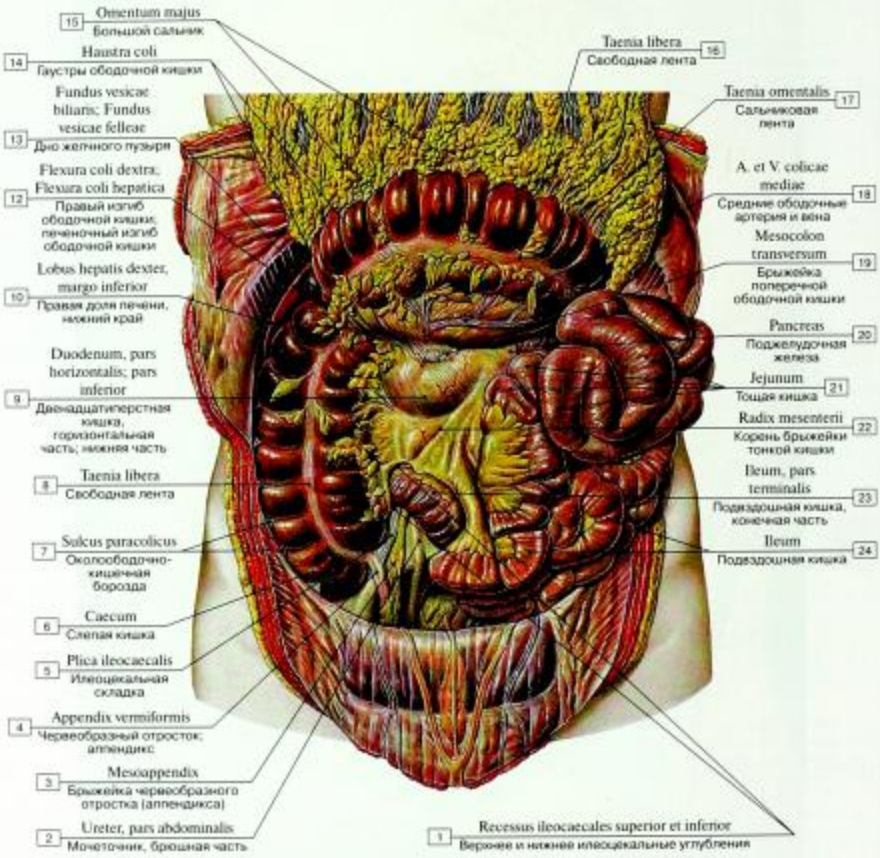

Рис. 196. Корень брыжейки тонкой кишки:

1 – Superior and inferior ileocaecal recess; 2 – Ureter, abdominal part; 3 – Meso-appendix; 4 – Appendix; Vermiform appendix; 5 – Ileocaecal fold; 6 – Caecum; 7 – Paracolic gutter; 9 – Free taenia; 10 – Duodenum, inferior part; horizontal part; transverse part; 11 – Right lobe of liver, inferior border; 12 – Right colic flexure; Hepatic flexure; 13 – Fundus of gallbladder; 14 – Haustra of colon; 15 – Greater omentum; 16 – Free taenia; 17 – Omental taenia; 18 – Middle colic artery and vein; 19 – Transverse mesocolon; 20 – Pancreas; 21 – Jejunum; 22 – Root of mesentery; 23 – Ileum, terminal ileum; 24 – Ileum

Рис. 197. Корень брыжейки тонкой кишки (фотография нефиксированного натурального препарата):

1 – правая доля печени; 2 – корень брыжейки ободочной кишки (правая половина); 3 – корень брыжейки ободочной кишки (левая половина); 4 – большой сальник; 5 – поперечная ободочная кишка и сальниковые отростки; 6 – брыжейка поперечной ободочной кишки; 7 – двенадцатиперстно-тощекишечный изгиб; 8 – брыжейка тонкой кишки; 9 – верхнее илеоцекальное углубление; 10 – корень брыжейки тонкой кишки; 11 – изгиб подвздошной кишки; 12 – брыжейка тонкой кишки; 13 – брыжейка восходящей ободочной кишки; 14 – нижнее илеоцекальное углубление; 15 – брыжейка червеобразного отростка (аппендикса); 16 – червеобразный отросток; аппендикс; 17 – илеоцекальная складка; 18 – слепая кишка; 19 – свободная лента слепой кишки; 20 – сосудистая слепокишечная складка; 21 – правый изгиб ободочной кишки; печеночный изгиб ободочной кишки; 22 – париетальная брюшина; 23 – свободная лента поперечной ободочной кишки; 24 – сальниковые отростки; 25 – гаустры ободочной кишки; 26 – диафрагма

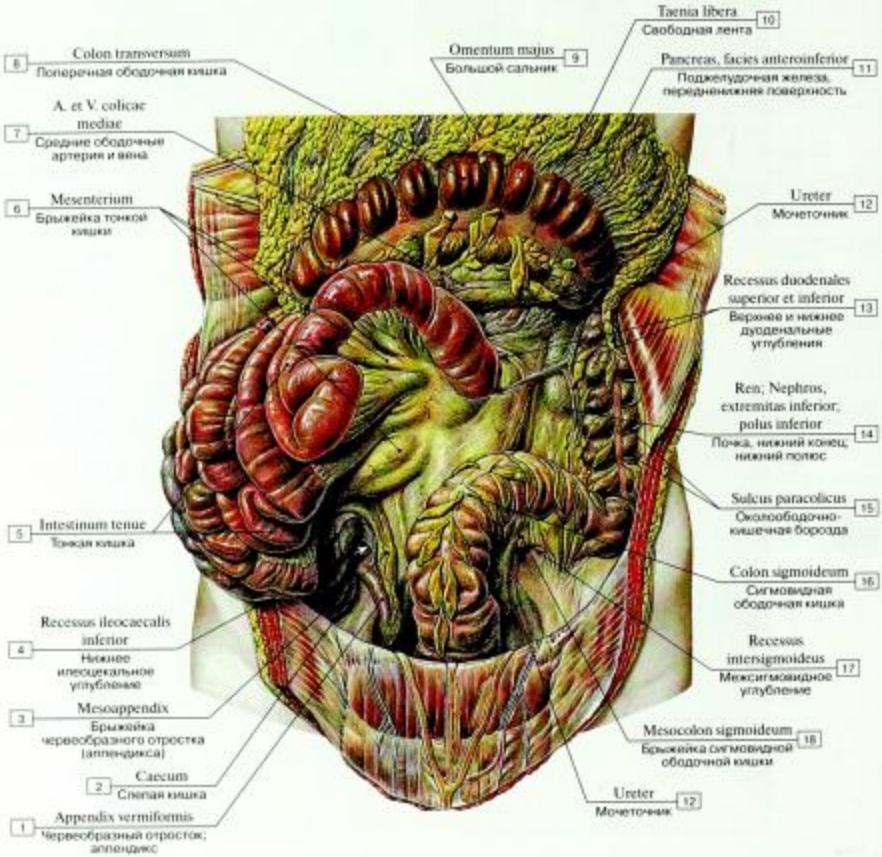

Рис. 198. Корень брыжейки тонкой кишки:

1 – Appendix; Vermiform appendix; 2 – Caecum; 3 – Meso-appendix; 4 – Inferior ileocaecal recess; 5 – Small intestine; 6 – Mesentery; 7 – Middle colic artery and vein; 8 – Transverse colon; 9 – Greater omentum; 10 – Free taenia; 11 – Pancreas, antero-inferior surface; 12 – Ureter; 13 – Superior and inferior duodenal fossa; 14 – Kidney, inferior pole; inferior extremity; 15 – Paracolic gutter; 16 – Sigmoid colon; 18 – Intersigmoid recess; 18 – Sigmoid mesocolon

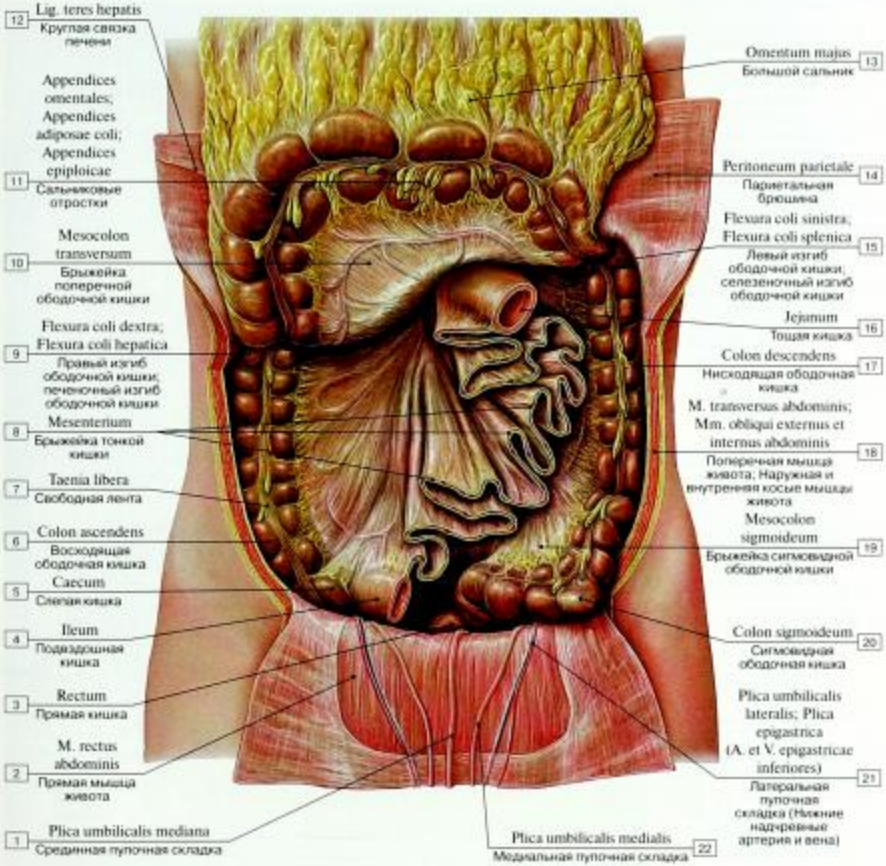

Рис. 199. Корень брыжейки тонкой кишки:

1 – Median umbilical fold; 2 – Rectus abdominis; 3 – Rectum; 4 – Ileum; 5 – Caecum; 6 – Ascending colon; 7 – Free taenia; 8 – Mesentery; 9 – Right colic flexure; Hepatic flexure; 10 – Transverse mesocolon; 11 – Omental appendices; Fatty appendices of colon; 12 – Round ligament of liver; 13 – Greater omentum; 14 – Parietal peritoneum; 15 – Left colic flexure; Splenic flexure; 16 – Jejunum; 17 – Descending colon; 18 – Transversus abdominis; Transverse abdominal; External oblique; Internal oblique; 19 – Sigmoid mesocolon; 20 – Sigmoid colon; 21 – Lateral umbilical fold; Epigastric fold (Inferior epigastric artery and vein); 22 – Medial umbilical fold

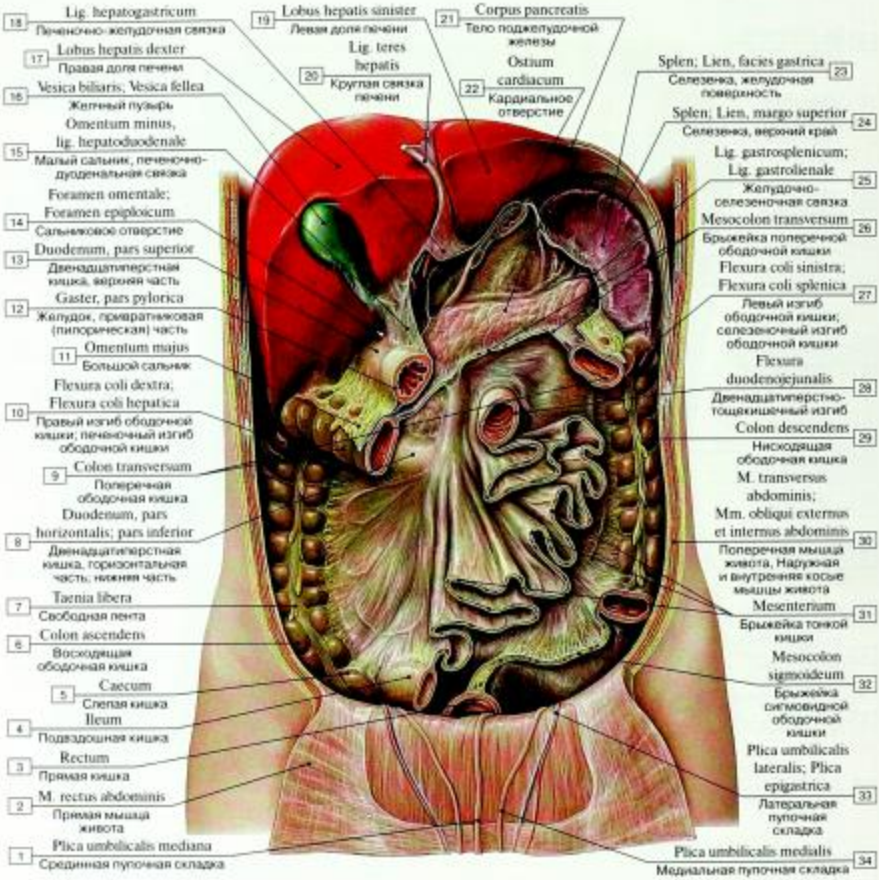

Рис. 200. Корень брыжейки тонкой кишки:

1 – Median umbilical fold; 2 – Rectus abdominis; 3 – Rectum; 4 – Ileum; 5 – Caecum; 6 – Ascending colon; 7 – Free taenia; 8 – Duodenum, inferior part; horizontal part; transverse part; 9 – Transverse colon; 10 – Right colic flexure; Hepatic flexure; 11 – Greater omentum; 12 – Stomach, pyloric part; 13 – Duodenum, superior part; 14 – Omental foramen; Epiploic foramen; 15 – Lesser omentum, hepatoduodenal ligament; 16 – Gallbladder; 17 – Right lobe of liver; 18 – Hepatogastric ligament; 19 – Left lobe of liver; 20 – Round ligament of liver; 21 – Body of pancreas; 22 – Cardial orifice; 23 – Spleen, gastric surface; 24 – Spleen, superior border; 25 – Gastrosplenic ligament; 26 – Transverse mesocolon; 27 – Left colic flexure; Splenic flexure; 28 – Duodenojejunal flexure; 29 – Descending colon; 30 – Transversus abdominis; Transverse abdominal; External and Internal oblique; 31 – Mesentery; 32 – Sigmoid mesocolon; 33 – Lateral umbilical fold; Epigastric fold; 34 – Medial umbilical fold

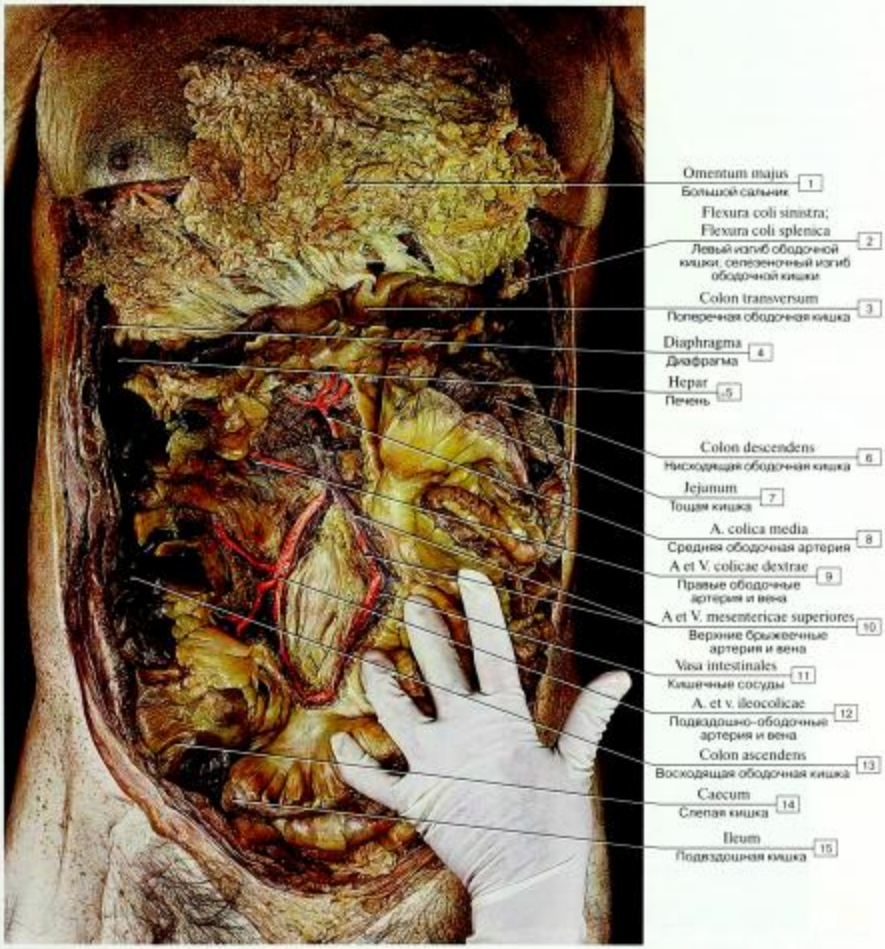

Рис. 201. Кишечник в брюшной полости, большой сальник отогнут кверху (фотография натурального препарата):

1 – Greater omentum; 2 – Left colic flexure; Splenic flexure; 3 – Transverse colon; 4 – Diaphragm; 5 – Liver; 6 – Descending colon; 7 – Jejunum; 8 – Middle colic artery; 9 – Right colic artery and vein; 10 – Superior mesenteric artery and vein; 11 – Intestinal vessels; 12 – Ileocolic artery and vein; 13 – Ascending colon; 14 – Caecum; 15 – Ileum

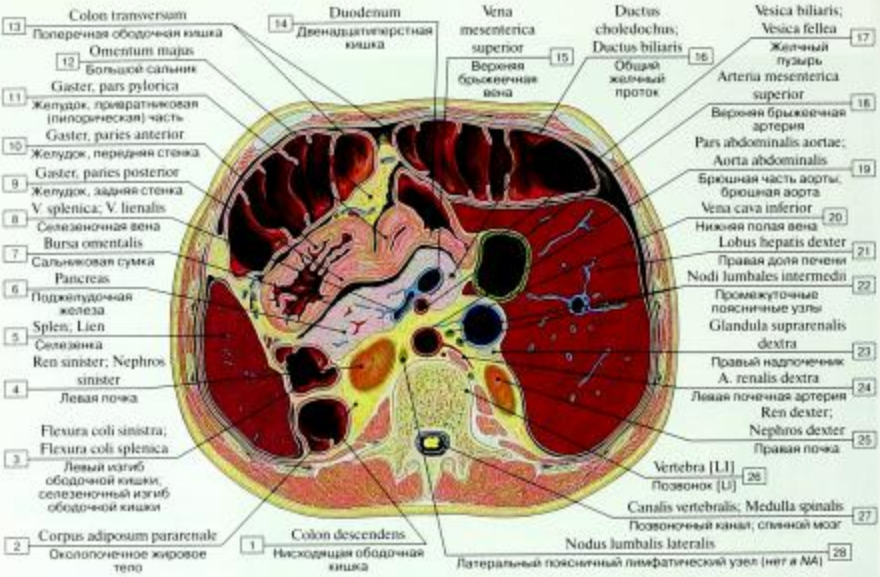

Рис. 202. Органы брюшной полости, горизонтальный распил (схема):

1 – Descending colon; 2 – Paranephric fat; Pararenal fat body; 3 – Left colic flexure; Splenic flexure; 4 – Left kidney; 5 – Spleen; 6 – Pancreas; 7 – Omental bursa; Lesser sac; 8 – Splenic vein; 9 – Stomach, posterior wall; 10 – Stomach, anterior wall; 11 – Stomach, pyloric part; 12 – Greater omentum; 13 – Transverse colon; 14 – Duodenum; 15 – Superior mesenteric vein; 16 – Bile duct; 17 – Gallbladder; 18 – Superior mesenteric artery; 19 – Abdominal aorta; 20 – Inferior vena cava; 21 – Right lobe of liver; 22 – Intermediate lumbar nodes; 23 – Right suprarenal gland; Right adrenal gland; 24 – Right renal artery; 25 – Right kidney; 26 – Vertebra [LI]; 27 – Vertebral canal; Spinal cord; 28 – Lateral lumbar node

Рис. 203. Компьютерная томография брюшной полости:

1 – длинная мышца спины; 2 – позвоночные мышцы; 3 – спинной мозг; 4 – грудной позвонок; 5 – почка (правая); 6 – ребра; 7 – правая доля печени; 8 – двенадцатиперстная кишка; 9 – нижняя полая вена; 10 – брюшная аорта; 11 – верхняя брыжеечная артерия; 12 – головка поджелудочной железы; 13 – прямая мышца живота; 14 – поперечная ободочная кишка; 15 – тонкий кишечник; 16 – нисходящая ободочная кишка; 17 – надпочечник (левый); 18 – верхние почечные чашечки; 19 – почка (левая); 20 – селезенка
(по С.К. Терновому)

Рис. 204. Магнитно-резонансная томография брюшной полости, поперечный срез, Т1-взвешенное изображение:

1 – мышца-разгибатель спины; 2 – нижняя полая вена; 3 – правая доля печени; 4 – левая доля печени; 5 – пищевод; 6 – брюшная аорта; 7 – желудок; 8 – селезенка; 9 – широчайшая мышца спины
(по С.К. Терновому)

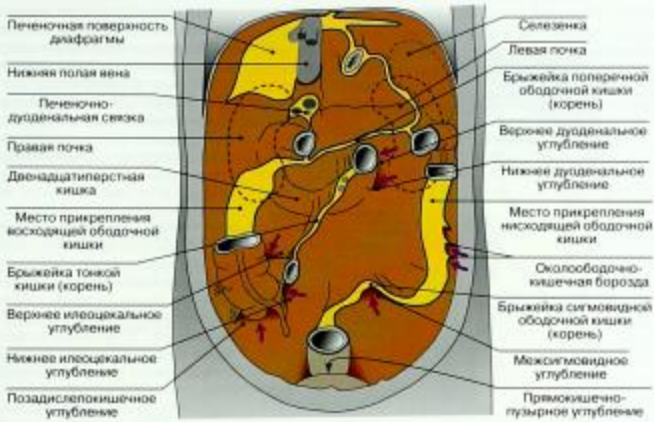

Рис. 205. Карманы и углубления брюшинной полости и таза мужчины, вид изнутри, спереди (схема)

Углубления задней стенки брюшинной полости и таза мужчины.

В некоторых местах между органами брюшина образует углубления или борозды. Сальниковую сумку можно рассматривать как самое крупное углубление брюшинной полости. Отдельные углубления расположены между органами либо органом и стенкой брюшинной полости. Свободно движущиеся петли кишечника могут быть погружены в эти углубления («внутренняя грыжа»), препятствуя продвижению содержимого по тонкой кишке и потенциально вызывая опасную для жизни механическую непроходимость.

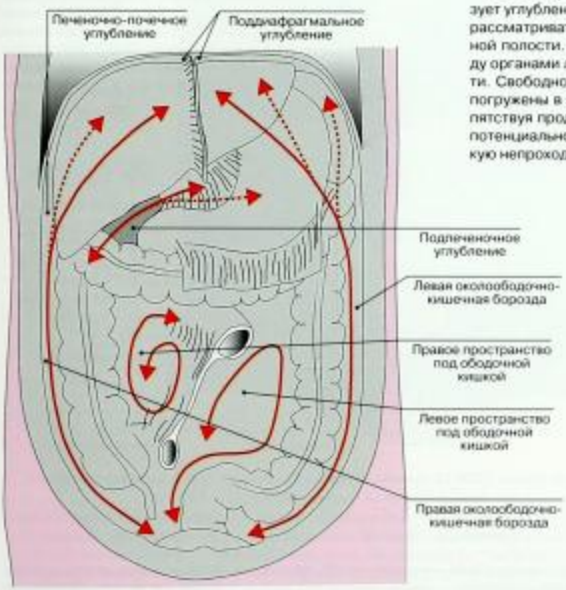

Рис. 206. Сообщения между пространствами брюшины (схема)

Дренажные пространства брюшинной полости, вид изнутри? спереди.

Пространственная организация корней брыжеек и мест прикрепления органов создает частично замкнутые пространства (углубления или борозды) в брюшинной полости. Перитонеальная жидкость, выделяемая мезотелием брюшины (транссудат), может свободно циркулировать по этим пространствам.

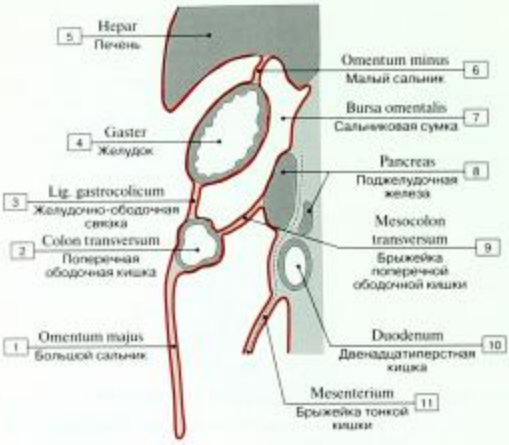

Рис. 207. Форма и локализация сальниковой сумки, сагиттальный разрез (схема):

1 – Greateromentum; 2 – Transversecolon; 3 – Gastrocolicligament; 4 – Stomach; 5 – Liver; 6 – Lesser omentum; 7 – Omental bursa; Lesser sac; 8 – Pancreas; 9 – Transverse mesocolon; 10 – Duodenum; 11 – Mesentery

Внимание! Во многих анатомических учебниках и атласах приводится ошибочная схема формирования и строения большого сальника (рис. 207). Правильная схема представлена на рис. 185. С нижней поверхности диафрагмы брюшина переходит на диафрагмальную поверхность печени, образуя серповидную, венечную и треугольные связки печени. По висцеральной поверхности печени брюшина подходит к ее воротам, откуда направляется к малой кривизне желудка и на верхнюю часть двенадцатиперстной кишки. При этом между воротами печени, с одной стороны, малой кривизной желудка и верхней частью двенадцатиперстной кишки – с другой, образуется дубликатура (два листка) брюшины – малый сальник. Левая часть малого сальника более широкая – печеночно-желудочная связка, правая – печеночно-двенадцатиперстная связка. В печеночно-двенадцатиперстной связке между листками брюшины расположены справа налево общий желчный проток, воротная вена печени и собственная печеночная артерия.

Листки печеночно-желудочной связки у малой кривизны желудка расходятся, покрывают желудок спереди и сзади, на большой кривизне вновь сходятся, спускаются вниз впереди поперечной ободочной кишки и петель тонкой кишки. Дойдя до уровня пупка, а иногда и ниже, эти два листка брюшины загибаются кзади и поднимаются вверх позади нисходящих листков, также впереди поперечной ободочной кишки и петель тонкой кишки. Эта длинная складка, свисающая впереди поперечной ободочной кишки и петель тонкой кишки в виде фартука и образованная

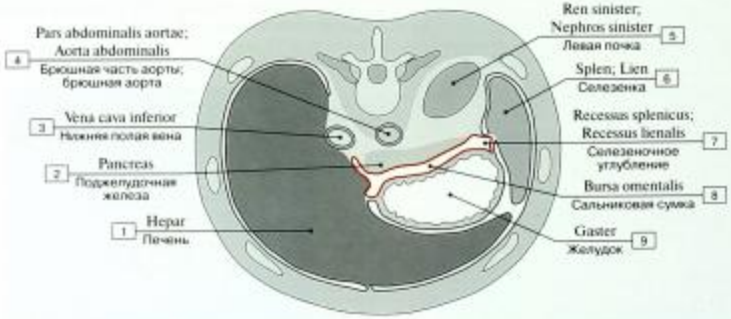

Рис. 208. Поперечный разрез туловища на уровне TXII/LI позвонков через сальниковую сумку, вид сверху (схема):

1 – Liver; 2 – Pancreas; 3 – Inferior vena cava; 4 – Abdominal aorta; 5 – Left kidney; 6 – Spleen; 7 – Splenic recess; 8 – Omental bursa; Lesser sac; 9 – Stomach

В процессе формирования сальниковой сумки во время эмбрионального поворота желудка возникают углубления. Поскольку начальная верхняя правая часть эмбриональной полости тела перемещается назад вместе с поворотом желудка на 90°, селезёнка, которая ранее располагалась сзади, двигается влево, в то время как печень, которая ранее находилась впереди, перемещается вправо. Углубления сальниковой сумки расположены вблизи этих органов.

четырьмя листками брюшины, называется большим сальником. Ошибка на рис. 207 связана с тем, что у взрослого человека листки брюшины большого сальника срастаются в две пластинки – переднюю и заднюю, каждая из которых состоит из двух листков брюшины. Передняя пластинка начинается от большой кривизны желудка, затем соединяется с задней пластинкой большого сальника. Обе эти пластинки срастаются с передней поверхностью поперечной ободочной кишки на уровне ее сальниковой ленты. Задняя пластинка большого сальника срастается также с брыжейкой поперечной ободочной кишки.

Выше брыжейки поперечной ободочной кишки оба листка задней пластинки большого сальника переходят в париетальную брюшину задней брюшной стенки. Верхний листок направляется вверх впереди передней поверхности поджелудочной железы и переходит с задней стенки брюшной полости на диафрагму. Нижний листок идет вниз и переходит в верхний листок брыжейки поперечной ободочной кишки.

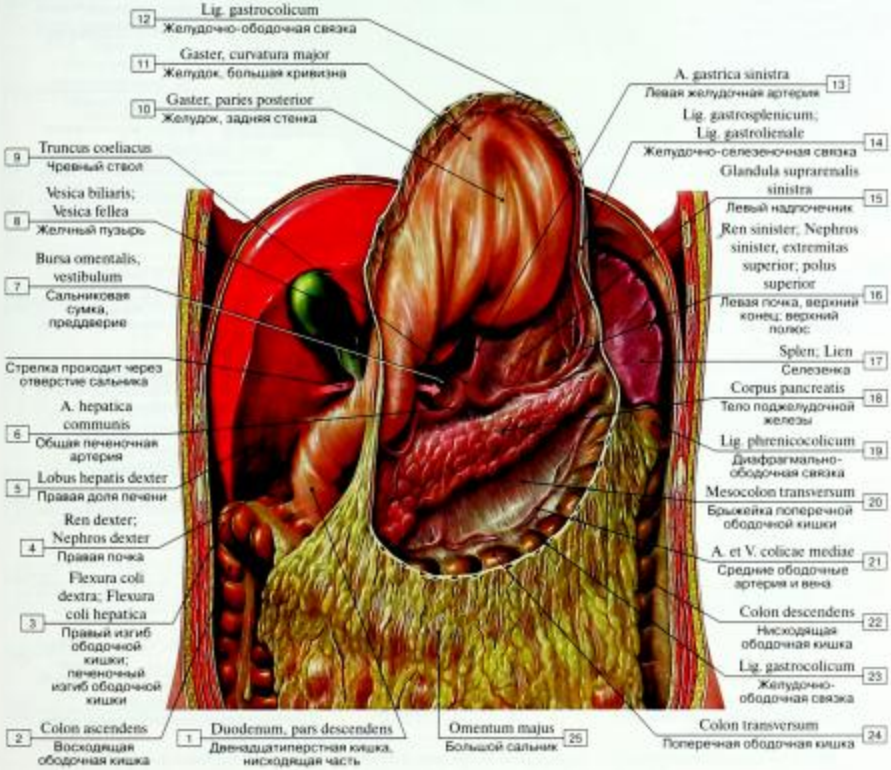

Рис. 209. Сальниковая сумка, большой сальник отрезан, желудок отвернут кверху:

1 – Duodenum, descending part; 2 – Ascending colon; 3 – Right colic flexure; Hepatic flexure; 4 – Right kidney; 5 – Right lobe of liver; 6 – Common hepatic artery; 7 – Omental bursa; Lesser sac, vestibule; 8 – Gallbladder; 9 – Coeliac trunk; 10 – Stomach, posterior wall; 11 – Stomach, greater curvature; 12 – Gastrocolic ligament; 13 – Left gastric artery; 14 – Gastrosplenic ligament; 15 – Left suprarenal gland; Left adrenal gland; 16 – Left kidney, superior pole; superior extremity; 17 – Spleen; 18 – Body of pancreas; 19 – Phrenicocolic ligament; 20 – Transverse mesocolon; 21 – Middle colic artery and vein; 22 – Descending colon; 23 – Gastrocolic ligament; 24 – Transverse colon; 25 – Greater omentum

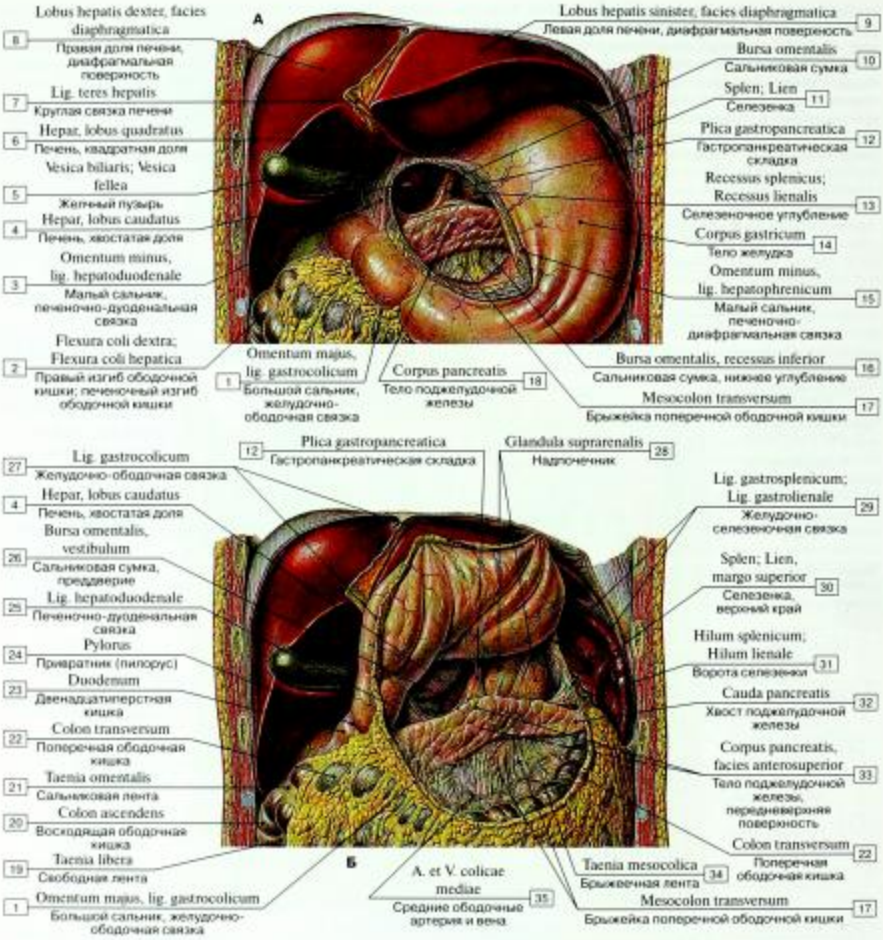

Рис. 210. Сальниковая сумка (А – нормальное положение желудка, печеночно-желудочная связка удалена, Б – большой сальник отрезан, желудок отвернут кверху):

1 – Greater omentum, gastrocolic ligament; 2 – Right colic flexure; Hepatic flexure; 3 – Lesser omentum, hepatoduodenal ligament; 4 – Liver, caudate lobe; 5 – Gallbladder; 6 – Liver, quadrate lobe; 7 – Round ligament of liver; 8 – Right lobe of liver, diaphragmatic surface; 9 – Left lobe of liver, diaphragmatic surface; 10 – Omental bursa; Lesser sac; 11 – Spleen; 12 – Gastropancreatic fold; 13 – Splenic recess; 14 – Body of stomach; 15 – Lesser omentum, hepatophrenic ligament; 16 – Omental bursa; Lesser sac, inferior recess; 17 – Transverse mesocolon; 18 – Body of pancreas; 19 – Free taenia; 20 – Ascending colon; 21 – Omental taenia; 22 – Transverse colon; 23 – Duodenum; 24 – Pylorus; 25 – Hepatoduodenal ligament; 26 – Omental bursa; Lesser sac, vestibule; 27 – Gastrocolic ligament; 28 – Suprarenal gland; Adrenal gland; 29 – Gastrosplenic ligament; 30 – Spleen, superior border; 31 – Splenic hilum; 32 – Tail of pancreas; 33 – Body of pancreas, anterosuperior surface; 34 – Mesocolic taenia; 35 – Middle colic artery and vein

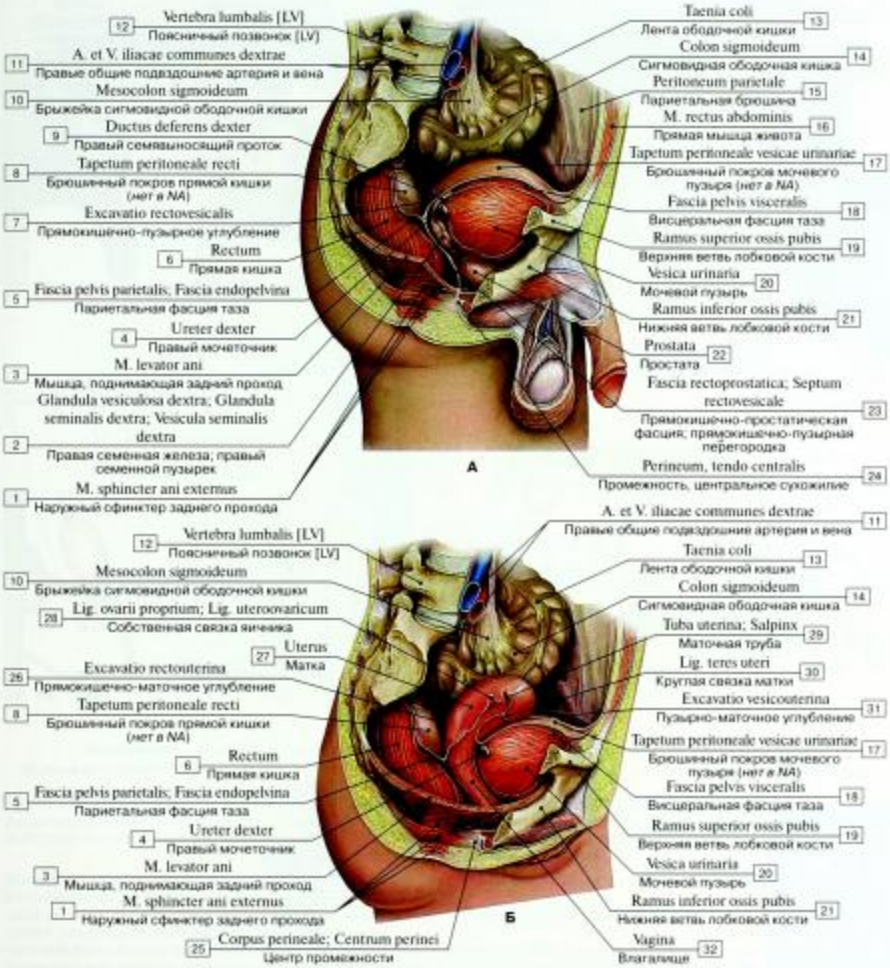

Рис. 211. Мочеполовая брюшина (А – мужчины, Б – женщины):

1 – External anal sphincter; 2 – Right seminal gland; Right seminal vesicle; 3 – Levator ani; 4 – Right ureter; 5 – Parietal pelvic fascia; Endopelvic fascia; 6 – Rectum; 7 – Recto-vesical pouch; 8 – Peritoneal covering of rectum; 9 – Right ductus deferens; Right vas deferens; 10 – Sigmoid mesocolon; 11 – Right common iliac artery and vein; 12 – Lumbar vertebra [LV]; 13 – Taenia coli; 14 – Sigmoid colon; 15 – Parietal peritoneum; 16 – Rectus abdominis; 17 – Peritoneal covering of urinary bladder; 18 – Superior pubic ramus; 19 – Superior pubic ramus; 20 – Urinary bladder; 21 – Inferior pubic ramus; 22 – Prostate; 23 – Rectoprostatic fascia; Rectovesical septum; 24 – Perineum, central tendon; 25 – Perineal body; 26 – Recto-uterine pouch; 27 – Uterus; 28 – Ligament of ovary; 29 – Uterine tube; 30 – Round ligament of uterus; 31 – Vesico-uterine pouch; 32 – Vagina

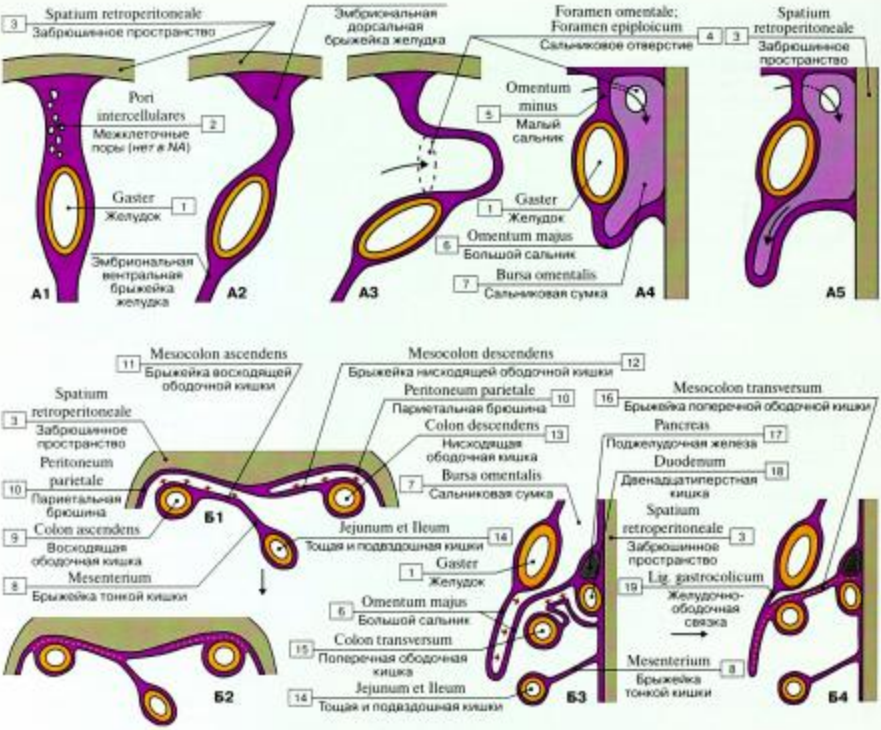

Рис. 212. Развитие сальниковой сумки (схема) (А – развитие сальниковой сумки, Б – перемещение в мезоперитонеальное положение восходящей и нисходящей ободочных кишок и формирование большого сальника):

1 – Stomach; 2 – Intercellular pores; 3 – Retroperitoneal space; 4 – Omental foramen; Epiploic foramen; 5 – Lesser omentum; 6 – Greater omentum; 7 – Omental bursa; Lesser sac; 8 – Mesentery; 9 – Ascending colon; 10 – Parietal peritoneum; 11 – Ascending mesocolon; 12 – Descending mesocolon; 13 – Descending colon; 14 – Jejunum and Ileum; 15 – Transverse colon; 16 – Transverse mesocolon; 17 – Pancreas; 18 – Duodenum; 19 – Gastrocolic ligament

Рис. 212–А1, А2, А3 – поперечные разрезы через желудок, вид сверху.

Рис. 212–А4, А5 – сагиттальные разрезы через желудок, вид с левой стороны.

Между четвертыми и пятыми неделями эмбрионального развития изолированные щели или полости развиваются в дорсальный мезогастриум, в то время как желудок поворачивается. Поскольку желудок вращается и смещает дорсальный мезогастриум, эти щели соединяются в большое открытое пространство позади повернутого желудка – сальниковую сумку, которая слепо оканчивается с краниальной, каудальной и левой стороны. Единственное физиологическое отверстие (сальниковое) остается справа (см. стрелку на рис. 212–А4; нижняя стрелка на рис. 212–А5 показывает углубляющийся карман, образуемый большим сальником).

Рис. 212–Б1, Б2 – поперечные разрезы, вид сверху. Вслед за вращением кишечной петли сегменты ободочной кишки принимают своё окончательное положение вместе с брыжейками на задней стенке брюшинной полости. Брыжейки восходящей и нисходящей ободочной кишок полностью сливаются с париетальной брюшиной, позволяя восходящей и нисходящей ободочным кишкам стать вторично ретроперитонеальными.

Рис. 212–Б3, Б4 – сагиттальные разрезы, вид с левой стороны. Большой сальник сверху нависает над поперечной ободочной кишкой, которая остается интраперитонеальной. Два листка большого сальника сливаются, поэтому нижний карман сальниковой сумки уменьшается. Когда большой сальник вторично сливается с брыжейкой поперечной ободочной кишки, она принимает свою заключительную конформацию и образует окончательную брыжейку поперечной ободочной кишки.

ДЫХАТЕЛЬНАЯ СИСТЕМА



Таблица 11. Дыхательная система

ДЫХАТЕЛЬНАЯ СИСТЕМА

Воздухоносные пути (согревание, увлажнение, очищение воздуха)

ОРГАН	ЧАСТИ	СТРУКТУРЫ
Наружный нос		
Полость носа	Дыхательная область Верхний носовой ход Средний носовой ход Нижний носовой ход Обонятельная область (анализ качества воздуха)	
Гортань	Проведение воздуха Голосообразование	Суставы гортани Перстнещитовидный Перстнечерпаловидный Мышцы гортани Полость гортани
		Хрящи гортани Непарные Надгортанник Щитовидный Перстневидный Парные Черпаловидный Рожковидный Клиновидный
Трахея	Шейная часть Грудная часть Бифуркация	

Правый главный бронх — Левый главный бронх

Долевые бронхи и доли легкого верхний средний нижний — Долевые бронхи и доли легкого верхний нижний

Сегменты легкого

Сегментарные бронхи (10) — Сегментарные бронхи (9)

(дихотомическое деление)

Субсегментарные бронхи (1, 2, 3 ... 9, 10 генерации)

Междольковые бронхи

Сегмент ~ 80 долек

Претерминальные дольковые бронхиолы (каждая разветвляется на 3–7)

Терминальные (концевые) бронхиолы

Долька ~ 50 ацинусов

Дыхательные (респираторные) бронхиолы I порядка (дихотомически разветвляются)

Дыхательные (респираторные) бронхиолы II порядка (дихотомически разветвляются)

Дыхательные (респираторные) бронхиолы III порядка

Ацинус – система разветвлений одной концевой (терминальной) бронхиолы (до 20000 альвеолярных мешочков и альвеол) (в одном легком до 150000 ацинусов, 300–350 млн альвеол)

Альвеолярные ходы (2–3 генерации)

Альвеолярные мешочки и альвеолы

Респираторный отдел (газообмен)

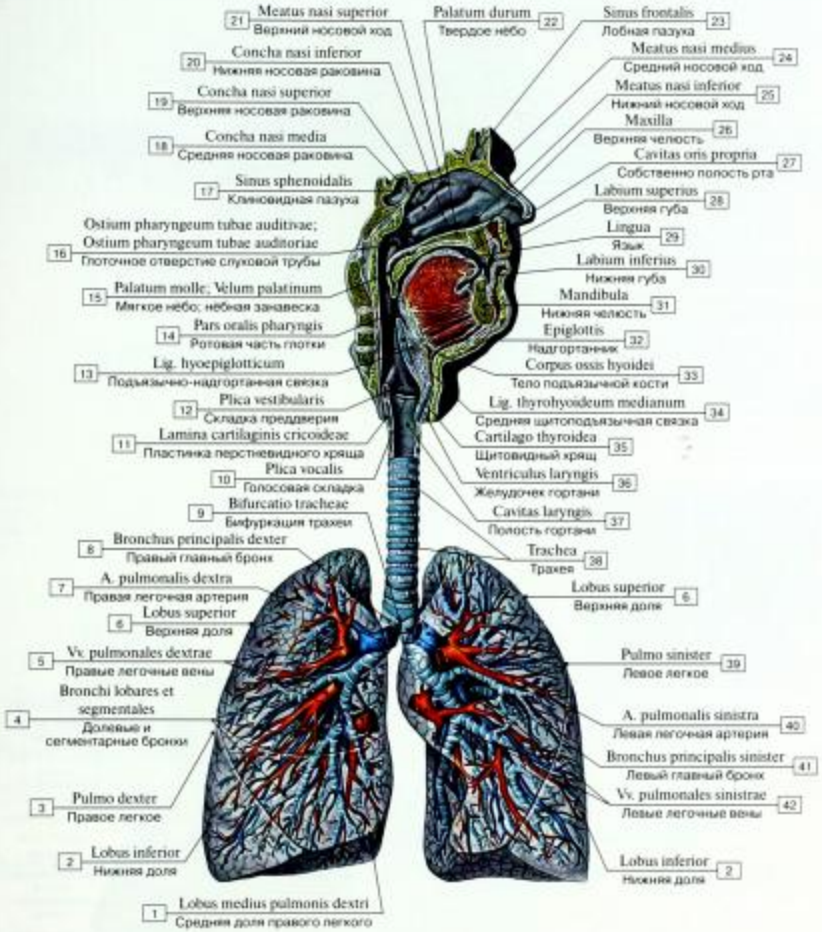

Рис. 213. Дыхательная система (сагиттальный разрез полости носа, рта и гортани, немного отступив от срединной плоскости):

1 – Middle lobe of right lung; 2 – Inferior lobe; Lower lobe; 3 – Right lung; 4 – Lobar and segmental bronchi; 5 – Right pulmonary veins; 6 – Superior lobe; Upper lobe; 7 – Right pulmonary artery; 8 – Right main bronchus; 9 – Tracheal bifurcation; 10 – Vocal fold; 11 – Lamina of cricoid cartilage; 12 – Vestibular fold; 13 – Hyo-epiglottic ligament; 14 – Oropharynx; 15 – Soft palate; 16 – Pharyngeal opening of auditory tube; 17 – Sphenoidal sinus; 18 – Middle nasal concha; 19 – Superior nasal concha; 20 – Inferior nasal concha; 21 – Superior nasal meatus; 22 – Hard palate; 23 – Frontal sinus; 24 – Middle nasal meatus; 25 – Inferior nasal meatus; 26 – Maxilla; 27 – Oral cavity proper; 28 – Upper lip; 29 – Tongue; 30 – Lower lip; 31 – Mandible; 32 – Epiglottis; 33 – Body of hyoid bone; 34 – Median thyrohyoid ligament; 35 – Thyroid cartilage; 36 – Laryngeal ventricle; 37 – Laryngeal cavity; 38 – Trachea; 39 – Left lung; 40 – Left pulmonary artery; 41 – Left main bronchus; 42 – Left pulmonary veins

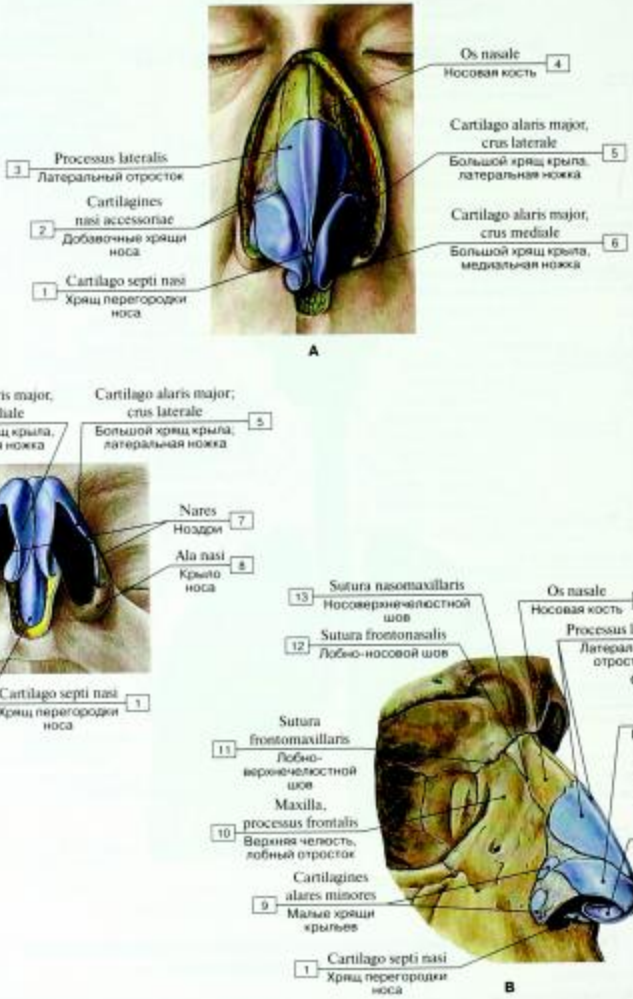

Рис. 214. Наружный нос (А – вид спереди, Б – хрящи носа, вид спереди, В – вид сбоку):

1 – Septal nasal cartilage; 2 – Accessory nasal cartilages; 3 – Lateral process; 4 – Nasal bone; 5 – Major alar cartilage, lateral crus; 6 – Major alar cartilage, medial crus; 7 – Nares; Nostrils; 8 – Ala of nose; 9 – Minor alar cartilages; 10 – Maxilla, frontal process; 11 – Frontomaxillary suture; 12 – Frontonasal suture; 13 – Nasomaxillary suture

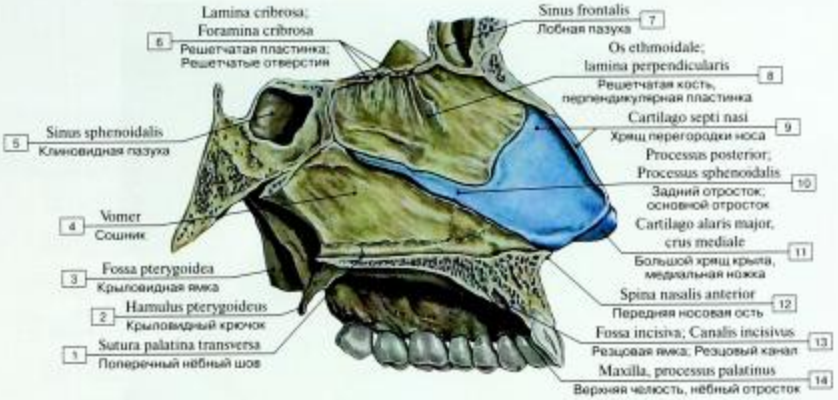

Рис. 215. Перегородка носа (слизистая оболочка удалена):

1 – Transverse palatine suture; 2 – Pterygoid hamulus; 3 – Pterygoid fossa; 4 – Vomer; 5 – Sphenoidal sinus; 6 – Cribriform plate; Cribriform foramina; 7 – Frontal sinus; 8 – Ethmoid; Ethmoidal bone, perpendicular plate; 9 – Septal nasal cartilage; 10 – Posterior process; Sphenoid process; 11 – Major alar cartilage, medial crus; 12 – Anterior nasal spine; 13 – Incisive fossa; Incisive canals; 14 – Maxilla, palatine process

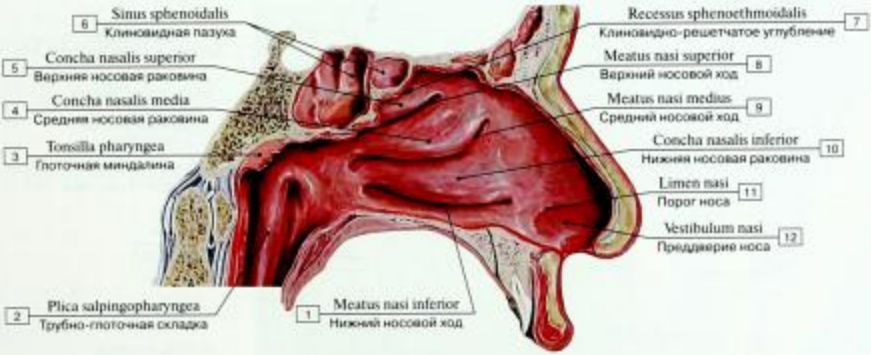

Рис. 216. Латеральная стенка полости носа:

1 – Inferior nasal meatus; 2 – Salpingopharyngeal fold; 3 – Pharyngeal tonsil; 4 – Middle nasal concha; 5 – Superior nasal concha; 6 – Sphenoidal sinus; 7 – Spheno-ethmoidal recess; 8 – Superior nasal meatus; 9 – Middle nasal meatus; 10 – Inferior nasal concha; 11 – Limen nasi; 12 – Nasal vestibule

РИс. 217. Носовые раковины (фотография)

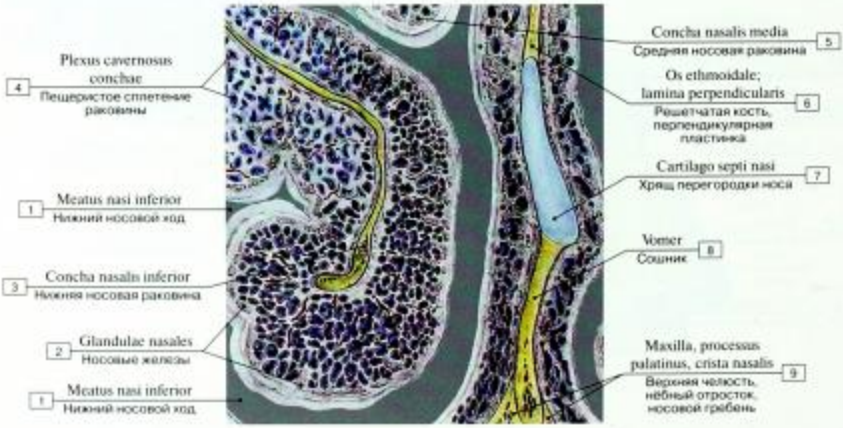

Рис. 218. Слизистая оболочка полости носа, нижняя носовая раковина сохранена (схема):

1 – Inferior nasal meatus; 2 – Nasal glands; 3 – Inferior nasal concha; 4 – Cavernous plexus of concha; 5 – Middle nasal concha; 6 – Ethmoid; Ethmoidal bone, perpendicular plate; 7 – Septal nasal cartilage; 8 – Vomer; 9 – Maxilla, palatine process, nasal crest

© 2007 University of Cagliari, from: A Riva, Flesh & Wax, Esso Publisher

Рис. 219. Глотка, носовой и ротовой отделы, вид сзади (восковая модель):

1 – Corniculate cartilage; 2 – Laryngeal inlet; 3 – Greater horn; 4 – Root of tongue; 5 – Stylohyoid; 6 – Stylopharyngeus; 7 – Medial pterygoid; 8 – Uvula; 9 – Lateral pterygoid; 10 – Palatopharyngeus; 11 – Levator veli palatini; 12 – Pterygoid canal; 13 – Facial nerve [VII]; 14 – Internal carotid artery; 15 – Internal jugular vein; 16 – Occipital condyle; 17 – Vertebral artery; 18 – Condylar emissary vein; 19 – Myelencephalon; Medulla oblongata; Bulb; 20 – Cerebellum

Гистология слизистой оболочки носовой полости. Поверхность псевдомногослойного дыхательного эпителия слизистой оболочки носовой полости состоит из клеток, несущих реснички, и бокаловидных клеток, которые выделяют слизь в жидкую пленку на эпителиальной поверхности. Серозные и серомукозные железы включены в соединительную ткань и также выделяют секрет в поверхностную жидкую пленку. Направленный поток жидкости, производимый ресничками (см. рис. 226), является важным компонентом неспецифического иммунного ответа. Если скоординированное биение ресничек ухудшается, пациент будет страдать хроническими вторичными инфекциями дыхательных путей.

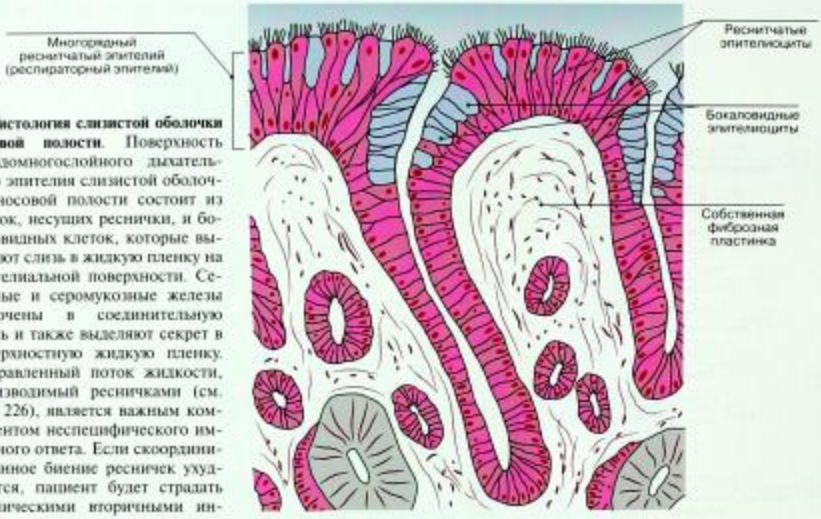

рис. 220. Строение слизистой оболочки полости носа (схема)

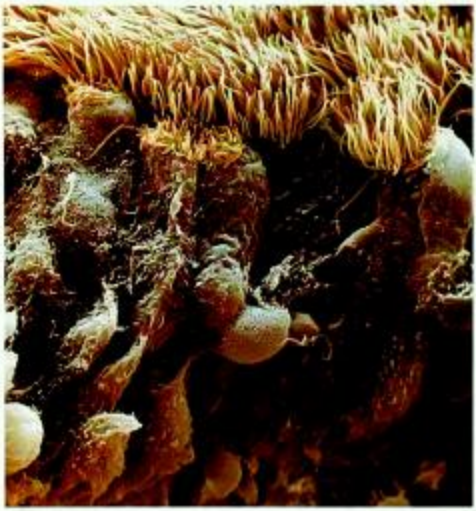

Рис. 221. Эпителий респираторной области носовой полости

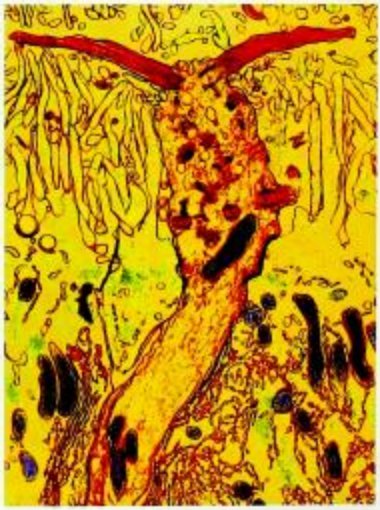

Рис. 222. Обонятельные клетки



Рис. 223. Околоносовые пазухи (А – фронтальный разрез, Б – поперечный разрез)

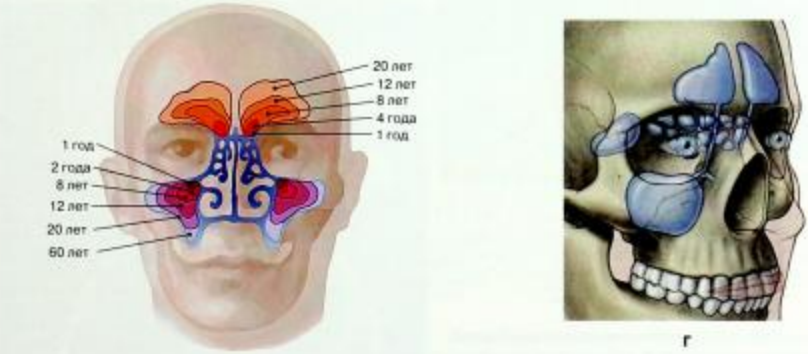

Рис. 224. Пазухи воздухоносных костей черепа (околоносовые пазухи) (выделены цветом) (А – вид спереди, Б – вид сбоку, слева, В – возрастные изменения лобной и верхнечелюстной пазух, Г – проекции воздухоносных пазух черепа):

1 – Frontal sinus; 2 – Ethmoidal labyrinth; 3 – Maxillary sinus; 4 – Sphenoidal sinus

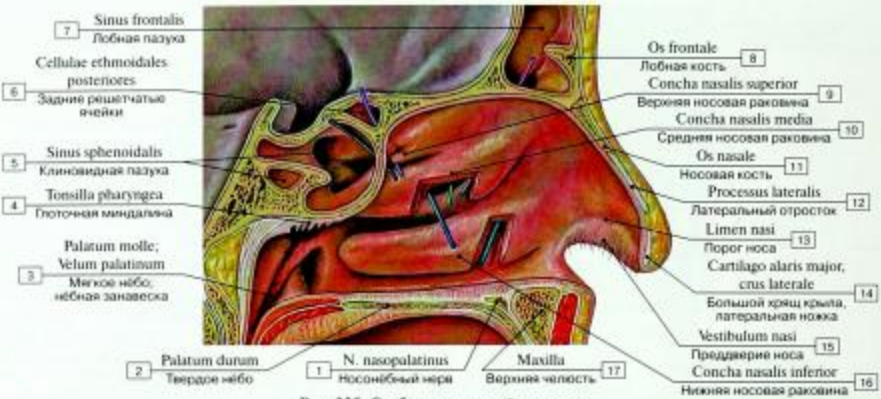

Рис. 225. Сообщения носовой полости:

1 – Nasopalatine nerve; 2 – Hard palate; 3 – Soft palate; 4 – Pharyngeal tonsil; 5 – Sphenoidal sinus; 6 – Posterior ethmoidal cells; 7 – Frontal sinus; 8 – Frontal bone; 9 – Superior nasal concha; 10 – Middle nasal concha; 11 – Nasal bone; 12 – Lateral process; 13 – Limen nasi; 14 – Major alar cartilage, lateral crus; 15 – Nasal vestibule; 16 – Inferior nasal concha; 17 – Maxilla

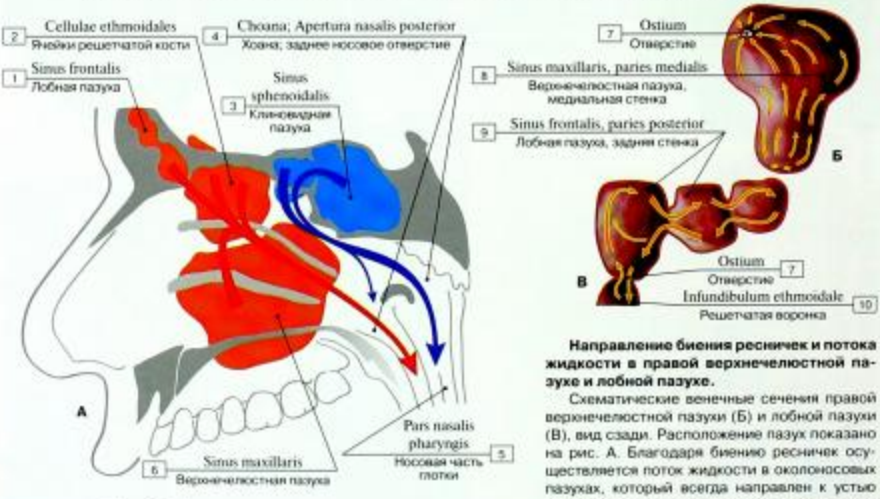

Рис. 226. Дренаж околоносовых пазух черепа (А – расположение пазух, Б, В – направление ритмических движений ресничек и жидкости, текущей в верхнечелюстную (Б) и лобную (В) пазухи) (схемы):

1 – Frontal sinus; 2 – Ethmoidal cells; 3 – Sphenoidal sinus; 4 – Choana; Posterior nasal aperture; 5 – Nasopharynx; 6 – Maxillary sinus; 7 – Orifice; 8 – Maxillary sinus, medial wall; 9 – Frontal sinus, posterior wall; 10 – Ethmoidal infundibulum

Направление биения ресничек и потока жидкости в правой верхнечелюстной пазухе и лобной пазухе.

Схематические венечные сечения правой верхнечелюстной пазухи (Б) и лобной пазухи (В), вид сзади. Расположение пазух показано на рис. А. Благодаря биению ресничек осуществляется поток жидкости в околоносовых пазухах, который всегда направлен к устью пазухи. Это очищает пазуху от частиц и микроорганизмов, которые осели на слизистой оболочке. Если устье закупорено вследствие опухания слизистой оболочки, в этой пазухе может развиться воспаление (синусит). Это происходит обычно в области верхнечелюстной пазухи расщелины.

Рис. 227. Рентгенограмма черепа, носолобная проекция:

1 – наружная пластинка теменной кости; 2 – внутренняя пластинка теменной кости; 3 – теменная кость; 4 – венечный шов; 5 – ламбдовидный шов; 6 – сагиттальный шов; 7 – лобный шов; 8 – лобные пазухи; 9 – петушиный гребень; 10 – клиновидная кость, малое крыло; 11 – пирамида височной кости; 12 – клиновидная кость, большое крыло; 13 – верхняя стенка глазницы; 14 – скуловая кость; 15 – височная кость, сосцевидный отросток; 16 – нижняя челюсть; 17 – альвеолярный отросток верхней челюсти; 18 – верхнечелюстная пазуха; 19 – костная перегородка носа; 20 – нижний носовой ход; 21 – решетчатый лабиринт
(*по А.Ю. Васильеву*)

Рис. 228. Рентгенограмма придаточных пазух носа, прямая проекция:

1 – лобная пазуха; 2 – глазница; 3 – решетчатая кость; 4 – носовая полость; 5 – костная перегородка носа; 6 – скуловая кость; 7 – клиновидная пазуха; 8 – основная пазуха
(*по А.Ю. Васильеву*)

Рис. 229. Придаточные пазухи носа. Аксиальная проекция (компьютерная томография):

1 – носовая часть лобной кости; 2 – костная перегородка носа; 3 – скуловая кость; 4 – клиновидная пазуха; 5 – сонная артерия; 6 – скат; 7 – наружный слуховой проход; 8 – клиновидная кость; 9 – височная мышца; 10 – решетчатые ячейки
(*по С.К. Терновому*)

Рис. 230. Скелетотопия гортани (схема):

1 – Thyroid cartilage; 2 – Hyoid bone; 3 – Atlas [CI]; 4 – Axis [CII]; 5 – Cricoid cartilage

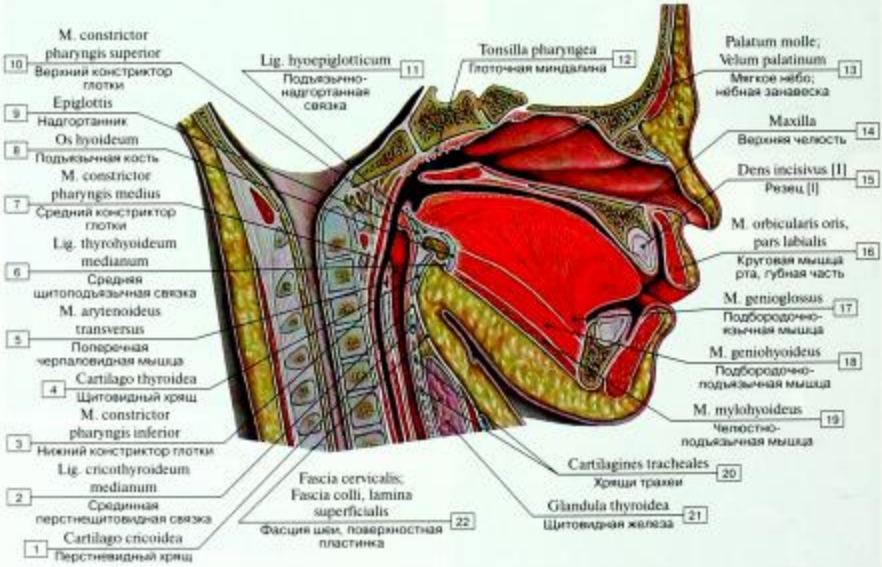

Рис. 231. Положение гортани новорожденного ребенка:

1 – Cricoid cartilage; 2 – Median cricothyroid ligament; 3 – Inferior constrictor; 4 – Thyroid cartilage; 5 – Transverse arytenoid; 6 – Median thyrohyoid ligament; 7 – Middle constrictor; 8 – Hyoid bone; 9 – Epiglottis; 10 – Superior constrictor; 11 – Hyo-epiglottic ligament; 12 – Pharyngeal tonsil; 13 – Soft palate; 14 – Maxilla; 15 – Incisor tooth [I]; 16 – Orbicularis oris, labial part; 17 – Genioglossus; 18 – Geniohyoid; 19 – Mylohyoid; 20 – Tracheal cartilages; 21 – Thyroid gland; 22 – Cervical fascia, investing layer; superficial layer

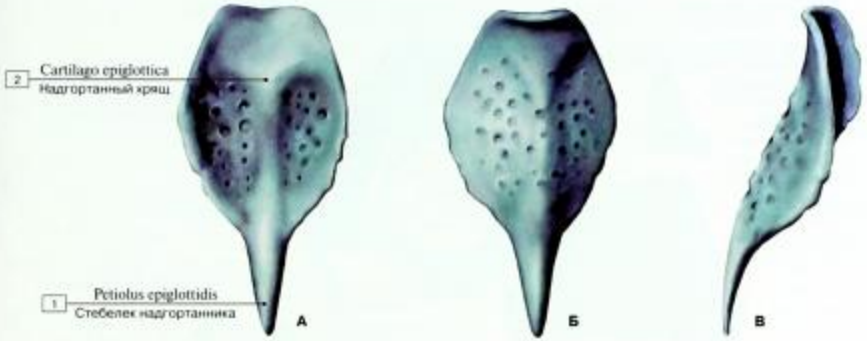

Рис. 232. Надгортанник (А – вид сзади, Б – спереди, В – сбоку):

1 – Stalk of epiglottis; 2 – Epiglottic cartilage

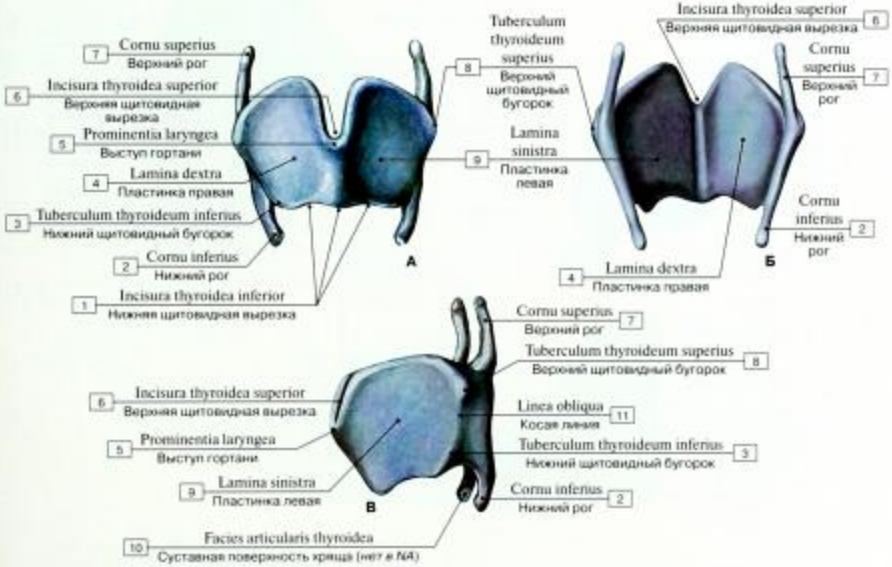

Рис. 233. Щитовидный хрящ (А – вид спереди, Б – вид сзади, В – вид сбоку):

1 – Inferior thyroid notch; 2 – Inferior horn; 3 – Inferior thyroid tubercle; 4 – Right lamina; 5 – Laryngeal prominence; 6 – Superior thyroid notch; 7 – Superior horn; 8 – Superior thyroid tubercle; 9 – Left lamina; 10 – Thyroid articular surface; 11 – Oblique line

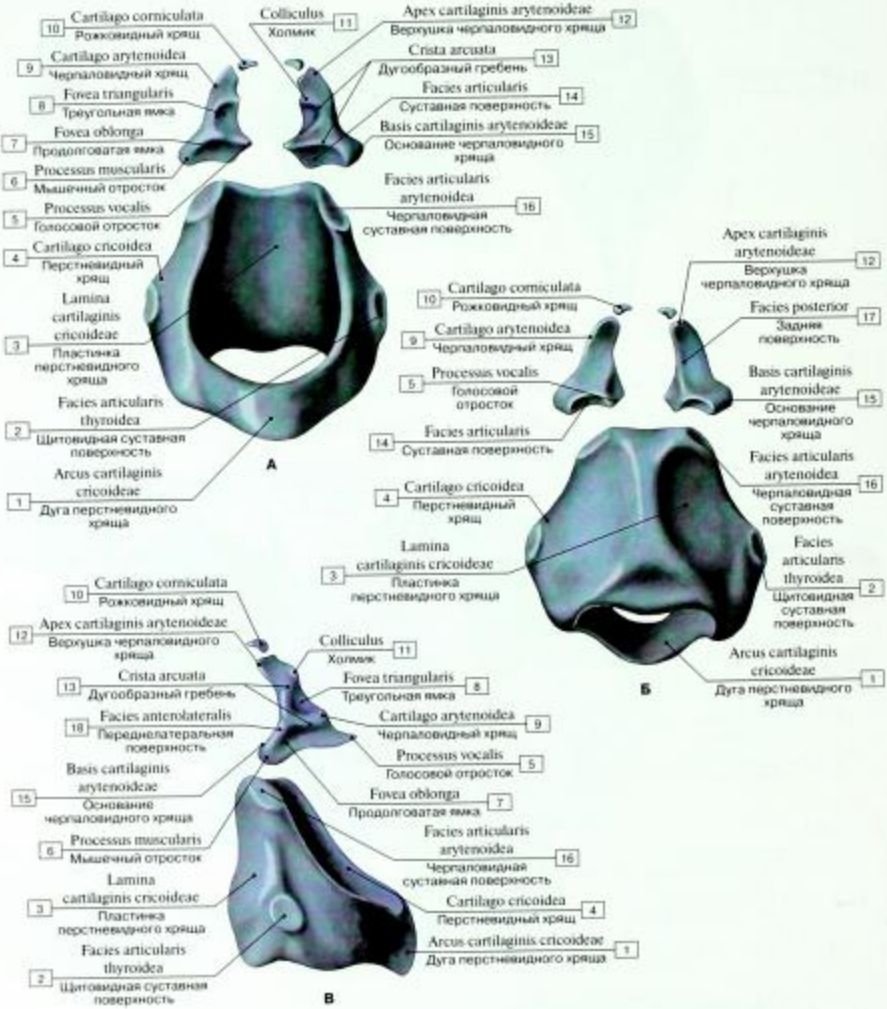

Рис. 234. Черпаловидный, перстневидный и щитовидный хрящи (А – вид сзади, Б – вид спереди, В – вид сбоку):

1 – Arch of cricoid cartilage; 2 – Thyroid articular surface; 3 – Lamina of cricoid cartilage; 4 – Cricoid cartilage; 5 – Vocal process; 6 – Muscular process; 7 – Oblong fovea; 8 – Triangular fovea; 9 – Arytenoid cartilage; 10 – Corniculate cartilage; 11 – Colliculus; 12 – Apex of arytenoid cartilage; 13 – Arcuate crest; 14 – Articular surface; 15 – Base of arytenoid cartilage; 16 – Arytenoid articular surface; 17 – Posterior surface; 18 – Anterolateral surface

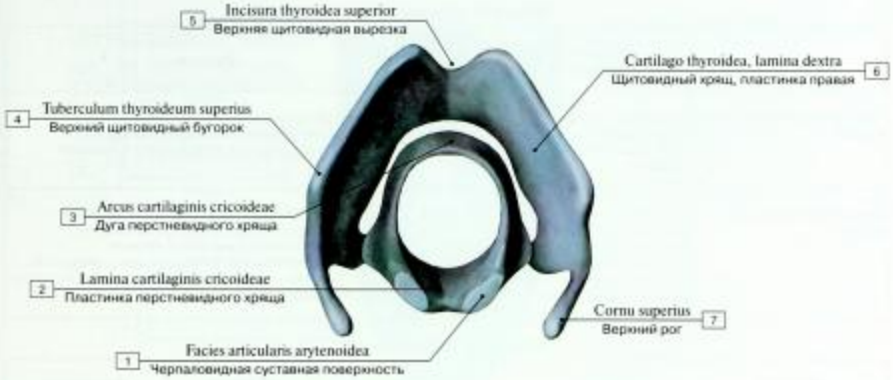

Рис. 235. Перстневидный и щитовидный хрящи, вид сверху:

1 – Arytenoid articular surface; 2 – Lamina of cricoid cartilage; 3 – Arch of cricoid cartilage; 4 – Superior thyroid tubercle; 5 – Superior thyroid notch; 6 – Thyroid cartilage, right lamina; 7 – Superior horn

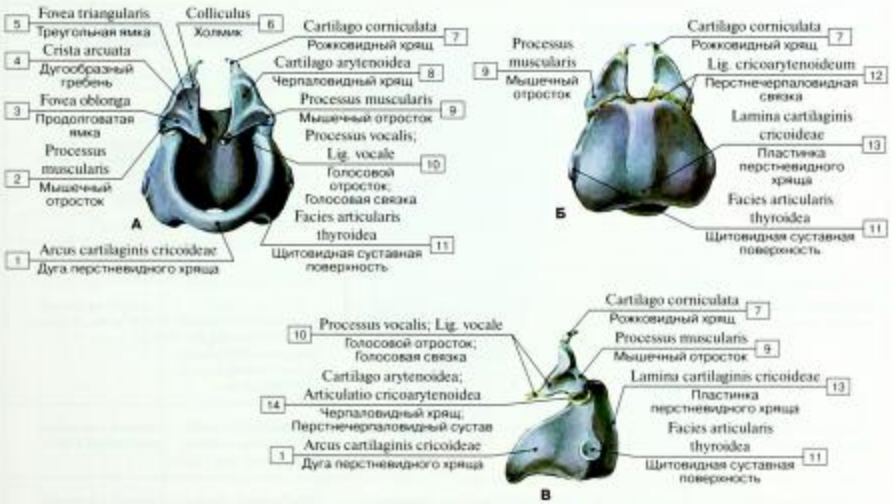

Рис. 236. Взаимоотношения черпаловидного, перстневидного и щитовидного хрящей (А – вид сзади, Б – вид спереди, В – вид сбоку):

1 – Arch of cricoid cartilage; 2 – Muscular process; 3 – Oblong fovea; 4 – Arcuate crest; 5 – Triangular fovea; 6 – Colliculus; 7 – Corniculate cartilage; 8 – Arytenoid cartilage; 9 – Muscular process; 10 – Vocal process; Vocal ligament; 11 – Thyroid articular surface; 12 – Crico-arytenoid ligament; 13 – Lamina of cricoid cartilage; 14 – Arytenoid cartilage; Crico-arytenoid joint

Таблица 12. Суставы гортани

Название	Суставные поверхности	Оси движения	Функция
Перстнещитовидный сустав, парный	Нижний рог щитовидного хряща, суставная поверхность перстневидного хряща	Одноосный (фронтальная ось)	Щитовидный хрящ наклоняется вперед (увеличивается расстояние между углом щитовидного хряща и черпаловидным хрящом) и возвращается в исходное положение
Перстнечерпаловидный сустав	Вогнутая суставная поверхность на основании черпаловидного хряща, выпуклая суставная поверхность на пластинке перстневидного хряща	Одноосный (вертикальная ось)	Поворот черпаловидного хряща кнутри – голосовой отросток вместе с голосовой связкой сближаются с голосовым отростком и голосовой связкой противоположной стороны (голосовая щель суживается). Поворот кнаружи – голосовые отростки расходятся (голосовая щель расширяется)

Таблица 13. Мышцы гортани

Название	Начало	Прикрепление	Функция	Иннервация
Мышцы, напрягающие (натягивающие) голосовые связки				
Перстнещитовидная мышца	Передняя поверхность дуги перстневидного хряща	Нижний край пластинки и нижний рог щитовидного хряща	Наклоняет щитовидный хрящ кпереди	Верхний гортанный нерв (ветвь X пары)
Голосовая мышца	Угол щитовидного хряща, голосовой отросток перстневидного хряща	Голосовая связка	Тянет голосовую связку кпереди и кзади (напрягает ее)	Нижний гортанный нерв (ветвь X пары)
Мышцы, расширяющие голосовую щель				
Задняя перстнечерпаловидная мышца	Задняя поверхность пластинки перстневидного хряща	Мышечный отросток черпаловидного хряща	Тянет мышечный отросток черпаловидного хряща назад, голосовой отросток поворачивает латерально	Нижний гортанный нерв (ветвь X пары)
Мышцы, суживающие голосовую щель				
Латеральная перстнечерпаловидная мышца	Верхний край дуги перстневидного хряща	Мышечный отросток черпаловидного хряща	Тянет мышечный отросток черпаловидного хряща вперед, при этом голосовой отросток поворачивается медиально	Нижний гортанный нерв (ветвь X пары)
Поперечная черпаловидная мышца, непарная	Лежит на черпаловидных хрящах сзади, прикрепляясь к их латеральным краям		Приближает правый и левый черпаловидные хрящи друг к другу	Нижний гортанный нерв (ветвь X пары)
Косая черпаловидная мышца	Мышечный отросток черпаловидного хряща	Верхушка противоположного черпаловидного хряща	Приближает правый и левый черпаловидные хрящи друг к другу	Нижний гортанный нерв (ветвь X пары)
Черпаловидно-надгортанная мышца	Продолжение предыдущей, проходит в толще черпаловидно-надгортанной складки	Край надгортанника	Тянет надгортанник кзади, закрывает вход в полость гортани	Нижний гортанный нерв (ветвь X пары)

А

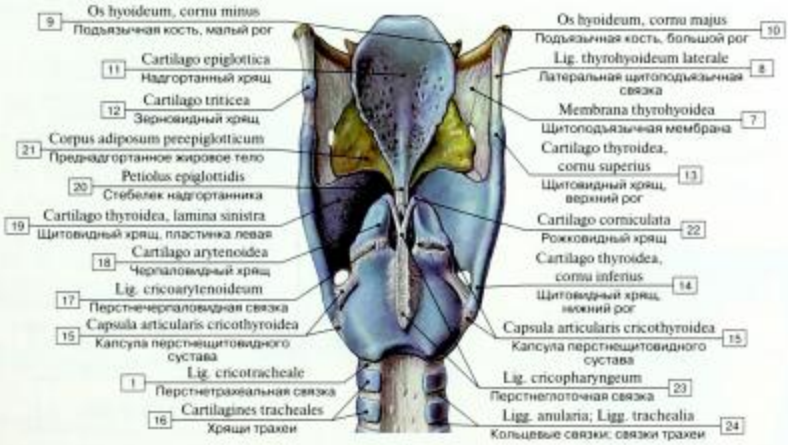

Б

Рис. 237. Суставы и связки хрящей гортани (А – вид спереди, Б – вид сзади):

1 – Cricotracheal ligament; 2 – Arch of cricoid cartilage; 3 – Median cricothyroid ligament; 4 – Superior thyroid notch; 5 – Thyroid cartilage, right lamina; 6 – Median thyrohyoid ligament; 7 – Thyrohyoid membrane; 8 – Lateral thyrohyoid ligament; 9 – Hyoid bone, lesser horn; 10 – Hyoid bone, greater horn; 11 – Epiglottic cartilage; 12 – Triticeal cartilage; 13 – Thyroid cartilage, superior horn; 14 – Thyroid cartilage, inferior horn; 15 – Capsule of cricothyroid joint; 16 – Tracheal cartilages; 17 – Crico-arytenoid ligament; 18 – Arytenoid cartilage; 19 – Thyroid cartilage, left lamina; 20 – Stalk of epiglottis; 21 – Pre-epiglottic fat body; 22 – Corniculate cartilage; 23 – Cricopharyngeal ligament; 24 – Anular ligaments

Рис. 238. Связки хрящей гортани (А – вид сбоку, Б – вид изнутри, сагиттальный разрез гортани):

1 – Tracheal cartilages; 2 – Arch of cricoid cartilage; 3 – Median cricothyroid ligament; 4 – Conus elasticus; Cricovocal membrane; 5 – Vocal ligament; 6 – Thyroid cartilage; 7 – Thyro-epiglottic ligament; 8 – Stalk of epiglottis; 9 – Median thyrohyoid ligament; 10 – Epiglottic cartilage; 11 – Hyoid bone; 12 – Thyrohyoid membrane; 13 – Cricopharyngeal ligament; 14 – Arytenoid cartilage; 15 – Vocal process; 16 – Lamina of cricoid cartilage; 17 – Thyroid articular surface; 18 – Anular ligaments; 19 – Vestibular ligament; 20 – Pre-epiglottic fat body; 21 – Hyo-epiglottic ligament; 22 – Infrahyoid bursa; 23 – Thyroid cartilage, superior horn; 24 – Thyroid cartilage, right lamina; 25 – Crico-arytenoid ligament; 26 – Pharynx, mucosa, mucous membrane; 27 – Trachea, membranous wall

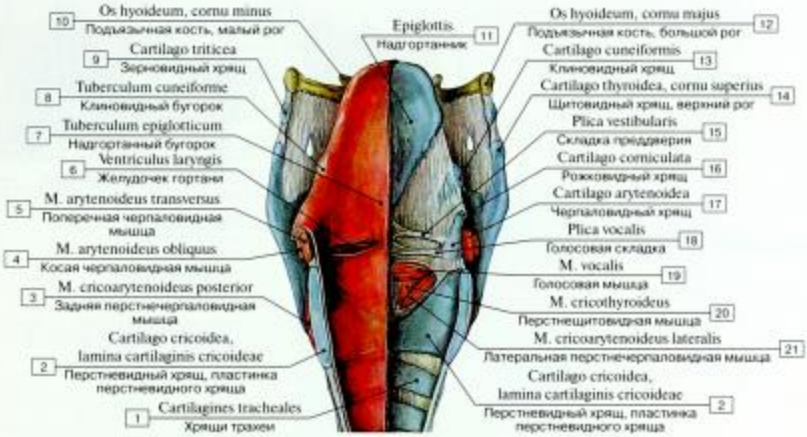

Рис. 239. Связки хрящей гортани, фронтальный разрез:

1 – Tracheal cartilages; 2 – Cricoid cartilage, lamina of cricoid cartilage; 3 – Posterior crico-arytenoid; 4 – Oblique arytenoid; 5 – Transverse arytenoid; 6 – Laryngeal ventricle; 7 – Epiglottic tubercle; 8 – Cuneiform tubercle; 9 – Triticeal cartilage; 10 – Hyoid bone, lesser horn; 11 – Epiglottis; 12 – Hyoid bone, greater horn; 13 – Cuneiform cartilage; 14 – Thyroid cartilage, superior horn; 15 – Vestibular fold; 16 – Corniculate cartilage; 17 – Arytenoid cartilage; 18 – Vocal fold; 19 – Vocalis; 20 – Cricothyroid; 21 – Lateral crico-arytenoid

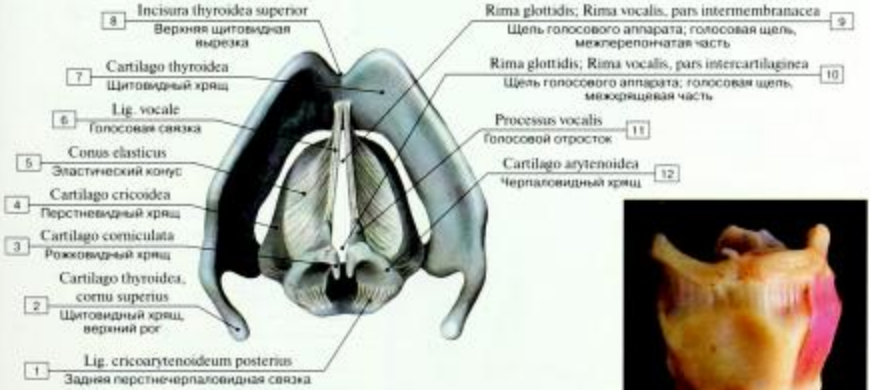

Рис. 240. Эластический конус гортани:

1 – Posterior crico-arytenoid ligament; 2 – Thyroid cartilage, superior horn; 3 – Corniculate cartilage; 4 – Cricoid cartilage; 5 – Conus elasticus; Cricovocal membrane; 6 – Vocal ligament; 7 – Thyroid cartilage; 8 – Superior thyroid notch; 9 – Rima glottidis, intermembranous part; 10 – Rima glottidis, intercartilaginous part; 11 – Vocal process; 12 – Arytenoid cartilage

© 2007 University of Cagliari, from A. Rea, Fenn & Mac, Rosso Publishers

Рис. 241. Гортань (восковая модель)

Рис. 242. Связки гортани (А – вид сбоку, Б – вид изнутри):

1 – Tracheal cartilages; 2 – Inferior thyroid tubercle; 3 – Thyroid cartilage, inferior horn; 4 – Oblique line; 5 – Superior thyroid tubercle; 6 – Thyroid cartilage, superior horn; 7 – Triticeal cartilage; 8 – Lateral thyrohyoid ligament; 9 – Hyoid bone, greater horn; 10 – Epiglottis; 11 – Hyoid bone, lesser horn; 12 – Body of hyoid bone; 13 – Hyo-epiglottic ligament; 14 – Median thyrohyoid ligament; 15 – Laryngeal prominence; 16 – Thyroid cartilage, right lamina; 17 – Median cricothyroid ligament; 18 – Arch of cricoid cartilage; 19 – Cricotracheal ligament; 20 – Anular ligaments; 21 – Thyroid articular surface; 22 – Vocal process; 23 – Crico-arytenoid joint; 24 – Muscular process; 25 – Arytenoid cartilage; 26 – Corniculate cartilage; 27 – Ary-epiglottic fold; 28 – Thyrohyoid membrane; 29 – Fibro-elastic membrane of larynx, quadrangular membrane; 30 – Thyroid cartilage; 31 – Vestibular ligament; 32 – Vocal ligament; 33 – Fibro-elastic membrane of larynx, conus elasticus, cricovocal membrane; 34 – Cricoid cartilage

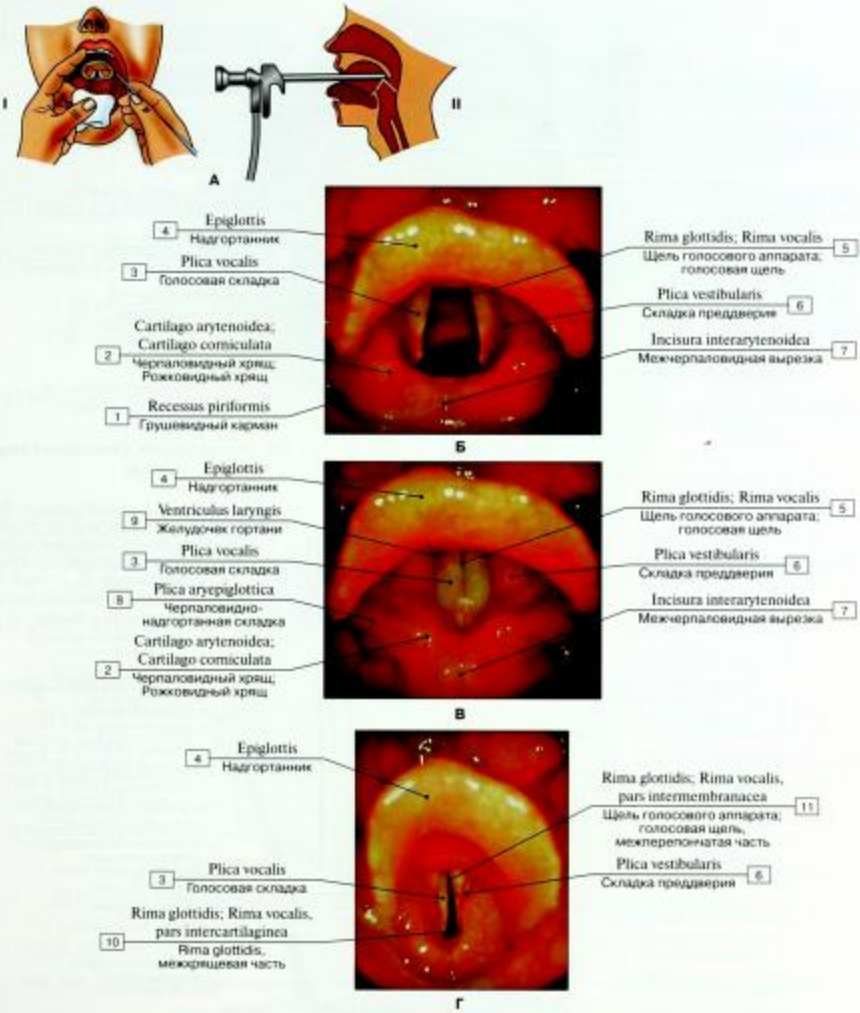

Рис. 243. Голосовая щель (А – техника ларингоскопии: AI – непрямая ларингоскопия, AII – прямая, эндоскопическая ларингоскопия, Б – голосовая щель открыта, В – голосовые связки сомкнуты, Г – голосовые связки слегка разомкнуты):

1 – Piriform fossa; Piriform recess; 2 – Arytenoid cartilage; Corniculate cartilage; 3 – Vocal fold; 4 – Epiglottis; 5 – Rima glottidis; 6 – Vestibular fold; 7 – Interarytenoid notch; 8 – Ary-epiglottic fold; 9 – Laryngeal ventricle; 10 – Rima glottidis, intercartilaginous part; 11 – Rima glottidis, intermembranous part

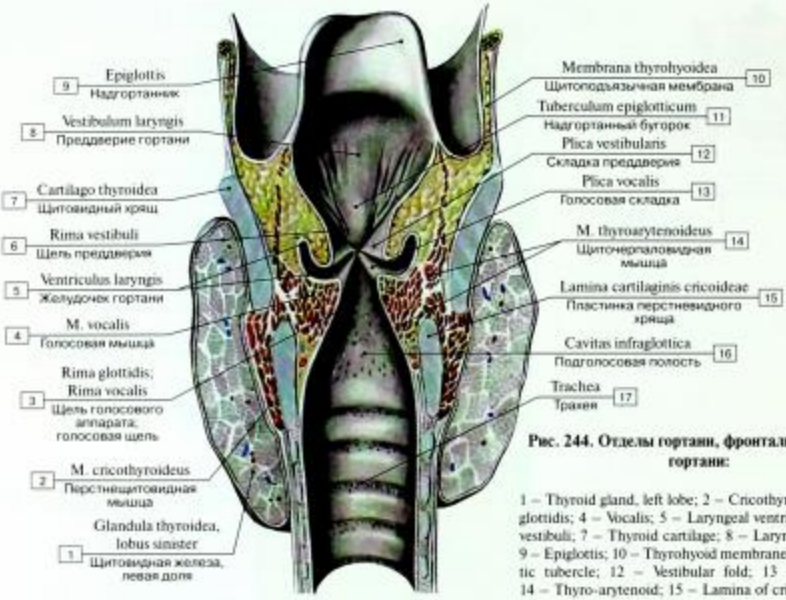

Рис. 244. Отделы гортани, фронтальный разрез гортани:

1 – Thyroid gland, left lobe; 2 – Cricothyroid; 3 – Rima glottidis; 4 – Vocalis; 5 – Laryngeal ventricle; 6 – Rima vestibuli; 7 – Thyroid cartilage; 8 – Laryngeal vestibule; 9 – Epiglottis; 10 – Thyrohyoid membrane; 11 – Epiglottic tubercle; 12 – Vestibular fold; 13 – Vocal fold; 14 – Thyro-arytenoid; 15 – Lamina of cricoid cartilage; 16 – Infraglottic cavity; 17 – Trachea

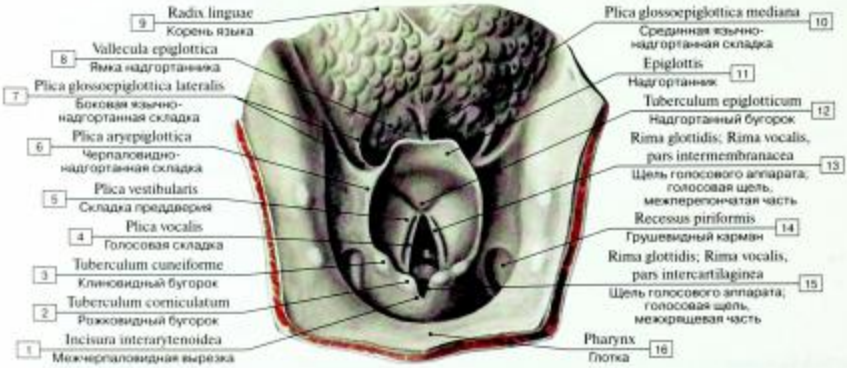

Рис. 245. Преддверие гортани, вид сверху:

1 – Interarytenoid notch; 2 – Corniculate tubercle; 3 – Cuneiform tubercle; 4 – Vocal fold; 5 – Vestibular fold; 6 – Ary-epiglottic fold; 7 – Lateral glosso-epiglottic fold; 8 – Epiglottic vallecula; 9 – Root of tongue; 10 – Median glosso-epiglottic fold; 11 – Epiglottis; 12 – Epiglottic tubercle; 13 – Rima glottidis, intermembranous part; 14 – Piriform fossa; Piriform recess; 15 – Rima glottidis, intercartilaginous part; 16 – Pharynx

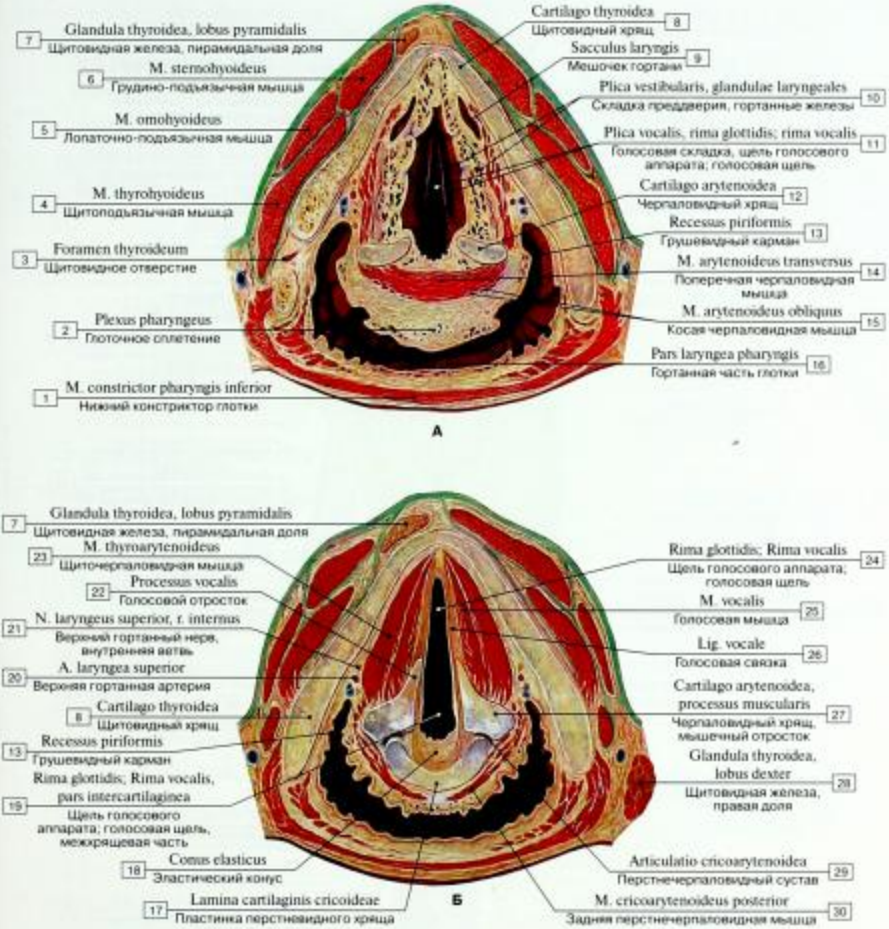

Рис. 246. Поперечный разрез гортани (А – на уровне складок преддверия, Б – на уровне голосовых складок) (фотографии натуральных препаратов):

1 – Inferior constrictor; 2 – Pharyngeal plexus; 3 – Thyroid foramen; 4 – Thyrohyoid; 5 – Omohyoid; 6 – Sternohyoid; 7 – Thyroid gland, pyramidal lobe; 8 – Thyroid cartilage; 9 – Laryngeal saccule; 10 – Vestibular fold, laryngeal glands; 11 – Vocal fold, rima glottidis; 12 – Arytenoid cartilage; 13 – Piriform fossa; Piriform recess; 14 – Transverse arytenoid; 15 – Oblique arytenoid; 16 – Laryngopharynx; Hypopharynx; 17 – Lamina of cricoid cartilage; 18 – Conus elasticus; Cricovocal membrane; 19 – Rima glottidis, intercartilaginous part; 20 – Superior laryngeal artery; 21 – Superior laryngeal nerve, internal branch; 22 – Vocal process; 23 – Thyro-arytenoid; 24 – Rima glottidis; 25 – Vocalis; 26 – Vocal ligament; 27 – Arytenoid cartilage, muscular process; 28 – Thyroid gland, right lobe; 29 – Crico-arytenoid joint; 30 – Posterior crico-arytenoid

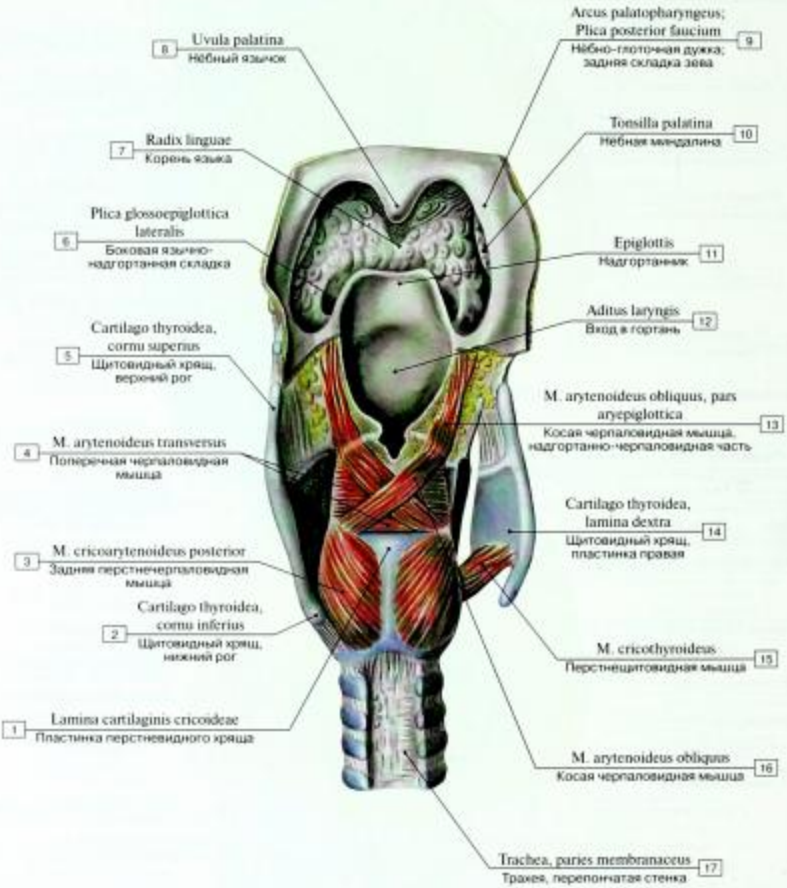

Рис. 247. Мышцы гортани, вид сзади:

1 – Lamina of cricoid cartilage; 2 – Thyroid cartilage, inferior horn; 3 – Posterior crico-arytenoid; 4 – Transverse arytenoid; 5 – Thyroid cartilage, superior horn; 6 – Lateral glosso-epiglottic fold; 7 – Root of tongue; 8 – Uvula; 9 – Palatopharyngeal arch; Posterior pillar of fauces; 10 – Palatine tonsil; 11 – Epiglottis; 12 – Laryngeal inlet; 13 – Oblique arytenoid, ary-epiglottic part; 14 – Thyroid cartilage, right lamina; 15 – Cricothyroid; 16 – Oblique arytenoid; 17 – Trachea, membranous wall

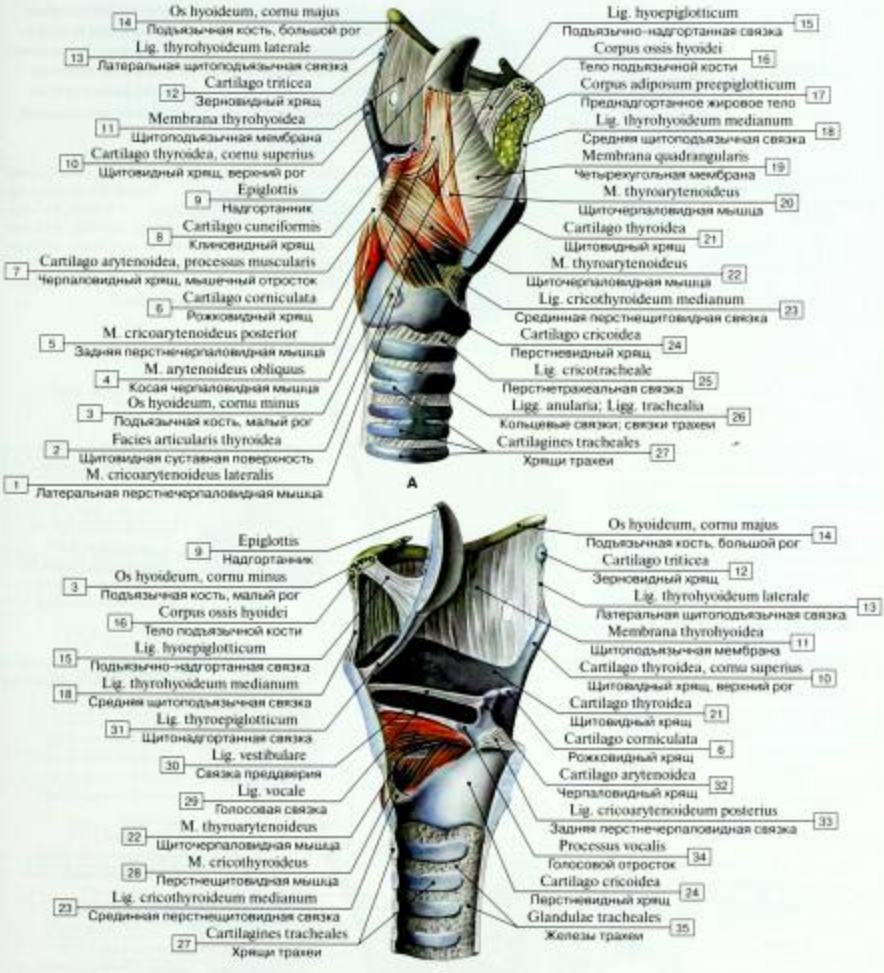

Рис. 248. Мышцы гортани (А – вид сбоку, Б – вид изнутри, сагиттальный разрез гортани):

1 – Lateral crico-arytenoid; 2 – Thyroid articular surface; 3 – Hyoid bone, lesser horn; 4 – Oblique arytenoid; 5 – Posterior crico-arytenoid; 6 – Corniculate cartilage; 7 – Arytenoid cartilage, muscular process; 8 – Cuneiform cartilage; 9 – Epiglottis; 10 – Thyroid cartilage, superior horn; 11 – Thyrohyoid membrane; 12 – Triticeal cartilage; 13 – Lateral thyrohyoid ligament; 14 – Hyoid bone, greater horn; 15 – Hyo-epiglottic ligament; 16 – Body of hyoid bone; 17 – Pre-epiglottic fat body; 18 – Median thyrohyoid ligament; 19 – Quadrangular membrane; 20 – Thyro-arytenoid; 21 – Thyroid cartilage; 22 – Thyro-arytenoid; 23 – Median cricothyroid ligament; 24 – Cricoid cartilage; 25 – Cricotracheal ligament; 26 – Anular ligaments; 27 – Tracheal cartilages; 28 – Cricothyroid; 29 – Vocal ligament; 30 – Vestibular ligament; 31 – Thyro-epiglottic ligament; 32 – Arytenoid cartilage; 33 – Posterior crico-arytenoid ligament; 34 – Vocal process; 35 – Tracheal glands

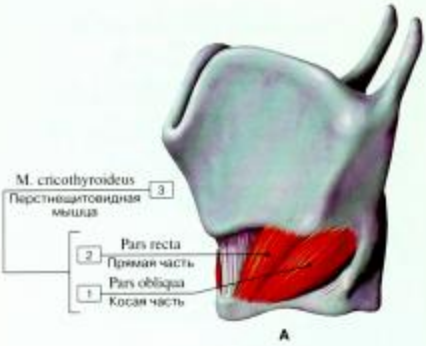

Рис. 249. Мышцы гортани (А – перстнещитовидная мышца, вид сбоку, Б – мышцы гортани, вид изнутри, левая половина щитовидного хряща удалена, В – мышцы гортани, вид изнутри, левая половина щитовидного хряща почти полностью удалена для демонстрации надгортанника и наружной части щиточерпаловидной мышцы):

1 – Oblique part; 2 – Straight part; 3 = 1 + 2 – Cricothyroid; 4 – Median cricothyroid ligament; 5 – Lateral crico-arytenoid; 6 – Conus elasticus; Cricovocal membrane; 7 – Vocalis; 8 – Arytenoid cartilage, vocal process; 9 – Arytenoid cartilage, muscular process; 10 – Posterior crico-arytenoid; 11 – Cricoid cartilage, articular surface; 12 – Thyro-arytenoid; 13 – Thyro-arytenoid, thyro-epiglottic part; 14 – Ary-epiglottic fold; 15 – Cuneiform tubercle; 16 – Corniculate tubercle

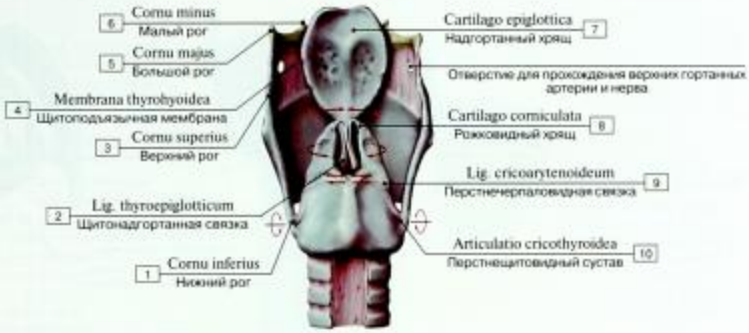

Рис. 250. Направление и оси движения хрящей гортани (схема):

1 – Inferior horn; 2 – Thyro-epiglottic ligament; 3 – Superior horn; 4 – Thyrohyoid membrane; 5 – Greater horn; 6 – Lesser horn; 7 – Epiglottic cartilage; 8 – Corniculate cartilage; 9 – Crico-arytenoid ligament; 10 – Cricothyroid joint

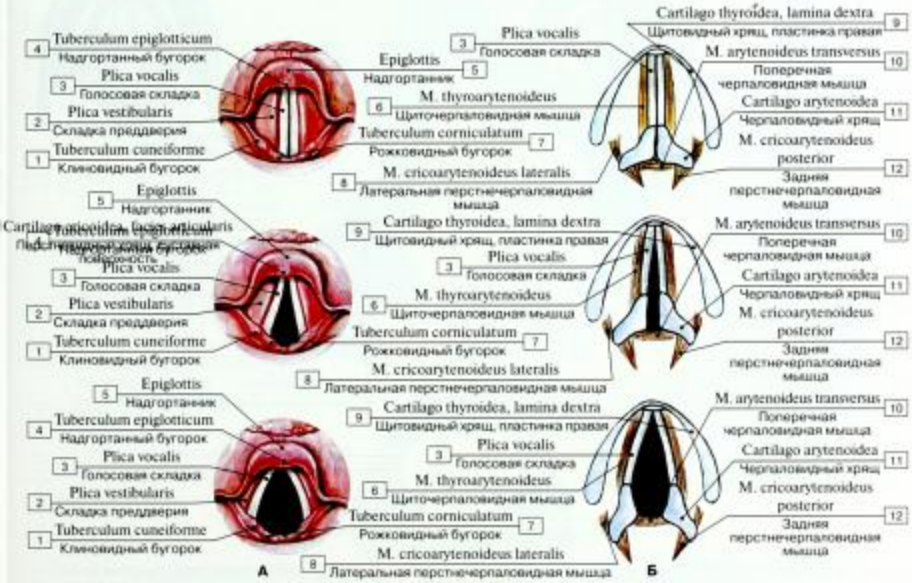

Рис. 251. Положение голосовых связок гортани при различных ее функциональных состояниях, вид сверху (А – ларингоскопическая картина, Б – взаиморасположение голосовых складок (связок), голосовой щели и черпаловидных хрящей) (схема):

1 – Cuneiform tubercle; 2 – Vestibular fold; 3 – Vocal fold; 4 – Epiglottic tubercle; 5 – Epiglottis; 6 – Thyro-arytenoid; 7 – Corniculate tubercle; 8 – Lateral crico-arytenoid; 9 – Thyroid cartilage, right lamina; 10 – Transverse arytenoid; 11 – Arytenoid cartilage; 12 – Posterior crico-arytenoid

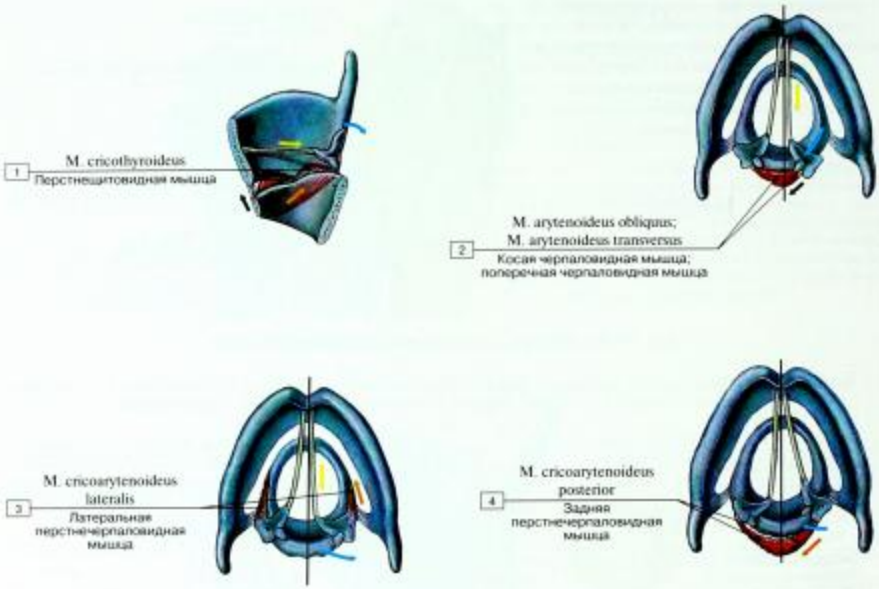

Рис. 252. Функция мышц гортани (схема):

1 – Cricothyroid; 2 – Oblique arytenoid; Transverse arytenoid; 3 – Lateral crico-arytenoid; 4 – Posterior crico-arytenoid

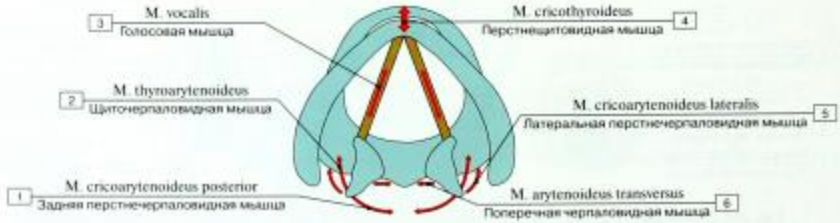

Рис. 253. Функция мышц гортани (схема):

1 – Posterior crico-arytenoid; 2 – Thyro-arytenoid; 3 – Vocalis; 4 – Cricothyroid; 5 – Lateral crico-arytenoid; 6 – Transverse arytenoid

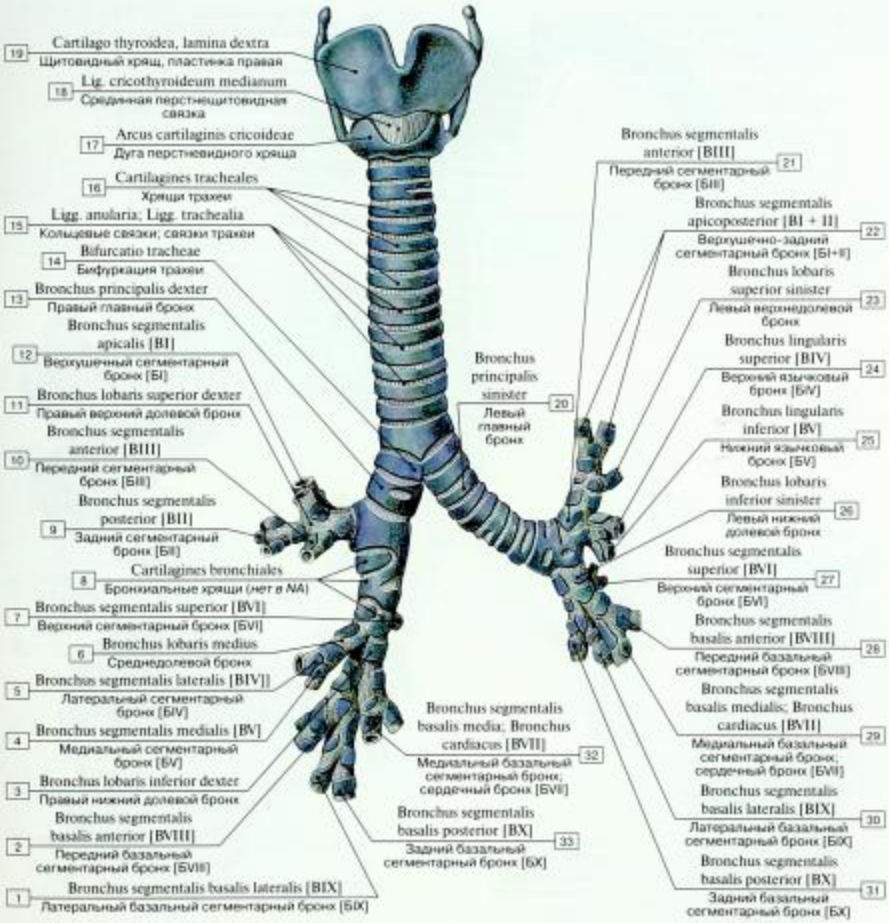

Рис. 254. Трахея и бронхи, вид спереди:

1 – Lateral basal segmental bronchus [BIX]; 2 – Anterior basal segmental bronchus [BVIII]; 3 – Right inferior lobar bronchus; 4 – Medial segmental bronchus [BV]; 5 – Lateral segmental bronchus [BIV]; 6 – Middle lobar bronchus; 7 – Superior segmental bronchus [BVI]; 8 – Bronchial cartilages; 9 – Posterior segmental bronchus [BII]; 10 – Anterior segmental bronchus [BIII]; 11 – Right superior lobar bronchus; 12 – Apical segmental bronchus [BI]; 13 – Right main bronchus; 14 – Tracheal bifurcation; 15 – Anular ligaments; 16 – Tracheal cartilages; 17 – Arch of cricoid cartilage; 18 – Median cricothyroid ligament; 19 – Thyroid cartilage, right lamina; 20 – Left main bronchus; 21 – Anterior segmental bronchus [BIII]; 22 – Apicoposterior segmental bronchus [BI + II]; 23 – Left superior lobar bronchus; 24 – Superior lingular bronchus [BIV]; 25 – Inferior lingular bronchus [BV]; 26 – Left inferior lobar bronchus; 27 – Superior segmental bronchus [BVI]; 28 – Anterior basal segmental bronchus [BVIII]; 29 – Medial basal segmental bronchus [BVII]; 30 – Lateral basal segmental bronchus [BIX]; 31 – Posterior basal segmental bronchus [BX]; 32 – Medial basal segmental bronchus [BVII]; 33 – Posterior basal segmental bronchus [BX]

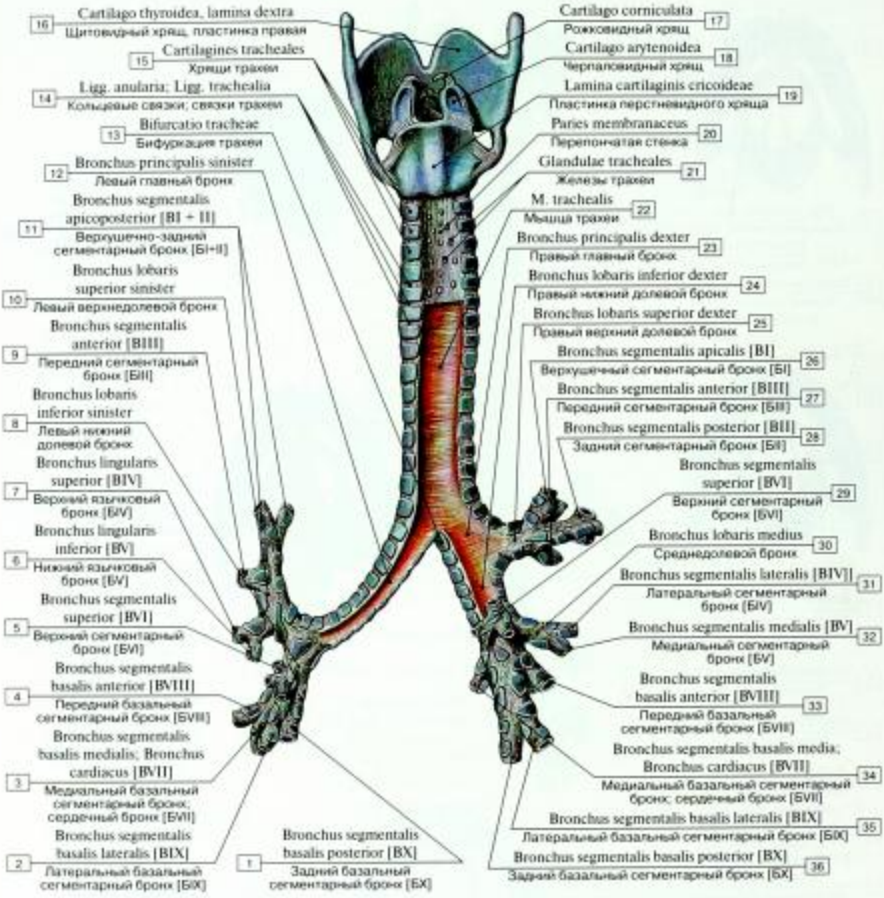

Рис. 255. Трахея и бронхи, вид сзади (часть перепончатой стенки удалена):

1 – Posterior basal segmental bronchus [BX]; 2 – Lateral basal segmental bronchus [BIX]; 3 – Medial basal segmental bronchus [BVII]; 4 – Anterior basal segmental bronchus [BVIII]; 5 – Superior segmental bronchus [BVI]; 6 – Inferior lingular bronchus [BV]; 7 – Superior lingular bronchus [BIV]; 8 – Left inferior lobar bronchus; 9 – Anterior segmental bronchus [BIII]; 10 – Left superior lobar bronchus; 11 – Apicoposterior segmental bronchus [BI + II]; 12 – Left main bronchus; 13 – Tracheal bifurcation; 14 – Anular ligaments; 15 – Tracheal cartilages; 16 – Thyroid cartilage, right lamina; 17 – Corniculate cartilage; 18 – Arytenoid cartilage; 19 – Lamina of cricoid cartilage; 20 – Membranous wall; 21 – Tracheal glands; 22 – Trachealis; 23 – Right main bronchus; 24 – Right inferior lobar bronchus; 25 – Right superior lobar bronchus; 26 – Apical segmental bronchus [BI]; 27 – Anterior segmental bronchus [BIII]; 28 – Posterior segmental bronchus [BII]; 29 – Superior segmental bronchus [BVI]; 30 – Middle lobar bronchus; 31 – Lateral segmental bronchus [BIV]; 32 – Medial segmental bronchus [BV]; 33 – Anterior basal segmental bronchus [BVIII]; 34 – Medial basal segmental bronchus [BVII]; 35 – Lateral basal segmental bronchus [BIX]; 36 – Posterior basal segmental bronchus [BX]

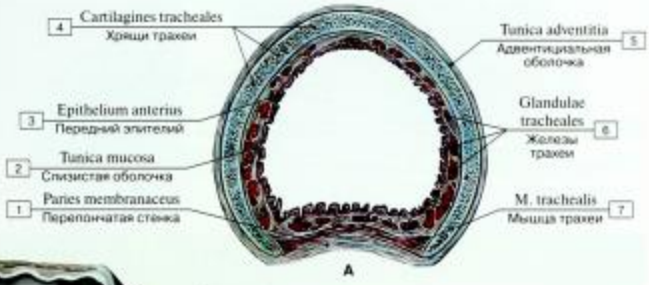

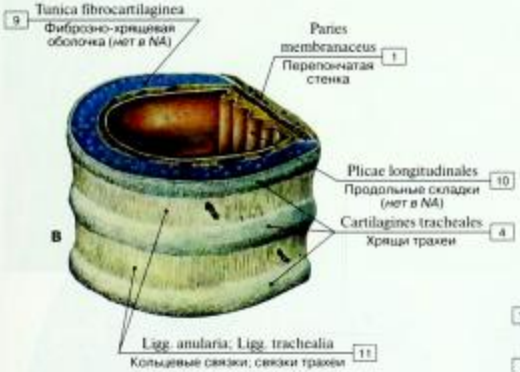

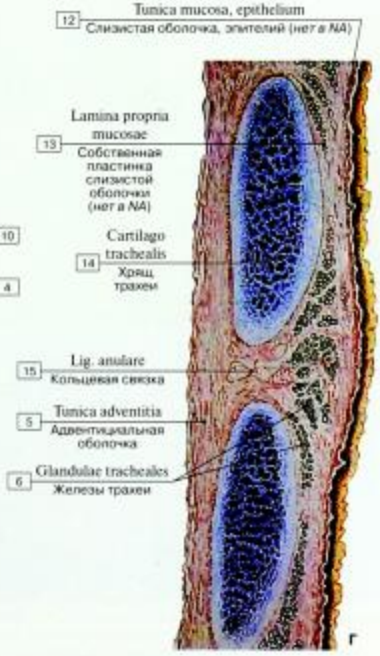

Рис. 266. Трахея (А – поперечный разрез, Б – область бифуркации трахеи, киль трахеи, В – участок трахеи, реконструкция, Г – стенка трахеи, сагиттальный разрез):

1 – Membranous wall; 2 – Mucosa; Mucous membrane; 3 – Epithelium anterius; 4 – Tracheal cartilages; 5 – Adventitia; 6 – Tracheal glands; 7 – Trachealis; 8 – Carina of trachea; 9 – Fibrocartilaginous layer; 10 – Longitudinal folds; 11 – Anular ligaments; 12 – Mucosa; Mucous membrane, epithelium; 13 – Proper lamina of mucosa; 14 – Tracheal cartilage; 15 – Anular ligament

© 2007 University of Cagliari, from:
A Riva, Flesh & Wax, Vasso Publisher



Рис. 267. Гортань и трахея (восковая модель):

1 – Subclavian artery; 2 – Recurrent laryngeal nerve; 3 – Brachiocephalic trunk; 4 – Superior vena cava; 5 – Sympathetic trunk, superior cervical ganglion; 6 – Common carotid artery; 7 – Cervical nerve [CIV]; 8 – Brachial plexus; 9 – Vagus nerve [X]; 10 – Internal jugular vein; 11 – External carotid artery; 12 – Internal carotid artery; 13 – Digastric, anterior belly; 14 – Mylohyoid; 15 – Digastric, posterior belly; 16 – Submandibular gland; 17 – Hyoid bone, lesser horn; 18 – Facial artery; 19 – Hypoglossal nerve [XII]; 20 – Accessory nerve [XI]

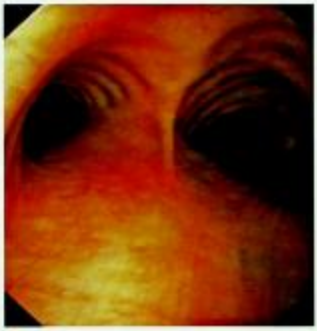
А

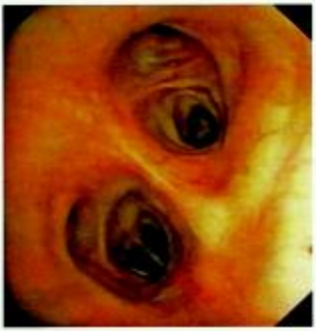
Б

Рис. 268. Бронхоскопия (А – киль трахеи, Б – ветвление бронхов)

Таблица 14. Деление долевых бронхов в легких человека

Правый главный бронх		Левый главный бронх	
долевые бронхи	сегментарные бронхи	долевые бронхи	сегментарные бронхи
Верхний	Верхушечный Задний Передний	Верхний	Верхушечный Задний Передний Верхний язычковый Нижний язычковый
Средний	Латеральный Медиальный		
Нижний	Верхушечный (верхний) Медиальный (сердечный) базальный Передний базальный Латеральный базальный Задний базальный	Нижний	Верхушечный (верхний) Медиальный (сердечный) базальный Передний базальный Латеральный базальный Задний базальный

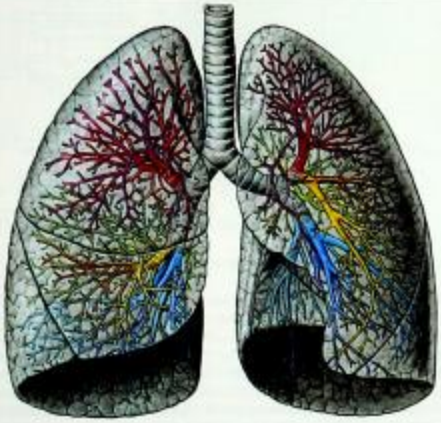

Рис. 269. Бронхиальное дерево (схема)

Рис. 270. Легкие, объемный рендеринг
(по С.К. Терновому)

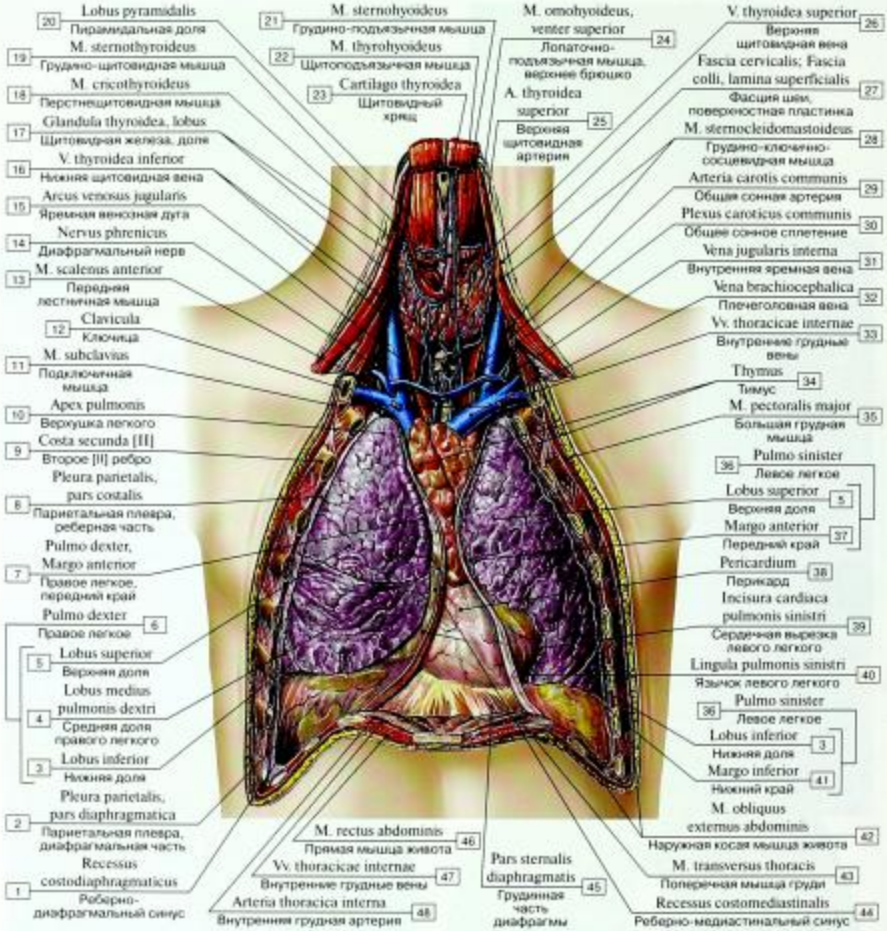

Рис. 271. Расположение легких в грудной полости, вид спереди:

1 – Costodiaphragmatic recess; 2 – Parietal pleura, diaphragmatic part; 3 – Inferior lobe; Lower lobe; 4 – Middle lobe of right lung; 5 – Superior lobe; Upper lobe; 6 = 3 + 4 + 5 – Right lung; 7 – Right lung, anterior border; 8 – Parietal pleura, costal part; 9 – Second [II] rib; 10 – Apex of lung; 11 – Subclavius; 12 – Clavicle; 13 – Scalenus anterior; Anterior scalene; 14 – Phrenic nerve; 15 – Jugular venous arch; 16 – Inferior thyroid vein; 17 – Thyroid gland, lobe; 18 – Cricothyroid; 19 – Sternothyroid; 20 – Pyramidal lobe; 21 – Sternohyoid; 22 – Thyrohyoid; 23 – Thyroid cartilage; 24 – Omohyoid, superior belly; 25 – Superior thyroid artery; 26 – Superior thyroid vein; 27 – Cervical fascia, investing layer; superficial layer; 28 – Sternocleidomastoid; 29 – Common carotid artery; 30 – Common carotid plexus; 31 – Internal jugular vein; 32 – Brachiocephalic vein; 33 – Internal thoracic veins; 34 – Thymus; 35 – Pectoralis major; 36 – Left lung; 37 – Anterior border; 38 – Pericardium; 39 – Cardiac notch of left lung; 40 – Lingula of left lung; 41 – Inferior border; 42 – External oblique; 43 – Transversus thoracis; 44 – Costomediastinal recess; 45 – Sternal part; 46 – Rectus abdominis; 47 – Internal thoracic veins; 48 – Internal thoracic artery

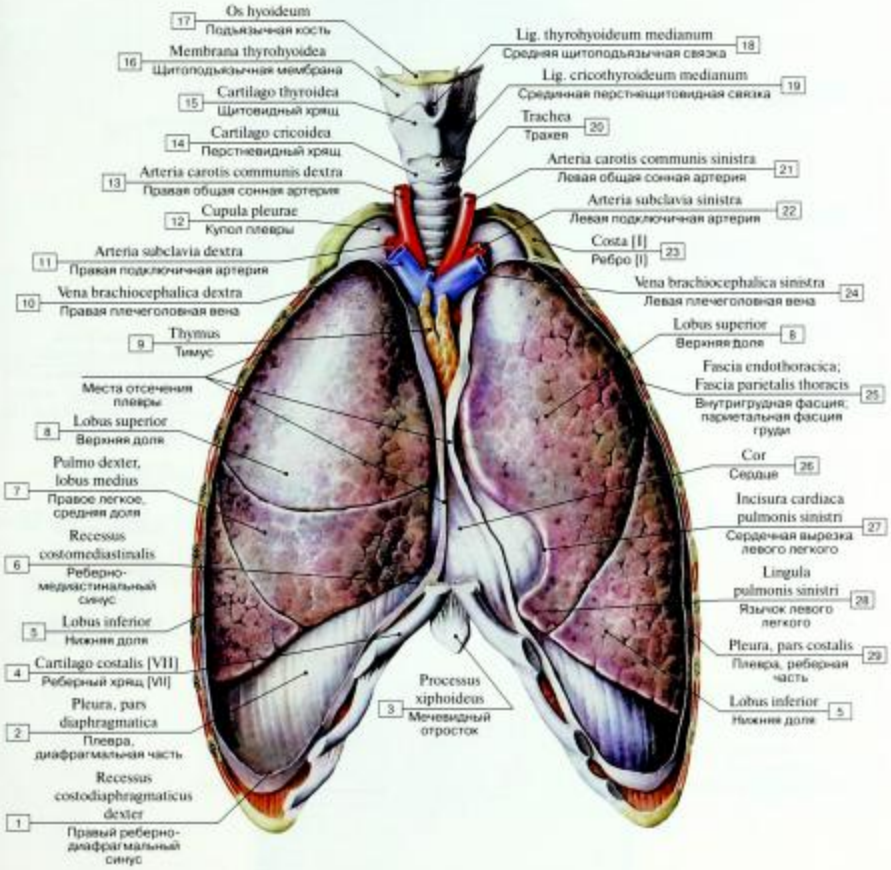

Рис. 272. Легкие в грудной клетке, вид слева:

1 – Right costodiaphragmatic recess; 2 – Pleura, diaphragmatic part; 3 – Xiphoid process; 4 – Costal cartilage [VII]; 5 – Inferior lobe; Lower lobe; 6 – Costomediastinal recess; 7 – Right lung, middle lobe; 8 – Superior lobe; Upper lobe; 9 – Thymus; 10 – Right brachiocephalic vein; 11 – Right subclavian artery; 12 – Cervical pleura; Dome of pleura; Pleural cupula; 13 – Right common carotid artery; 14 – Cricoid cartilage; 15 – Thyroid cartilage; 16 – Thyrohyoid membrane; 17 – Hyoid bone; 18 – Median thyrohyoid ligament;19 – Median cricothyroid ligament; 20 – Trachea; 21 – Left common carotid artery; 22 – Left subclavian artery; 23 – Rib [I]; 24 – Left brachiocephalic vein; 25 – Endothoracic fascia; Parietal fascia of thorax; 26 – Heart; 27 – Cardiac notch of left lung; 28 – Lingula of left lung; 29 – Pleura, costal part

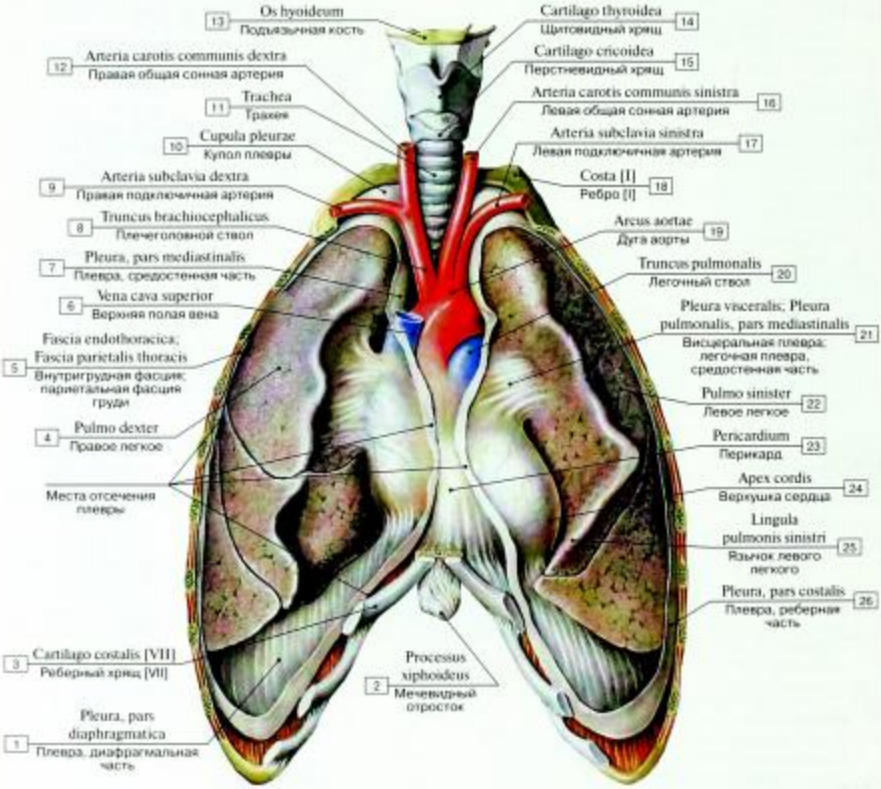

Рис. 273. Легкие в плевральных полостях, часть париетальной плевры отрезана:

1 – Pleura, diaphragmatic part; 2 – Xiphoid process; 3 – Costal cartilage [VII]; 4 – Right lung; 5 – Endothoracic fascia; Parietal fascia of thorax; 6 – Superior vena cava; 7 – Pleura, mediastinal part; 8 – Brachiocephalic trunk; 9 – Right subclavian artery; 10 – Cervical pleura; Dome of pleura; Pleural cupula; 11 – Trachea; 12 – Right common carotid artery; 13 – Hyoid bone; 14 – Thyroid cartilage; 15 – Cricoid cartilage; 16 – Left common carotid artery; 17 – Right subclavian artery; 18 – Rib [I]; 19 – Arch of aorta; Aortic arch; 20 – Pulmonary trunk; 21 – Visceral pleura; Pulmonary pleura, mediastinal part; 22 – Left lung; 23 – Pericardium; 24 – Apex of heart; 25 – Lingula of left lung; 26 – Pleura, costal part

Рис. 274. Рентгенограмма грудной клетки в прямой передней проекции:

1 – ключица; 2 – лопатка; 3 – передние отрезки ребер; 4 – задние отрезки ребер; 5 – корень правого легкого; 6 – корень левого легкого; 7 – тень сердца; 8 – дуга аорты; 9 – бифуркация трахеи; 10 – трахея; 11 – правый реберно-диафрагмальный синус; 12 – кардио-диафрагмальный синус; 13 – левый купол диафрагмы; 14 – правый купол диафрагмы; 15 – газовый пузырь желудка (*по А.Ю. Васильеву*)

Рис. 275. Рентгенограмма грудной клетки в правой боковой проекции:

1 – тень сердца; 2 – восходящая аорта; 3 – дуга аорты; 4 – нисходящая аорта; 5 – корни легких; 6 – трахея; 7 – тело грудного позвонка; 8 – задний реберно-диафрагмальный синус; 9 – передний реберно-диафрагмальный синус; 10 – купола диафрагмы (*по А.Ю. Васильеву*)

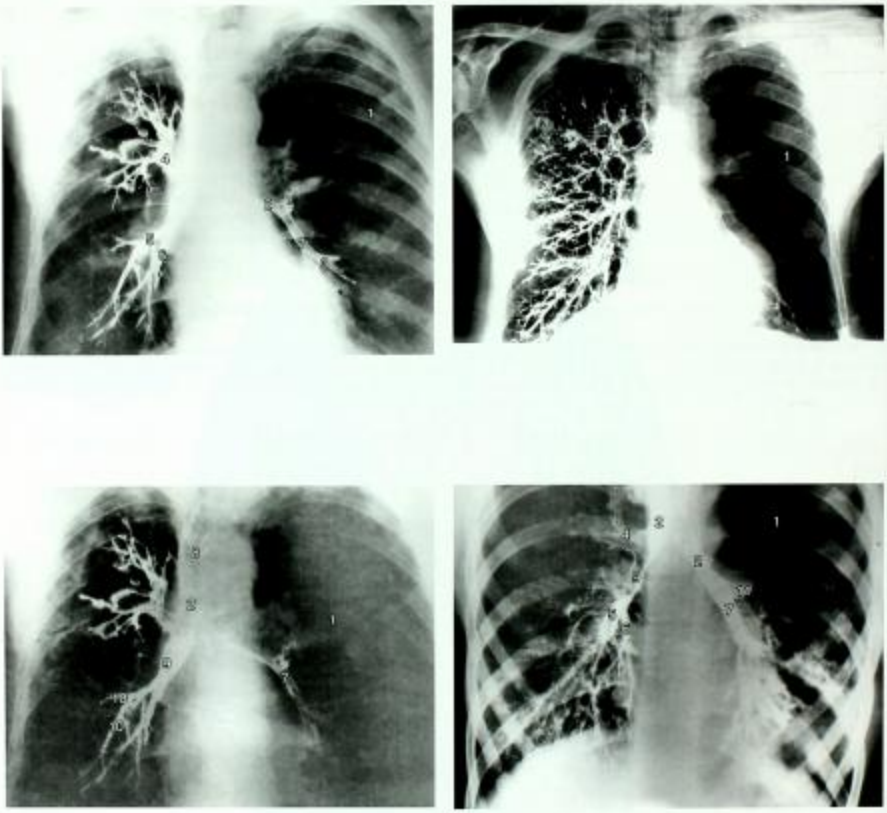

Рис. 276. Анатомия бронхиального дерева (бронхиография), прямая проекция:

1 – легочное поле; 2 – главный бронх; 3 – сегментарные бронхи; 4 – правый верхний долевой бронх; 5 – срединодолевой бронх; 6 – правый нижний долевой бронх; 7 – левый нижний долевой бронх; 8 – трахея; 9 – промежуточный бронх; 10 – сегментарные бронхи; 11 – левый верхний долевой бронх
(по В.Н. Фалемонову и соавт.)

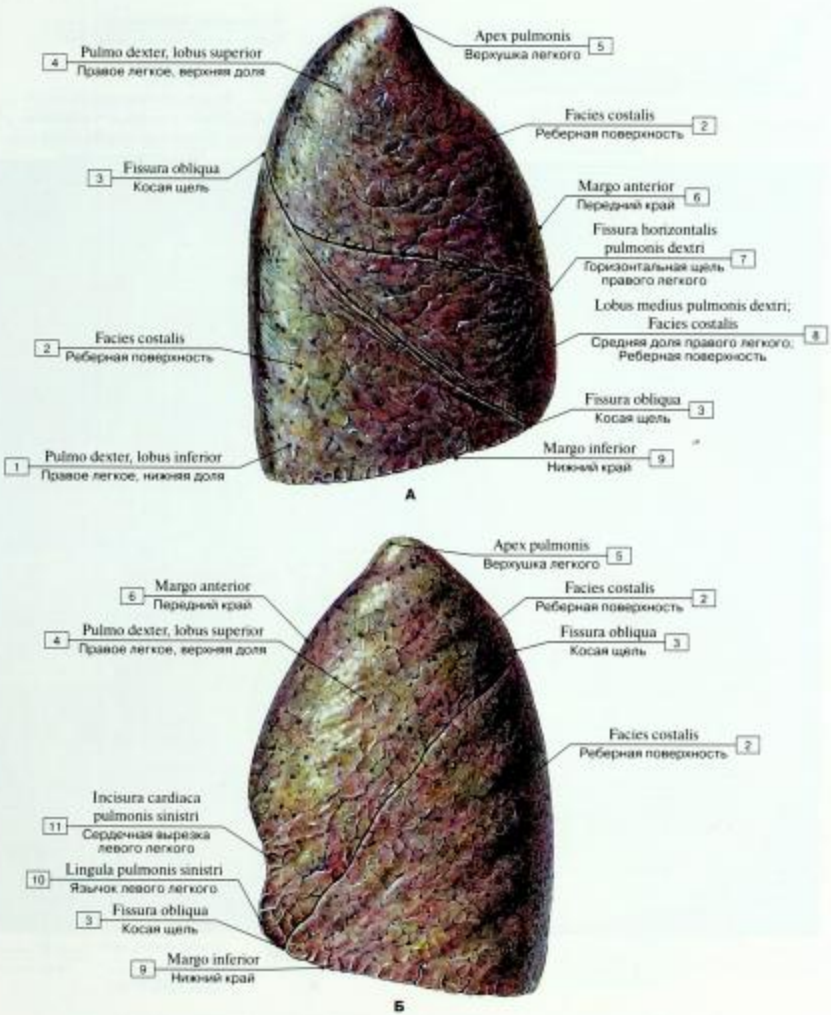

Рис. 277. Легкие, реберная поверхность (А – правое, Б – левое):

1 – Right lung, inferior lobe; lower lobe; 2 – Costal surface; 3 – Oblique fissure; 4 – Right lung, superior lobe; upper lobe; 5 – Apex of lung; 6 – Anterior border; 7 – Horizontal fissure of right lung; 8 – Middle lobe of right lung; Costal surface; 9 – Inferior border; 10 – Lingula of left lung; 11 – Cardiac notch of left lung

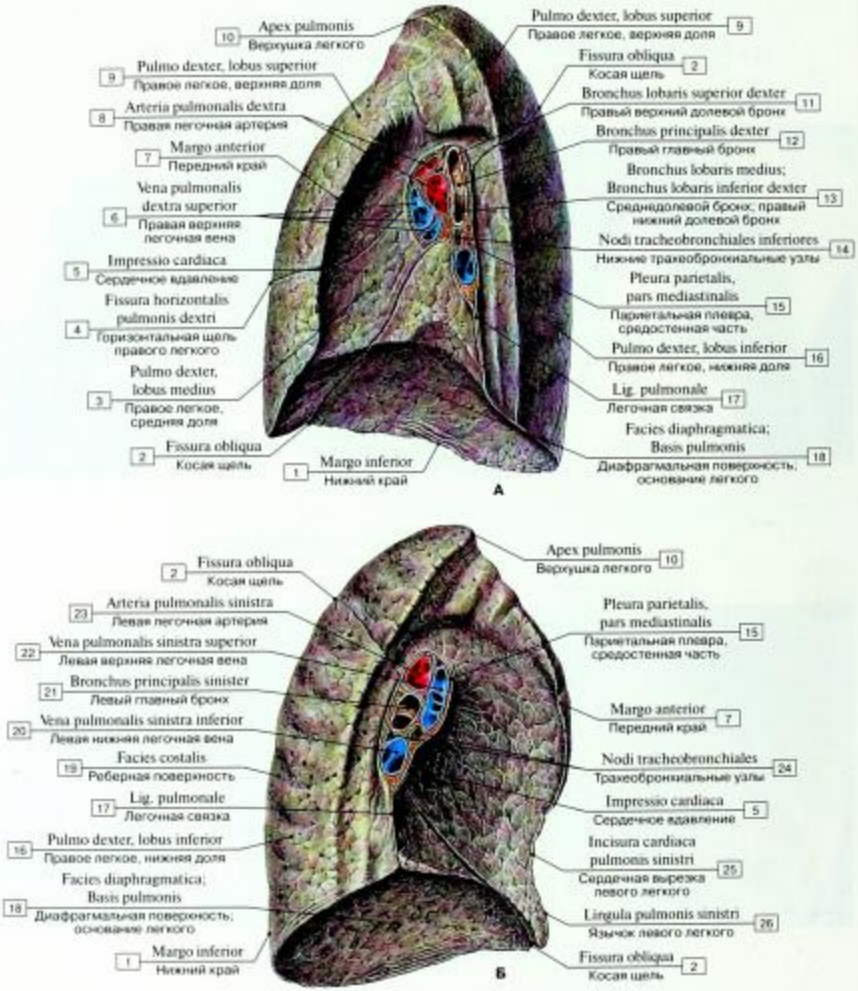

Рис. 278. Легкие, средостенная поверхность, корень легкого (А – правое, Б – левое):

1 – Inferior border; 2 – Oblique fissure; 3 – Right lung, middle lobe; 4 – Horizontal fissure of right lung; 5 – Cardiac impression; 6 – Right superior pulmonary vein; 7 – Anterior border; 8 – Right pulmonary artery; 9 – Right lung, superior lobe; 10 – Apex of lung; 11 – Right superior lobar bronchus; 12 – Right main bronchus; 13 – Middle lobar bronchus; Right inferior lobar bronchus; 14 – Inferior tracheobronchial nodes; 15 – Parietal pleura, mediastinal part; 16 – Right lung, inferior lobe; 17 – Pulmonary ligament; 18 – Diaphragmatic surface; Base of lung; 19 – Costal surface; 20 – Left inferior pulmonary vein; 21 – Left main bronchus; 22 – Left superior pulmonary vein; 23 – Left pulmonary artery; 24 – Tracheobronchial nodes; 25 – Cardiac notch of left lung; 26 – Lingula of left lung

Рис. 279. Легкие, средостенная поверхность, отпрепарированы крупные бронхи (фотография натурального препарата):

1 – Oblique fissure; 2 – Lobar bronchus; 3 – Inferior lobe; Lower lobe; 4 – Posterior border; 5 – Base of lung; 6 – Costal surface; 7 – Apex of lung; 8 – Trachea; 9 – Left main bronchus; 10 – Superior lobe; Upper lobe

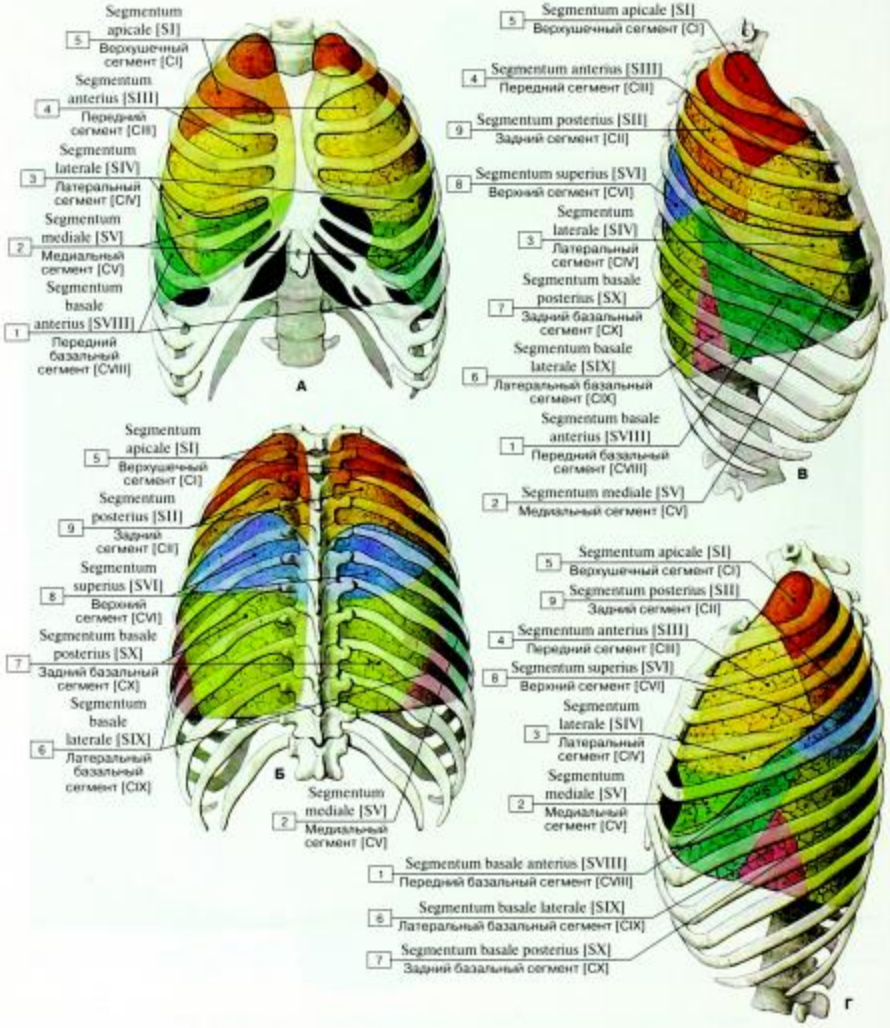

Рис. 280. Скелетотопия бронхолегочных сегментов
(А – вид спереди, Б – вид сзади, В – вид справа, Г – вид слева):

1 – Anterior basal segment [SVIII]; 2 – Medial segment [SV]; 3 – Lateral segment [SIV]; 4 – Anterior segment [SIII]; 5 – Apical segment [SI]; 6 – Lateral basal segment [SIX]; 7 – Posterior basal segment [SX]; 8 – Superior segment [SVI]; 9 – Posterior segment [SII]

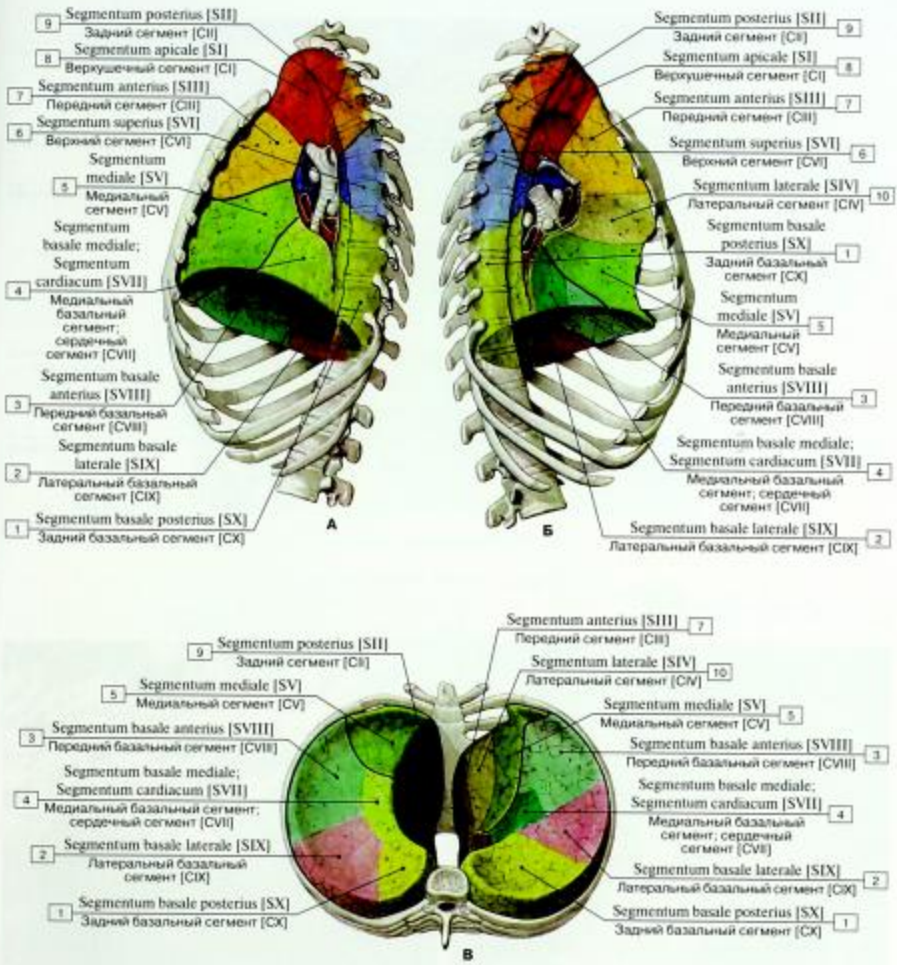

Рис. 281. Бронхолегочные сегменты (А – правое легкое, вид с медиальной стороны, Б – левое легкое, вид с медиальной стороны, В – вид снизу):

1 – Posterior basal segment [SX]; 2 – Lateral basal segment [SIX]; 3 – Anterior basal segment [SVIII]; 4 – Medial basal segment [SVII]; 5 – Medial segment [SV]; 6 – Superior segment [SVI]; 7 – Anterior segment [SIII]; 8 – Apical segment [SI]; 9 – Posterior segment [SII]; 10 – Lateral segment [SIV]

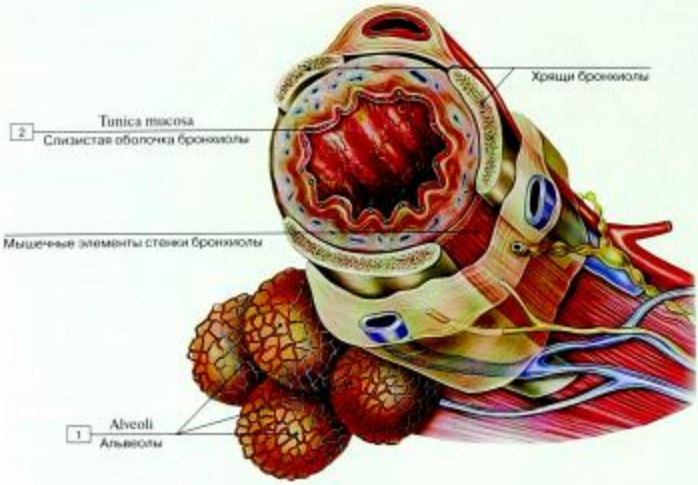

Рис. 282. Бронхиола и альвеолы:

1 – Alveoli; 2 – Mucosa; Mucous membrane

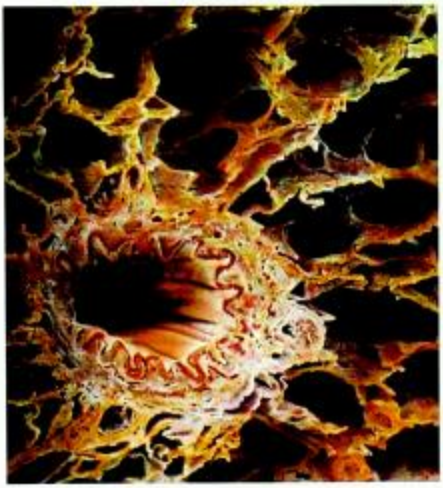

Рис. 283. Бронхиолы

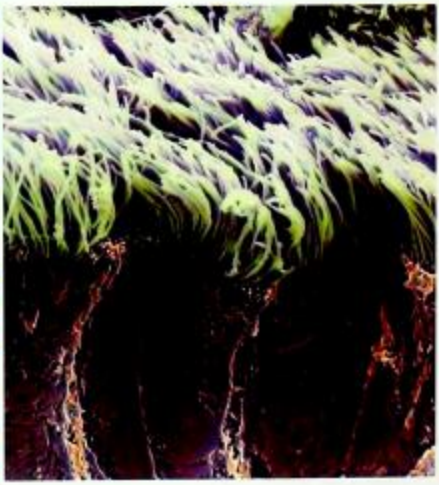

Рис. 284. Бронхиальный ресничный эпителий

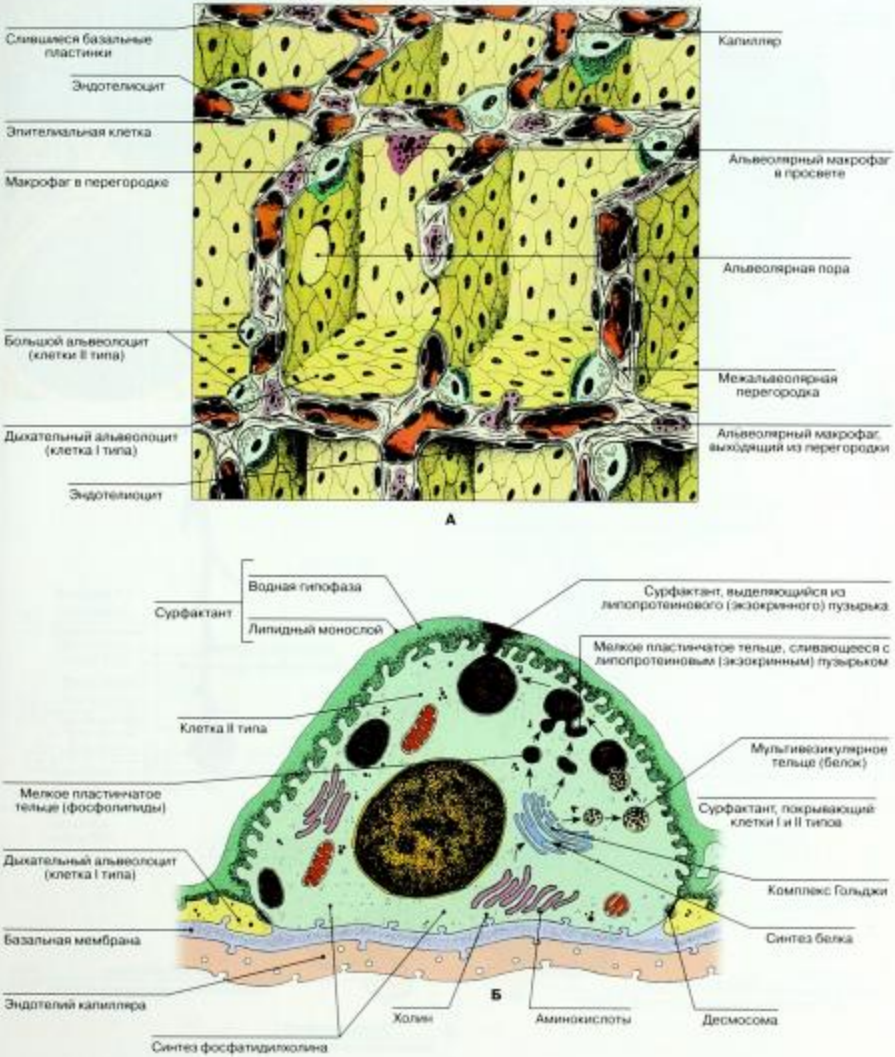

Рис. 285. Легочные альвеолы (А – трехмерная реконструкция, Б – гранулярный альвеолоцит (второго типа), секреция сурфактанта) (схема)

(по Л.К. Жункейра, Ж. Карнейро)

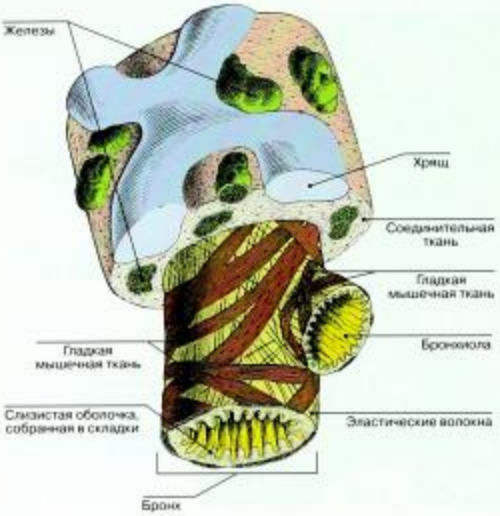

Рис. 286. Строение бронха (реконструкция)
(по Л.К. Жумкейра, Ж. Кармейро)

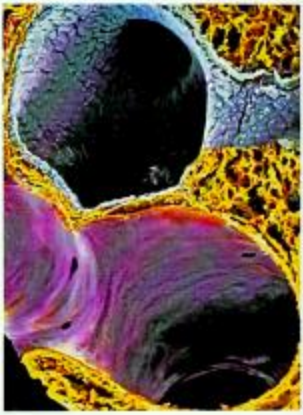

Рис. 287. Бронхиолы

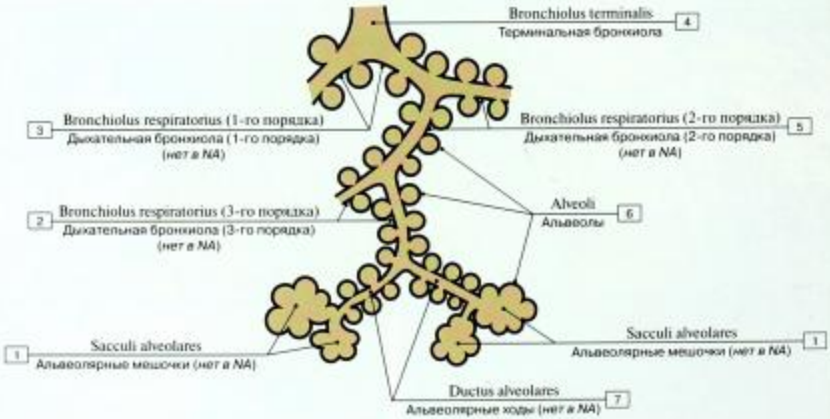

Рис. 288. Ацинус легкого (схема):

1 – Alveolar saccules; 2 – Respiratory bronchiole (3-th order); 3 – Respiratory bronchiole (1-th order); 4 – Terminal bronchiole; 5 – Respiratory bronchiole (2-th order); 6 – Alveoli; 7 – Alveolar duct

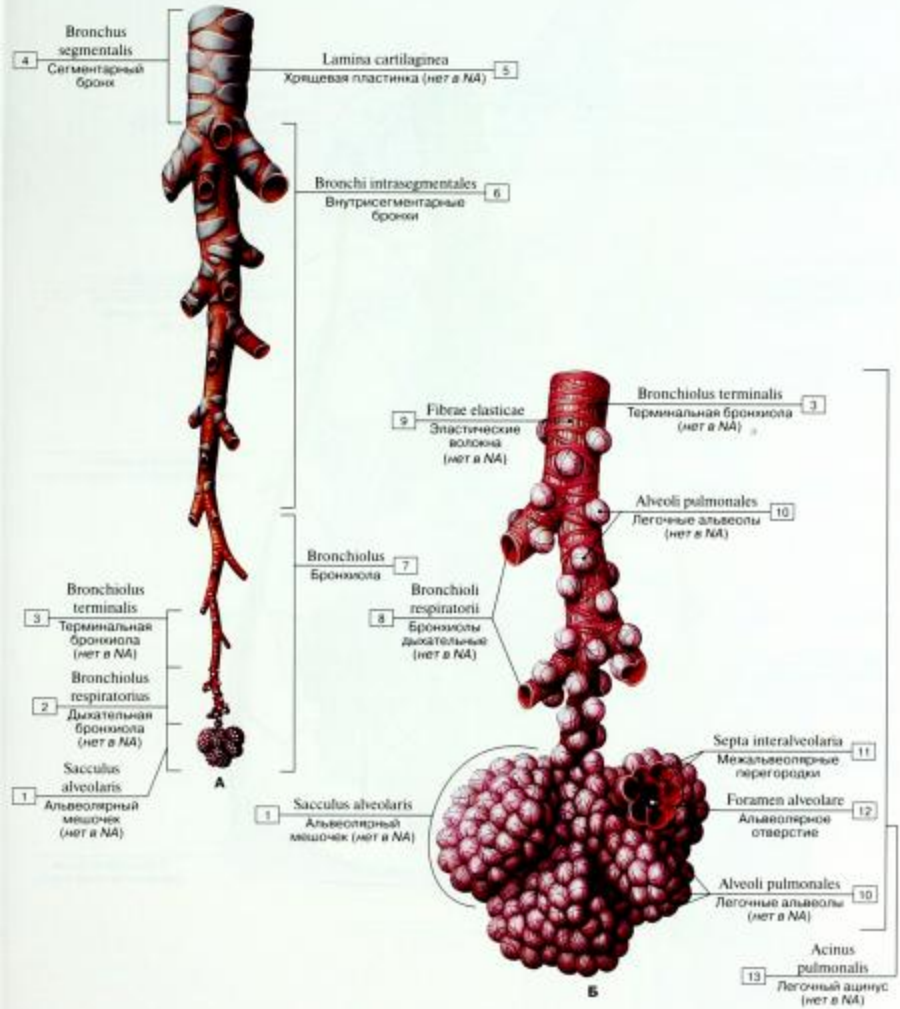

Рис. 289. Сегментарный бронх и его ветви (А – общий вид, Б – разветвления дыхательной бронхиолы):

1 – Alveolar saccule; 2 – Respiratory bronchiole; 3 – Terminal bronchiole; 4 – Segmental bronchus; 5 – Cartilaginous plate; 6 – Intrasegmental bronchi; 7 – Bronchiole; 8 – Respiratory bronchioles; 9 – Elastice fibres; 10 – Pulmonary alveoli; 11 – Interalveolar septa; 12 – Alveolar foramen; 13 = 3 + 10 + 11 + 12 – Pulmonary acinus

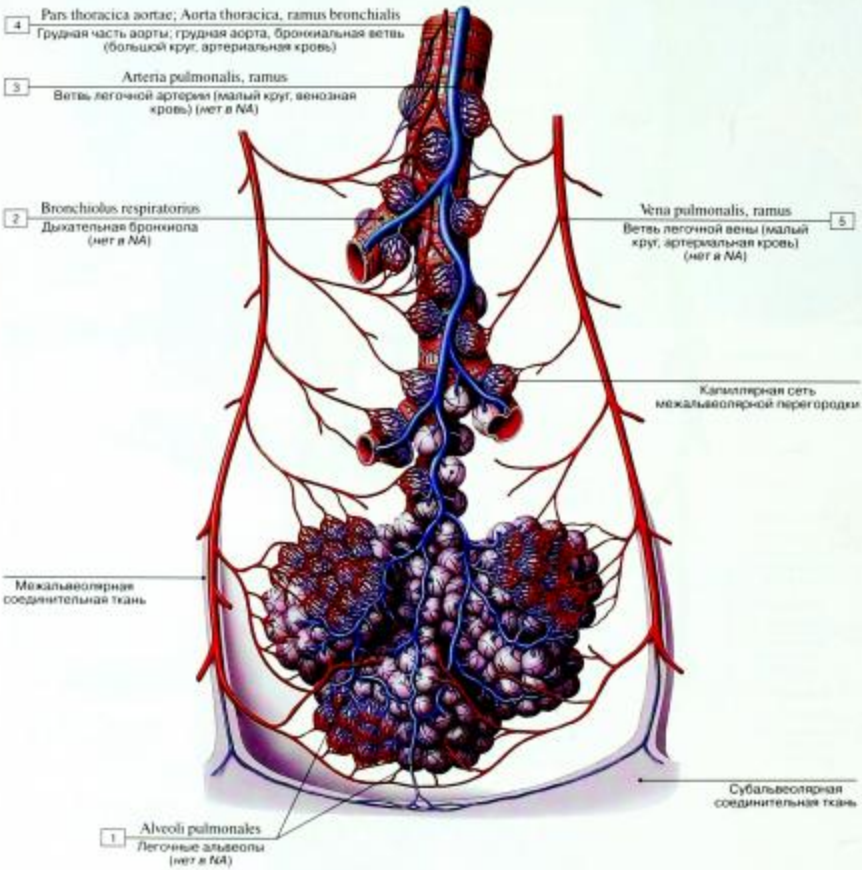

Рис. 290. Кровоснабжение легочного ацинуса (схема):

1 – Pulmonary alveolus; 2 – Respiratory bronchiolus; 3 – Pulmonary artery, branch; 4 – Thoracic aorta, bronchial branch; 5 – Pulmonary vein, branch

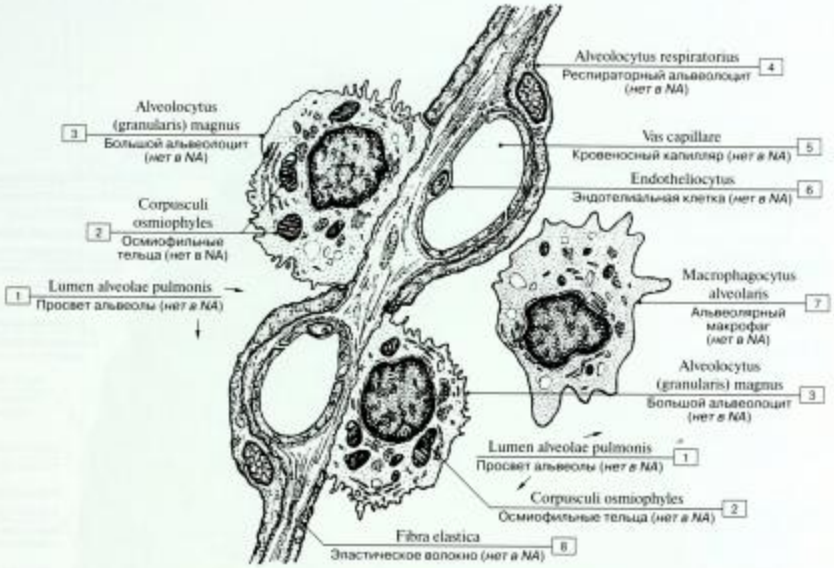

Рис. 291. Строение межальвеолярной перегородки (схема):

1 – Lumen of alveoli; 2 – Osmiophylic corpuscles; 3 – Big alveolocytus; 4 – Respiratory alveolocytus; 5 – Blood capillary; 6 – Endothelial cells; 7 – Alveolar macrophagocytus; 8 – Elastic fibres

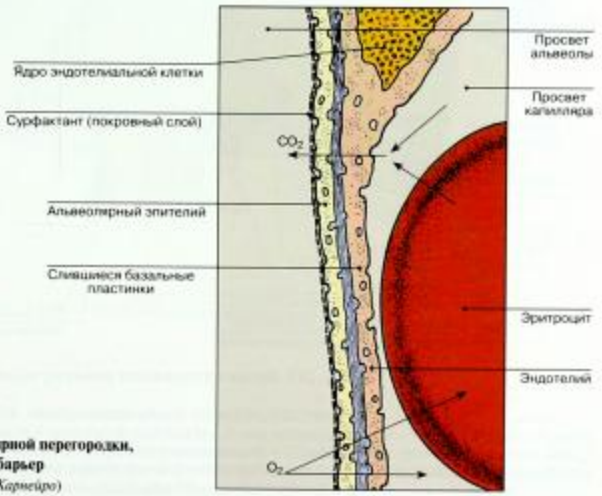

Рис. 292. Участок межальвеолярной перегородки, аэрогематический барьер
(по Л.К. Жункейра, Ж. Карнейро)

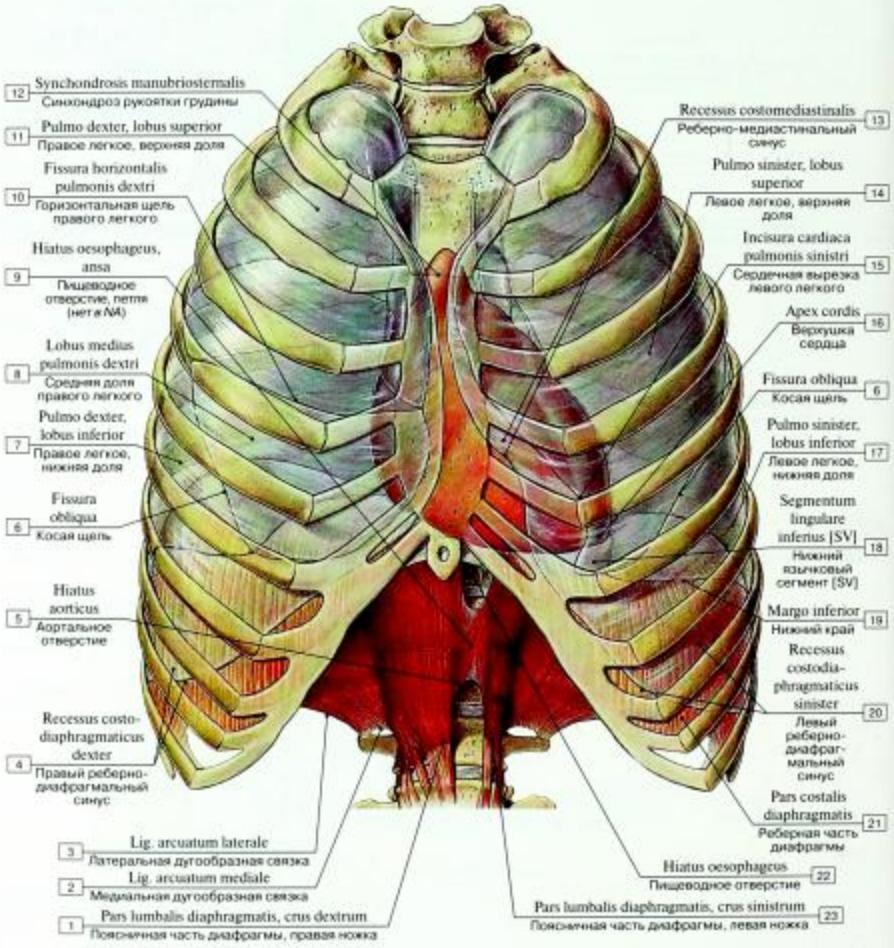

Рис. 293. Легкие в плевральных полостях, вид спереди:

1 – Lumbar part, right crus; 2 – Medial arcuate ligament; 3 – Lateral arcuate ligament; 4 – Right costodiaphragmatic recess; 5 – Aortic hiatus; 6 – Oblique fissure; 7 – Right lung, inferior lobe; 8 – Middle lobe of right lung; 9 – Oesophageal hiatus, loop; 10 – Horizontal fissure of right lung; 11 – Right lung, superior lobe; 12 – Manubriosternal synchondrosis; 13 – Costomediastinal recess; 14 – Left lung, superior lobe;15 – Cardiac notch of left lung; 16 – Apex of heart; 17 – Left lung, inferior lobe; 18 – Inferior lingular segment [SV]; 19 – Inferior border; 20 – Left costodiaphragmatic recess; 21 – Costal part; 22 – Oesophageal hiatus; 23 – Lumbar part, left crus

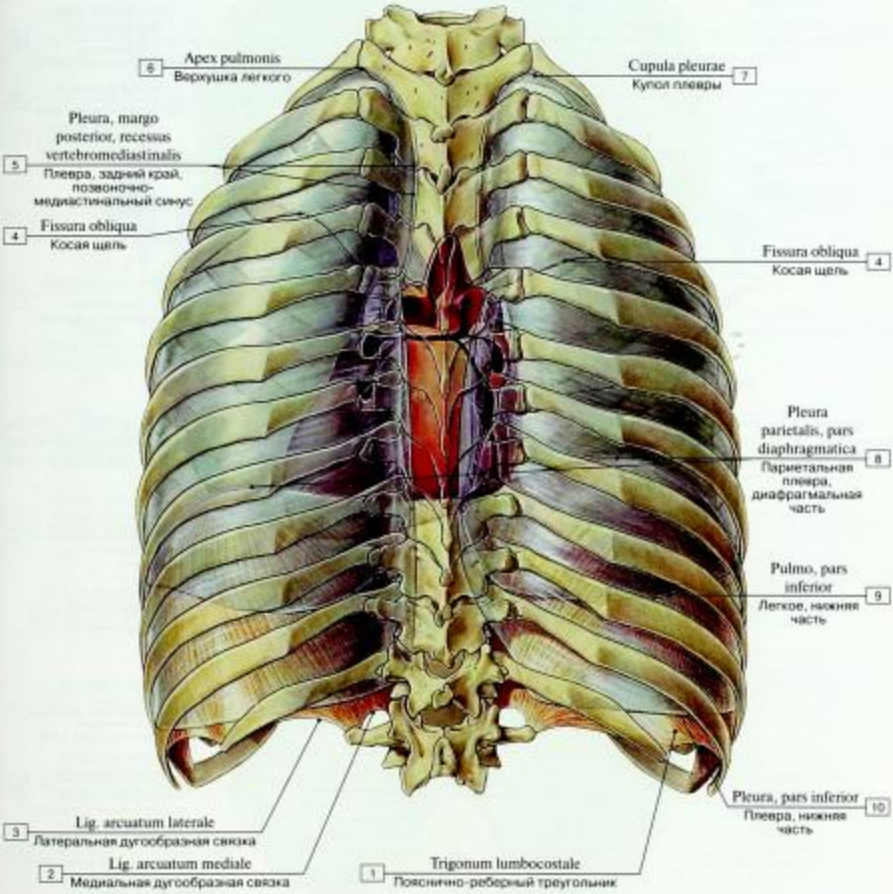

Рис. 294. Легкие в плевральных полостях, вид сзади:

1 – Lumbocostal triangle; 2 – Medial arcuate ligament; 3 – Lateral arcuate ligament; 4 – Oblique fissure; 5 – Pleura, posterior border, vertebromediastinal recess; 6 – Apex of lung; 7 – Cervical pleura; Dome of pleura; Pleural cupula; 8 – Parietal pleura, diaphragmatic part; 9 – Lung, inferior part; 10 – Pleura, inferior part

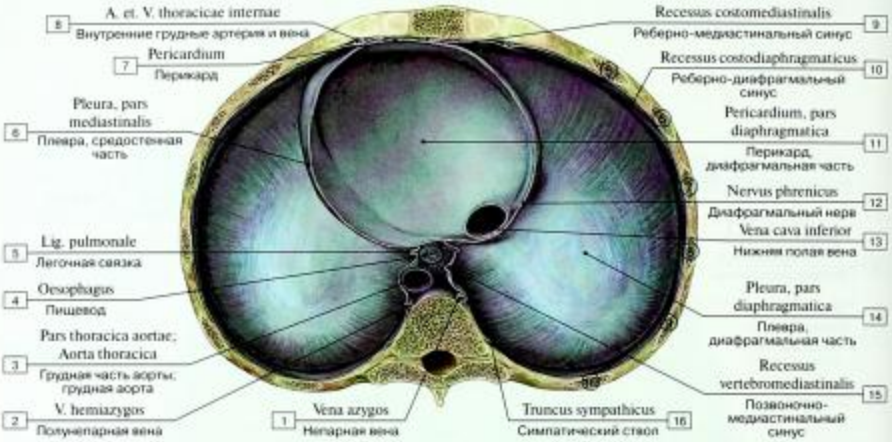

Рис. 295. Диафрагмальная плевра и перикард (цифры в кружках обозначают ребра):

1 – Azygos vein; 2 – Hemi-azygos vein; Inferior hemi-azygos vein; 3 – Thoracic aorta; 4 – Oesophagus; 5 – Pulmonary ligament; 6 – Pleura, mediastinal part; 7 – Pericardium; 8 – Internal thoracic artery and vein; 9 – Costomediastinal recess; 10 – Costodiaphragmatic recess; 11 – Pericardium, diaphragmatic part; 12 – Phrenic nerve; 13 – Inferior vena cava; 14 – Pleura, diaphragmatic part; 15 – Vertebromediastinal recess; 16 – Sympathetic trunk

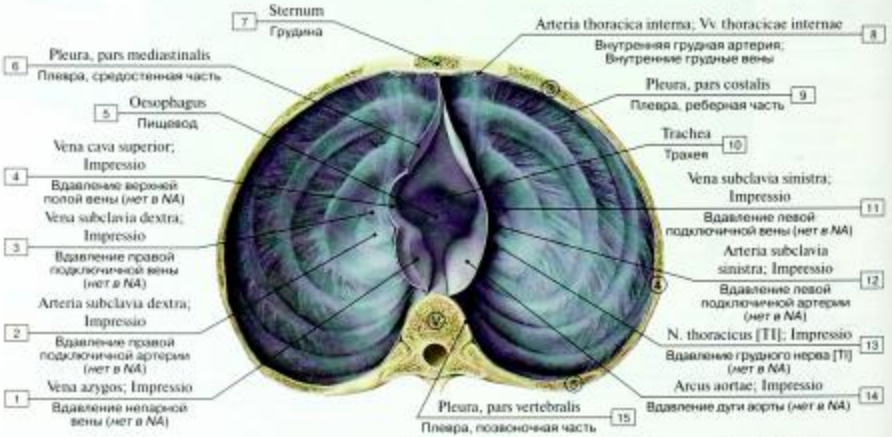

Рис. 296. Нижняя часть плевральных мешков (цифры в кружках обозначают ребра и грудной позвонок):

1 – Azygos vein; Impression; 2 – Right subclavian artery; Impression; 3 – Right subclavian vein; Impression; 4 – Superior vena cava; Impression; 5 – Oesophagus; 6 – Pleura, mediastinal part; 7 – Sternum; 8 – Internal thoracic artery; Internal thoracic veins; 9 – Pleura, costal part; 10 – Trachea; 11 – Left subclavian vein; Impression; 12 – Left subclavian artery; Impression; 13 – Thoracic nerve [TI]; Impression; 14 – Arch of aorta; Impression; 15 – Pleura, vertebral part

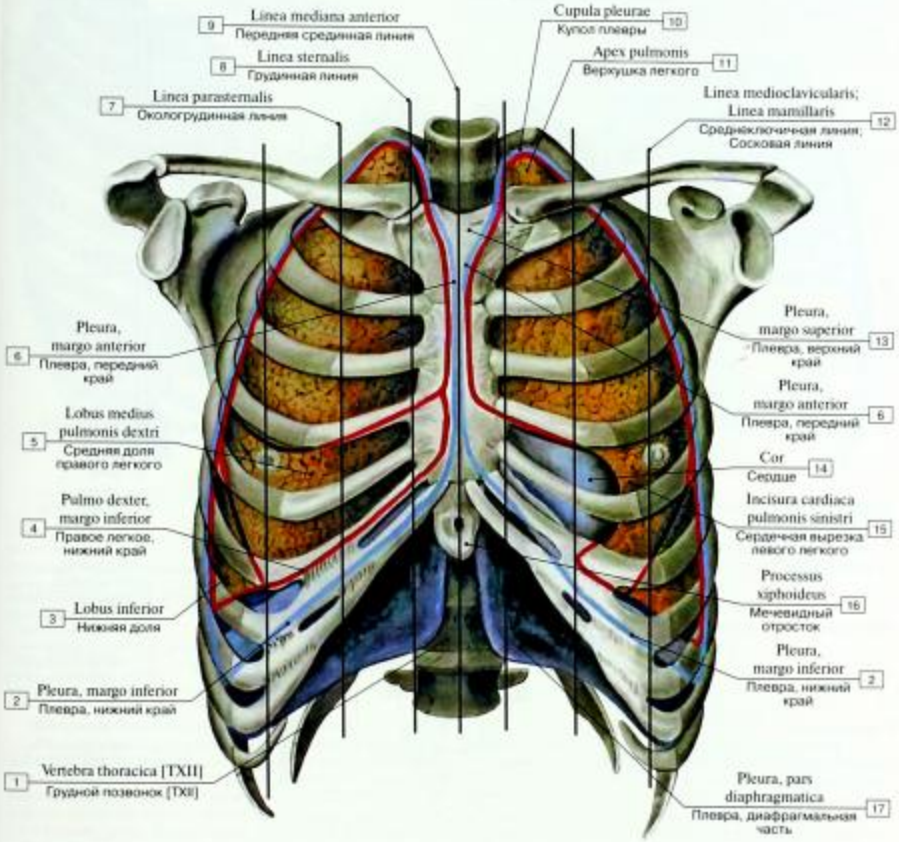

Рис. 297. Границы легких и плевры, вид спереди:

1 – Thoracic vertebra [TXII]; 2 – Pleura, inferior border; 3 – Inferior lobe; Lower lobe; 4 – Right lung, inferior border; 5 – Middle lobe of right lung; 6 – Pleura, anterior border; 7 – Parasternal line; 8 – Sternal line; 9 – Anterior median line; 10 – Cervical pleura; Dome of pleura; Pleural cupula; 11 – Apex of lung; 12 – Midclavicular line; Mammillary line; Nipple line; 13 – Pleura, superior border; 14 – Heart; 15 – Cardiac notch of left lung; 16 – Xiphoid process; 17 – Pleura, diaphragmatic part

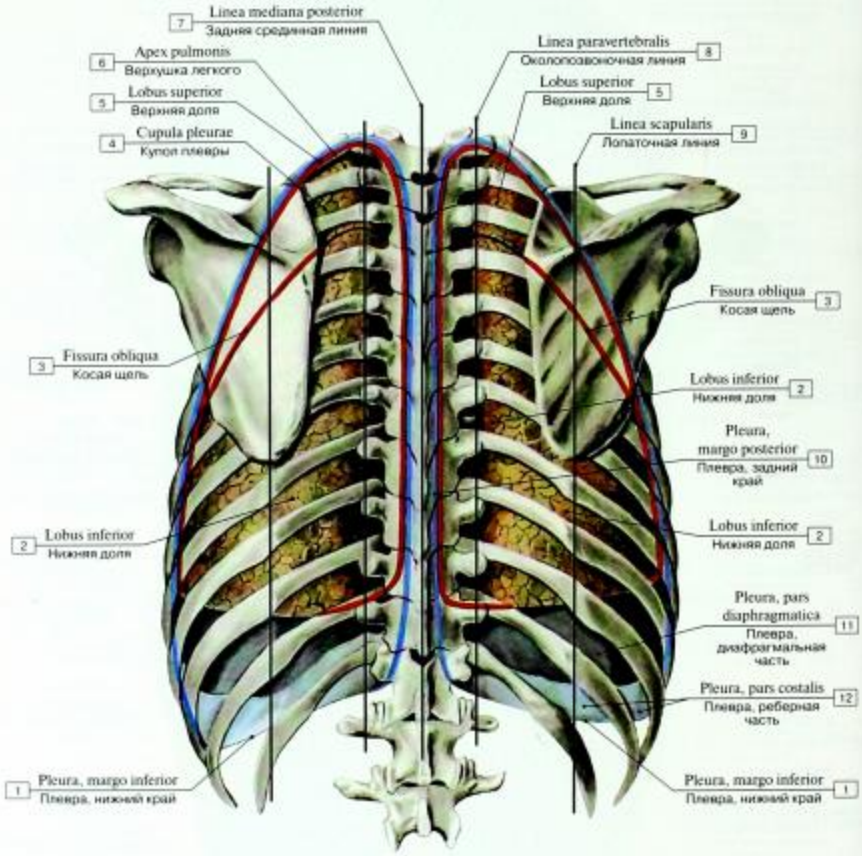

Рис. 298. Границы легких и плевры, вид сзади:

1 – Pleura, inferior border; 2 – Inferior lobe; Lower lobe; 3 – Oblique fissure; 4 – Cervical pleura; Dome of pleura; Pleural cupula; 5 – Superior lobe; Upper lobe; 6 – Apex of lung; 7 – Posterior median line; 8 – Paravertebral line; 9 – Scapular line; 10 – Pleura, posterior border; 11 – Pleura, diaphragmatic part; 12 – Pleura, costal part

Рис. 299. Границы легких и плевры, вид сбоку:

1 – Apex of lung; 2 – Midaxillary line; 3 – Superior lobe; Upper lobe; 4 – Horizontal fissure of right lung; 5 – Middle lobe of right lung; 6 – Oblique fissure; 7 – Inferior lobe; Lower lobe; 8 – Pleura, diaphragmatic part; 9 – Pleura, inferior border; 10 – Pleura, costal part

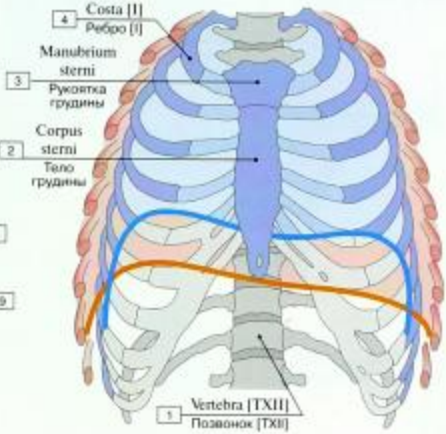

Рис. 300. Изменение границ плевры при вдохе и выдохе (синяя линия, ребра голубого цвета – диафрагма и грудная клетка в момент выдоха; оранжевая линия, ребра розового цвета – диафрагма и грудная клетка в момент вдоха):

1 – Vertebra [XII]; 2 – Body of sternum; 3 – Manubrium of sternum; 4 – Rib [I]

Табл. 15. Дыхательные мышцы

Мышцы, осуществляющие вдох	Мышцы, осуществляющие выдох
Наружные межреберные Диафрагма Лестничные Грудино-ключично-сосцевидная Большая грудная Малая грудная	Внутренние межреберные Диафрагма Мышцы брюшного пресса Поперечная мышца груди

Основные принципы механики дыхания.

Механика внешнего дыхания (в отличие от внутреннего дыхания клеток и тканей) основана на ритмичном увеличении и уменьшении объема грудной клетки с последующим расширением и сжатием легких. Поскольку легкое расширяется, давление внутри него падает и воздух направляется в легкое (вдох). Когда легкое сжимается, внутрилегочное давление повышается и воздух удаляется из легкого (выдоха). Воздух во время вдоха поступает в легкие благодаря «эффекту мехов», т.е. благодаря отрицательному внутрилегочному давлению. Ребра, мышцы грудной клетки (особенно межреберные) и эластические волокна легкого во время дыхания взаимодействуют следующим образом.

• Когда диафрагма опускается (вдох, на рисунке отмечено красным цветом), ребра подняты межреберными (в основном наружными межреберными) и лестничными мышцами. Поднятие ребер расширяет грудную клетку в поперечном направлении (в стороны) и вперед. Тем временем диафрагма опущена (красный контур на схеме А), что вызывает расширение грудной клетки вниз. Эпигастральный угол также увеличен (см. рис. 301-В, Г). Это приводит к максимальному увеличению объема грудной клетки.

• Когда диафрагма поднимается (выдох, на рисунке обозначено синим цветом), объем грудной клетки уменьшается. Этот процесс не требует дополнительных мышечных усилий. Мышцы, активные во время вдоха, при выдохе расслаблены, и легкое сжимается благодаря многочисленным эластическим волокнам легочной ткани, которые были растянуты во время вдоха. Однако при усиленном выдохе главным образом внутренние межреберные мышцы активно опускают грудную клетку быстрее и в большей степени, чем это возможно лишь благодаря эластическим волокнам легких.

При фиксированной верхней конечности мышцы плечевого пояса способны поднять и расширить грудную клетку, к которой они прикреплены. Они могут также функционировать в качестве вспомогательных дыхательных мышц во время усиленного дыхания, когда вследствие одышки дыхание затруднено.

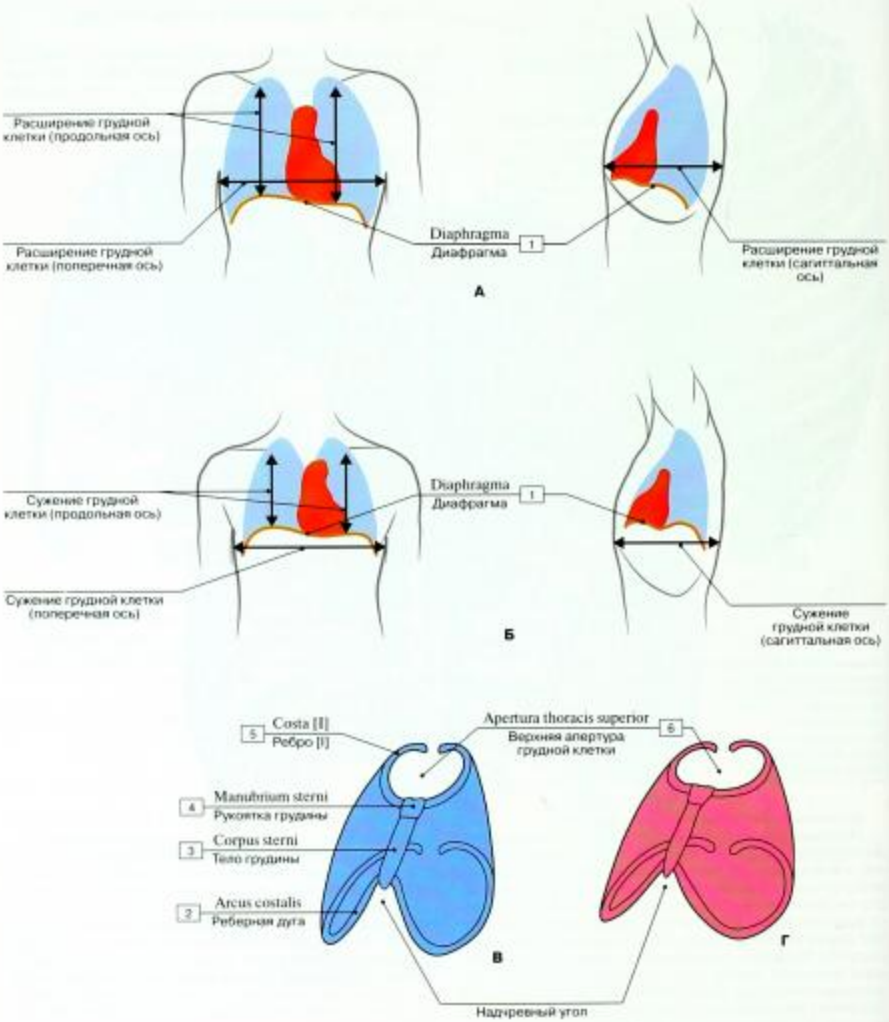

Рис. 301. Механика дыхания (А – расширение грудной клетки при вдохе, Б – сужение грудной клетки при выдохе, В, Г – изменения надгрудинного угла при выдохе (В) и при вдохе (Г)):

1 – Diaphragm; 2 – Costal margin; Costal arch; 3 – Body of sternum; 4 – Manubrium of sternum; 5 – Rib [I]; 6 – Superior thoracic aperture; Thoracic inlet

Изменения легочного объема при дыхании (рис. 302, 303).

Расширение и сжатие легких при дыхании (рис. 302, 303-А)

Сила поверхностного натяжения плевральной жидкости способствует «прилипанию» легкого к париетальной плевре, принуждая легкое следовать за изменениями объема грудной клетки. Это особенно выражено в плевральных синусах, где легкое не полностью заполняет плевральную полость (в позиции покоя между вдохом и выдохом). Когда в момент вдоха купол диафрагмы уплощается, реберно-диафрагмальный синус расправляется, и легкое «затягивается» внутрь образующегося пространства, однако не заполняя его полностью. При выдохе легкое возвращается из синуса. Дыхательные изменения объема реберно-диафрагмального синуса приводят к существенному смещению нижней границы легких.

Движения бронхиального дерева при дыхании (рис. 303-Б)

Объем грудной полости меняется при дыхании, поэтому все бронхиальное дерево движется внутри легкого. Наиболее заметны эти движения в структурах бронхиального дерева, наиболее отдаленных от ворот легкого.

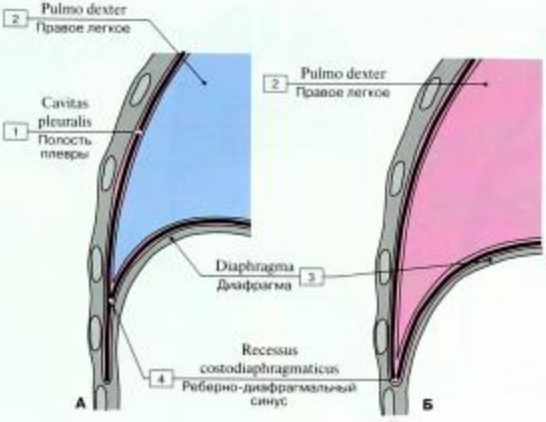

Рис. 302. Положение легкого при выдохе (А) и вдохе (Б):

1 – Pleural cavity; 2 – Right lung; 3 – Diaphragm; 4 – Costodiaphragmatic recess

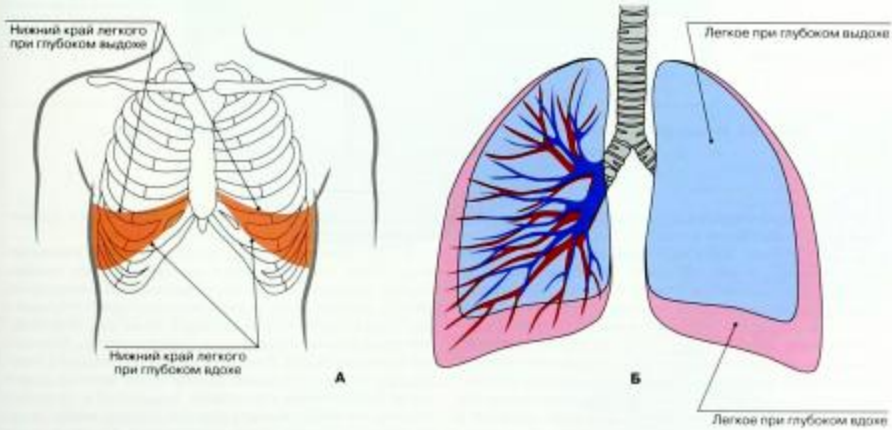

Рис. 303. Положение нижнего края легкого при глубоком вдохе (А – схема, Б – общее положение)

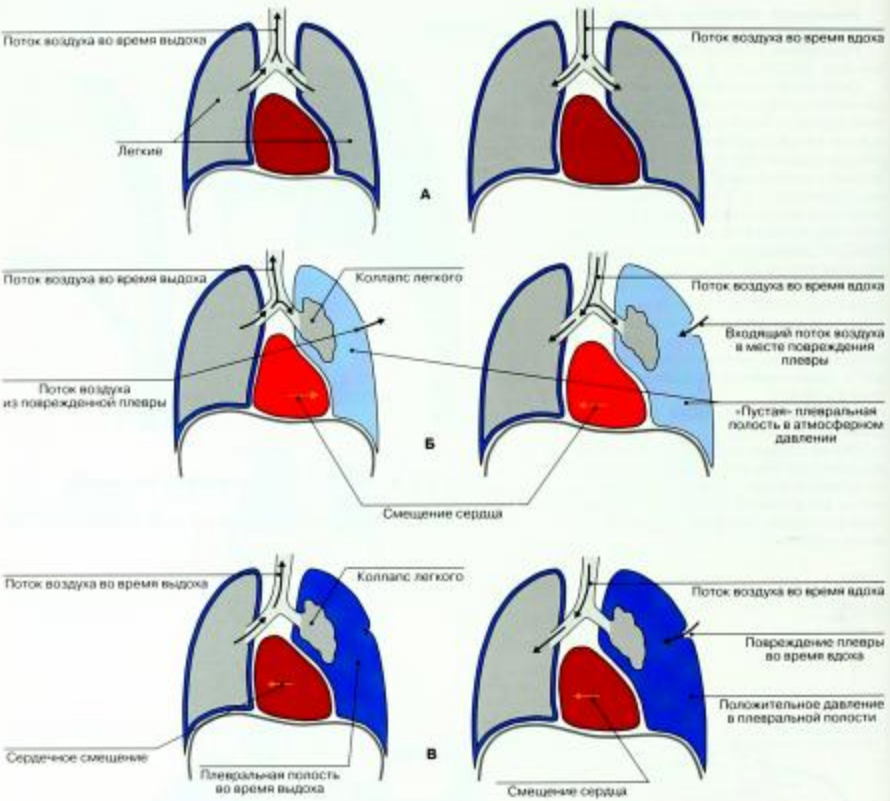

Рис. 304. Изменение механики дыхания при пневмотораксе (А – нормальная механика дыхания, Б – пневмоторакс, В – напряженный пневмоторакс (клапанный))

А. Нормальная механика дыхания. Плевральная полость герметично изолирована со всех сторон.

Б. Пневмоторакс. В случае повреждения париетального листка плевры (на рисунке левое легкое) атмосферный воздух может проникать в плевральную полость. Эффект капиллярности плеврального пространства теряется, и легкое спадается благодаря эластичной тяге его соединительной ткани. После этого легкое не участвует в дыхании. Неповрежденная правая плевральная полость функционирует независимо. Воздух засасывается в открытую плевральную полость при вдохе и выталкивается при выдохе. Так как функциональные изменения давления в правой плевральной полости продолжаются, но отсутствуют слева из-за дефекта плевры, средостение смещается в здоровую сторону при выдохе и возвращается к срединной линии при вдохе (флотация средостения).

В. Напряженный пневмоторакс (клапанный пневмоторакс). Ткань, поврежденная и смещенная после травмы, изнутри закрывает отверстие поврежденной плевральной полости наподобие подвижного клапана, препятствующего удалению воздуха. Воздух проходит через зону повреждения только в одном направлении – снаружи внутрь. Вследствие этого небольшое количество воздуха попадает в плевральную полость с каждым вдохом и при этом не может выйти. Средостение постепенно смещается в здоровую сторону, что может вызвать перегиб сосудов вокруг сердца. Без надлежащего лечения напряженный пневмоторакс неизбежно приводит к смерти.

МОЧЕВАЯ СИСТЕМА

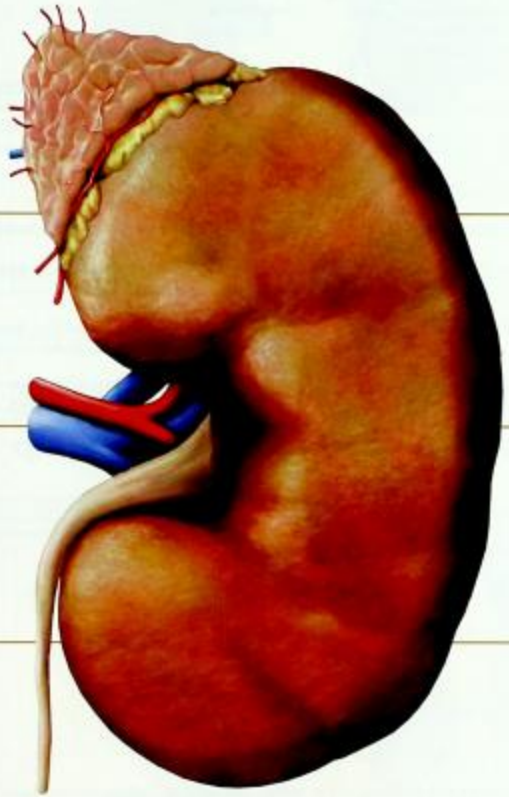

Таблица 16. Мочевая система

МОЧЕВЫЕ ОРГАНЫ

	СТРУКТУРА	ФУНКЦИЯ
	Почка	
Образование мочи	Нефрон Почечное (мальпигиево) тельце (клубочек кровеносных капилляров – «чудесная сеть», окруженная капсулой клубочка)	Фильтрация первичной мочи
	Проксимальный отдел нефрона	Обратное всасывание: около 85% H_2O и Na^+; белок, глюкоза, аминокислоты, Mg, Ca^{2+}, P, бикарбонат, аскорбиновая кислота, сульфат; фильтрат становится изотоническим
	Нисходящая часть петли Генле	Всасывание воды
	Петля (закругленный сегмент)	Фильтрат становится гипертоническим
	Восходящая часть петли Генле	Наружу выделяются Na^+ и Cl^-; внутрь – мочевина и вода
	Дистальный прямой каналец	Наружу выделяются Na^+ и Cl^-, фильтрат становится гипотоническим
	Дистальный отдел нефрона	Наружу выделяются Na^+, K^+, Ca^{2+}, Cl^- и H_2O; моча становится изотонической
	Собирательные почечные трубочки	Продолжается всасывание H_2O
Выведение мочи	Малые почечные чашки	
	Большие почечные чашки	
	Почечная лоханка	
	Мочеточник	
	Мочевой пузырь	
	Мочеиспускательный канал	

женский мужской (мужская уретра) – см. табл. «Мужские половые органы»

Женский мочеиспускательный канал; женская уретра	Внутреннее отверстие мочеиспускательного канала (уретры)	
	Наружное отверстие мочеиспускательного канала (уретры)	
	Мышечная оболочка	
	Слизистая оболочка	Складки Лакуны мочеиспускательного канала Гребень мочеиспускательного канала

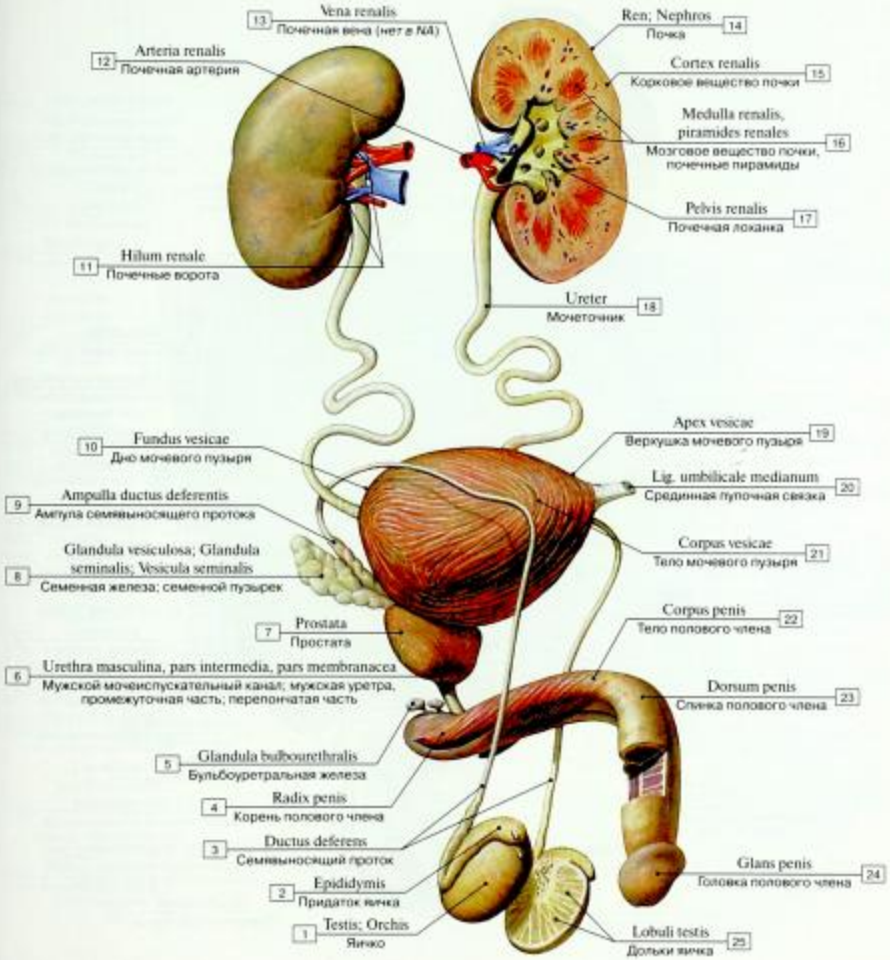

Рис. 305. Мочеполовой аппарат мужчины:

1 – Testis; 2 – Epididymis; 3 – Ductus deferens; Vas deferens; 4 – Root of penis; 5 – Bulbo-urethral gland; 6 – Male urethra, intermediate part of urethra; membranous urethra; 7 – Prostate; 8 – Seminal gland; Seminal vesicle; 9 – Ampulla of ductus deferens; 10 – Fundus of bladder; 11 – Hilum of kidney; 12 – Renal artery; 13 – Renal vein; 14 – Kidney; 15 – Renal cortex; 16 – Renal medulla, renal pyramids; 17 – Renal pelvis; 18 – Ureter; 19 – Apex of bladder; 20 – Median umbilical ligament; 21 – Body of bladder; 22 – Body of penis; 23 – Dorsum of penis; 24 – Glans penis; 25 – Lobules of testis

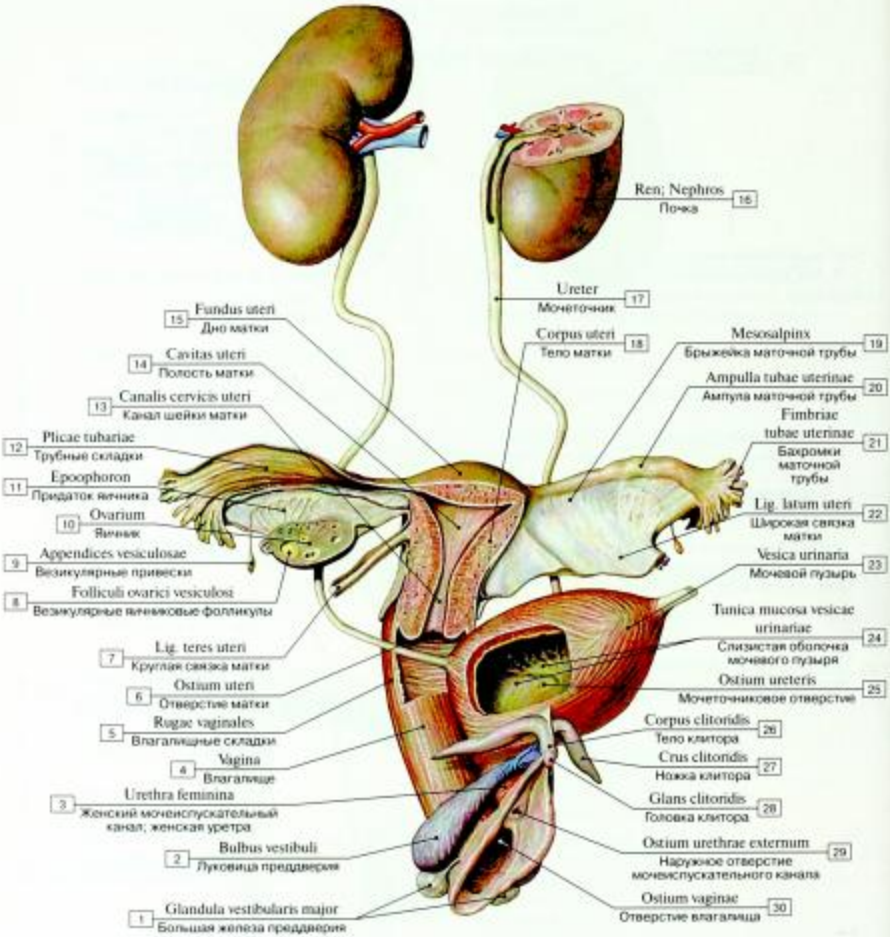

Рис. 306. Мочеполовой аппарат женщины:

1 – Greater vestibular gland; 2 – Bulb of vestibule; 3 – Female urethra; 4 – Vagina; 5 – Vaginal rugae; 6 – External os of uterus; 7 – Round ligament of uterus; 8 – Vesicular ovarian follicle; 9 – Vesicular appendices; 10 – Ovary; 11 – Epoophoron; 12 – Folds of uterine tube; 13 – Cervical canal; 14 – Uterine cavity; 15 – Fundus of uterus; 16 – Kidney; 17 – Ureter; 18 – Body of uterus; 19 – Mesosalpinx; 20 – Ampulla; 21 – Fimbriae; 22 – Broad ligament of uterus; 23 – Urinary bladder; 24 – Urinary bladder, mucosa; mucous membrane; 25 – Ureteric orifice; 26 – Body of clitoris; 27 – Crus of clitoris; 28 – Glans of clitoris; 29 – External urethral orifice; 30 – Vaginal orifice

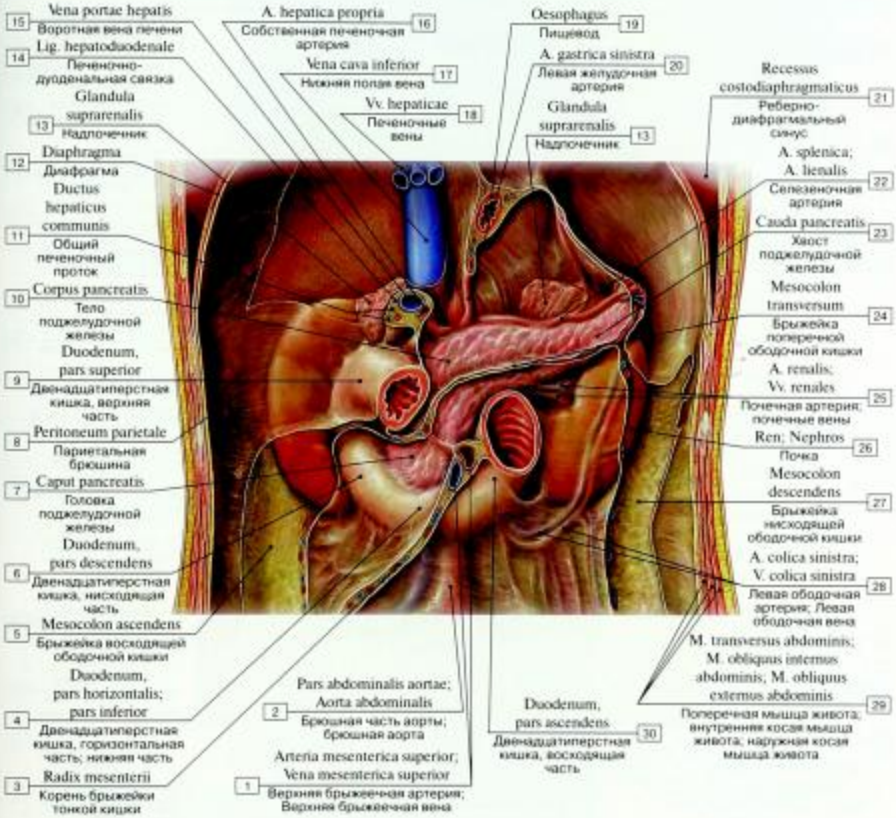

Рис. 307. Расположение почек в забрюшинном пространстве:

1 – Superior mesenteric artery; Superior mesenteric vein; 2 – Abdominal aorta; 3 – Root of mesentery; 4 – Duodenum, inferior part; horizontal part; transverse part; 5 – Ascending mesocolon; 6 – Duodenum, descending part; 7 – Head of pancreas; 8 – Parietal peritoneum; 9 – Duodenum, superior part; 10 – Body of pancreas; 11 – Common hepatic duct; 12 – Diaphragm; 13 – Suprarenal gland; Adrenal gland; 14 – Hepatoduodenal ligament; 15 – Hepatic portal vein; 16 – Hepatic artery proper; 17 – Inferior vena cava; 18 – Hepatic veins; 19 – Oesophagus; 20 – Left gastric artery; 21 – Costodiaphragmatic recess; 22 – Splenic artery; 23 – Tail of pancreas; 24 – Transverse mesocolon; 25 – Renal artery; Renal veins; 26 – Kidney; 27 – Descending mesocolon; 28 – Left colic artery; Left colic vein; 29 – Transversus abdominis; Transverse abdominal; Internal oblique; External oblique; 30 – Duodenum, ascending part

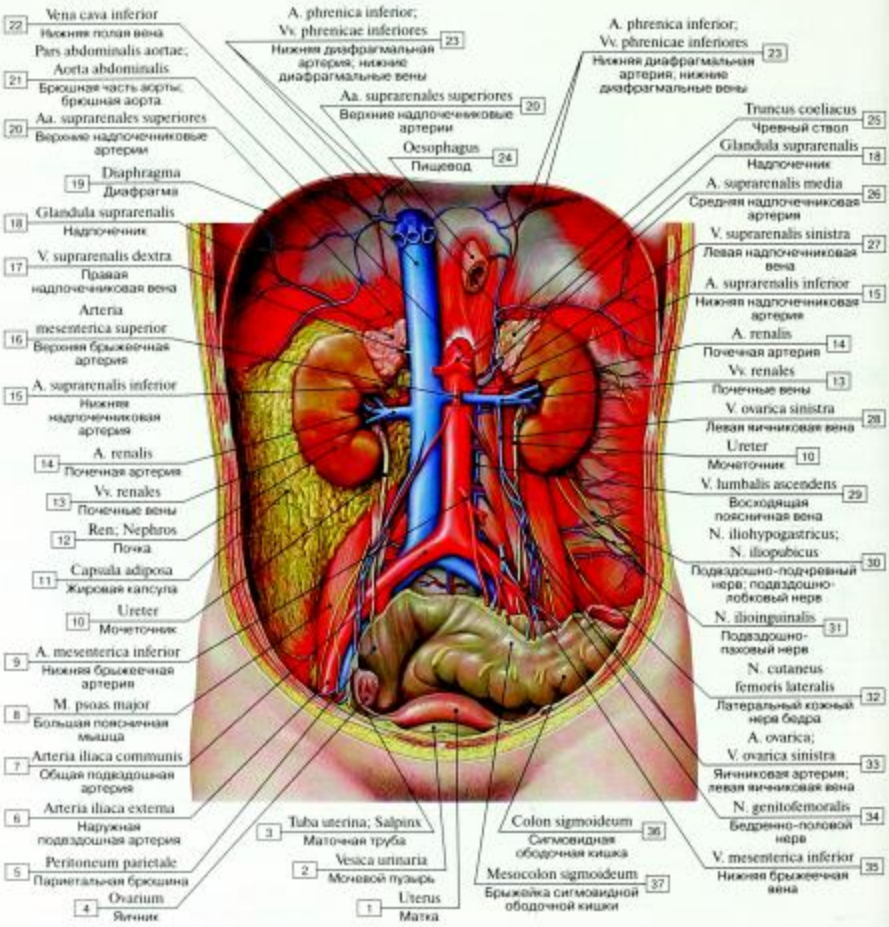

Рис. 308. Расположение почек в брюшной полости:

1 – Uterus; 2 – Urinary bladder; 3 – Uterine tube; 4 – Ovary; 5 – Parietal peritoneum; 6 – External iliac artery; 7 – Common iliac artery; 8 – Psoas major; 9 – Inferior mesenteric artery; 10 – Ureter; 11 – Perinephric fat; Perirenal fat capsule; 12 – Kidney; 13 – Renal veins; 14 – Renal artery; 15 – Inferior suprarenal artery; 16 – Superior mesenteric artery; 17 – Right suprarenal vein; 18 – Suprarenal gland; Adrenal gland; 19 – Diaphragm; 20 – Superior suprarenal arteries; 21 – Abdominal aorta; 22 – Inferior vena cava; 23 – Inferior phrenic artery; Inferior phrenic veins; 24 – Oesophagus; 25 – Coeliac trunk; 26 – Middle suprarenal artery; 27 – Left suprarenal vein; 28 – Left ovarian vein; 29 – Ascending lumbar vein; 30 – Iliohypogastric nerve; Iliopubic nerve; 31 – Ilio-inguinal nerve; 32 – Lateral cutaneous nerve of thigh; Lateral femoral cutaneous nerve; 33 – Ovarian artery; Left ovarian vein; 34 – Genitofemoral nerve; 35 – Inferior mesenteric vein; 36 – Sigmoid colon; 37 – Sigmoid mesocolon

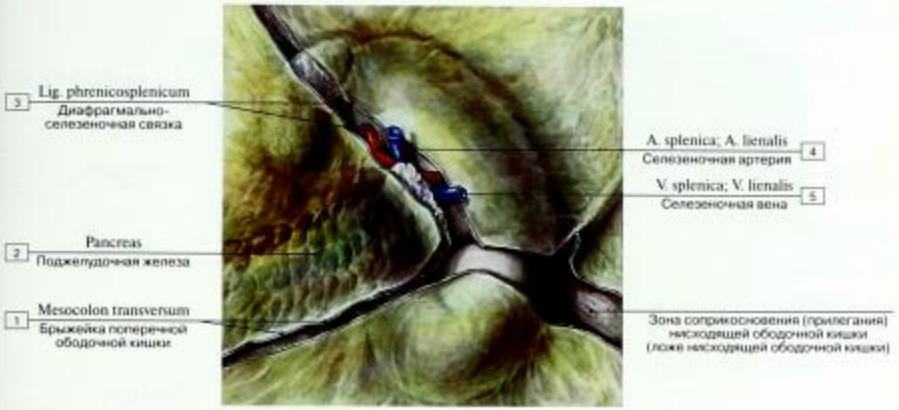

Рис. 309. Париетальная брюшина, покрывающая почки, вид спереди:

1 – Transverse mesocolon; 2 – Pancreas; 3 – Phrenicosplenic ligament; 4 – Splenic artery; 5 – Splenic vein

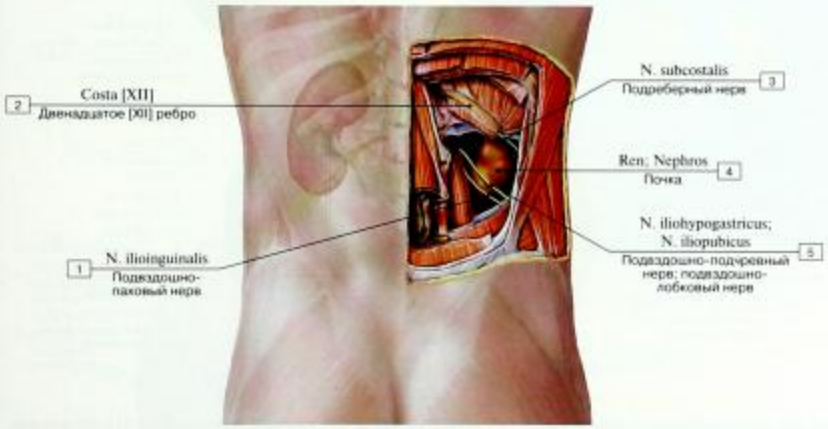

Рис. 310. Расположение почки, правой, в забрюшинном пространстве, мышцы спины частично удалены:

1 – Ilio-inguinal nerve; 2 – Rib [XII]; 3 – Subcostal nerve; 4 – Kidney; 5 – Iliohypogastric nerve; Iliopubic nerve

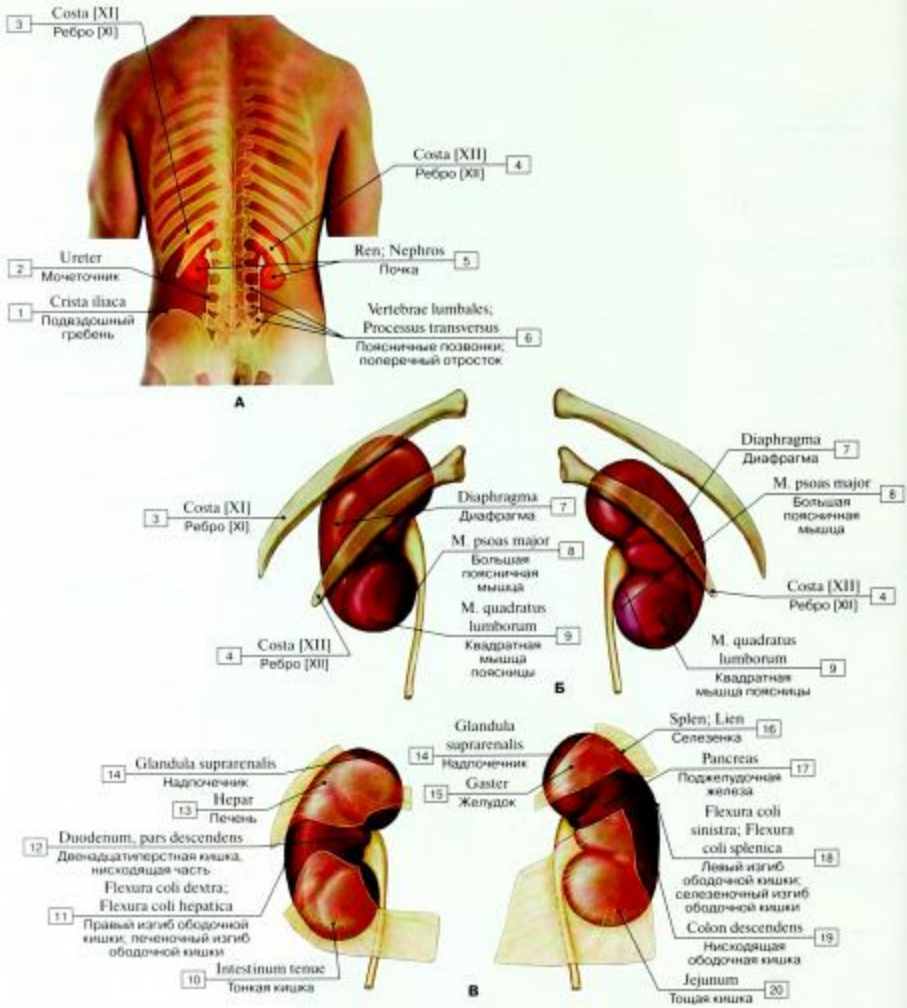

Рис. 311. Скелетотопия и топография почек (А – общий вид сзади, Б – взаимоотношение почек с XI и XII ребрами, В – зоны соприкосновения почек с другими органами):

1 – Iliac crest; 2 – Ureter; 3 – Rib [XI]; 4 – Rib [XII]; 5 – Kidney; 6 – Lumbar vertebrae, transverse process; 7 – Diaphragm; 8 – Psoas major; 9 – Quadratus lumborum; 10 – Small intestine; 11 – Right colic flexure; Hepatic flexure; 12 – Duodenum, descending part; 13 – Liver; 14 – Suprarenal gland; Adrenal gland; 15 – Stomach; 16 – Spleen; 17 – Pancreas; 18 – Left colic flexure; Splenic flexure; 19 – Descending colon; 20 – Jejunum

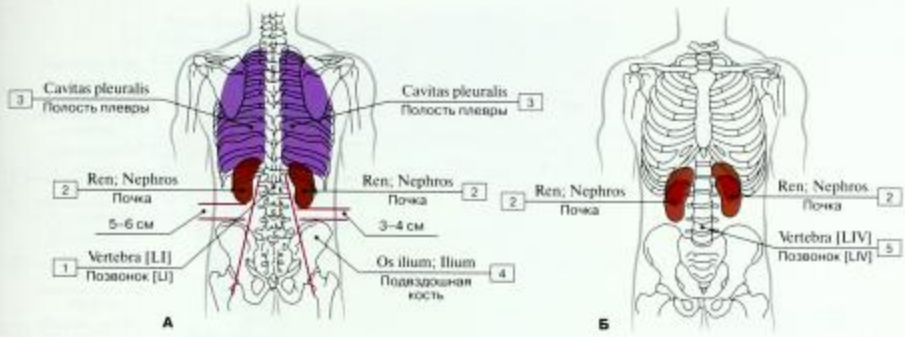

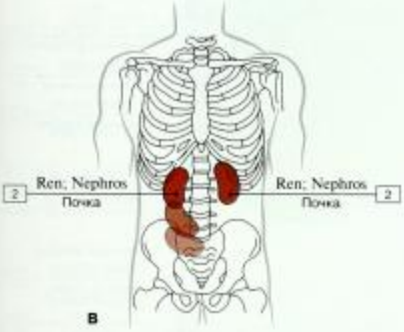

Рис. 312. Положение почек в норме (А) и при опущении (Б, В):

1 – Vertebra [LI]; 2 – Kidney; 3 – Pleural cavity; 4 – Ilium; 5 – Vertebra [LIV]

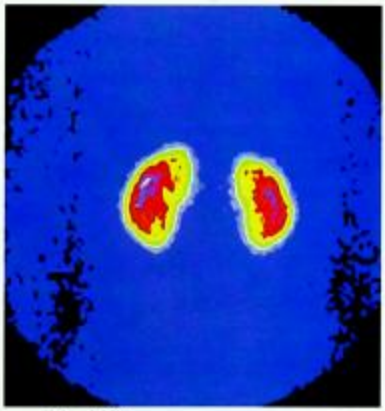

Рис. 313. Почки под гамма-излучением

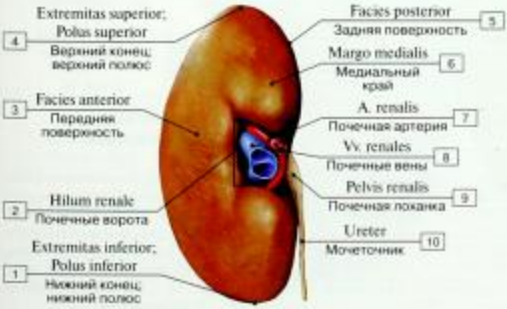

Рис. 314. Почка правая, вид с медиальной стороны:

1 – Inferior pole; Inferior extremity; 2 – Hilum of kidney; 3 – Anterior surface; 4 – Superior pole; Superior extremity; 5 – Posterior surface; 6 – Medial border; 7 – Renal artery; 8 – Renal veins; 9 – Renal pelvis; 10 – Ureter

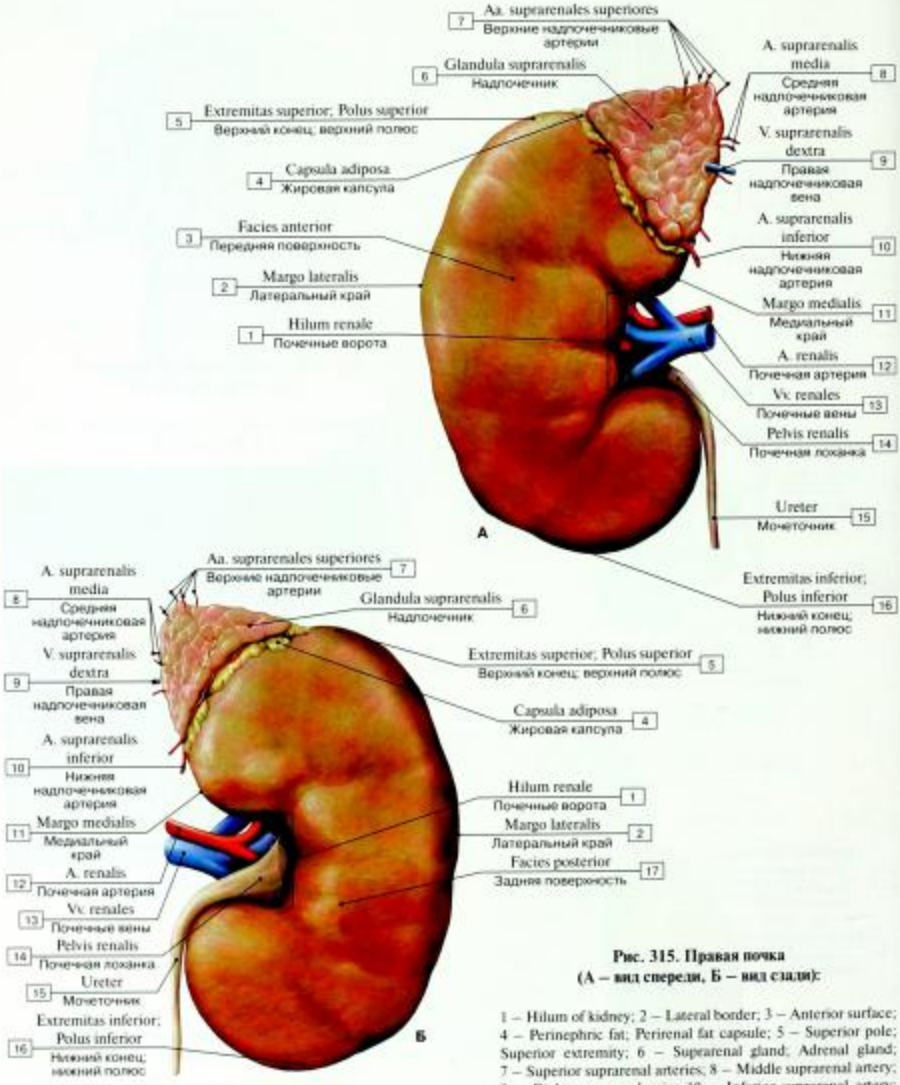

Рис. 315. Правая почка (А – вид спереди, Б – вид сзади):

1 – Hilum of kidney; 2 – Lateral border; 3 – Anterior surface; 4 – Perinephric fat; Perirenal fat capsule; 5 – Superior pole; Superior extremity; 6 – Suprarenal gland; Adrenal gland; 7 – Superior suprarenal arteries; 8 – Middle suprarenal artery; 9 – Right suprarenal vein; 10 – Inferior suprarenal artery; 11 – Medial border; 12 – Renal artery; 13 – Renal veins; 14 – Renal pelvis; 15 – Ureter; 16 – Inferior pole; Inferior extremity; 17 – Posterior surface

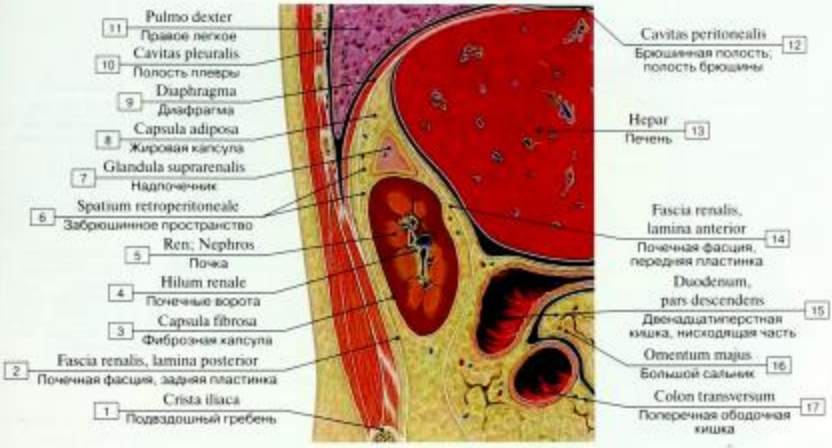

Рис. 316. Расположение правой почки в забрюшинном пространстве, фронтальный разрез брюшной полости:

1 – Iliac crest; 2 – Renal fascia, posterior layer; 3 – Fibrous capsule; 4 – Hilum of kidney; 5 – Kidney; 6 – Retroperitoneal space; 7 – Suprarenal gland; Adrenal gland; 8 – Perinephric fat; Perirenal fat capsule; 9 – Diaphragm; 10 – Pleural cavity; 11 – Right lung; 12 – Peritoneal cavity; 13 – Liver; 14 – Renal fascia, anterior layer; 15 – Duodenum, descending part; 16 – Greater omentum; 17 – Transverse colon

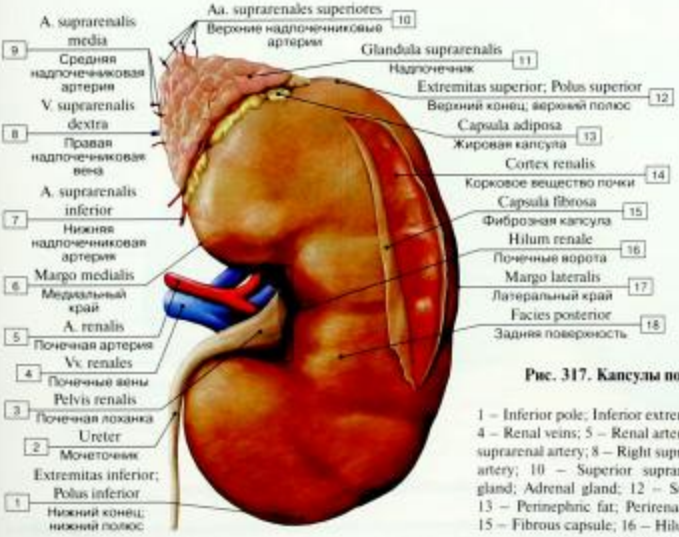

Рис. 317. Капсулы почки, правой, вид сзади:

1 – Inferior pole; Inferior extremity; 2 – Ureter; 3 – Renal pelvis; 4 – Renal veins; 5 – Renal artery; 6 – Medial border; 7 – Inferior suprarenal artery; 8 – Right suprarenal vein; 9 – Middle suprarenal artery; 10 – Superior suprarenal arteries; 11 – Suprarenal gland; Adrenal gland; 12 – Superior pole; Superior extremity; 13 – Perinephric fat; Perirenal fat capsule; 14 – Renal cortex; 15 – Fibrous capsule; 16 – Hilum of kidney; 17 – Lateral border; 18 – Posterior surface

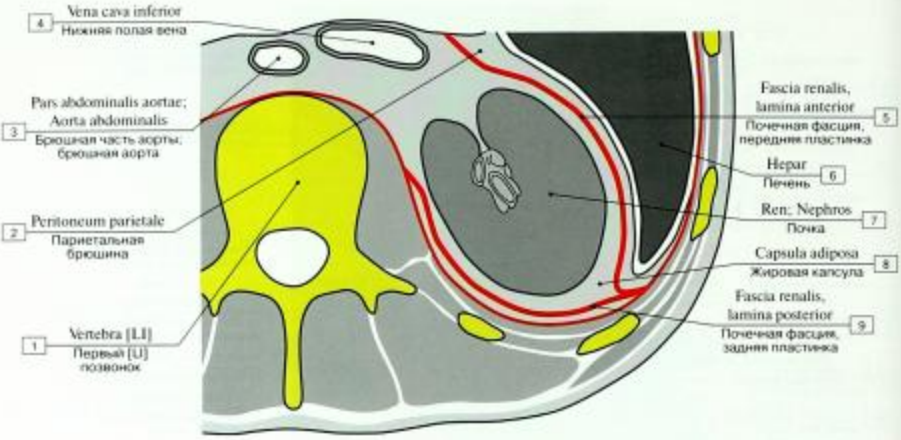

Рис. 318. Фасции и капсулы почек (схема):

1 – Vertebra [LI]; 2 – Parietal peritoneum; 3 – Abdominal aorta; 4 – Inferior vena cava; 5 – Renal fascia, anterior layer; 6 – Liver; 7 – Kidney; 8 – Perinephric fat; Perirenal fat capsule; 9 – Renal fascia, posterior layer

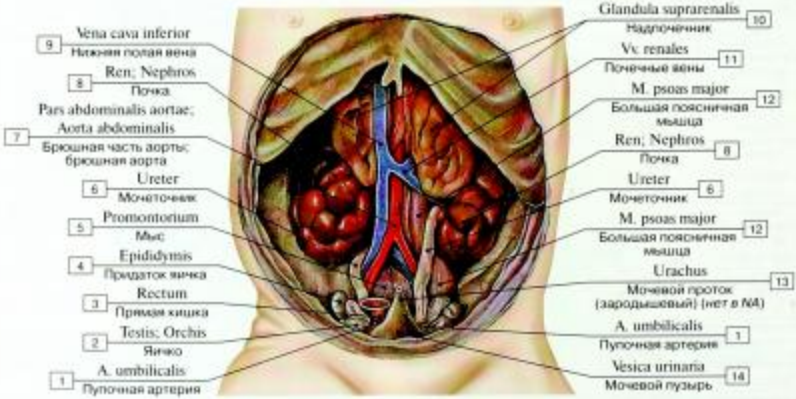

Рис. 319. Почки новорожденного ребенка в брюшной полости, вид спереди:

1 – Umbilical artery; 2 – Testis; 3 – Rectum; 4 – Epididymis; 5 – Promontory; 6 – Ureter; 7 – Abdominal aorta; 8 – Kidney; 9 – Inferior vena cava; 10 – Suprarenal gland; Adrenal gland; 11 – Renal veins; 12 – Psoas major; 13 – Urachus; 14 – Urinary bladder

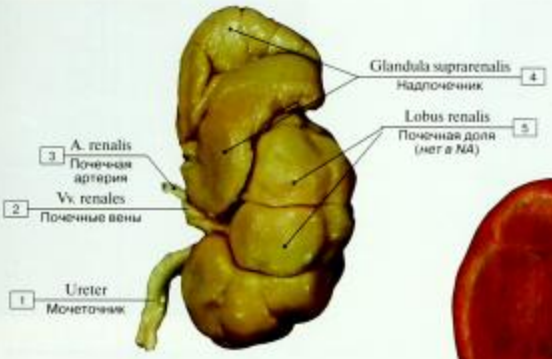

Рис. 320. Почка новорожденного ребенка:

1 – Ureter; 2 – Renal veins; 3 – Renal artery; 4 – Suprarenal gland; Adrenal gland; 5 – Renal proportion

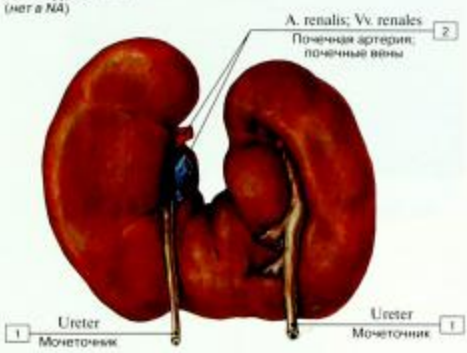

Рис. 321. Подковообразная почка:

1 – Ureter; 2 – Renal artery; Renal veins

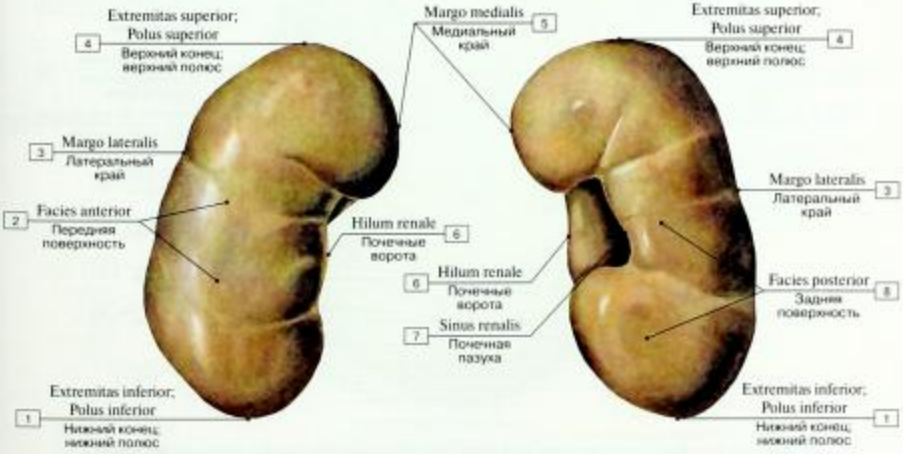

Рис. 322. Почечные ворота:

1 – Inferior pole; Inferior extremity; 2 – Anterior surface; 3 – Lateral border; 4 – Superior pole; Superior extremity; 5 – Medial border; 6 – Hilum of kidney; 7 – Renal sinus; 8 – Posterior surface

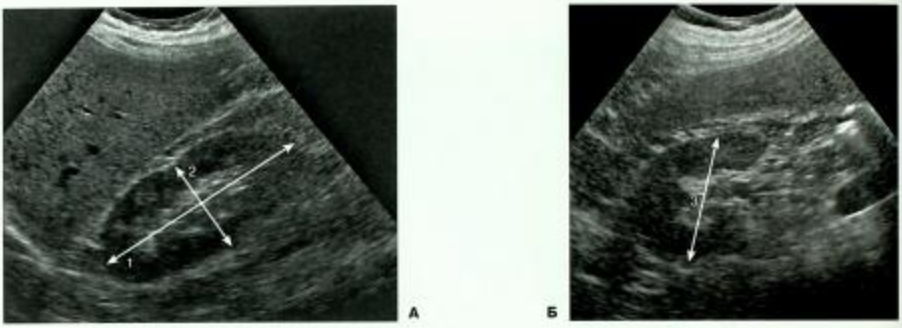

Рис. 323. УЗИ правой почки, продольное (А) и поперечное (Б) сканирование, В-режим, измерение размеров почки:

1 – длина почки; 2 – толщина почки; 3 – ширина почки
(*по С.К. Терновому*)

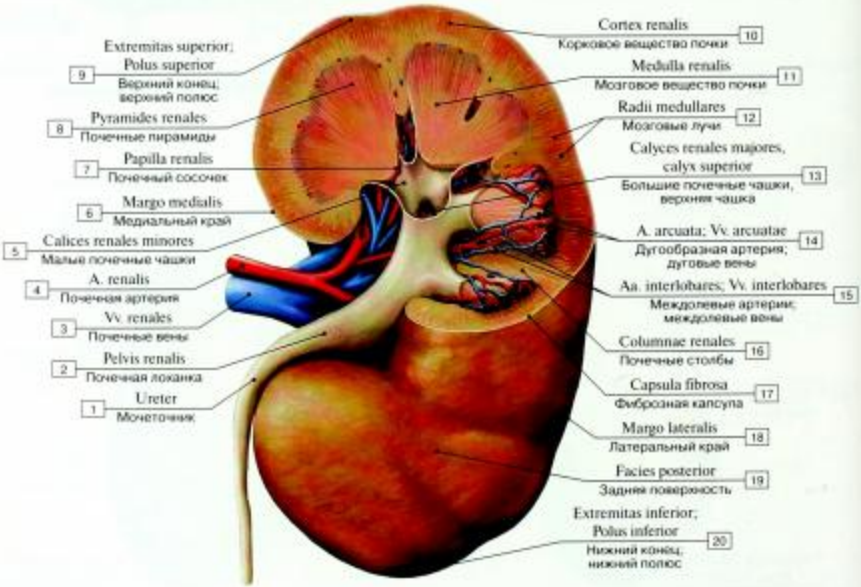

Рис. 324. Корковое вещество и мозговое вещество почки, почечные чашки, почечная лоханка:

1 – Ureter; 2 – Renal pelvis; 3 – Renal veins; 4 – Renal artery; 5 – Minor calices; 6 – Medial border; 7 – Renal papilla; 8 – Renal pyramids; 9 – Superior pole; Superior extremity; 10 – Renal cortex; 11 – Renal medulla; 12 – Medullary rays; 13 – Major calyces, superior calyx; 14 – Arcuate artery; Arcuate veins; 15 – Interlobar arteries; Interlobar veins; 16 – Renal columns; 17 – Fibrous capsule; 18 – Lateral border; 19 – Posterior surface; 20 – Inferior pole; Inferior extremity

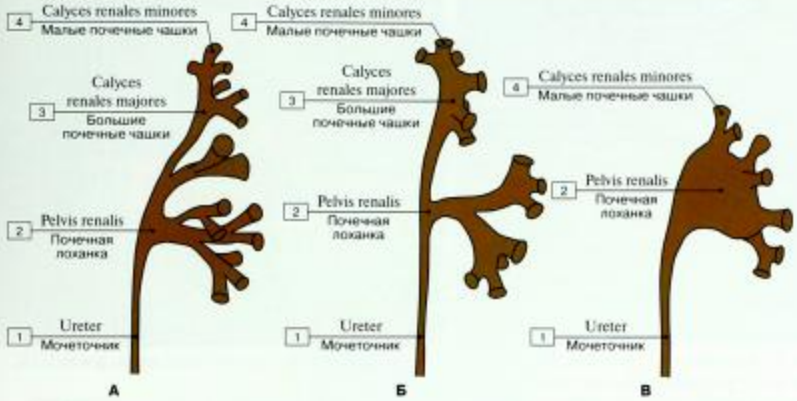

Рис. 325. Варианты строения почечных чашек и почечной лоханки:

1 – Ureter; 2 – Renal pelvis; 3 – Major calyces; 4 – Minor calyces

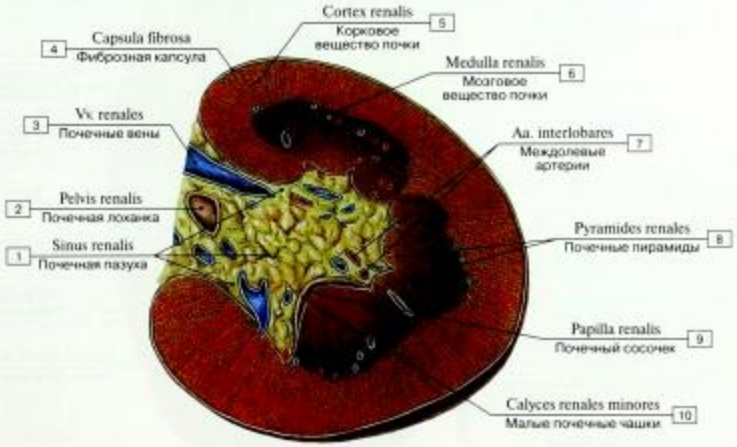

Рис. 326. Почечная пазуха:

1 – Renal sinus; 2 – Renal pelvis; 3 – Renal veins; 4 – Fibrous capsule; 5 – Renal cortex; 6 – Renal medulla; 7 – Interlobar arteries; 8 – Renal pyramids; 9 – Renal papilla; 10 – Minor calyces

Рис. 327. УЗИ правой почки, В-режим, продольное сканирование. Почечная лоханка в виде гиперэхогенного комплекса в центральных отделах почки указан стрелками
(по С.К. Термомолу)

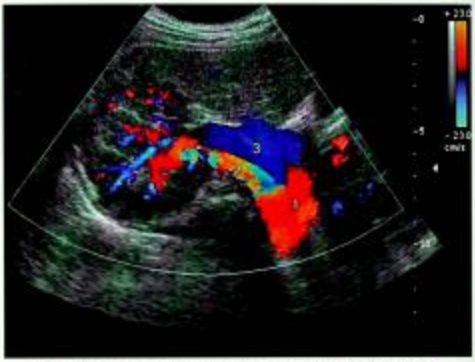

Рис. 328. УЗИ сосудистой ножки почки, режим ЦДК, :

1 – аорта; 2 – почечная артерия; 3 – почечная вена
(по С.К. Термомолу)

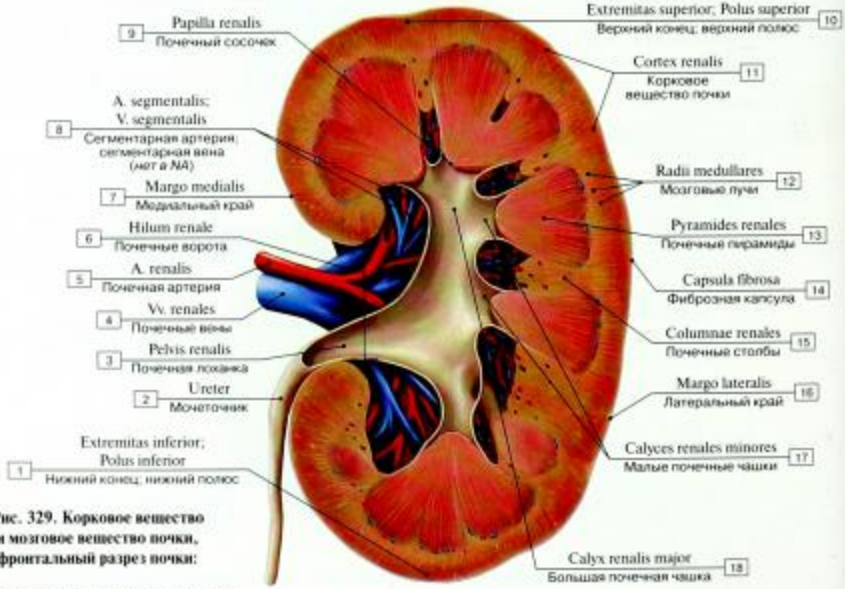

Рис. 329. Корковое вещество и мозговое вещество почки, фронтальный разрез почки:

1 – Inferior pole; Inferior extremity; 2 – Ureter; 3 – Renal pelvis; 4 – Renal veins; 5 – Renal artery; 6 – Hilum of kidney; 7 – Medial border; 8 – Segmental artery; Segmental vein; 9 – Renal papilla; 10 – Superior pole; Superior extremity; 11 – Renal cortex; 12 – Medullary rays; 13 – Renal pyramids; 14 – Fibrous capsule; 15 – Renal columns; 16 – Lateral border; 17 – Minor calyces; 18 – Major calyx

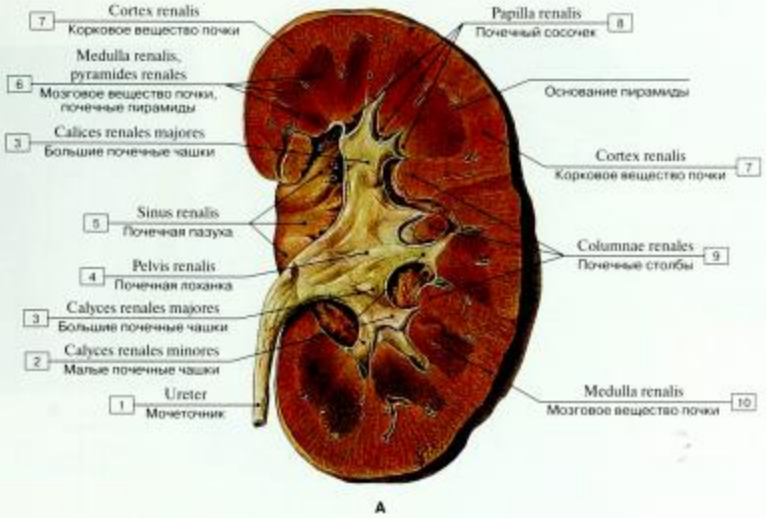

А

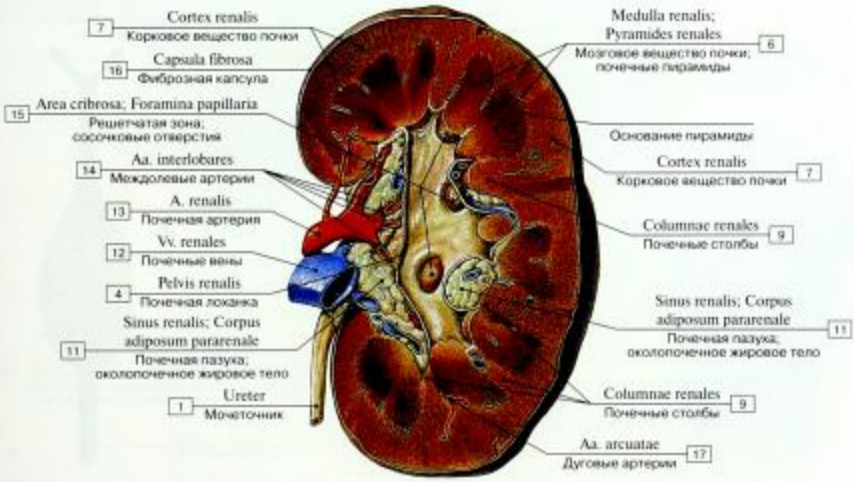

Б

Рис. 330. Корковое вещество и мозговое вещество почки, фронтальный разрез почки (А – почечные чашки и почечная лоханка сохранены, Б – почечная лоханка удалена):

1 – Ureter; 2 – Minor calyces; 3 – Major calyces; 4 – Renal pelvis; 5 – Renal sinus; 6 – Renal medulla, renal pyramids; 7 – Renal cortex; 8 – Renal papilla; 9 – Renal columns; 10 – Renal medulla; 11 – Renal sinus; Paranephric fat; Pararenal fat body; 12 – Renal veins; 13 – Renal artery; 14 – Interlobar arteries; 15 – Cribriform area; Openings of papillary ducts; 16 – Fibrous capsule; 17 – Arcuate arteries

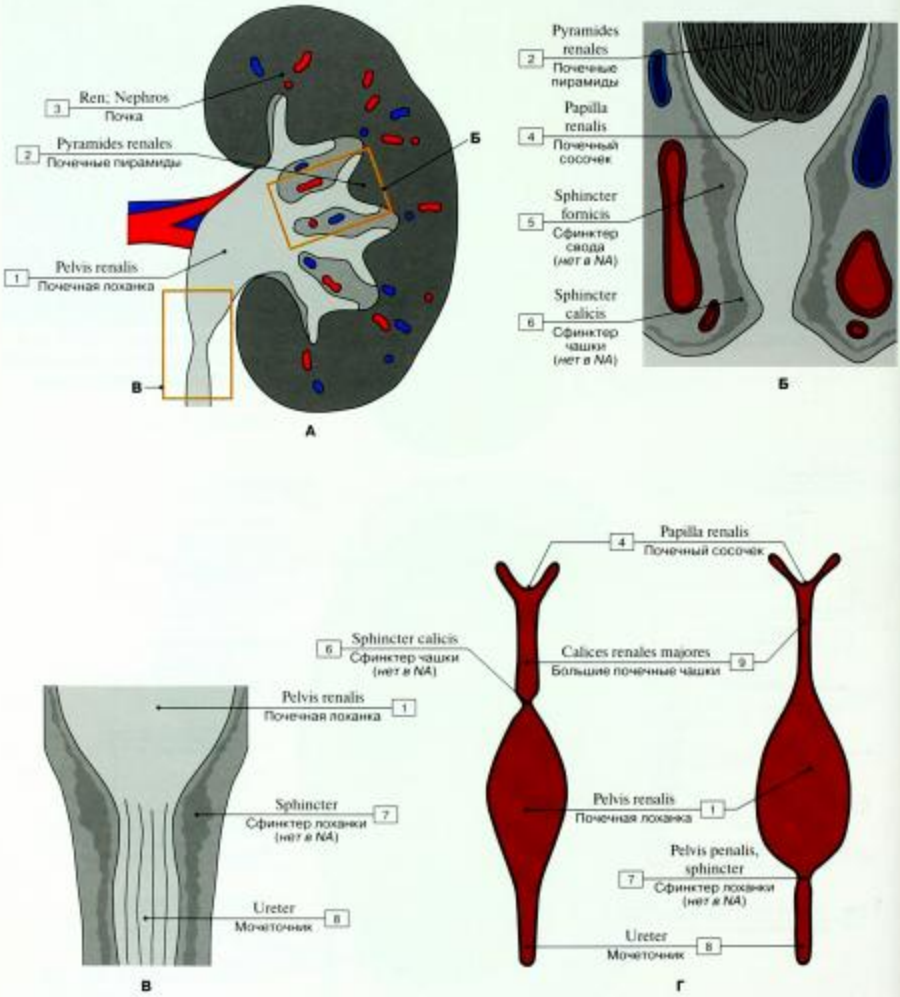

Рис. 331. Выделение мочи из почки (А – почечные чашки и почечная лоханка, Б – почечный сосочек, сфинктеры свода и чашки, В – сфинктер почечной лоханки, Г – механизм функционирования сфинктеров почечной лоханки и почечной чашки) (схема):

1 – Renal pelvis; 2 – Renal pyramids; 3 – Kidney; 4 – Renal papilla; 5 – Sphincter fornicis; 6 – Sphincter calicis; 7 – Renal pelvis, sphincter; 8 – Ureter; 9 – Major calices

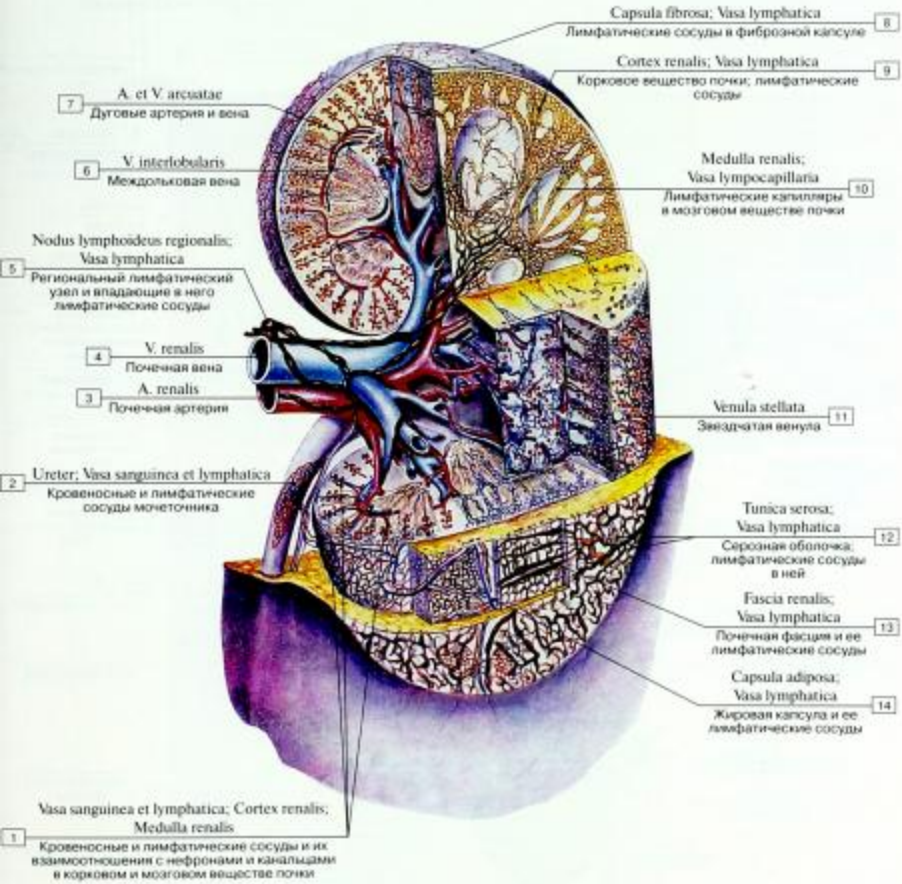

Рис. 332. Взаимоотношения кровеносных и лимфатических сосудов почки:

1 – Blood and lymphatic vessels; Renal cortex; Renal medulla; 2 – Ureter; Blood and lymphatic vessels; 3 – Renal artery; 4 – Renal vein; 5 – Regional lymph node; Lymphatic vessels; 6 – Interlobular vein; 7 – Arcuate artery and vein; 8 – Fibrous capsule; Lymphatic vessels; 9 – Renal cortex; Lymphatic vessels; 10 – Renal medulla; Lymphatic capillary; 11 – Stellate venule; 12 – Serosa; Serous coat; Lymphatic vessels; 13 – Renal fascia; Lymphatic vessels; 14 – Perinephric fat; Perirenal fat capsule; Lymphatic vessels

(рисунок В.Я. Бочарова)

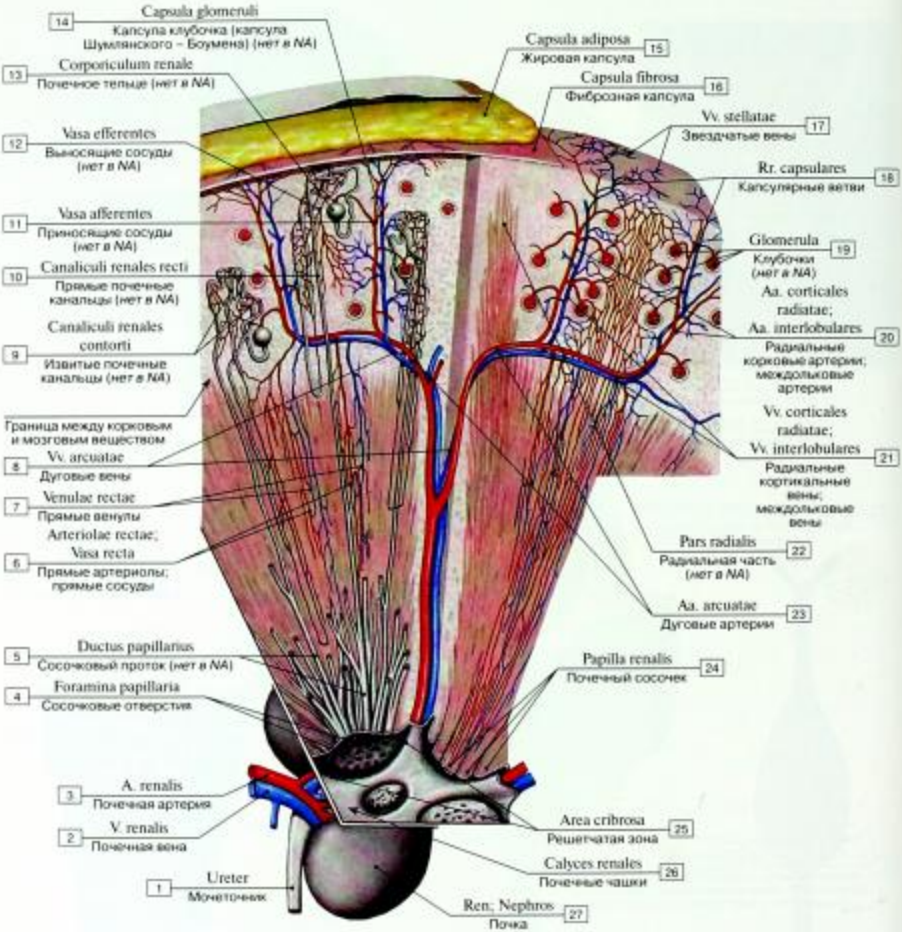

Рис. 333. Строение и кровоснабжение коркового и мозгового вещества почки:

1 – Ureter; 2 – Renal vein; 3 – Renal artery; 4 – Openings of papillary ducts; 5 – Papillary duct; 6 – Vasa recta; Straight arterioles; 7 – Venulae rectae; Straight venules; 8 – Arcuate veins; 9 – Canaliculi renales contorti; 10 – Canaliculi renales recti; 11 – Afferent vessels; 12 – Efferent vessels; 13 – Renal corporiculum; 14 – Capsula glomeruli; 15 – Perinephric fat; Perirenal fat capsule; 16 – Fibrous capsule; 17 – Stellate veins; 18 – Capsular branches; 19 – Glomeruli; 20 – Cortical radiate arteries; Interlobular arteries; 21 – Cortical radiate veins; Interlobular veins; 22 – Radial part; 23 – Arcuate arteries; 24 – Renal papilla; 25 – Cribriform area; 26 – Calyces; 27 – Kidney

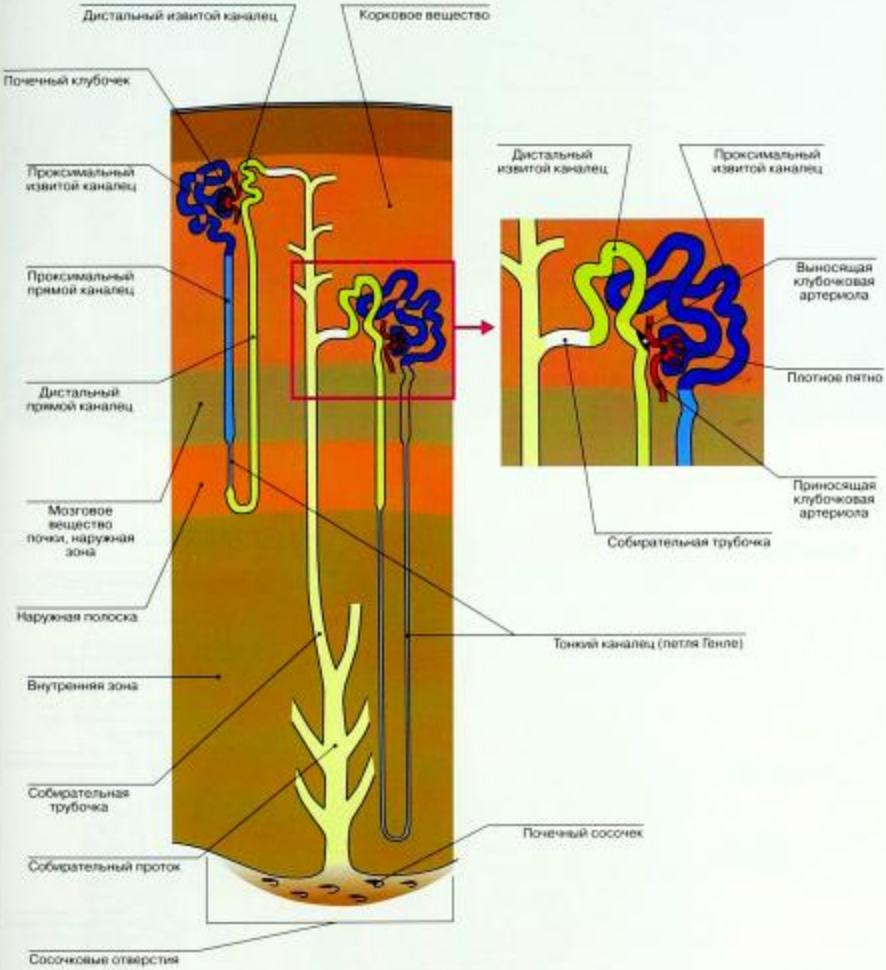

Рис. 334. Строение нефрона (схема)

Рис. 335. Почечные артерии, компьютерная томография (объемный рендеринг):

1 – левая почечная артерия; 2 – правая почечная артерия; 3 – брюшная аорта; 4 – инфраренальный отдел брюшной аорты; 5 – левая почка; 6 – левая общая подвздошная артерия; 7 – правая общая подвздошная артерия; 8 – левая наружная подвздошная артерия; 9 – левая внутренняя подвздошная артерия; 10 – правая наружная подвздошная артерия; 11 – правая внутренняя подвздошная артерия; 12 – правая почка; 13 – чревный ствол; 14 – общая почечная артерия; 15 – селезеночная артерия; 16 – верхняя брыжеечная артерия; 17 – артерия тощей кишки; 18 – артерии подвздошной кишки
(по С. К. Термовому)

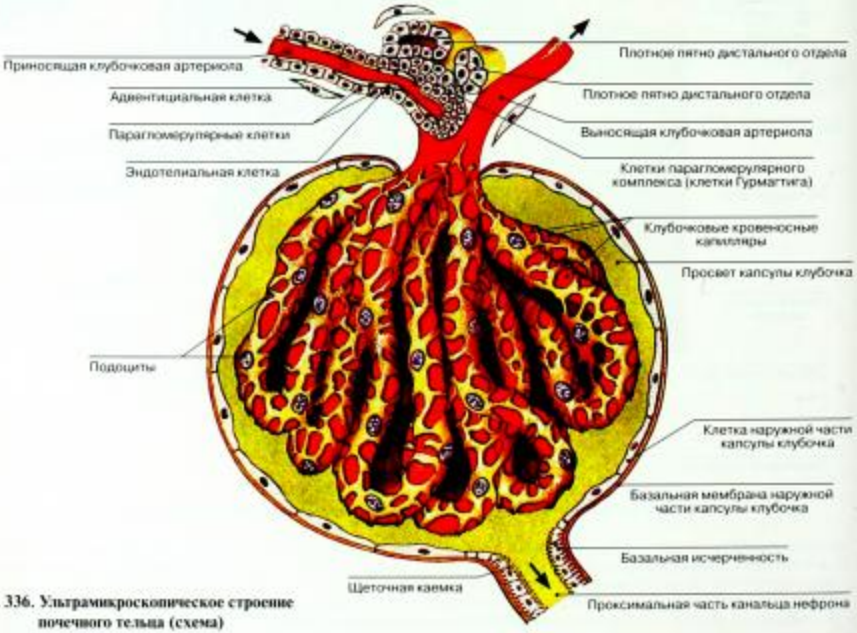

Рис. 336. Ультрамикроскопическое строение почечного тельца (схема)

Рис. 337. Почечное тельце (сканирующая электронограмма)

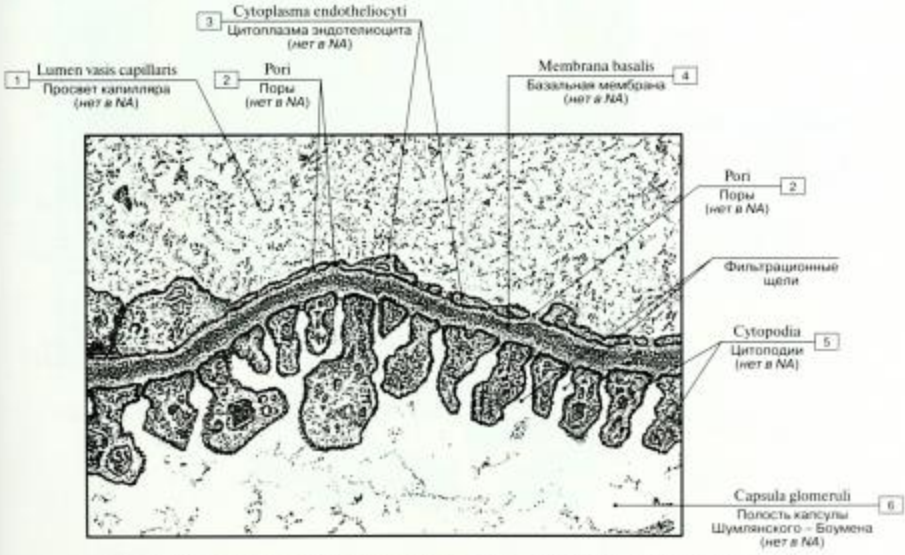

Рис. 338. Фильтрационный барьер почки, поперечный срез (электронная микрофотография):

1 – Lumen of capillary; 2 – Pores; 3 – Cytoplasm of endotheliocytus; 4 – Basal membrane; 5 – Cytopodia; 6 – Cavity of capsule

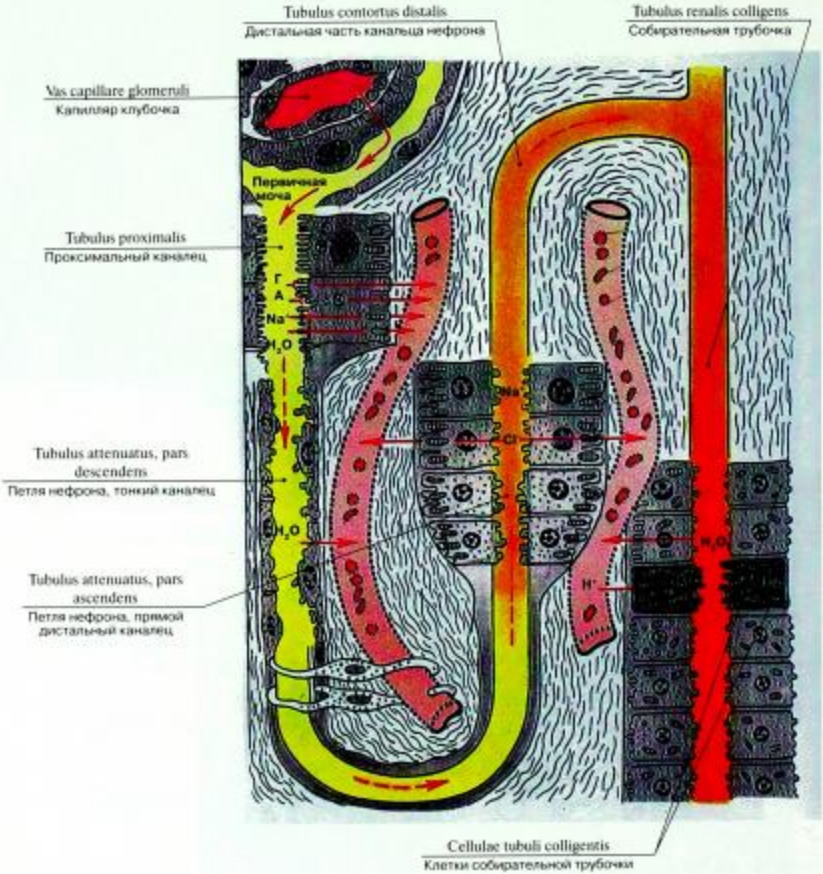

Рис. 339. Противоточный аппарат нефрона (Г – глюкоза, А – аминокислоты):
(по О. В. Волковой и соавт.)

Рис. 340. Сосудистые клубочки почки (сканирующая электронограмма)

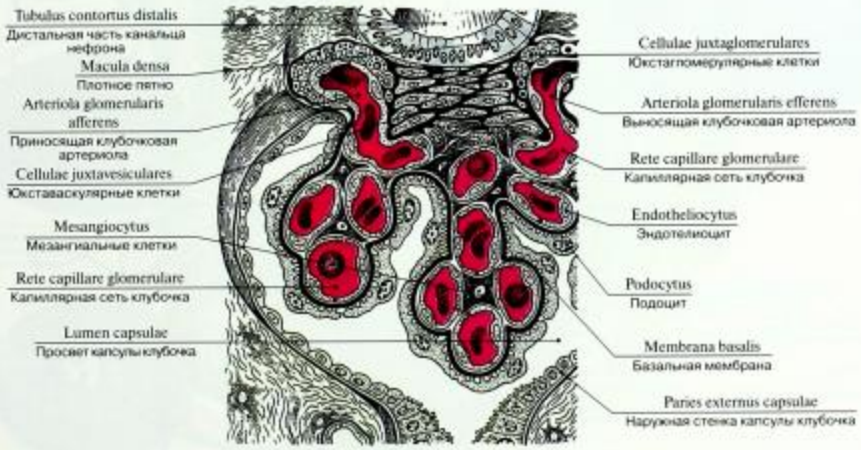

Рис. 341. Юкстагломерулярный комплекс (схема):
(по О.В. Волковой и соавт.)

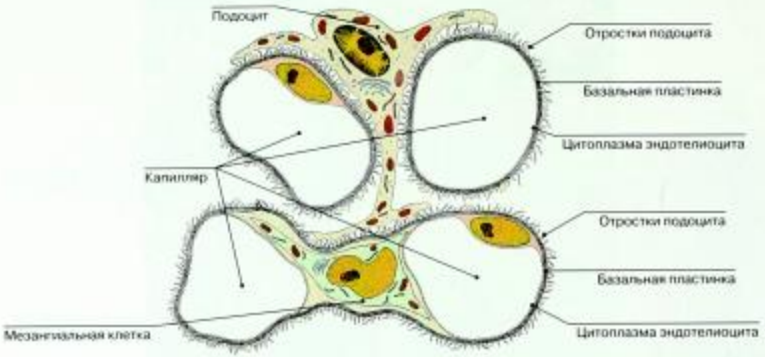

Рис. 342. Мезангиальная клетка и капилляры, покрытые общей базальной мембраной (схема)
(по А. Хэму, Д. Кормаку, с изменениями)

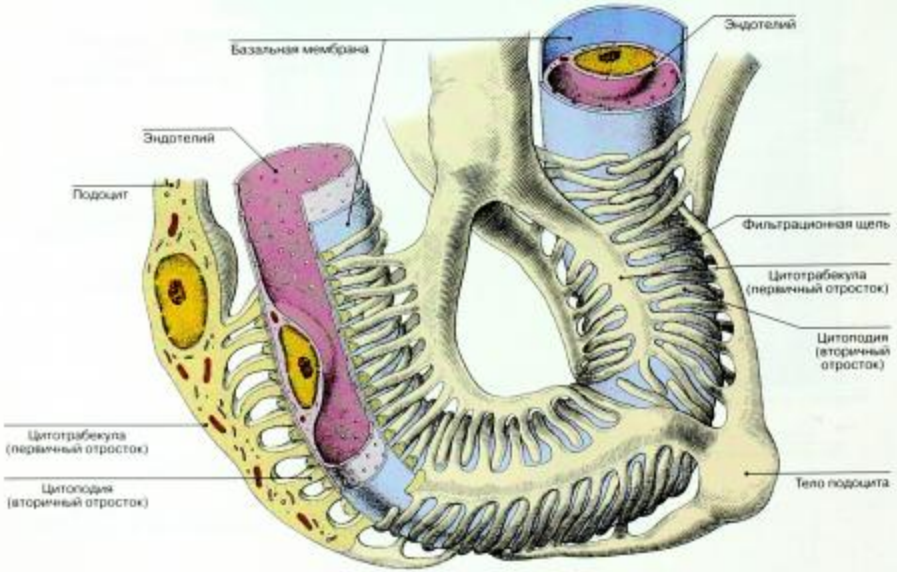

Рис. 343. Фильтрационный аппарат почки
(по А. Хэму, Д. Кормаку, с изменениями)

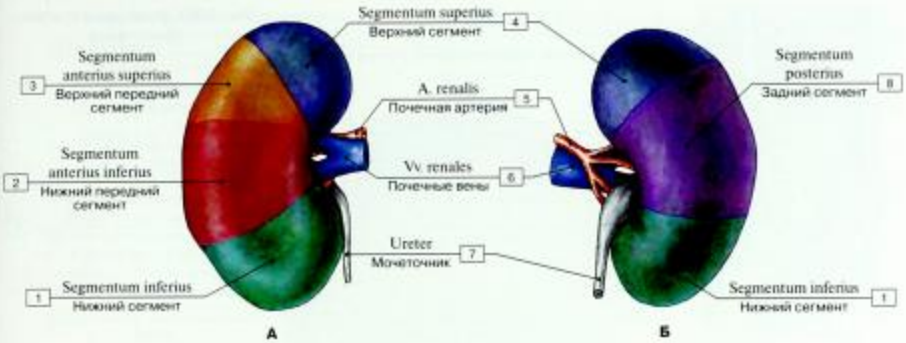

Рис. 344. Сегменты почек (А – вид спереди, Б – вид сзади):

1 – Inferior segment; 2 – Anterior inferior segment; 3 – Anterior superior segment; 4 – Superior segment; 5 – Renal artery; 6 – Renal veins; 7 – Ureter; 8 – Posterior segment

Рис. 346. Расположение миоцитов в стенке мочеточника

Рис. 345. Коррозионный препарат сосудов почки

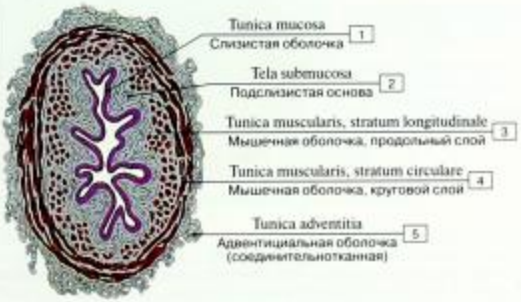

Рис. 347. Стенка мочеточника, поперечное сечение:

1 – Mucosa; Mucous membrane; 2 – Submucosa; 3 – Muscular layer; Muscular coat, longitudinal layer; 4 – Muscular layer; Muscular coat, circular layer; 5 – Adventitia

Рис. 348. Сфинктеры и сужения мочеточника

Таблица 17. Сфинктерный аппарат мочевых органов

Орган	Сфинктер	Локализация	Строение
Почечные чашки	Мышца, поднимающая свод	Следует от верхушки свода к мозговому веществу	Гладкие мышечные волокна, идущие в разных направлениях – спиралевидно и переплетающиеся между собой
	Сфинктер свода (Генли)		
	Сфинктер шейки чашечки (Диссе)		
Мочеточник	Собственно мочеточник (физиологические сужения)	1. В месте перехода лоханки в мочеточник 2. В месте перекреста мочеточника с подвздошными сосудами 3. В месте впадения мочеточника в мочевой пузырь	Сужение мочеточника происходит за счет гидравлического жома при заполнении кровью кавернозоподобных образований в данных участках стенок мочеточника и спастических сокращений местной гладкой мускулатуры
	Мочеточниково-пузырный сегмент	Предпузырный и юкставезикупарный отдел мочеточника с окружающим его мышечно-фасциальным влагалищем мочеточника	Гладкие мышечные волокна отсутствуют в передней стенке, которая постепенно прижимается к задней при повышении внутрипузырного давления

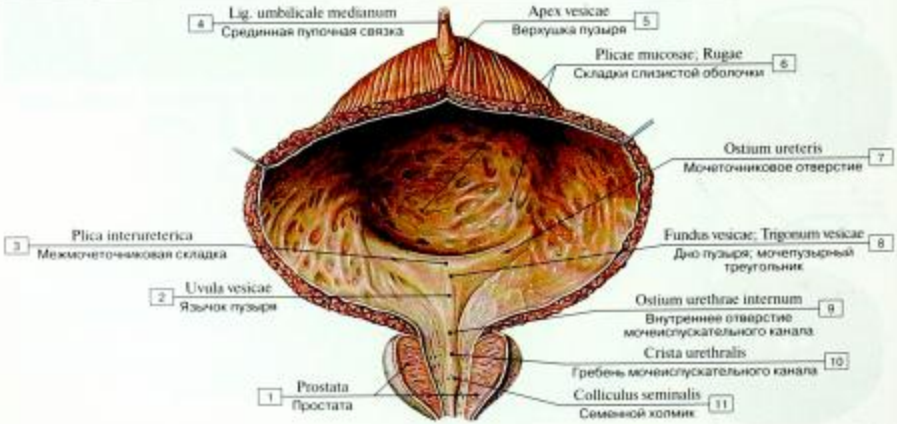

Рис. 349. Мужской мочевой пузырь и простата, фронтальный разрез:

1 – Prostate; 2 – Uvula of bladder; 3 – Interureteric fold; 4 – Median umbilical ligament; 5 – Apex of bladder; 6 – Mucosal folds; Rugae; 7 – Ureteric orifice; 8 – Fundus of bladder; Trigone of bladder; 9 – Internal urethral orifice; 10 – Urethral crest; 11 – Seminal colliculus

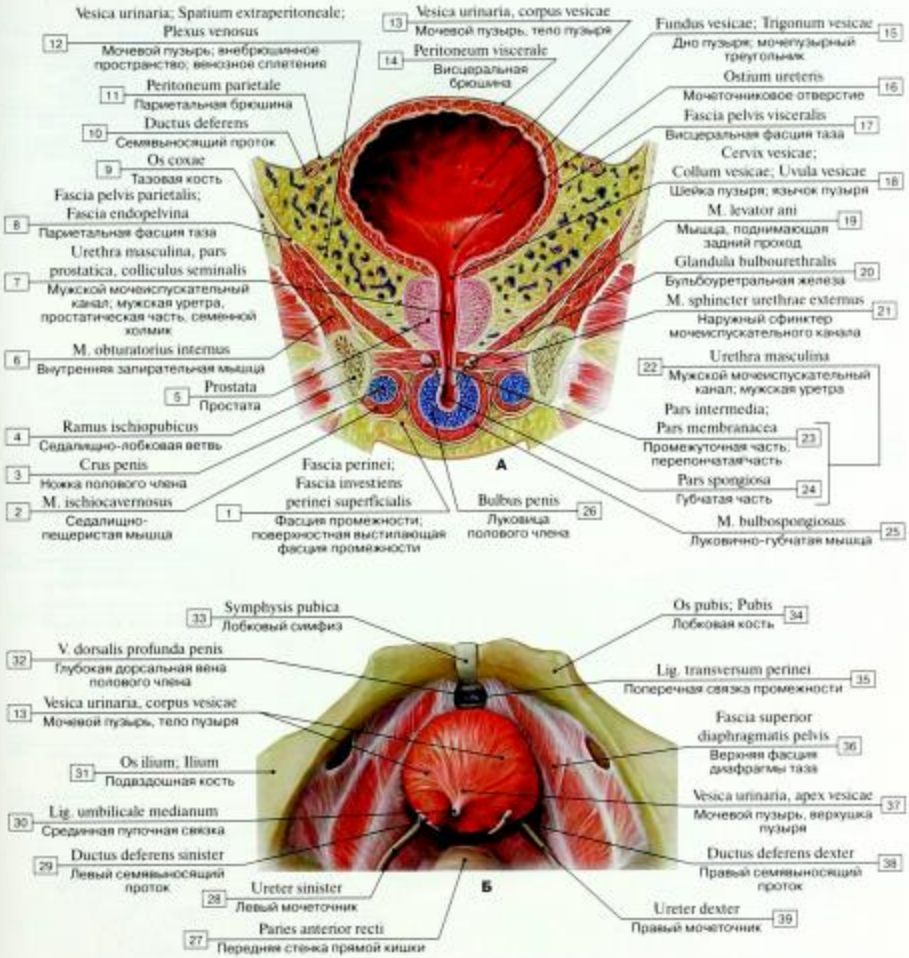

Рис. 350. Мужской мочевой пузырь (А – фронтальный распил таза, Б – вид сверху):

1 – Perineal fascia; Superficial investing fascia of perineum; 2 – Ischiocavernosus; 3 – Crus of penis; 4 – Ischiopubic ramus; 5 – Prostate; 6 – Obturator internus; 7 – Male urethra, prostatic urethra; Seminal colliculus; 8 – Parietal pelvic fascia; Endopelvic fascia; 9 – Hip bone; Coxal bone; Pelvic bone; 10 – Ductus deferens; Vas deferens; 11 – Parietal peritoneum; 12 – Urinary bladder; Extraperitoneal space; Venous plexus; 13 – Urinary bladder, body of bladder; 14 – Visceral peritoneum; 15 – Fundus of bladder; Trigone of bladder; 16 – Ureteric orifice; 17 – Visceral pelvic fascia; 18 – Neck of bladder; Uvula of bladder; 19 – Levator ani; 20 – Bulbo-urethral gland; 21 – External urethral sphincter; 22 = 23 + 24 – Male urethra; 23 – Intermediate part of urethra; Membranous urethra; 24 – Spongy urethra; 25 – Bulbospongiosus; 26 – Bulb of penis; 27 – Anterior wall of rectum; 28 – Left ureter; 29 – Left ductus deferens; Left vas deferens; 30 – Median umbilical ligament; 31 – Ilium; 32 – Deep dorsal vein of penis; 33 – Pubic symphysis; 34 – Pubis; 35 – Transverse perineal ligament; 36 – Superior fascia of pelvic diaphragm; 37 – Urinary bladder, apex of bladder; 38 – Right ductus deferens; Right vas deferens; 39 – Right ureter

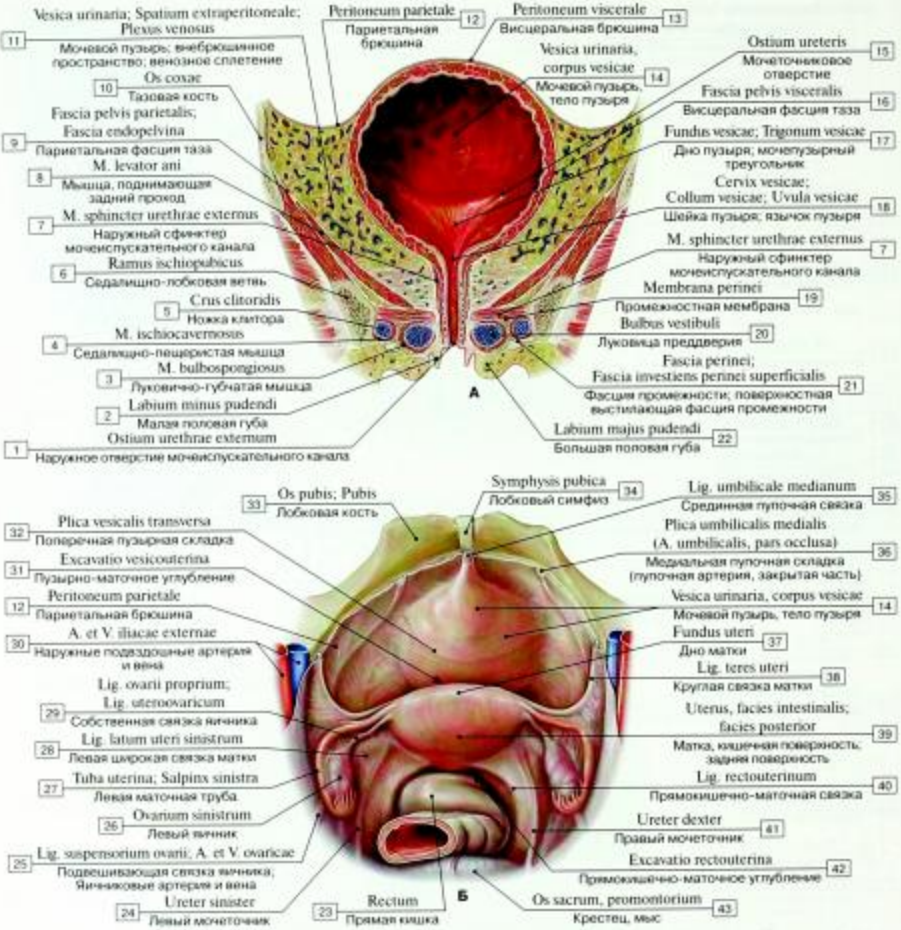

Рис. 351. Женский мочевой пузырь (А – фронтальный распил таза, Б – вид сверху):

1 – External urethral orifice; 2 – Labium minus; 3 – Bulbospongiosus; 4 – Ischiocavernosus; 5 – Crus of clitoris; 6 – Ischiopubic ramus; 7 – External urethral sphincter; 8 – Levator ani; 9 – Parietal pelvic fascia; Endopelvic fascia; 10 – Hip bone; Coxal bone; Pelvic bone; 11 – Urinary bladder; Extraperitoneal space; Venous plexus; 12 – Parietal peritoneum; 13 – Visceral peritoneum; 14 – Urinary bladder, body of bladder; 15 – Ureteric orifice; 16 – Visceral pelvic fascia; 17 – Fundus of bladder; Trigone of bladder; 18 – Neck of bladder; Uvula of bladder; 19 – Perineal membrane; 20 – Bulb of vestibule; 21 – Perineal fascia; Superficial investing fascia of perineum; 22 – Labium majus; 23 – Rectum; 24 – Left ureter; 25 – Suspensory ligament of ovary; Infundibulopelvic ligament; Ovarian artery and vein; 26 – Left ovary; 27 – Left uterine tube; 28 – Left broad ligament of uterus; 29 – Ligament of ovary; 30 – External iliac artery and vein; 31 – Vesico-uterine pouch; 32 – Transverse vesical fold; 33 – Pubis; 34 – Pubic symphysis; 35 – Median umbilical ligament; 36 – Medial umbilical fold (Umbilical artery, occluded part); 37 – Fundus of uterus; 38 – Round ligament of uterus; 39 – Uterus, intestinal surface; posterior surface; 40 – Uterosacral ligament; Recto-uterine ligament; 41 – Right ureter; 42 – Recto-uterine pouch; 43 – Sacrum, promontory

Рис. 352. Мочевузырный треугольник:

1 – Internal urethral orifice; 2 – Urinary bladder; Muscular layer; Muscular coat; Detrusor; 3 – Urinary bladder; Mucosa; Mucous membrane; 4 – Ureteric orifice; 5 – Ureter; Intramural part; 6 – Interureteric fold; 7 – Body of bladder; 8 – Trigone of bladder; 9– Neck of bladder; 10 = 11 + 12 + 13 – Male urethra; 11 – Mucosa; Mucous membrane; 12 – Submucosa; 13 – Muscular layer; Muscular coat

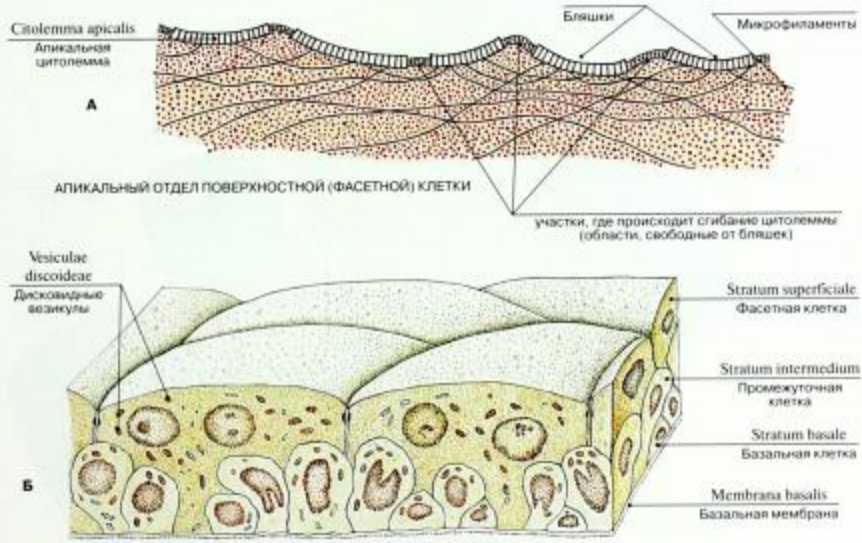

Рис. 353. Переходный эпителий в пустом (А) и наполненном (Б) мочевом пузыре (схема)

(по Р. Кристичу, с изменениями)

Рис. 354. Мышцы мочевого пузыря (схема)

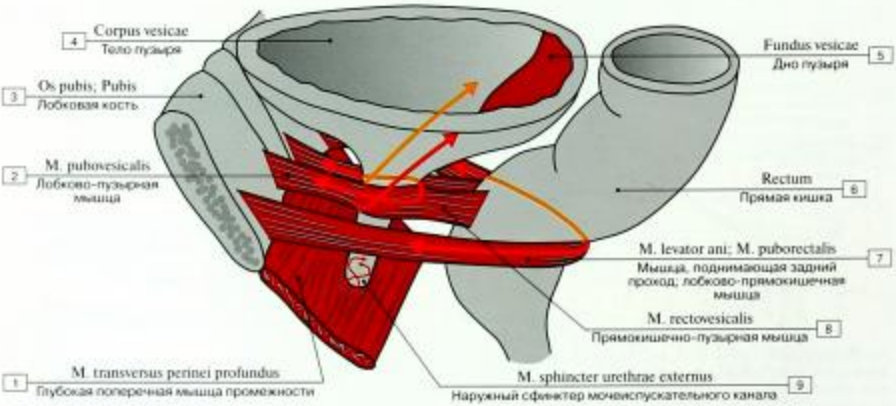

Рис. 355. Функционирование мышц, воздействующих на мочевой пузырь (схема):

1 – Deep transverse perineal muscle; 2 – Pubovesicalis; 3 – Pubis; 4 – Body of bladder; 5 – Fundus of bladder; 6 – Rectum; 7 – Levator ani; Puborectalis; 8 – Rectovesicalis; 9 – External urethral sphincter

Рис. 356. Мышечная оболочка мочевого пузыря (А – вид спереди, Б – вид сверху):

1 – Muscular layer; Muscular coat; 2 – Apex of bladder; 3 – Median umbilical ligament; 4 – Body of bladder; 5 – Ureter; 6 – Fundus of bladder; 7 – Female urethra

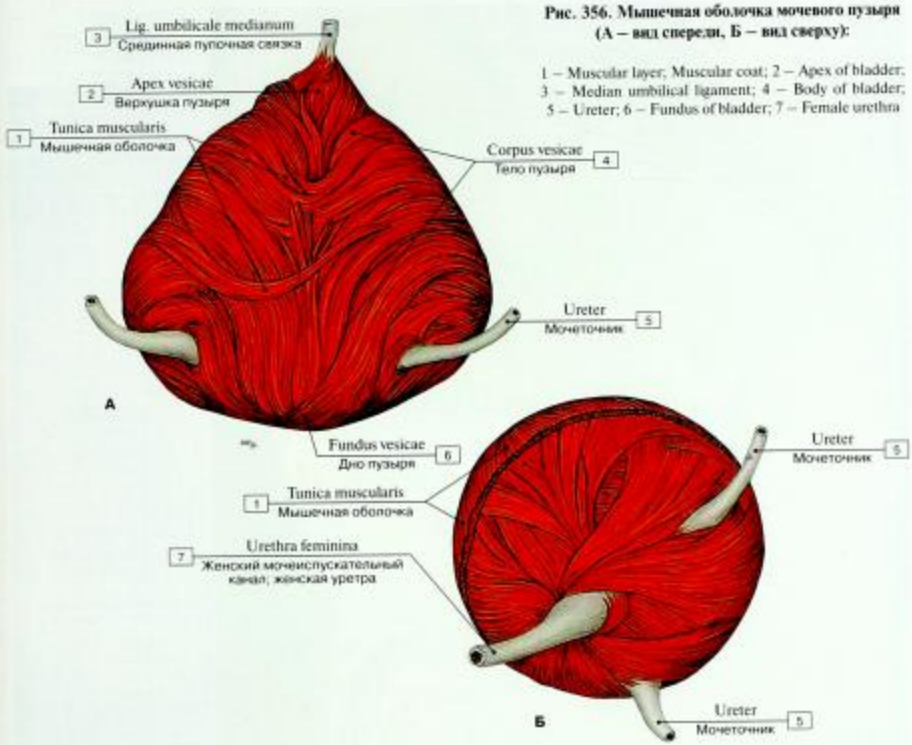

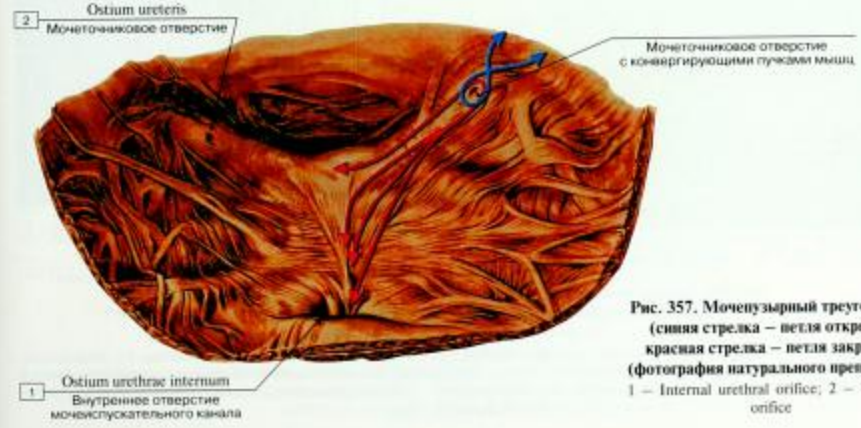

Рис. 357. Мочепузырный треугольник (синяя стрелка – петля открыта, красная стрелка – петля закрыта) (фотография натурального препарата):

1 – Internal urethral orifice; 2 – Ureteric orifice

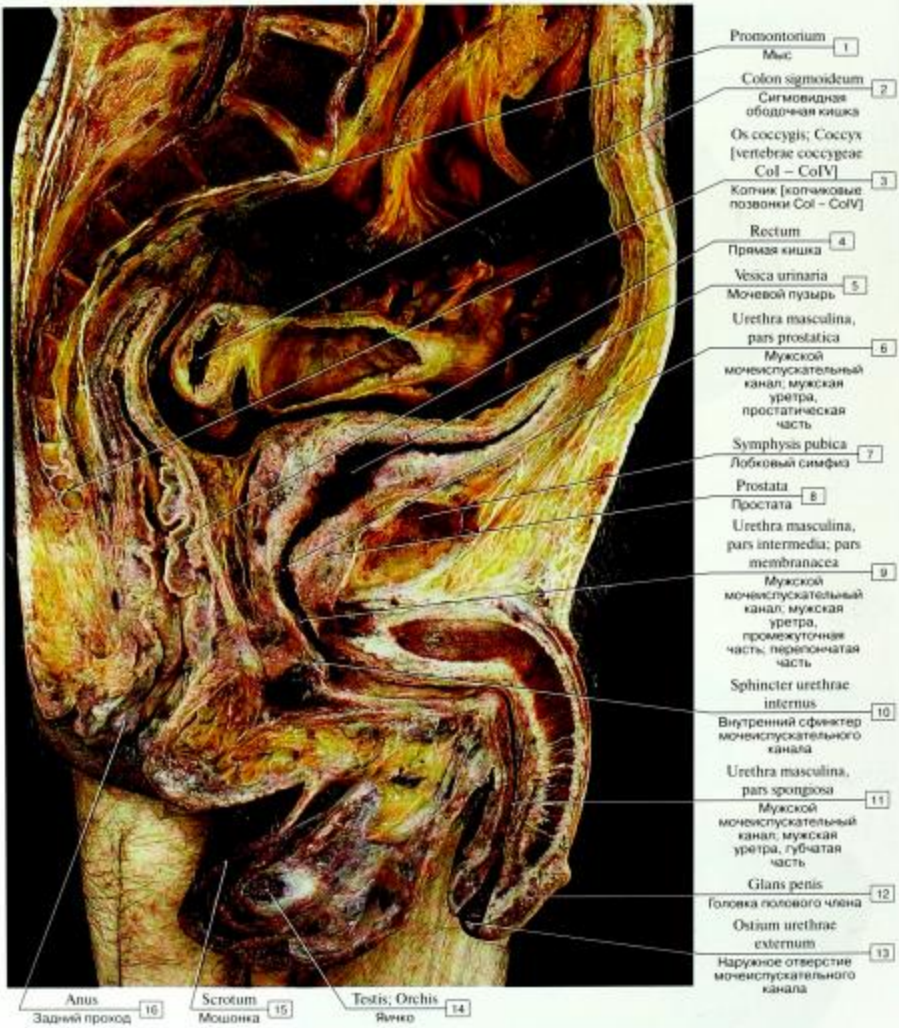

Рис. 358. Органы брюшной полости и малого таза мужчины, сагиттальный распил (фотография натурального препарата):

1 – Promontory; 2 – Sigmoid colon; 3 – Coccyx [coccygeal vertebrae CoI – CoIV]; 5 – Rectum; 4 – Urinary bladder; 8 – Male urethra, prostatic urethra; 6 – Pubic symphysis; 7 – Prostate; 9 – Male urethra, intermediate part of urethra; membranous urethra; 10 – Internal urethral sphincter; 11 – Male urethra, spongy urethra; 12 – Glans penis; 13 – External urethral orifice; External urinary meatus; 14 – Testis; 15 – Scrotum; 16 – Anus

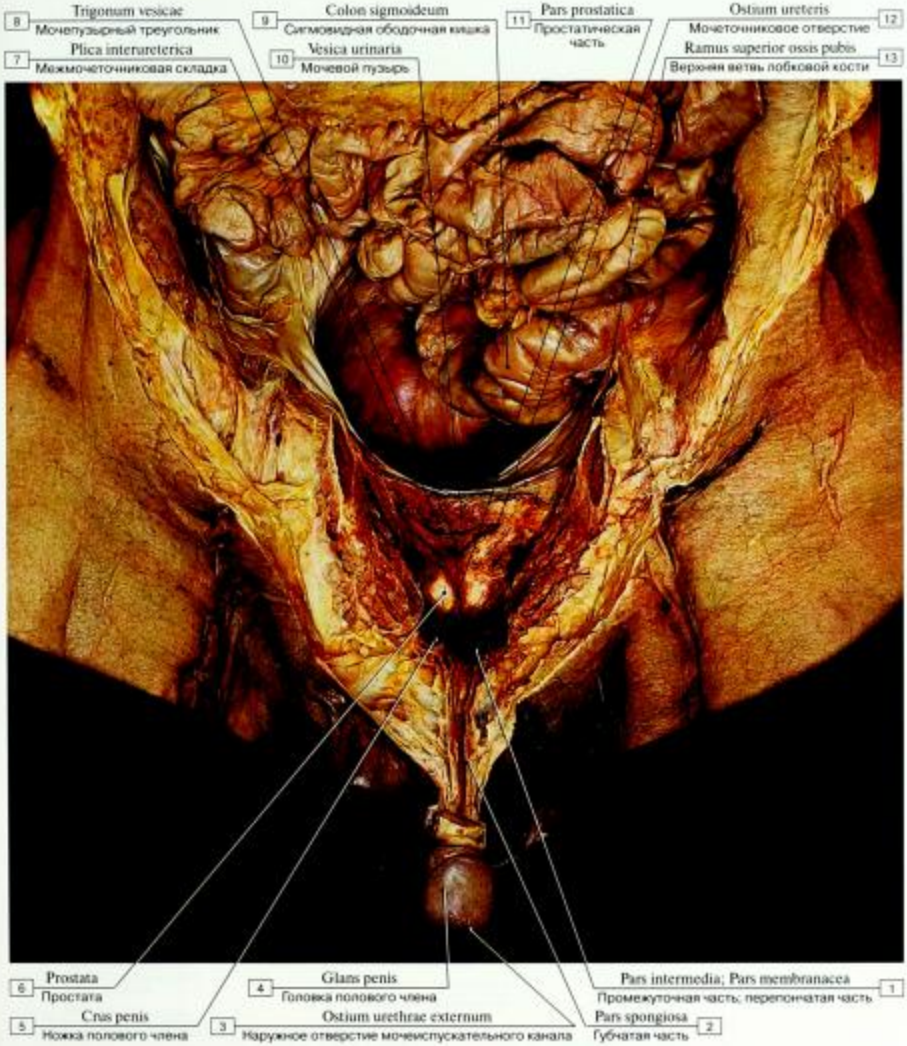

Рис. 359. Органы малого таза и мочеиспускательный канал (уретра) мужчины, поперечный распил (фотография натурального препарата):

1 – Intermediate part of urethra; Membranous urethra; 2 – Spongy urethra; 3 – External urethral orifice; External urinary meatus; 4 – Glans penis; 5 – Crus of penis; 6 – Prostate; 7 – Interureteric fold; 8 – Trigone of bladder; 9 – Sigmoid colon; 10 – Urinary bladder; 11 – Prostatic urethra; 12 – Ureteric orifice; 13 – Superior pubic ramus

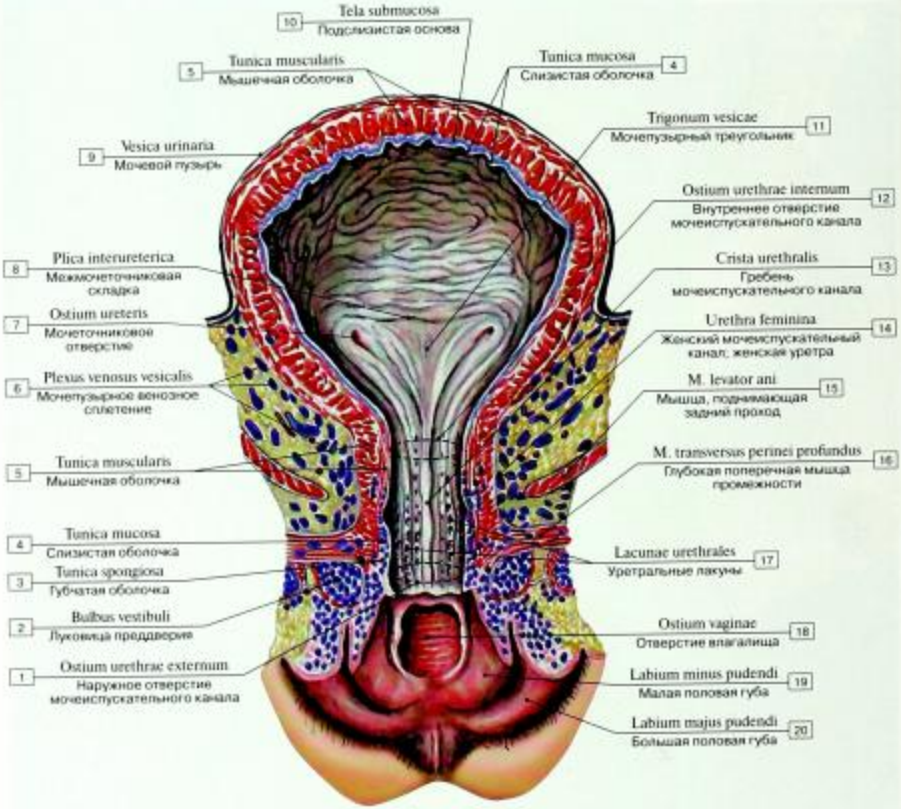

Рис. 360. Женский мочевой пузырь и мочеиспускательный канал (уретра):

1 – External urethral orifice; 2 – Bulb of vestibule; 3 – Spongy layer; 4 – Mucosa; Mucous membrane; 5 – Muscular layer; Muscular coat; 6 – Vesical venous plexus; 7 – Ureteric orifice; 8 – Interureteric fold; 9 – Urinary bladder; 10 – Submucosa; 11 – Trigone of bladder; 12 – Internal urethral orifice; 13 – Urethral crest; 14 – Female urethra; 15 – Levator ani; 16 – Deep transverse perineal muscle; 17 – Urethral lacunae; 18 – Vaginal orifice; 19 – Labium minus; 20 – Labium majus

(по Р.Д. Синельникову, с изменениями)

Рис. 361. Женский мочевой пузырь и мочеиспускательный канал (уретра), поперечный распил (фотография натурального препарата):

1 – Female urethra; 2 – Labium majus; 3 – Labium minus; 4 – Vestibule; 5 – External urethral orifice; 6 – Superior pubic ramus; 7 – Trigone of bladder; 8 – Rectum; 9 – Urinary bladder; 10 – Ureteric orifice

А

Б

Рис. 362. Рентгенограммы мочевой системы, внутривенная урография (А – почки и мочеточники, Б – удвоение правой почки и мочеточника):

1 – контур почки; 2 – большие почечные чашки; 3 – почечная лоханка; 4 – малые почечные чашки; 5 – мочеточник; 6 – мочевой пузырь
(по В.И. Филимонову и соавт.)

Рис. 363. Рентгенограмма мочевого пузыря:

1 – мочевой пузырь
(по В.И. Филимонову и соавт.)

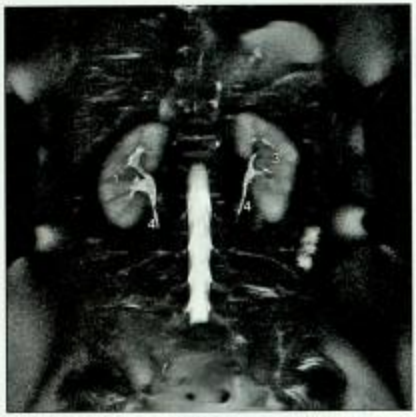

Рис. 364. МР-холангиография (магнитно-резонансная томография):

1 – правая почка; 2 – почечная лоханка; 3 – левая почка; 4 – мочеточник
(по С.К. Терновому)

Рис. 365. МР-ангиография брюшного отдела аорты с внутривенным введением контрастного вещества (магнитно-резонансная томография):

1– брюшная аорта; 2 – почечная артерия; 3 – люмбальные артерии; 4 – нижняя брыжеечная артерия; 5 – общая подвздошная артерия
(по С.К. Терновому)

Рис. 366. Фронтальные срезы, Т2-взвешенные изображения, последовательность TrueFISP (магнитно-резонансная томография):

1 – правая доля печени; 2 – правый надпочечник; 3 – правая почка; 4 – почечная лоханка; 5 – левая почка; 6 – селезенка
(по С.К. Терновому)

Рис. 367. Поперечный срез брюшной полости, Т1-взвешенное изображение (магнитно-резонансная томография):

1 – мышца-разгибатель спины; 2 – правый надпочечник; 3 – правая доля печени; 4 – нижняя полая вена; 5 – воротная вена; 6 – щель круглой связки и круглая связка; 7 – левая доля печени; 8 – верхняя брыжеечная артерия; 9 – тело поджелудочной железы; 10 – левый надпочечник; 11 – желудок; 12 – левая почка; 13 – тонкая кишка
(по С.К. Терновому)

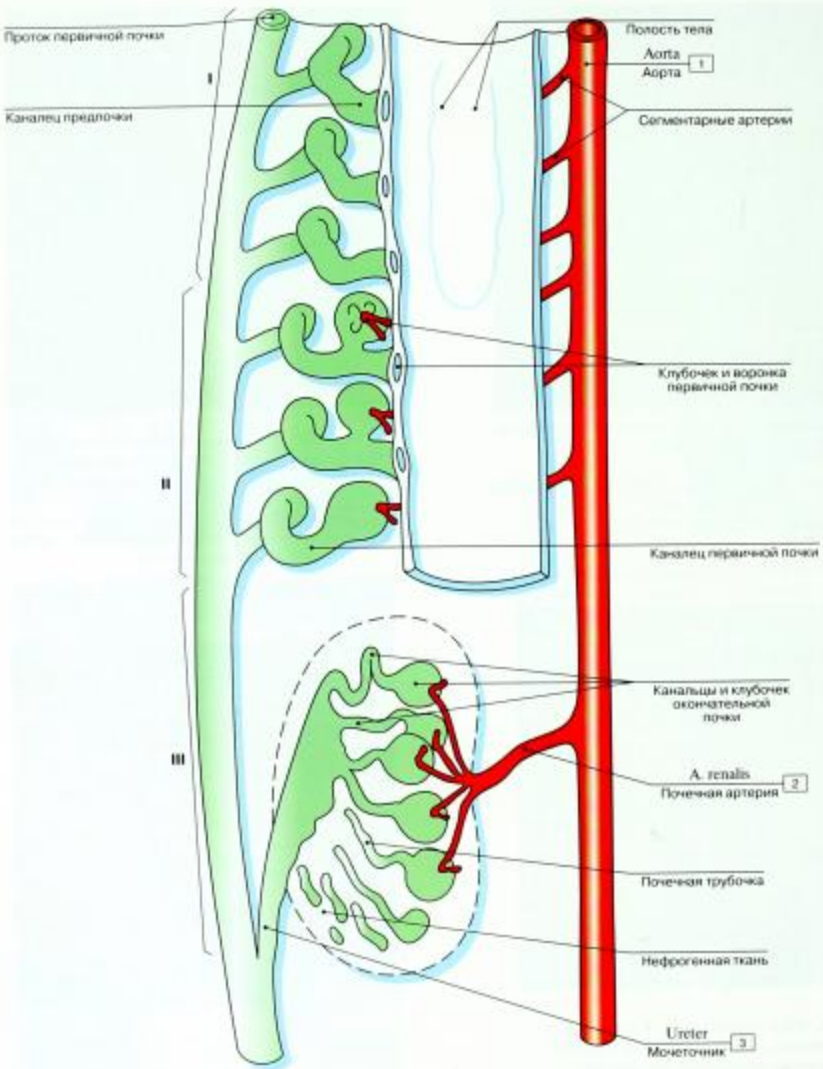

Рис. 368. Развитие почки (I – предпочка; II – первичная почка; III – окончательная почка) (схема):

1 – Aorta; 2 – Renal artery; 3 – Ureter

МУЖСКАЯ ПОЛОВАЯ СИСТЕМА

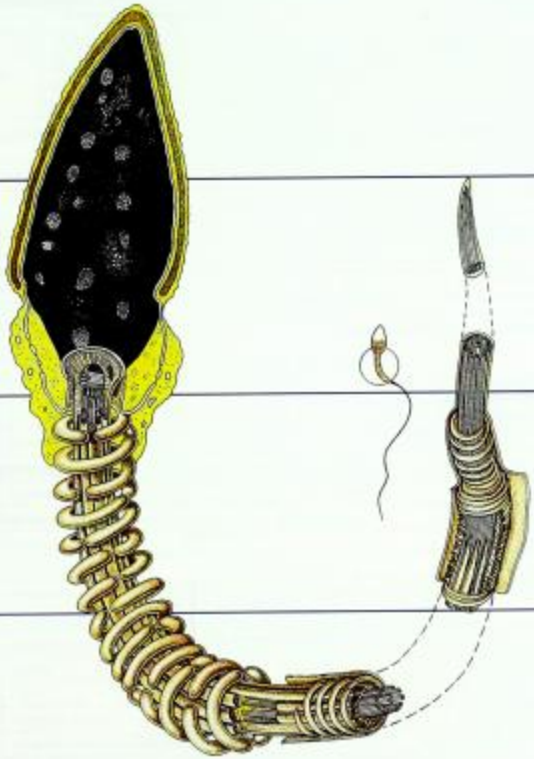

Таблица 18. Мужские половые органы

Отделы	Части	Основные структуры
	Внутренние мужские половые органы	
Яичко	Верхний конец	Паренхима яичка
	Нижний конец	Дольки яичка
	Латеральная поверхность	Извитые семенные канальцы
	Медиальная поверхность	Базальная мембрана
	Передний край	Эпителиосперматогенный слой
	Задний край	Сперматогенные клетки на разных стадиях развития
	Влагалищная оболочка	Поддерживающие клетки (сустентоциты, клетки Сертоли)
	Белочная оболочка	Интерстициальные эндокриноциты (клетки Лейдига)
	Перегородки яичка	Прямые семенные канальцы
	Средостение яичка	
	Сеть яичка	
	Выносящие канальцы яичка	
Придаток яичка	Головка придатка яичка	
	Тело придатка яичка	
	Хвост придатка яичка	
	Дольки (конусы) придатка яичка	
	Проток придатка яичка	
Семявыносящий проток	Мошоночная часть	
	Канатиковая часть	
	Паховая часть	
	Тазовая часть	
	Ампула семявыносящего протока	
	Семявыбрасывающий проток	
Семенной пузырек	Тело	
	Выделительный проток	
Семенной канатик	Семявыносящий проток	
	Артерии яичковая и семявыносящего протока	
	Венозное лозовидное сплетение	
	Лимфатические сосуды яичка и придатка	
	Нервы	
Мошонка	Кожа	
	Мясистая оболочка	
	Наружная семенная фасция	
	Мышца, поднимающая яичко	
	Фасция мышцы, поднимающей яичко	
	Внутренняя семенная фасция	
	Влагалищная оболочка яичка	Париетальная пластинка; Висцеральная пластинка
Простата	Доли (правая/левая)	Железистая ткань
	Перешеек	Железистая паренхима
	Основание простаты	Альвеолярно-трубчатые серозные простатические железы
	Верхушка простаты	Слизистые
	Передняя поверхность	Подслизистые
	Задняя поверхность	Главные
	Нижнепателальная поверхность	Гладкая мышечная ткань
Бульбоуретральная железа (парная)		Секреторные отделы
		Протоки
	Наружные мужские половые органы	
Половой член	Ножка полового члена	
	Корень полового члена	
	Тело полового члена	
	Спинка полового члена	
	Головка полового члена	Шейка головки
	Крайняя плоть полового члена	Наружный листок; Внутренний листок
	Пещеристое тело полового члена (парное)	Белочная оболочка пещеристых тел и губчатого тела
		Трабекулы
	Губчатое тело полового члена	Головка
		Луковица
		Ячейки пещеристых тел и губчатого тела (каверны)
Мужской мочеиспускательный канал; мужская уретра	Предстательная часть	Гребень
		Семенной холмик
		Предстательная маточка
		Устья семявыбрасывающих протоков и проточков простаты
	Перепончатая часть	Изгибы: верхний, задний, передний
	Губчатая часть	
	Наружное отверстие мочеиспускательного канала (уретры)	

Отделы	Части	Основные структуры
Мошонка	Шов мошонки Перегородка мошонки	Слои: Кожа Мясистая оболочка Наружная семенная фасция Фасция мышцы, поднимающей яичко Мышца, поднимающая яичко Внутренняя семенная фасция Влагалищная оболочка

Таблица 19. Источники развития мужских половых органов

Исходная форма		Мужская особь
Индифферентная половая железа		Яичко
Мезонефрос (первичная почка, вольфово тело)	Краниальный отдел	Выносящие канальцы яичка, привесок придатка яичка
	Каудальный отдел	Проток привеска яичка
Проток мезонефроса (вольфов проток)		Проток придатка яичка, семявыносящий проток, семенной пузырек, семявыбрасывающий проток
Парамезонефральный проток (мюллеров проток)		Привесок яичка, предстательная (мужская) маточка
Направляющая связка		Направляющая связка (в эмбриогенезе)
Мочеполовая пазуха (синус)		Предстательная часть мужского мочеиспускательного канала
Половой бугорок		Пещеристые тела полового члена
Половые складки		Головка полового члена
Половые валики		Мошонка (частично)

Таблица 20. Пол человека

Пол	Признаки	Характеристика	
		Мужской пол	Женский пол
Генетический	Хромосомы	XY	XX
Гонадный	Половая железа	Яичко (семенник)	Яичник
Гаметный	Половая клетка	Сперматозоид	Яйцеклетка
Гормональный	Гормоны	Андрогены	Эстрогены
Морфологический (телесный)	Морфологические		
	Длина тела	Больше	Меньше
	Масса тела	Больше	Меньше
	Туловище (размеры относительные)	Короче	Длиннее
	Конечности	Длиннее	Короче
	Плечи	Шире	Уже
	Таз	Уже	Шире
	Грудная клетка	Длиннее, шире	Короче, уже
	Живот	Короче	Длиннее
	Масса мышц	Больше	Меньше
	Подкожная жировая клетчатка	Меньше	Больше
	Кожа	Толще	Тоньше
	Волосы	Больше на лице, туловище, конечностях, обильные на лобке и животе до пупка	Меньше; на животе отсутствуют
	Молочные железы	Не развиты	Развиты
Мозговой (церебральный)	Половой диморфизм головного мозга		
Гражданский	Официальная регистрация при рождении	Мужчина	Женщина

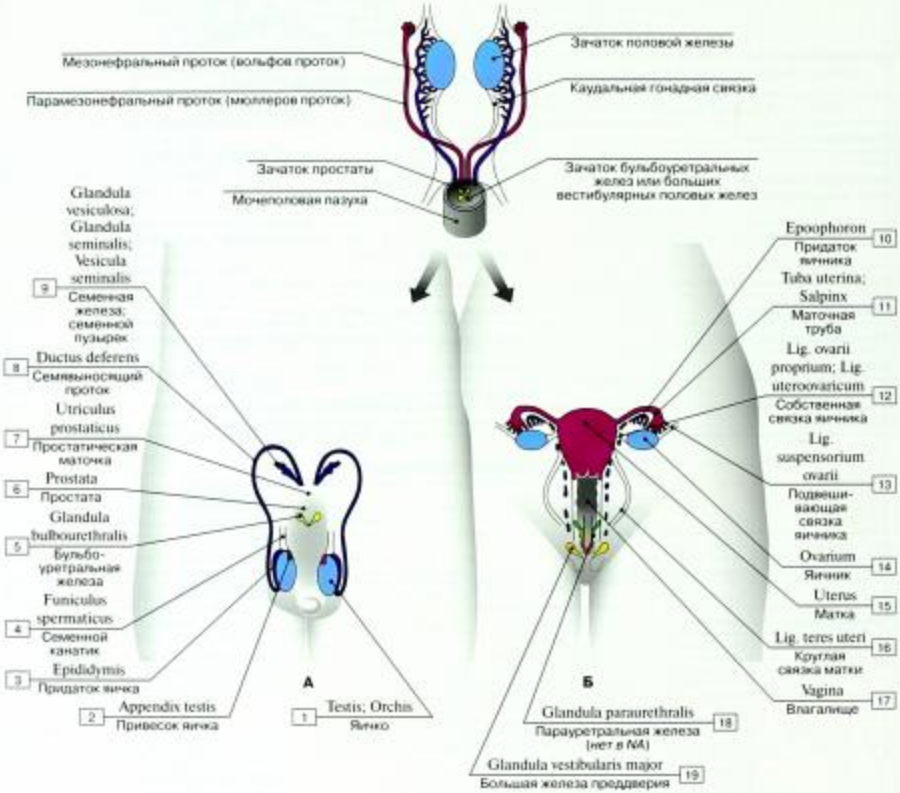

Рис. 369. Общая схема развития половой системы (А – мужской, Б – женской):

1 – Testis; 2 – Appendix of testis; 3 – Epididymis; 4 – Spermatic cord; 5 – Bulbo-urethral gland; 6 – Prostate; 7 – Prostatic utricle; 8 – Ductus deferens; Vas deferens; 9 – Seminal gland; Seminal vesicle; 10 – Epoophoron; 11 – Uterine tube; 12 – Ligament of ovary; 13 – Suspensory ligament of ovary; Infundibulopelvic ligament; 14 – Ovary; 15 – Uterus; 16 – Round ligament of uterus; 17 – Vagina; 18 – Paraurethral gland; 19 – Greater vestibular gland

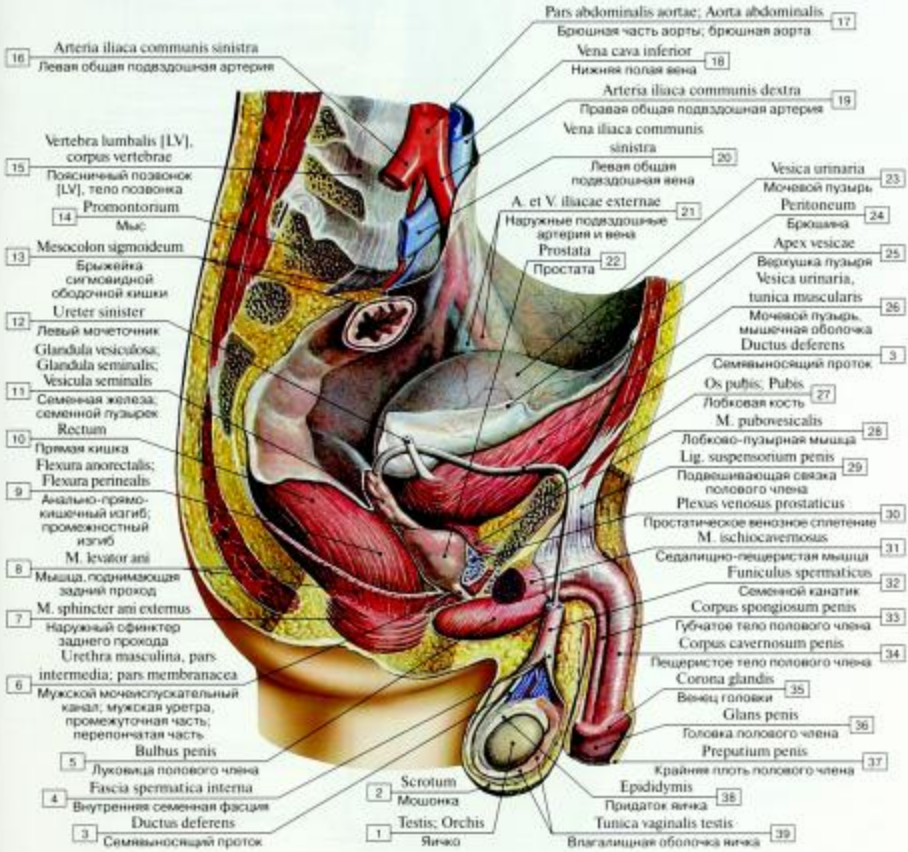

Рис. 370. Мужская половая система, вид слева (схема):

1 – Testis; 2 – Scrotum; 3 – Ductus deferens; Vas deferens; 4 – Internal spermatic fascia; 5 – Bulb of penis; 6 – Male urethra, intermediate part of urethra; membranous urethra; 7 – External anal sphincter; 8 – Levator ani; 9 – Anorectal flexure; Perineal flexure; 10 – Rectum; 11 – Seminal gland; Seminal vesicle; 12 – Left ureter; 13 – Sigmoid mesocolon; 14 – Promontory; 15 – Lumbar vertebra [LV], vertebral body; 16 – Left common iliac artery; 17 – Abdominal aorta; 18 – Inferior vena cava; 19 – Right common iliac artery; 20 – Left common iliac vein; 21 – External iliac artery and vein; 22 – Prostate; 23 – Urinary bladder; 24 – Peritoneum; 25 – Apex of bladder; 26 – Urinary bladder, tunica muscularis; 27 – Pubis; 28 – Pubovesicalis; 29 – Suspensory ligament of penis; 30 – Prostatic venous plexus; 31 – Ischiocavernosus; 32 – Spermatic cord; 33 – Corpus spongiosum penis; 34 – Corpus cavernosum penis; 35 – Corona of glans; 36 – Glans penis; 37 – Prepuce; Foreskin; 38 – Epididymis; 39 – Tunica vaginalis

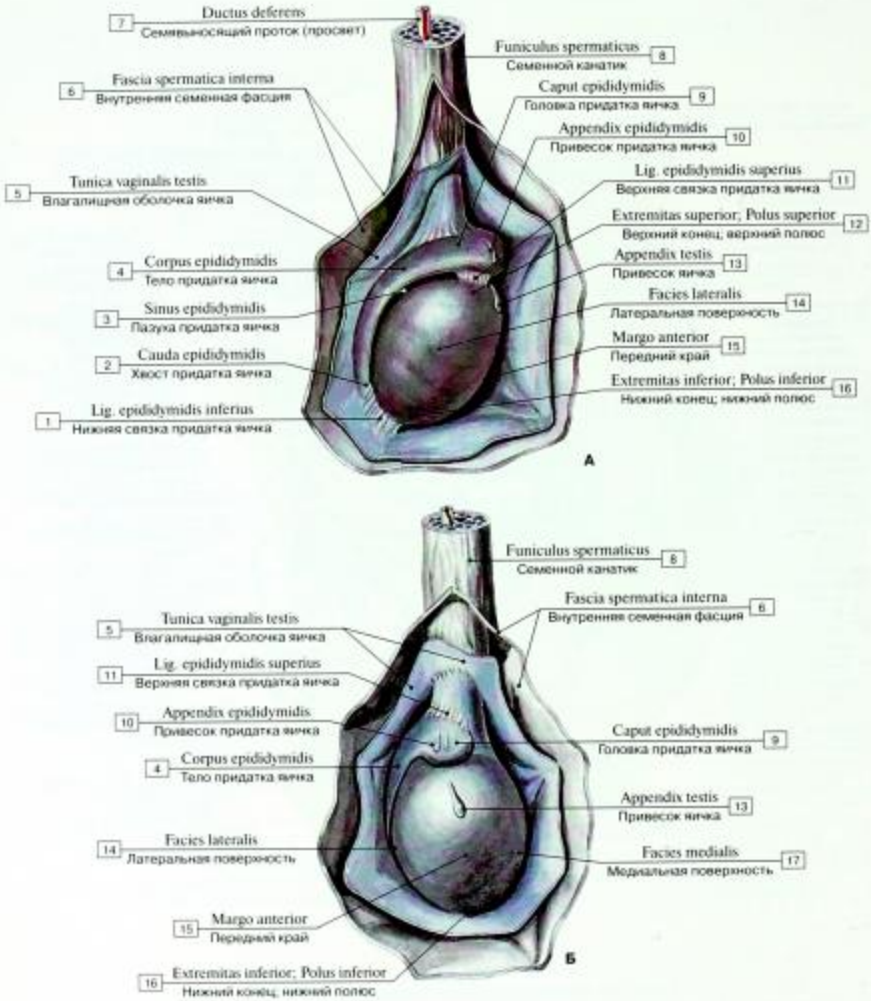

Рис. 371. Яичко и придаток яичка, правые (А – вид спереди, Б – вид сбоку):

1 – Inferior ligament of epididymis; 2 – Tail of epididymis; 3 – Sinus of epididymis; 4 – Body of epididymis; 5 – Tunica vaginalis; 6 – Internal spermatic fascia; 7 – Ductus deferens; Vas deferens; 8 – Spermatic cord; 9 – Head of epididymis; 10 – Appendix of epididymis; 11 – Superior ligament of epididymis; 12 – Upper pole; Superior pole; 13 – Appendix of testis; 14 – Lateral surface; 15 – Anterior border; 16 – Lower pole; Inferior pole; 17 – Medial surface

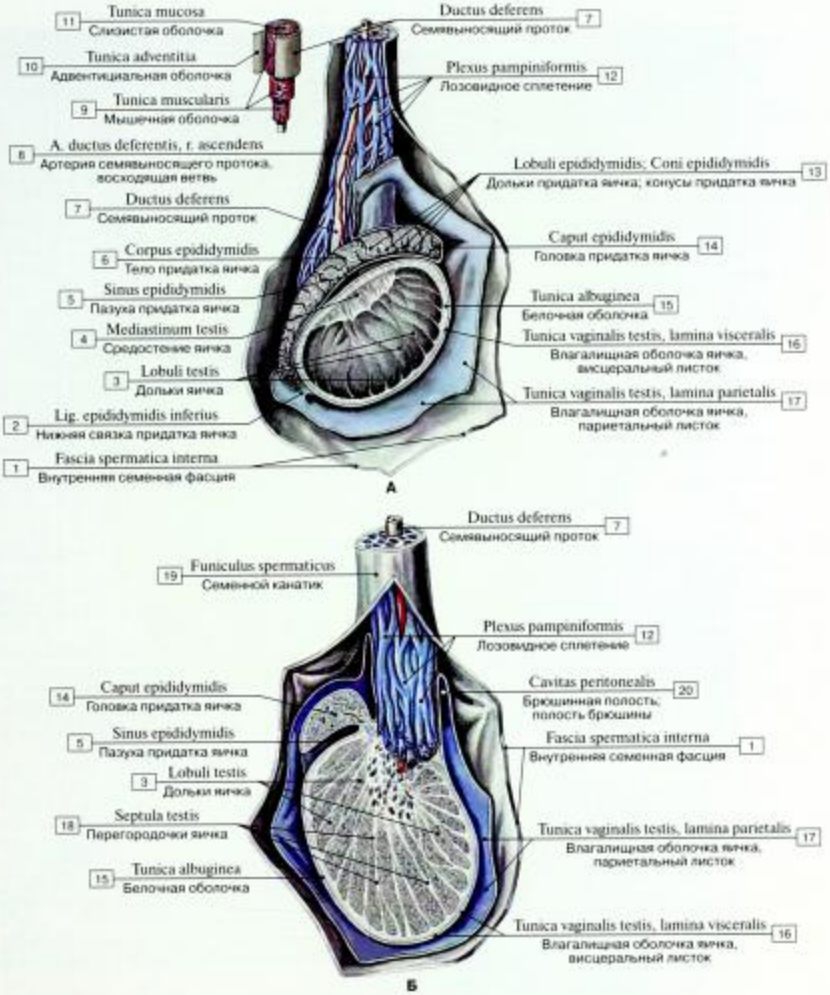

Рис. 372. Яичко и придаток яичка, правые (А – вид сбоку, белочная и влагалищная оболочки частично удалены, Б – продольный разрез):

1 – Internal spermatic fascia; 2 – Inferior ligament of epididymis; 3 – Lobules of testis; 4 – Mediastinum of testis; 5 – Sinus of epididymis; 6 – Body of epididymis; 7 – Ductus deferens; Vas deferens; 8 – Artery to ductus deferens; Artery to vas deferens, ascending branch; 9 – Muscular layer; Muscular coat; 10 – Adventitia; 11 – Mucosa; Mucous membrane; 12 – Pampiniform plexus; 13 – Lobules of epididymis; Conical lobules of epididymis; 14 – Head of epididymis; 15 – Tunica albuginea; 16 – Tunica vaginalis, visceral layer; 17 – Tunica vaginalis, parietal layer; 18 – Septa testis; 19 – Spermatic cord; 20 – Peritoneal cavity

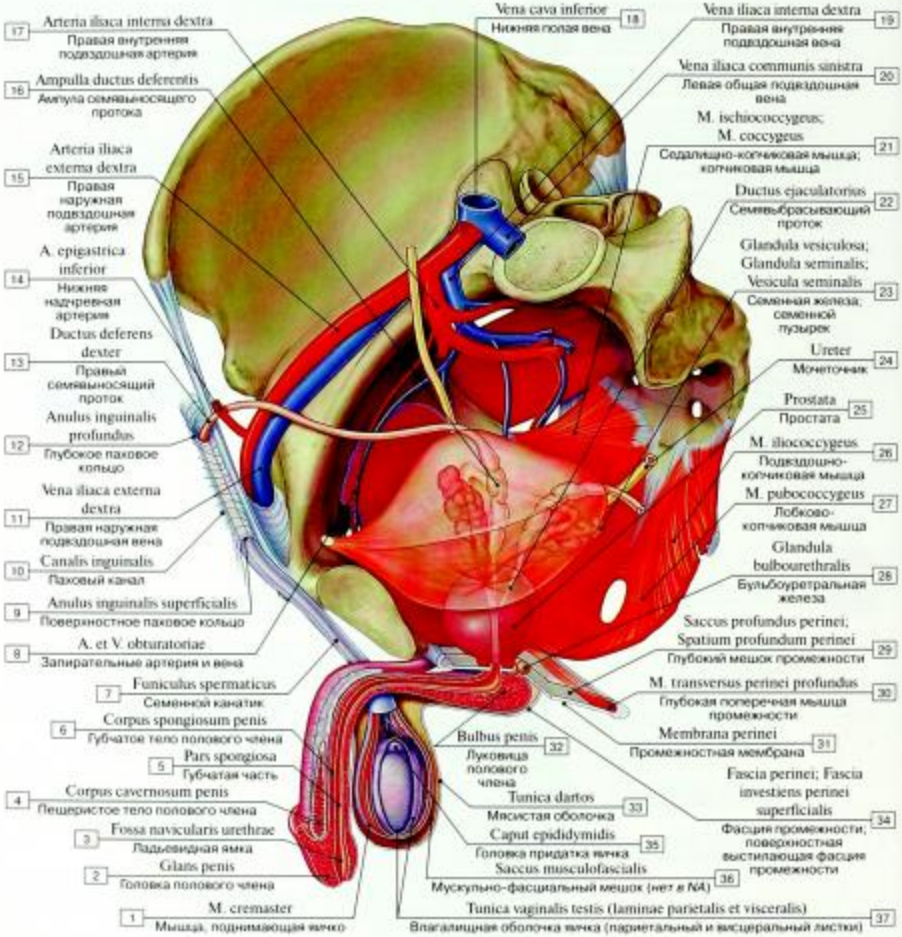

Рис. 373. Семявыносящий проток:

1 – Cremaster; 2 – Glans penis; 3 – Navicular fossa; 4 – Corpus cavernosum penis; 5 – Spongy urethra; 6 – Corpus spongiosum penis; 7 – Spermatic cord; 8 – Obturator artery and vein; 9 – Superficial inguinal ring; 10 – Inguinal canal; 11 – Right external iliac vein; 12 – Deep inguinal ring; 13 – Right ductus deferens; Right vas deferens; 14 – Inferior epigastric artery; 15 – Right external iliac artery; 16 – Ampulla of ductus deferens; 17 – Right internal iliac artery; 18 – Inferior vena cava; 19 – Right internal iliac vein; 20 – Left common iliac vein; 21 – Ischiococcygeus; Coccygeus; 22 – Ejaculatory duct; 23 – Seminal gland; Seminal vesicle; 24 – Ureter; 25 – Prostate; 26 – Iliococcygeus; 27 – Pubococcygeus; 28 – Bulbo-urethral gland; 29 – Deep perineal pouch; Deep perineal space; 30 – Deep transverse perineal muscle; 31 – Perineal membrane; 32 – Bulb of penis; 33 – Dartos fascia; Superficial fascia of scrotum; 34 – Perineal fascia; Superficial investing fascia of perineum; 35 – Head of epididymis; 36 – Musculofascial pouch; 37 – Tunica vaginalis (parietal and visceral layer)

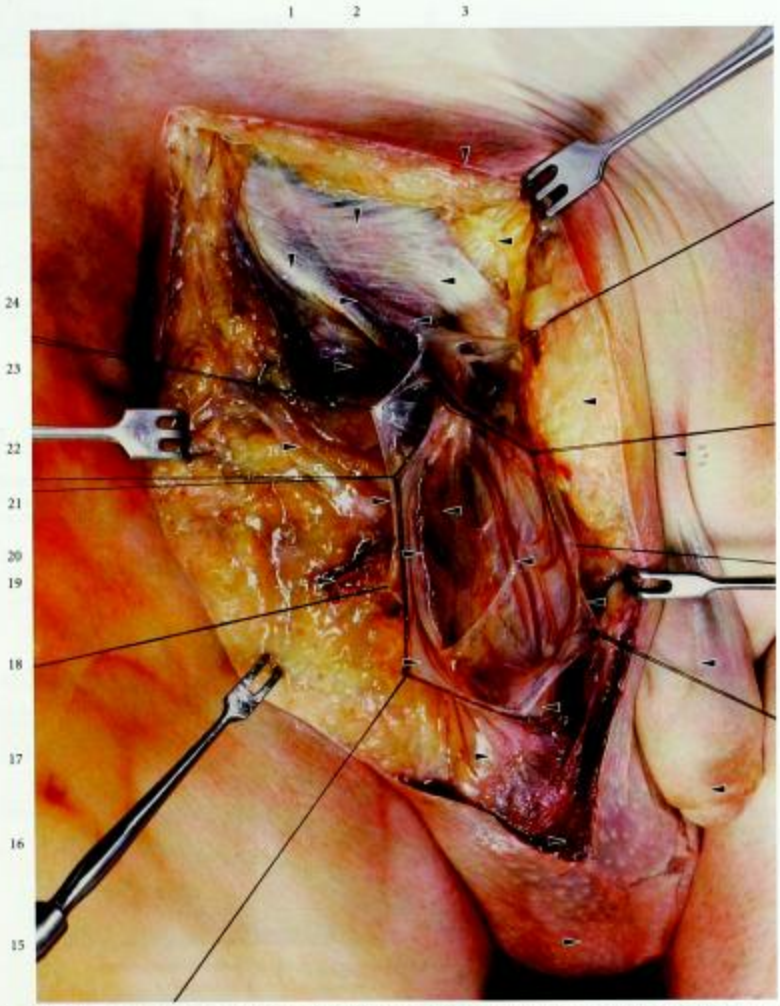

Рис. 374. Мужские половые органы, паховый канал вскрыт, висцеральный листок влагалищной оболочки не вскрыт (фотография нефиксированного натурального препарата):

1 – паховая связка; паховая дуга; 2 – межножковые волокна; 3 – кожа; 4 = 22 – фасция Скарпи; 5 – поверхностное паховое кольцо, медиальная ножка; 6 – поверхностное паховое кольцо; 7 – подкожная основа; гиподермис; 8 – корень полового члена; 9 – семенной канатик; 10 = 21 – наружная семенная фасция; 11 – фасция мышцы, поднимающей яичко; мышца, поднимающая яичко; 12 – спинка полового члена; 13 – головка придатка яичка; 14 – крайняя плоть полового члена; 15 – мошонка; 16 – рыхлая соединительная ткань мошонки; 17 – правое яичко; 18 – фасция мышцы, поднимающей яичко; 19 – поверхностная наружная половая артерия; 20 – внутренняя семенная фасция; 23 – широкая фасция; 24 – поверхностное паховое кольцо, латеральная ножка

Рис. 375. Мужские половые органы, висцеральный листок влагалищной оболочки вскрыт (фотография нефиксированного натурального препарата):

1 – паховая связка; паховая дуга; 2 – межножковые волокна; 3 – поверхностное паховое кольцо; 4 = 18 = 26 – подкожная основа; гиподермис; 5 – поверхностное паховое кольцо, медиальная ножка; 6 – наружная семенная фасция; 7 = 22 – фасция мышцы, поднимающей яичко; мышца, поднимающая яичко; 8 = 23 – внутренняя семенная фасция; 9 – яичковая артерия; лозовидное сплетение; 10 – яичковая артерия; ветви придатка и вены лозовидного сплетения; 11 – мышца, поднимающая яичко; внутренняя семенная фасция; 12 – влагалищная оболочка яичка, париетальный листок; 13 – корпус придатка яичка; влагалищная оболочка яичка, висцеральный листок; 14 – правое яичко; влагалищная оболочка яичка, висцеральный листок; 15 – головка полового члена; 16 – мошонка; 17 – влагалищная оболочка яичка, париетальный листок; 19 – внутренняя семенная фасция; 20 – мышца, поднимающая яичко; 21 – семявыносящий проток; 24 – апоневроз фасции Скарпи; 25 – наружная семенная фасция; 27 – поверхностное паховое кольцо, латеральная ножка

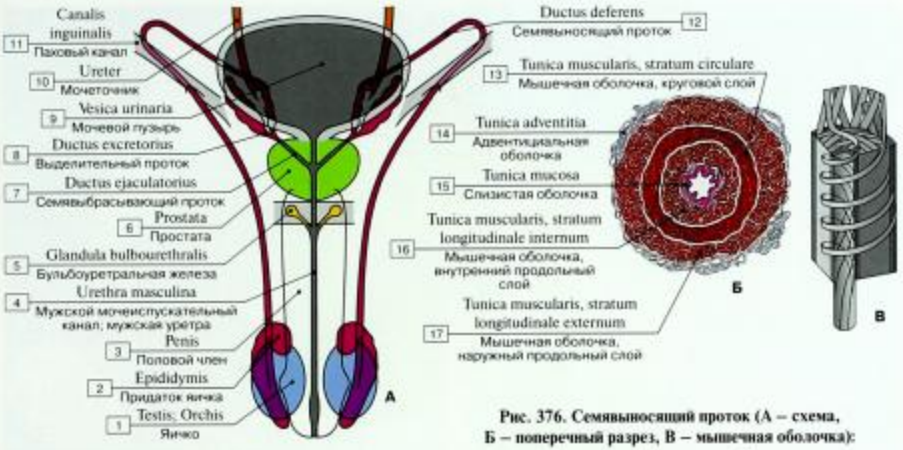

Рис. 376. Семявыносящий проток (А – схема, Б – поперечный разрез, В – мышечная оболочка):

1 – Testis; 2 – Epididymis; 3 – Penis; 4 – Male urethra; 5 – Bulbo-urethral gland; 6 – Prostate; 7 – Ejaculatory duct; 8 – Excretory duct; 9 – Urinary bladder; 10 – Ureter; 11 – Inguinal canal; 12 – Ductus deferens; Vas deferens; 13 – Muscular layer; Muscular coat, circular layer; 14 – Adventitia; 15 – Mucosa; Mucous membrane; 16 – Muscular layer; Muscular coat, internal longitudinal layer; 17 – Muscular layer; Muscular coat, external longitudinal layer

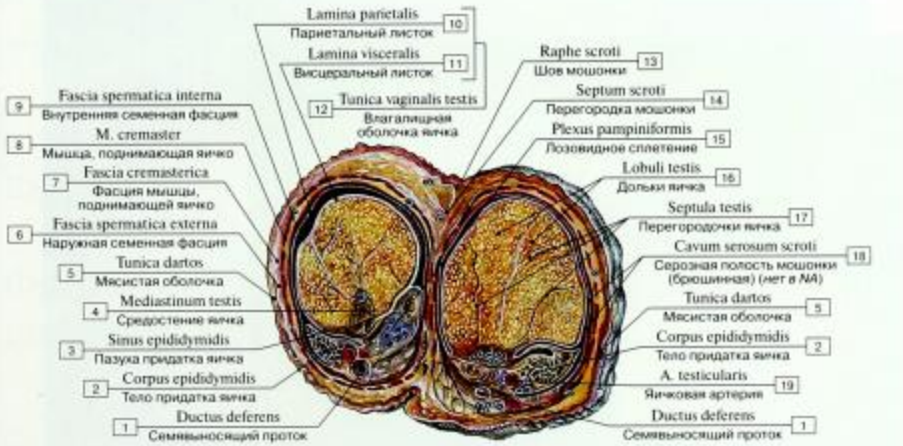

Рис. 377. Яичка в мошонке, поперечный разрез:

1 – Ductus deferens; Vas deferens; 2 – Body of epididymis; 3 – Sinus of epididymis; 4 – Mediastinum of testis; 5 – Dartos fascia; Superficial fascia of scrotum; 6 – External spermatic fascia; 7 – Cremasteric fascia; 8 – Cremaster; 9 – Internal spermatic fascia; 10 – Parietal layer; 11 – Visceral layer; 12 = 10 + 11 – Tunica vaginalis; 13 – Raphe of scrotum; 14 – Septum of scrotum; 15 – Pampiniform plexus; 16 – Lobules of testis; 17 – Septa testis; 18 – Serous cavity of scrotum (peritoneal); 19 – Testicular artery

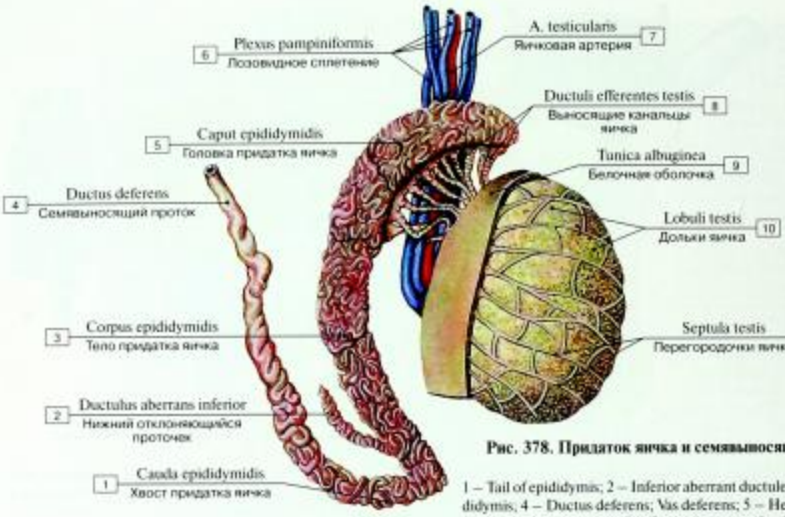

Рис. 378. Придаток яичка и семявыносящий проток:

1 – Tail of epididymis; 2 – Inferior aberrant ductule; 3 – Body of epididymis; 4 – Ductus deferens; Vas deferens; 5 – Head of epididymis; 6 – Pampiniform plexus; 7 – Testicular artery; 8 – Efferent ductules; 9 – Tunica albuginea; 10 – Lobules of testis; 11 – Septa testis

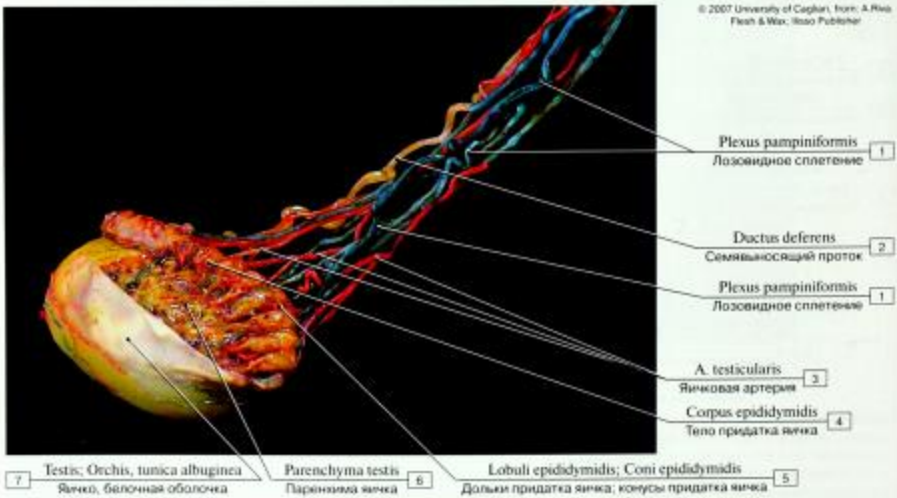

Рис. 379. Яичко и семенной канатик (восковая модель):

1 – Pampiniform plexus; 2 – Ductus deferens; Vas deferens; 3 – Testicular artery; 4 – Body of epididymis; 5 – Lobules of epididymis; Conical lobules of epididymis; 6 – Parenchyma of testis; 7 – Testis, tunica albuginea

Рис. 380. Сперматозоид (сканирующая электронная микрофотография)

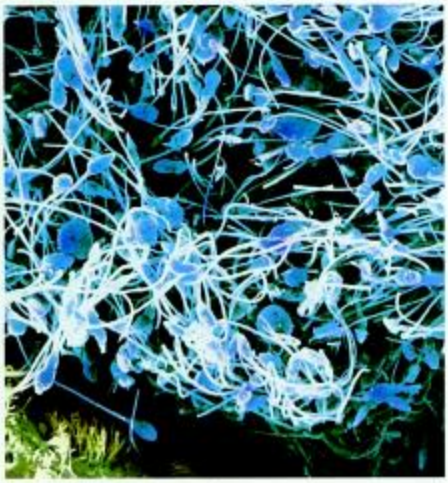

Рис. 381. Сперматозоид (сканирующая электронная микрофотография)

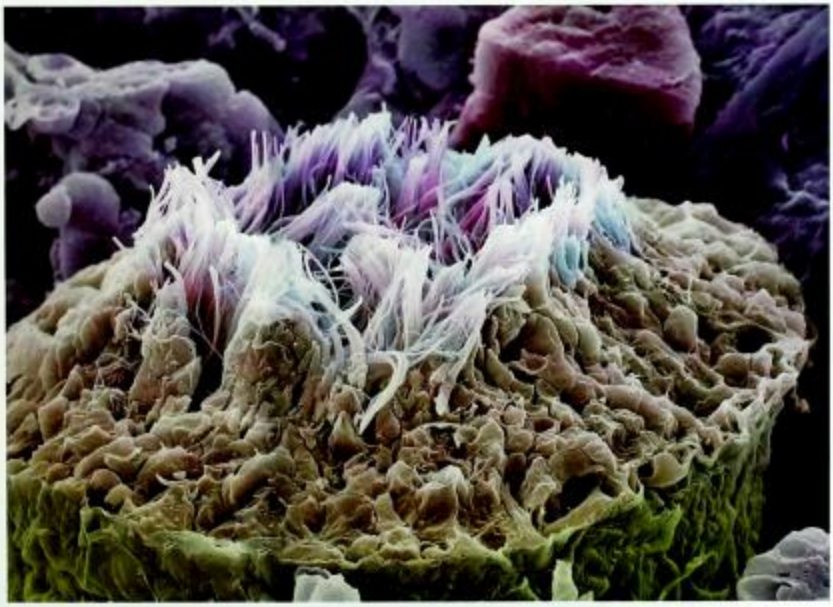

Рис. 382. Участок стенки извитого семенного канальца (сканирующая электронная микрофотография)

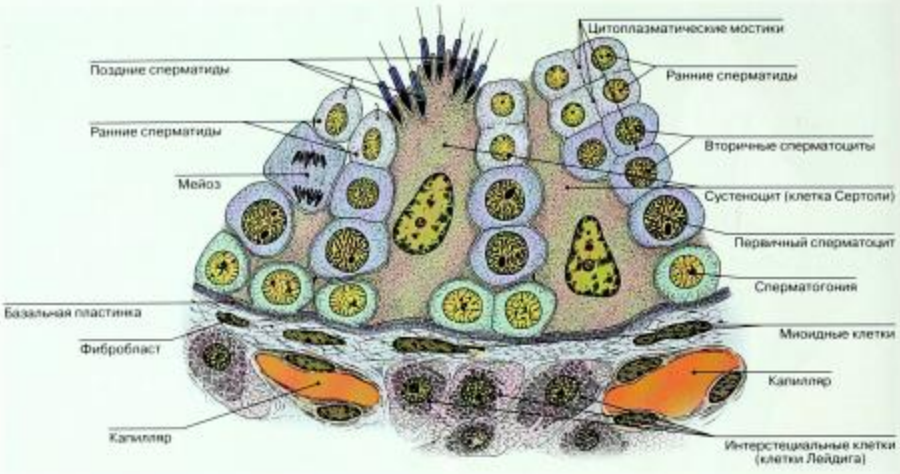

Рис. 383. Сперматогенез (схема). Показан участок извитого семенного канальца и интерстициальная ткань
(по Л.К. Жумкейра, Ж. Кармейро)

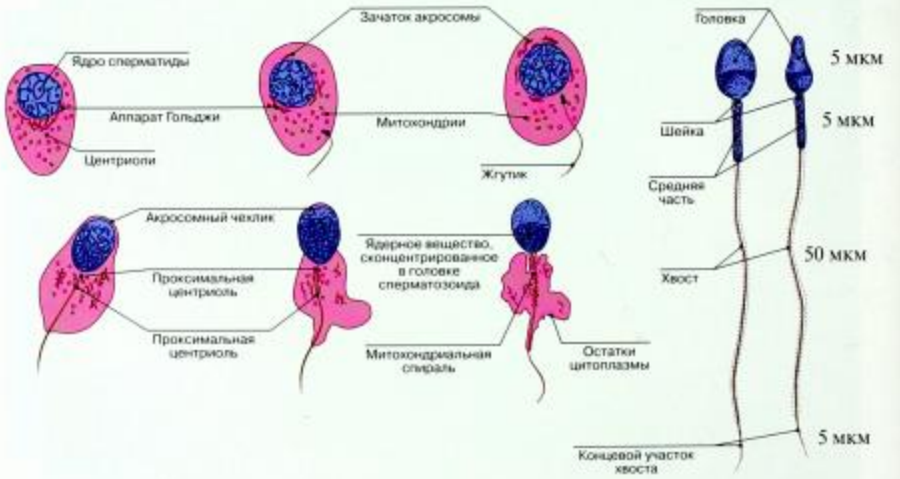

Рис. 384. Стадии созревания сперматид (сканирующая электронная микрофотография)
(по Б. Карлсон)

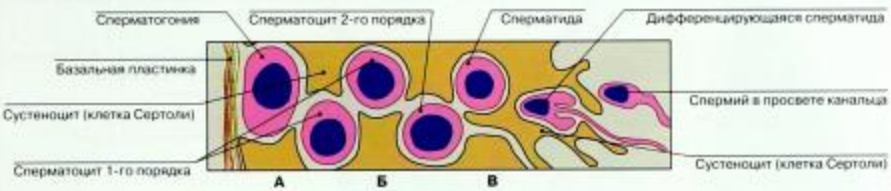

Рис. 385. Сперматогенез (А – митоз, Б – первое деление мейоза, В – второе деление мейоза) (схема)
(по Б. Альбертсу и соавт.)

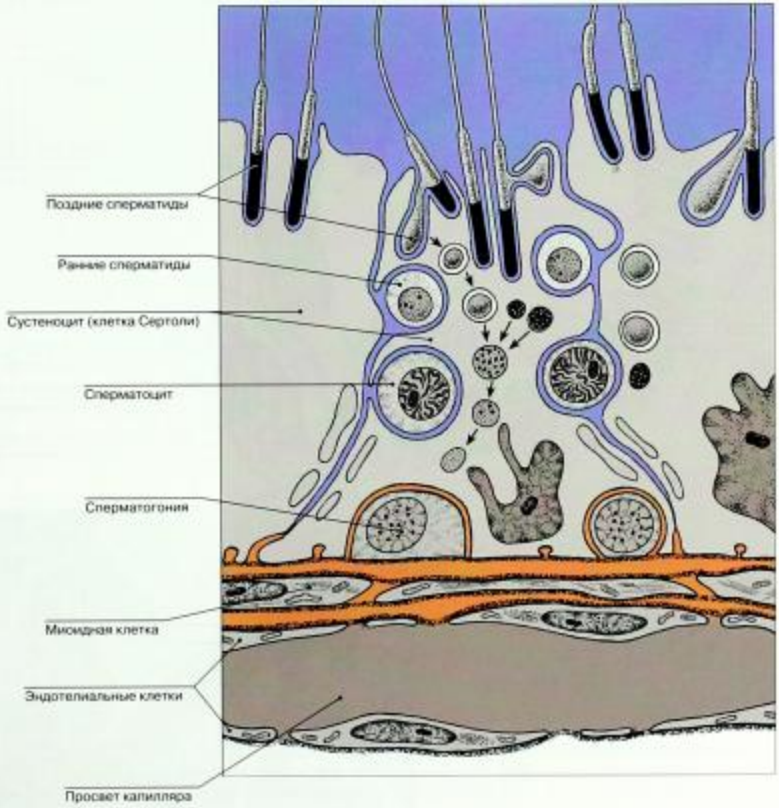

Рис. 386. Гематотестикулярный барьер, базальный компартмент показан красным цветом, аллюминальный – синим (схема)
(по Л.К. Жумкейра, Ж. Картейро)

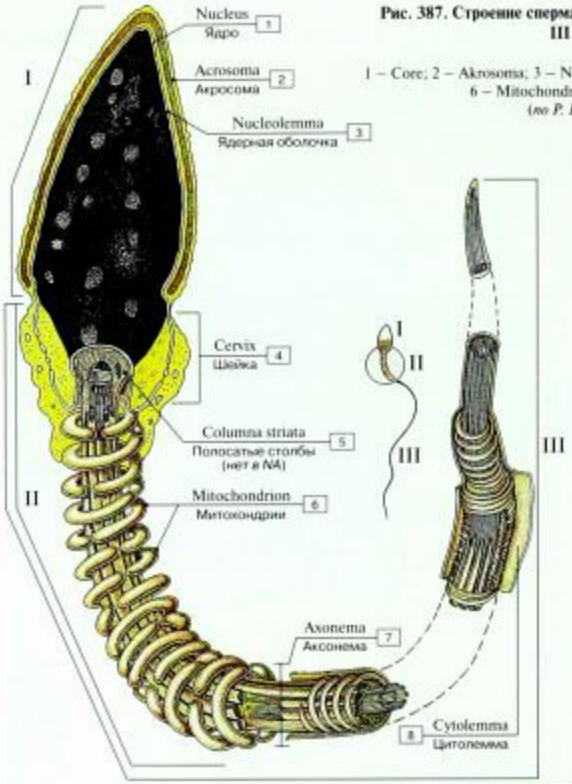

Рис. 387. Строение сперматозоида (I – головка; II – средняя часть; III – жгутик) (схема):

1 – Core; 2 – Akrosoma; 3 – Nuclear envelope; 4 – Cervix; 5 – Striped columns; 6 – Mitochondria; 7 – Axonema; 8 – Cytolemma
(по P. Krstiću; с изменениями)

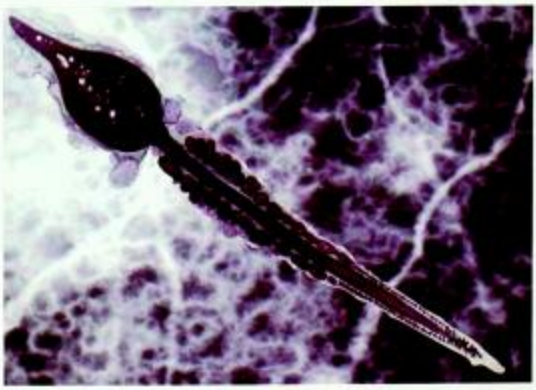

Рис. 388. Сперматозоид человека (трансмессивная электронограмма)

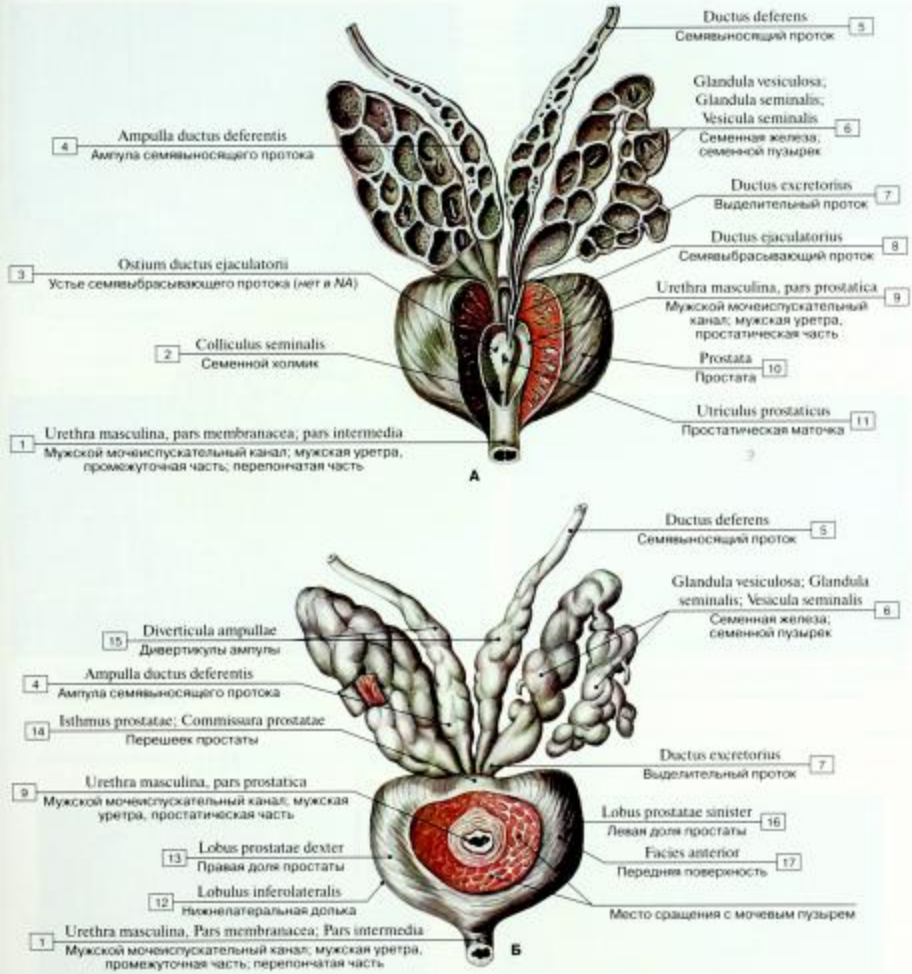

Рис. 389. Семенные пузырьки и простата, вид спереди (А – семенные пузырьки и ампулы семявыносящих протоков вскрыты, часть простаты удалена и вскрыт мочеиспускательный канал (предстательная часть), Б – поперечный разрез простаты и уретры):

1 – Male urethra, intermediate part of urethra; membranous urethra; 2 – Seminal colliculus; 3 – Orifice of ejaculatory duct; 4 – Ampulla of ductus deferens; 5 – Ductus deferens; Vas deferens; 6 – Seminal gland; Seminal vesicle; 7 – Excretory duct; 8 – Ejaculatory duct; 9 – Male urethra, prostatic urethra; 10 – Prostate; 11 – Prostatic utricle; 12 – Inferolateral lobule; 13 – Right lobes of prostate; 14 – Isthmus of prostate; Commissure of prostate; 15 – Diverticula of ampulla; 16 – Left lobe of prostate; 17 – Anterior surface

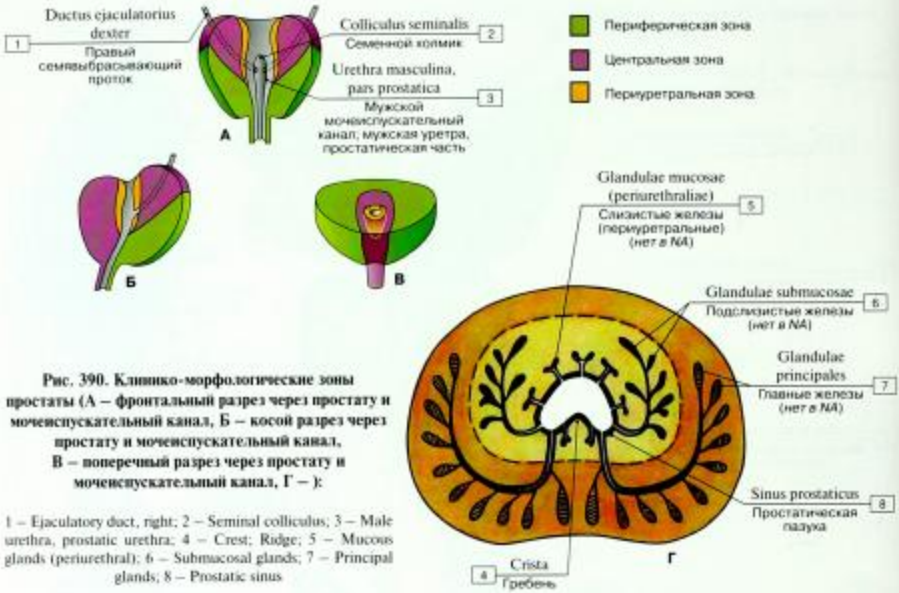

Рис. 390. Клинико-морфологические зоны простаты (А – фронтальный разрез через простату и мочеиспускательный канал, Б – косой разрез через простату и мочеиспускательный канал, В – поперечный разрез через простату и мочеиспускательный канал, Г –):

1 – Ejaculatoey duct, right; 2 – Seminal colliculus; 3 – Male urethra, prostatic urethra; 4 – Crest; Ridge; 5 – Mucous glands (periurethral); 6 – Submucosal glands; 7 – Principal glands; 8 – Prostatic sinus

Рис. 391. Простата и мужская уретра (реконструкция):

1 – Male urethra; 2 – Seminal colliculus; 3 – Anterior region (non-glandular); 4 – Transitional zone; 5 – Ampulla of ductus deferens; 6 – Seminal gland; Seminal vesicle; 7 – Ejaculatory duct; 8 – Peripheral zone; 9 – Central zone

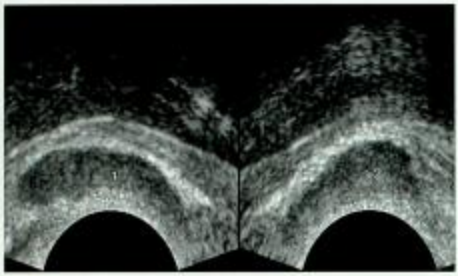

Рис. 392. Трансректальное ультразвуковое исследование семенных пузырьков, В-режим:

1 – правый пузырек; 2 – левый пузырек
(по С.К. Термовому)

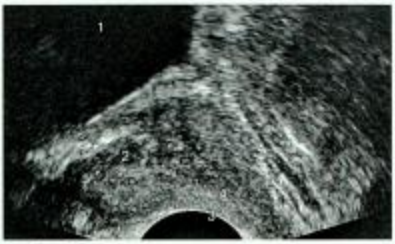

Рис. 393. Трансректальное ультразвуковое исследование простаты, продольное сканирование, В-режим:

1 – мочевой пузырь; 2 – основание простаты; 3 – стенка прямой кишки; 4 – верхушка простаты
(по С.К. Термовому)

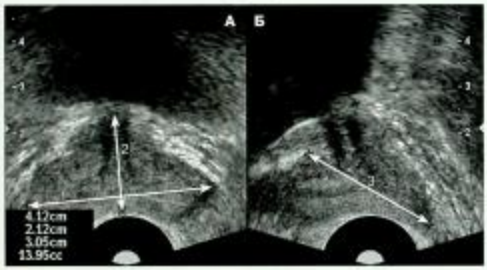

Рис. 394. Трансректальное ультразвуковое исследование простаты, В-режим (А – поперечное, Б – продольное сканирование):

1 – поперечный размер; 2 – переднезадний размер; 3 – верхне-нижний размер
(по С.К. Термовому)

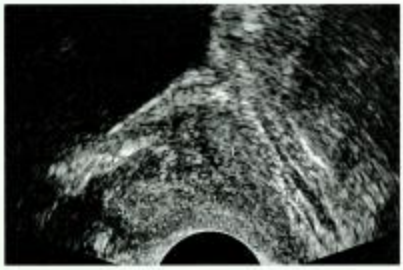

Рис. 395. Трансректальное ультразвуковое исследование простаты, продольное сканирование, В-режим:

1 – передняя фиброзно-мышечная зона; 2 – центральная часть; 3 – периферическая часть
(по С.К. Термовому)

Рис. 396. Трансректальное ультразвуковое исследование простаты, поперечное сканирование, В-режим:

1 – центральная часть; 2 – периферическая часть
(по С.К. Термовому)

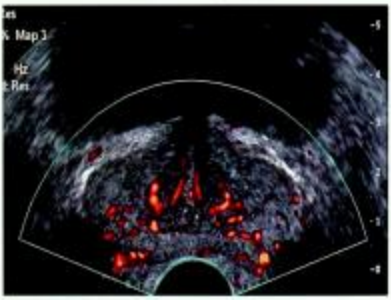

Рис. 397. Трансректальное ультразвуковое исследование простаты, режим ЭК, сосудистый рисунок простаты (трехмерная реконструкция)
(по С.К. Термовому)

Рис. 398. Внутренние мужские половые органы:

1 – Male urethra; membranous part; 2 – Prostate; 3 – Fundus of bladder; 4 – Ampulla of ductus deferens; 5 – Body of bladder; 6 – Ureter; 7 – Ductus deferens; Vas deferens; 8 – Seminal gland; Seminal vesicle; 9 – Bulbo-urethral gland

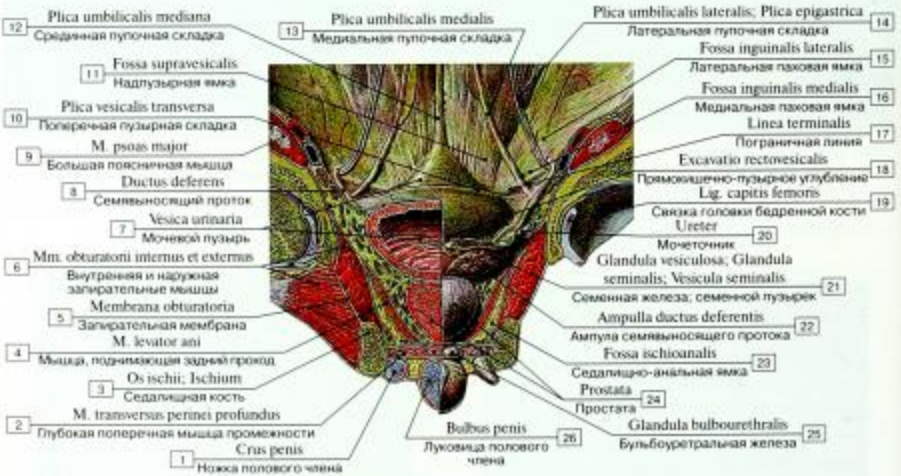

Рис. 399. Внутренние половые органы, диафрагма таза мужчины:

1 – Crus of penis; 2 – Deep transverse perineal muscle; 3 – Ischium; 4 – Levator ani; 5 – Obturator membrane; 6 – Obturator externus and internus; 7 – Urinary bladder; 8 – Ductus deferens; Vas deferens; 9 – Psoas major; 10 – Transverse vesical fold; 11 – Supravesical fossa; 12 – Median umbilical fold; 13 – Medial umbilical fold; 14 – Lateral umbilical fold; Epigastric fold; 15 – Lateral inguinal fossa; 16 – Medial inguinal fossa; 17 – Linea terminalis; 18 – Recto-vesical pouch; 19 – Ligament of head of femur; 20 – Ureter; 21 – Seminal gland; Seminal vesicle; 22 – Ampulla of ductus deferens; 23 – Ischio-anal fossa; 24 – Prostate; 25 – Bulbo-urethral gland; 26 – Bulb of penis

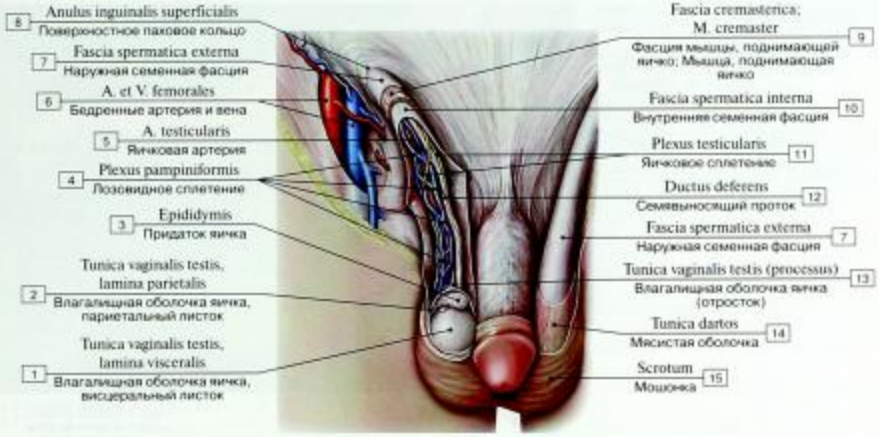

Рис. 400. Семенной канатик и наружные мужские половые органы:

1 – Tunica vaginalis, visceral layer; 2 – Tunica vaginalis, parietal layer; 3 – Epididymis; 4 – Pampiniform plexus; 5 – Testicular artery; 6 – Femoral artery and vein; 7 – External spermatic fascia; 8 – Superficial inguinal ring; 9 – Cremasteric fascia; Cremaster; 10 – Internal spermatic fascia; 11 – Testicular plexus; 12 – Ductus deferens; Vas deferens; 13 – Tunica vaginalis (process); 14 – Dartos fascia; Superficial fascia of scrotum; 15 – Scrotum

Рис. 401. Наружные мужские половые органы, мошонка с обеих сторон вскрыта:

1 – Epididymis; 2 – Internal spermatic fascia; 3 – Ductus deferens; Vas deferens; 4 – Right testicular vein; Pampiniform plexus; 5 – Femoral artery; Femoral vein; 6 – External pudendal artery; External pudendal veins; 7 – Saphenous opening; 8 – Urinary bladder; 9 – Suspensory ligament of penis; 10 – Dorsum of penis; 11 – Dorsal artery of penis; Deep dorsal vein of penis; 12 – Testis; 13 – Glans penis

© 2007 University of Cagliari, from: A.Riva
Flesh & Wax, Ilisso Publisher

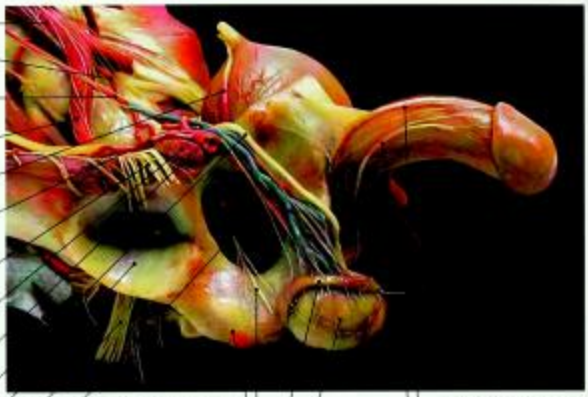

Рис. 402. Наружные мужские половые органы (восковая модель):

1 – Dorsal artery of penis; 2 – Dorsal nerve of penis; 3 – Testis; 4 – Epididymis; 5 – Obturator nerve; 6 – Ischial tuberosity; 7 – Obturator artery; 8 – Sciatic nerve; 9 – Acetabulum; 10 – Spermatic cord; 11 – Femoral artery; 12 – Psoas major; 13 – Femoral nerve; 14 – Deep circumflex iliac artery; 15 – Superior vesical artery; 16 – Common iliac artery; 17 – Testicular artery; 18 – Median sacral artery; 19 – Aorta

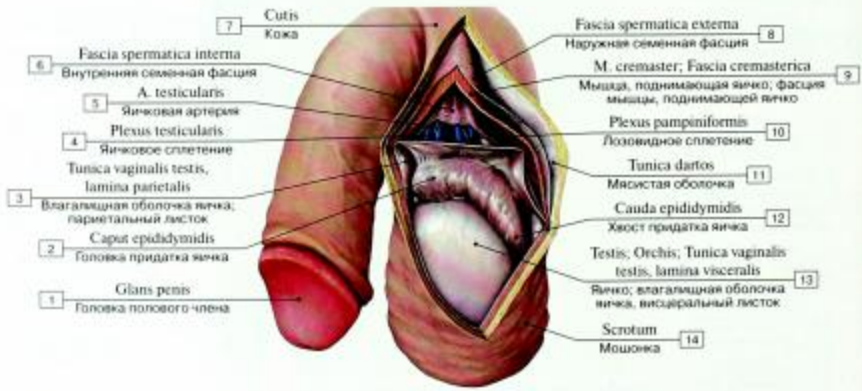

Рис. 403. Наружные мужские половые органы, мошонка рассечена:

1 – Glans penis; 2 – Head of epididymis; 3 – Tunica vaginalis, parietal layer; 4 – Testicular plexus; 5 – Testicular artery; 6 – Internal spermatic fascia; 7 – Skin; 8 – External spermatic fascia; 9 – Cremaster; Cremasteric fascia; 10 – Pampiniform plexus; 11 – Dartos fascia; Superficial fascia of scrotum; 12 – Tail of epididymis; 13 – Testis; Tunica vaginalis, visceral layer; 14 – Scrotum

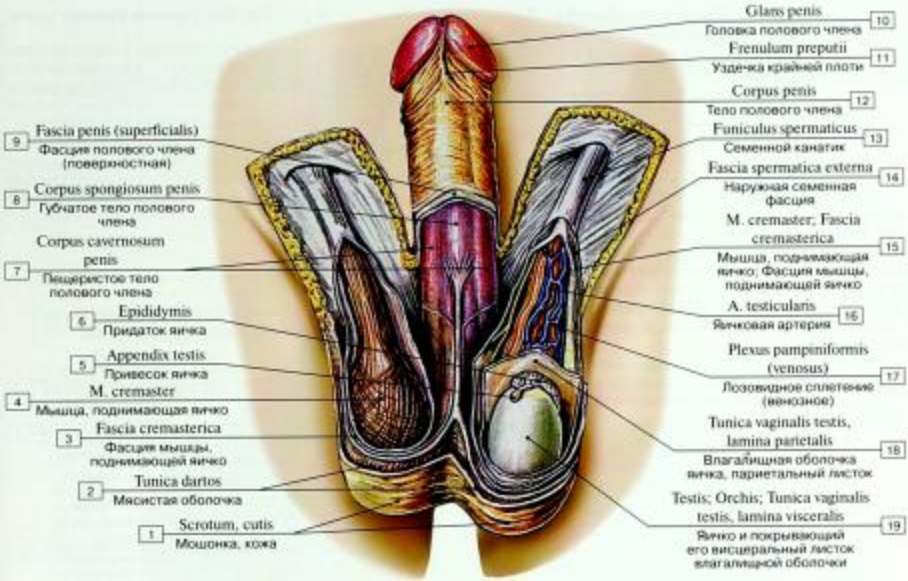

Рис. 404. Половой член и мошонка, вид снизу, передняя часть мошонки удалена:

1 – Scrotum, skin; 2 – Dartos fascia; Superficial fascia of scrotum; 3 – Cremasteric fascia; 4 – Cremaster; 5 – Appendix of testis; 6 – Epididymis; 7 – Corpus cavernosum penis; 8 – Corpus spongiosum penis; 9 – Fascia of penis (superficial); 10 – Glans penis; 11 – Frenulum; 12 – Body of penis; 13 – Spermatic cord; 14 – External spermatic fascia; 15 – Cremaster; Cremasteric fascia; 16 – Testicular artery; 17 – Pampiniform plexus (venous); 18 – Tunica vaginalis, parietal layer; 19 – Testis; Tunica vaginalis, visceral layer

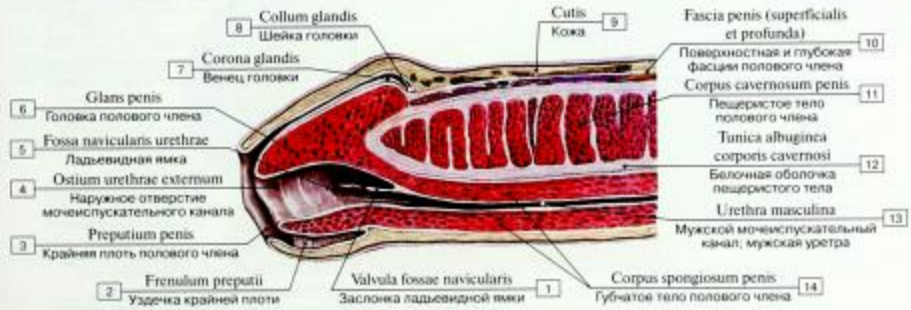

Рис. 405. Головка и тело полового члена, продольный разрез:

1 – Valve of navicular fossa; 2 – Frenulum; 3 – Prepuce; Foreskin; 4 – External urethral orifice; External urinary meatus; 5 – Navicular fossa; 6 – Glans penis; 7 – Corona of glans; 8 – Neck of glans; 9 – Skin; 10 – Fascia of penis (superficial and deep); 11 – Corpus cavernosum penis; 12 – Tunica albuginea of corpora cavernosa; 13 – Male urethra; 14 – Corpus spongiosum penis

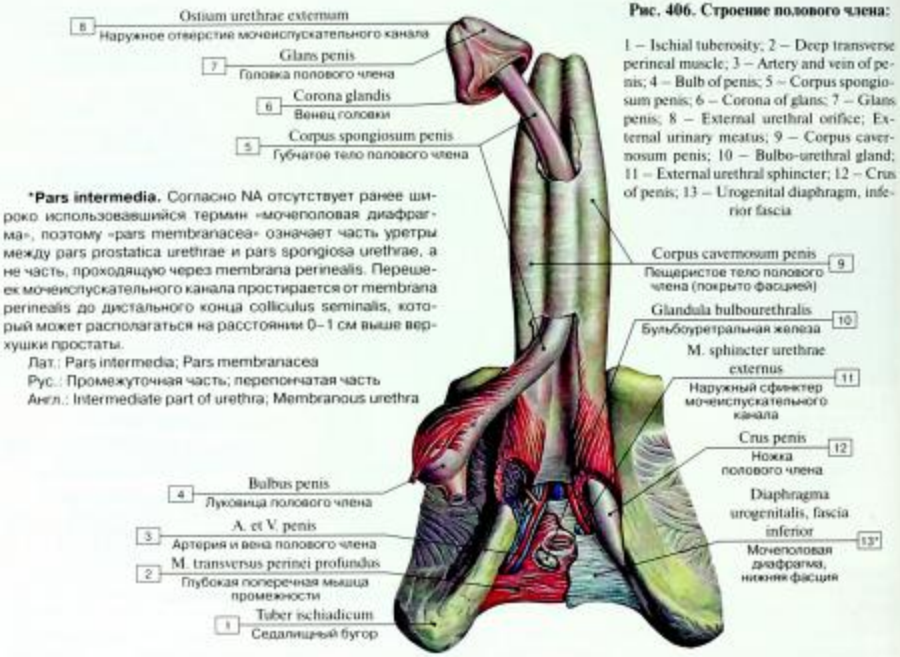

***Pars intermedia.** Согласно NA отсутствует ранее широко использовавшийся термин «мочеполовая диафрагма», поэтому «pars membranacea» означает часть уретры между pars prostatica urethrae и pars spongiosa urethrae, а не часть, проходящую через membrana perinealis. Перешеек мочеиспускательного канала простирается от membrana perinealis до дистального конца colliculus seminalis, который может располагаться на расстоянии 0–1 см выше верхушки простаты.

Лат.: Pars intermedia; Pars membranacea
Рус.: Промежуточная часть; перепончатая часть
Англ.: Intermediate part of urethra; Membranous urethra

Рис. 406. Строение полового члена:

1 – Ischial tuberosity; 2 – Deep transverse perineal muscle; 3 – Artery and vein of penis; 4 – Bulb of penis; 5 – Corpus spongiosum penis; 6 – Corona of glans; 7 – Glans penis; 8 – External urethral orifice; External urinary meatus; 9 – Corpus cavernosum penis; 10 – Bulbo-urethral gland; 11 – External urethral sphincter; 12 – Crus of penis; 13 – Urogenital diaphragm, inferior fascia

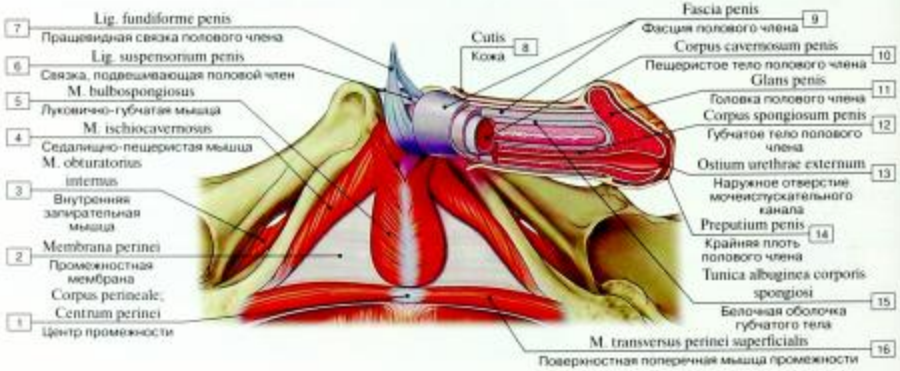

Рис. 407. Строение полового члена:

1 – Perineal body; 2 – Perineal membrane; 3 – Obturator internus; 4 – Ischiocavernosus; 5 – Bulbospongiosus; 6 – Suspensory ligament of penis; 7 – Fundiform ligament of penis; 8 – Skin; 9 – Fascia of penis; 10 – Corpus cavernosum penis; 11 – Glans penis; 12 – Corpus spongiosum penis; 13 – External urethral orifice; External urinary meatus; 14 – Prepuce; Foreskin; 15 – Tunica albuginea of corpus spongiosum; 16 – Superficial transverse perineal muscle

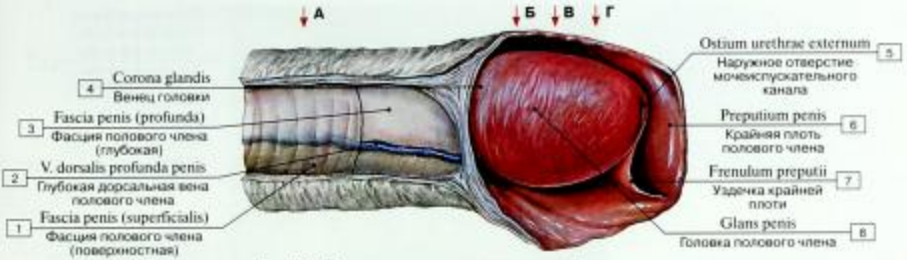

Рис. 408. Головка полового члена и его крайняя плоть:

1 – Fascia of penis (superficial); 2 – Deep dorsal vein of penis; 3 – Fascia of penis (deep); 4 – Corona of glans; 5 – External urethral orifice; External urinary meatus; 6 – Prepuce; Foreskin; 7 – Frenulum; 8 – Glans penis (А, Б, В, Г – разрезы, см. рис.409)

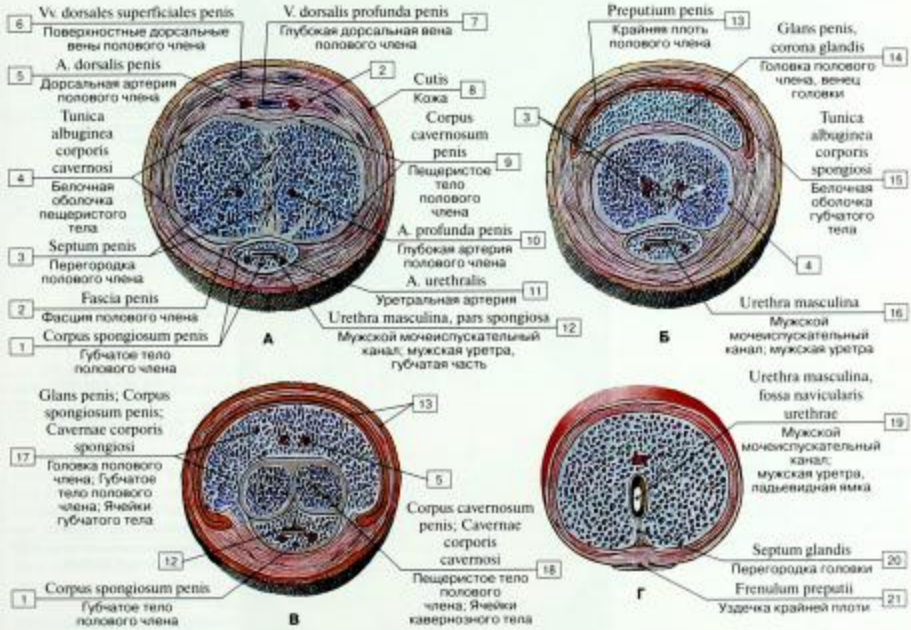

Рис. 409. Пещеристые и губчатое тела полового члена, поперечные разрезы полового члена (А – через середину полового члена, Б – на уровне проксимальной части головки полового члена, В – через середину головки полового члена, Г – на уровне дистальной части головки полового члена):

1 – Corpus spongiosum penis; 2 – Fascia of penis; 3 – Septum penis; 4 – Tunica albuginea of corpus cavernosum; 5 – Dorsal artery of penis; 6 – Superficial dorsal veins of penis; 7 – Deep dorsal vein of penis; 8 – Skin; 9 – Corpus cavernosum penis; 10 – Deep artery of penis; 11 – Urethral artery; 12 – Male urethra, spongy urethra; 13 – Prepuce; Foreskin; 14 – Glans penis, corona of glans; 15 – Tunica albuginea of corpus spongiosum; 16 – Male urethra; 17 – Glans penis; Corpus spongiosum penis; Cavernous spaces of corpus spongiosum; 18 – Corpus cavernosum penis; Cavernous spaces of corpus cavernosum; 19 – Male urethra, navicular fossa; 20 – Septum of glans; 21 – Frenulum

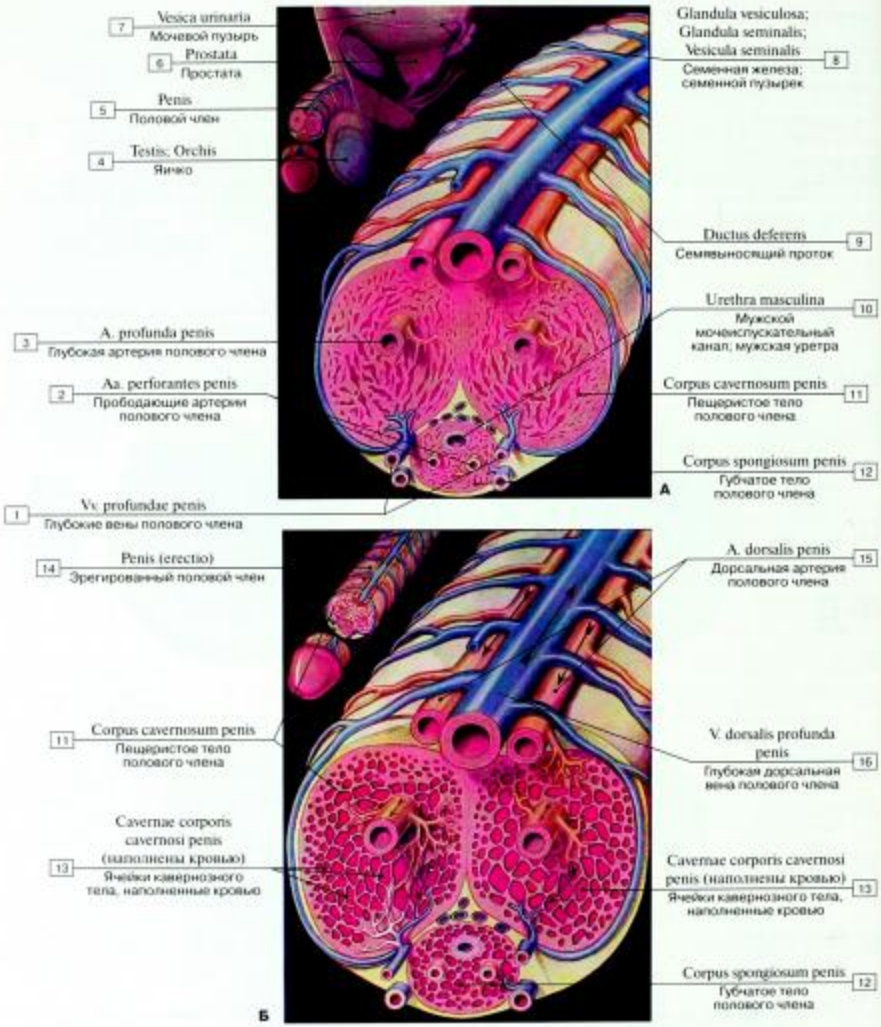

Рис. 410. Пещеристые и губчатое тела полового члена (А – в невозбужденном состоянии, Б – в состоянии эрекции). Стрелками показано направление кровотока:

1 – Deep veins of penis; 2 – Perforating arteries of penis; 3 – Deep artery of penis; 4 – Testis; 5 – Penis; 6 – Prostate; 7 – Urinary bladder; 8 – Seminal gland; Seminal vesicle; 9 – Ductus deferens; Vas deferens; 10 – Male urethra; 11 – Corpus cavernosum penis; 12 – Corpus spongiosum penis; 13 – Cavernous spaces of corpus cavernosum penis; 14 – Penis (erection); 15 – Dorsal artery of penis; 16 – Deep dorsal vein of penis

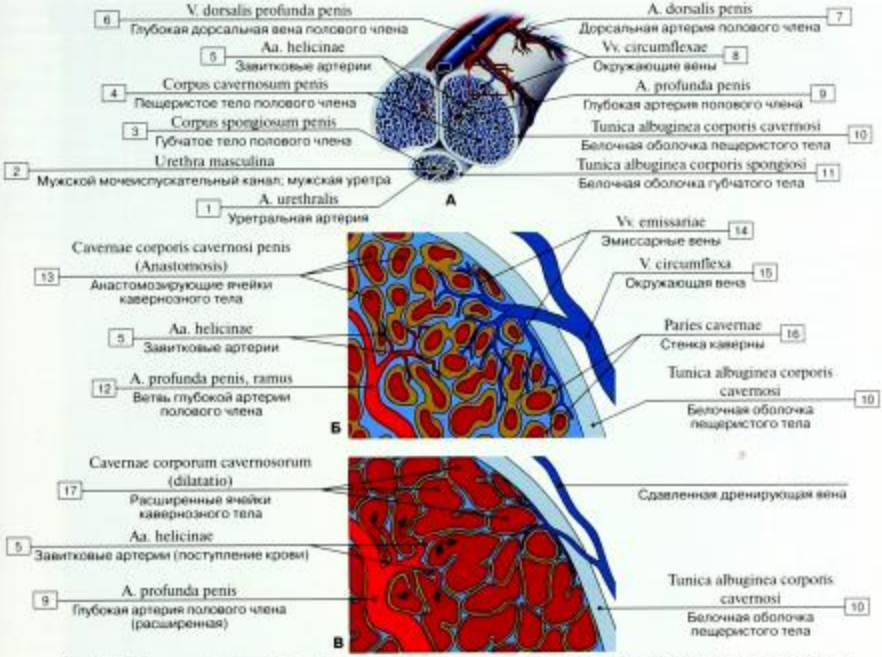

Рис. 411. Механизм эрекции (А – поперечное сечение через губчатые тела, Б – незрегированное состояние, В – состояние эрекции):

1 – Urethral artery; 2 – Male urethra; 3 – Corpus spongiosum penis; 4 – Corpus cavernosum penis; 5 – Helicine arteries; 6 – Deep dorsal vein of penis; 7 – Dorsal artery of penis; 8 – Circumflex veins; 9 – Deep artery of penis; 10 – Tunica albuginea of corpus cavernosum; 11 – Tunica albuginea of corpus spongiosum; 12 – Deep artery of penis, branch; 13 – Cavernous spaces of corpus cavernosum (anastomosis); 14 – Emissary veins; 15 – Circumflex vein; 16 – Wall of cavernous space; 17 – Cavernous spaces of corpus cavernosum (dilated)

Каждое пещеристое и губчатое тела покрыты плотной соединительнотканной белочной оболочкой, лишенной мышечных клеток. Лишь головка полового члена не имеет белочной оболочки. От внутренней поверхности оболочки пещеристых тел отходят соединительнотканные трабекулы, разветвляющиеся в ткани тела и переплетающиеся между собой. Трабекулы образованы соединительной тканью, богатой гладкими миоцитами, коллагеновыми и эластическими волокнами, фибробластами. Между трабекулами образуется система тонкостенных ячеек (лакуны, каверны). Основную роль в эрекции играют гладкие мышечные клетки артерий, артериол и синусоидных капилляров. В покое при отсутствии эрогенной стимуляции гладкие мышцы артерий и трабекул сокращены, поэтому стенки завитых артерий полового члена умеренно сужены, а сами артерии извитые. Межкавернозные вены и вены, проходящие под белочной оболочкой пещеристых тел, открыты, и кровь легко оттекает по ним. Эрекция связана с возбуждением парасимпатической нервной системы.

Эрекция возникает благодаря накоплению крови в ячейках. Этому способствует характер кровоснабжения полового члена. Глубокая артерия полового члена распадается на ветви, идущие по трабекулам. В этих сосудах, а также в отходящих от них артериолах стенка утолщена за счет большого количества циркулярных миоцитов, а также пучков продольно ориентированных гладких миоцитов. При спокойном состоянии полового члена артерии извитые, что дает повод называть их завитковыми. Это связано с характером тонического сокращения гладких миоцитов. При половом возбуждении гладкие мышцы трабекул и завитковых артерий расслабляются, кровь устремляется в ячейки и они расширяются. Во время эрекции благодаря кровенаполнению пещер стенки вен сдавлены, что препятствует оттоку крови из сосудистых полостей. Пещеристые и губчатое тела полового члена набухают, резко увеличиваются в размерах, становятся плотными (эрекция полового члена). После эрекции наступает расслабление полового члена. В связи с сокращением гладких миоцитов завитковых артерий они вновь становятся извитыми, приток крови уменьшается, одновременно сокращаются и миоциты трабекул, кровь из каверн оттекает по небольшим тонкостенным венам, впадающим в глубокие вены полового члена.

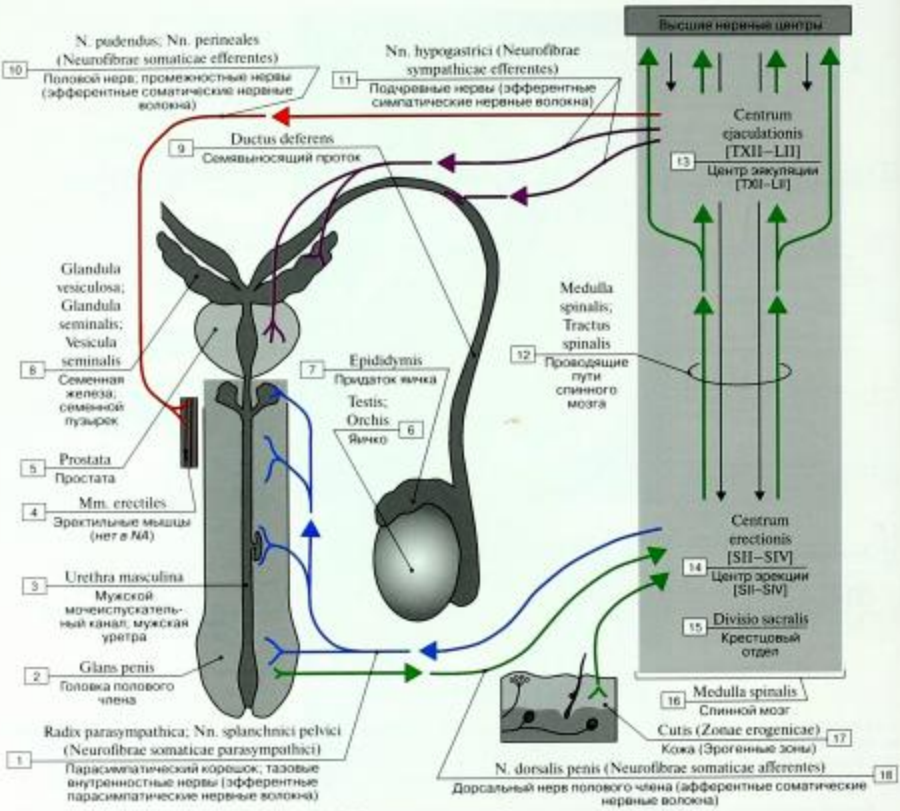

Рис. 412. Схема полового рефлекса мужчины:

1 – Parasympathetic root; Pelvic splanchnic nerves (Efferent parasympathetic nerve fibres); 2 – Glans penis; 3 – Male urethra; 4 – Erectils muscles; 5 – Prostate; 6 – Testis; 7 – Epididymis; 8 – Seminal gland; Seminal vesicle; 9 – Ductus deferens; Vas deferens; 10 – Pudendal nerve; Perineal nerves (Efferent somaticae nerve fibres); 11 – Hypogastric nerves (Efferent sympathetic nerve fibres); 12 – Spinal cord; Spinal tracts; 13 – Ejaculation center [TXII–LII]; 14 – Erection center [SII–SIV]; 15 – Sacral division; 16 – Spinal cord; 17 – Skin (Erogenous zones); 18 – Dorsal nerve of penis (Afferent somaticae nerve fibres)

Краткий обзор мужских половых рефлексов.

У мужчин половые рефлексы вызываются множеством стимулов (тактильные, зрительные, обонятельные, звуковые и психогенные). Соматические и автономные нервные пути проводят стимул в центры эрекции и эякуляции пояснично-грудного и крестцового отделов спинного мозга, откуда они передаются в высшие центры (в гипоталамус или лимбическую систему). Раздражение чувствительных нервных окончаний, расположенных в коже половых органов и эрогенных зон, вызывает импульсы, которые поступают по афферентным соматическим волокнам (дорсальный нерв полового члена, ветвь полового нерва, показан зеленым цветом) в крестцовый отдел спинного мозга и в центре эрекции (S2 – S4), откуда передаются на эфферентные волокна (тазовые внутренностные нервы, показаны синим цветом). Эти импульсы вызывают расширение завитковых артерий (см. рис. 411). Возбуждающие импульсы от головки полового члена поднимаются от крестцового отдела спинного мозга в центр эякуляции, который расположен на уровне Th12 – L2 сегментов. Они передаются на симпатические эфферентные волокна (подчревные нервы, показаны фиолетовым цветом), что приводит к стимуляции сократительной активности гладких мышц придатка яичка, семявыносящего протока, простаты и семенных пузырьков. Совместная стимуляция мышц, участвующих в эрекции эфферентными соматическими нервными волокнами (промежностные нервы, ветви

полового нерва, показаны красным цветом) вызывает ритмические сокращения, благодаря которым происходит выброс эякулята из уретры (эмиссия).

Невозможность достижения эрекции, несмотря на активное либидо, определяется как эректильная дисфункция (ЭД). Современные эффективные средства лечения ЭД (силденафил и др.) вызывают регуляцию уровня циклического гуанозина монофосфата (цГМФ), который осуществляет расслабление гладких мышечных клеток эректильной ткани. Образование цГМФ инициируется окисью азота (NO), которая в ответ на нервные импульсы, вызываемые сексуальной стимуляцией, вырабатывается нервными окончаниями и эндотелиальными клетками, выстилающими каверны пещеристых тел полового члена. После эякуляции гладкие мышцы завитых артерий вновь сокращаются, артерии суживаются и извиваются штопорообразно, кровь оттекает, и половой член уменьшается, становится мягким, приобретая свою обычную форму и размеры. Это происходит потому, что после эякуляции прекращается синтез цГМФ. Фермент 5-фосфодиэстераза (5-ФДС) нейтрализует цГМФ и препятствуют его дальнейшему его синтезу. Силденафил ингибирует фермент 5-фосфодиэстеразу, которая расщепляет цГМФ, тем самым возрастает содержание цГМФ, расслабляются гладкие миоциты завитых артерий и возникает эрекция.

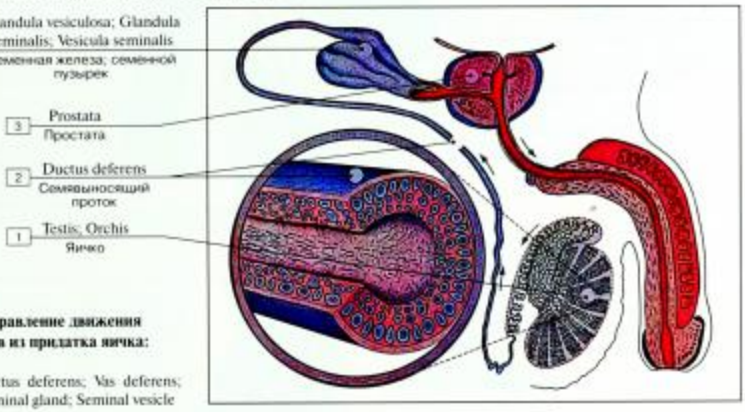

Рис. 413. Направление движения сперматозоидов из придатка яичка:

1 – Testis; 2 – Ductus deferens; Vas deferens; 3 – Prostate; 4 – Seminal gland; Seminal vesicle

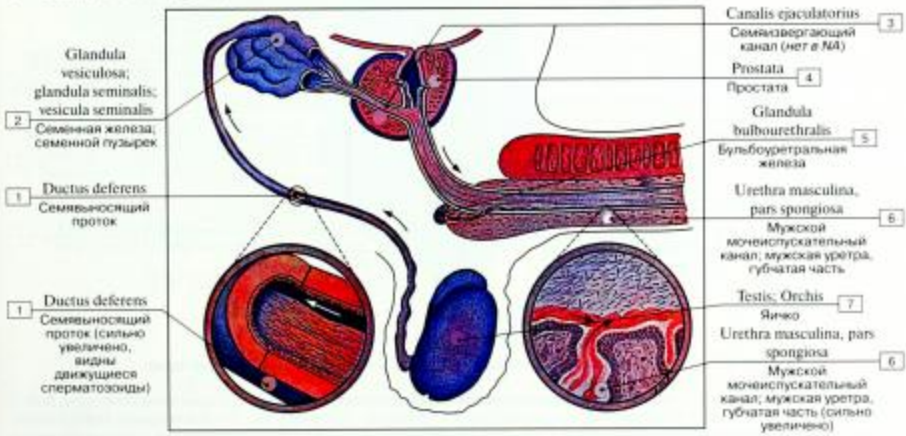

Рис. 414. Направление движения сперматозоидов при эякуляции:

1 – Ductus deferens; Vas deferens; 2 – Seminal gland; Seminal vesicle; 3 – Ejaculatory canalis; 4 – Prostate; 5 – Bulbo-urethral gland; 6 – Male urethra, spongy urethra; 7 – Testis

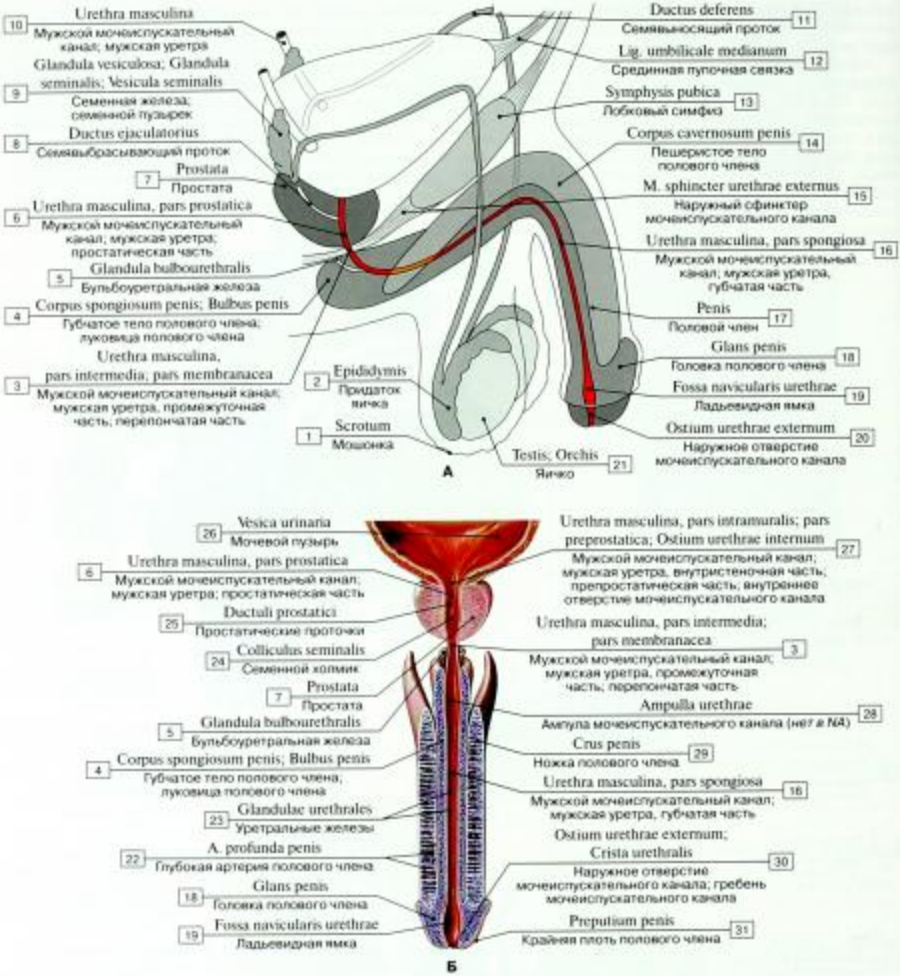

Рис. 415. Мужская уретра (А – схема, Б – фронтальный разрез через половой член):

1 – Scrotum; 2 – Epididymis; 3 – Male urethra, intermediate part of urethra; membranous urethra; 4 – Corpus spongiosum penis; Bulb of penis; 5 – Bulbo-urethral gland; 6 – Male urethra, prostatic urethra; 7 – Prostate; 8 – Ejaculatory duct; 9 – Seminal gland; Seminal vesicle; 10 – Male urethra; 11 – Ductus deferens; Vas deferens; 12 – Median umbilical ligament; 13 – Pubic symphysis; 14 – Corpus cavernosum penis; 15 – External urethral sphincter; 16 – Male urethra, spongy urethra; 17 – Penis; 18 – Glans penis; 19 – Navicular fossa; 20 – External urethral orifice; External urinary meatus; 21 – Testis; 22 – Deep artery of penis; 23 – Urethral glands; 24 – Seminal colliculus; 25 – Prostatic ducts; 26 – Urinary bladder; 27 – Male urethra, intramural part; preprostatic part; internal urethral orifice; 28 – Urethral ampulla; 29 – Crus of penis; 30 – External urethral orifice; External urinary meatus; Urethral crest; 31 – Prepuce; Foreskin

Рис. 21. Слои передней брюшной стенки и мошонки

Брюшная стенка	Мошонка
Кожа	Кожа
Подкожная основа	Мясистая оболочка
Поверхностная фасция живота	Наружная семенная фасция
Собственная фасция наружной косой мышцы живота	Фасция мышцы, поднимающей яичко
Внутренняя косая и поперечная мышцы живота	Мышца, поднимающая яичко
Поперечная фасция	Внутренняя семенная фасция
Париетальная брюшина	Влагалищная оболочка яичка (париетальная и висцеральная пластинки)

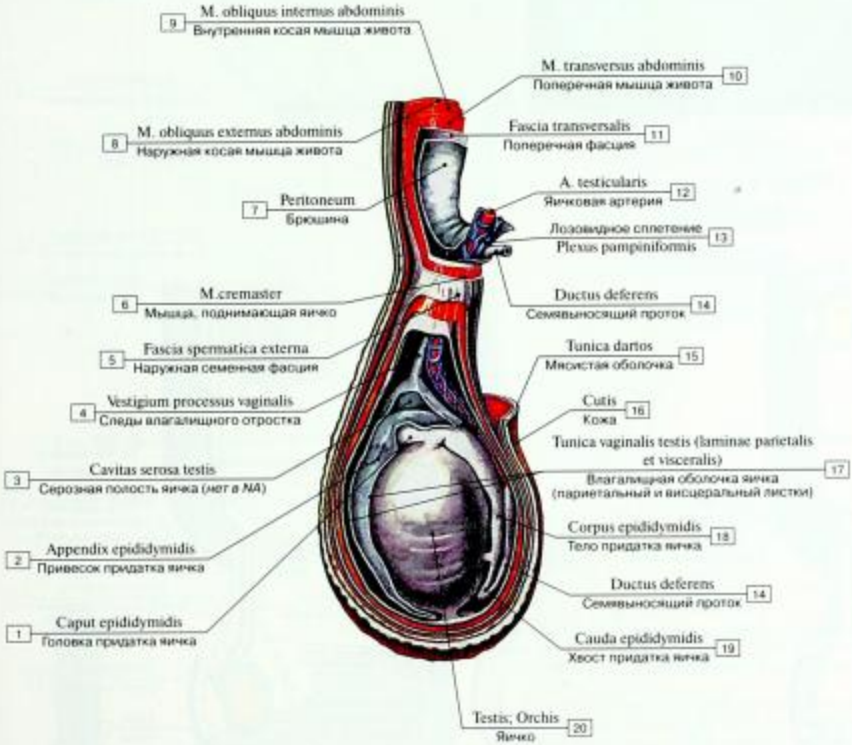

Рис. 416. Оболочки яичка и семенного канатика (схема):

1 – Head of epididymis; 2 – Appendix of epididymis; 3 – Serosa cavity of testis; 4 – Vestige of processus vaginalis; 5 – External spermatic fascia; 6 – Cremaster; 7 – Peritoneum; 8 – External oblique; 9 – Internal oblique; 10 – Transversus abdominis; Transverse abdominal; 11 – Transversalis fascia; 12 – Testicular artery; 13 – Pampiniform plexus; 14 – Ductus deferens; Vas deferens; 15 – Dartos fascia; Superficial fascia of scrotum; 16 – Skin; 17 – Tunica vaginalis (parietal and visceral layer); 18 – Body of epididymis; 19 – Tail of epididymis; 20 – Testis

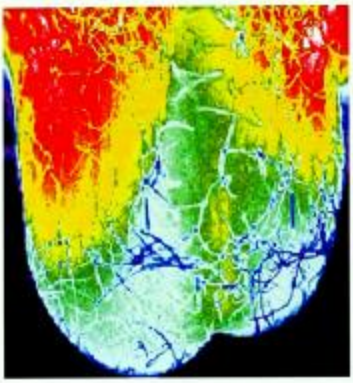

Рис. 417. Термограмма мошонки

Рис. 418. Эктопия яичек

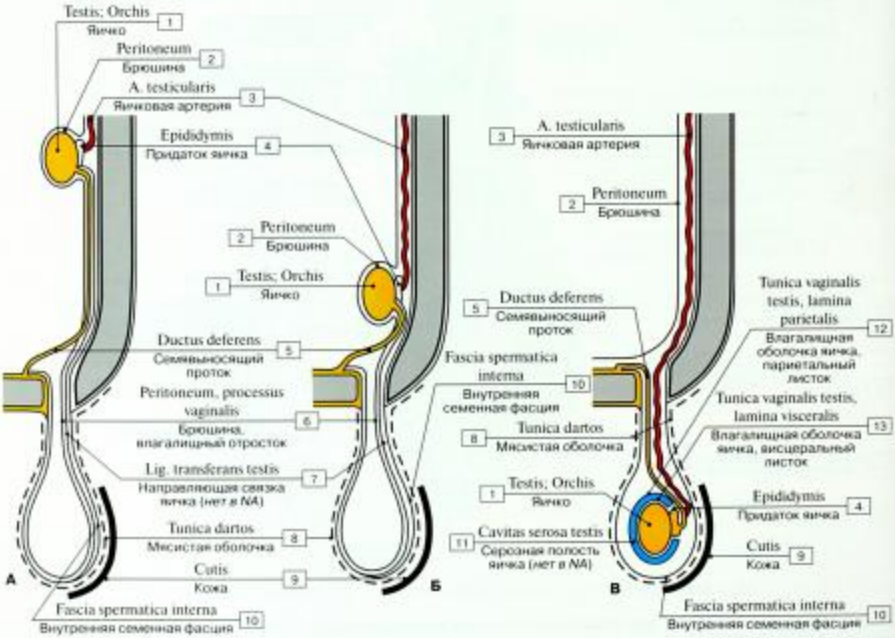

Рис. 419. Опускание яичка в мошонку и формирование его оболочек (А – положение яичка в период закладки, Б – яичко у внутреннего кольца пахового канала, В – яичко в мошонке) (схема):

1 – Testis; 2 – Peritoneum; 3 – Testicular artery; 4 – Epididymis; 5 – Ductus deferens; Vas deferens; 6 – Peritoneum, vaginal process; 7 – Guide's ligament of egg; 8 – Dartos fascia; Superficial fascia of scrotum; 9 – Skin; 10 – Internal spermatic fascia; 11 – Serosa cavity of testis; 12 – Tunica vaginalis, parietal layer; 13 – Tunica vaginalis, visceral layer

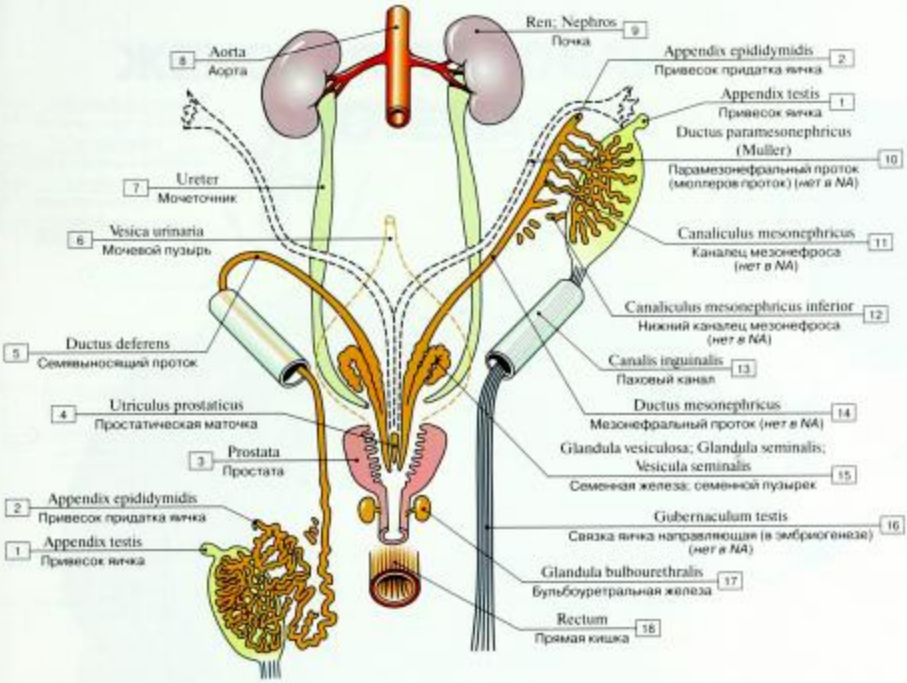

Рис. 420. Развитие внутренних мужских половых органов (левое яичко представлено на более ранней стадии, правое прошло через паховый канал и находится в мошонке) (схема):

1 – Appendix of testis; 2 – Appendix of epididymis; 3 – Prostate; 4 – Prostatic utricle; 5 – Ductus deferens; Vas deferens; 6 – Urinary bladder; 7 – Ureter; 8 – Aorta; 9 – Kidney; 10 – Paramesonephricus (Mullerian) duct; 11 – Mesonephricus canaliculus; 12 – Mesonephricus inferior canaliculus; 13 – Inguinal canal; 14 – Mesonephricus duct; 15 – Seminal gland; Seminal vesicle; 16 – Gubernaculum testis; 17 – Bulbo-urethral gland; 18 – Rectum

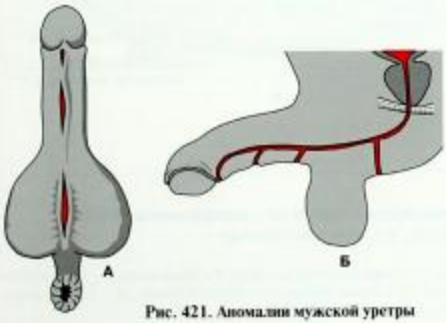

Рис. 421. Аномалии мужской уретры

А. Аномалии расположены на нижней стороне полового члена и мошонки.

Б. Возможные участки открытия уретры при гипоспадиях (вид сбоку).

Если половые валики не соединяются полностью во время половой дифференцировки, возникает аномалия уретры в виде щели, которая может открываться на нижней поверхности полового члена (гипоспадия) или на его дорсальной поверхности (эписпадия). Гипоспадия встречается гораздо чаще (1:3000 случаев), чем эписпадия (1:100 000). Чаще всего встречается гипоспадия головки. Тело полового члена обычно укорочено и отклонено вниз из-за наличия вентральных фиброзных тяжей. Хирургическая коррекция обычно проводится между шестым месяцем и вторым годом жизни.

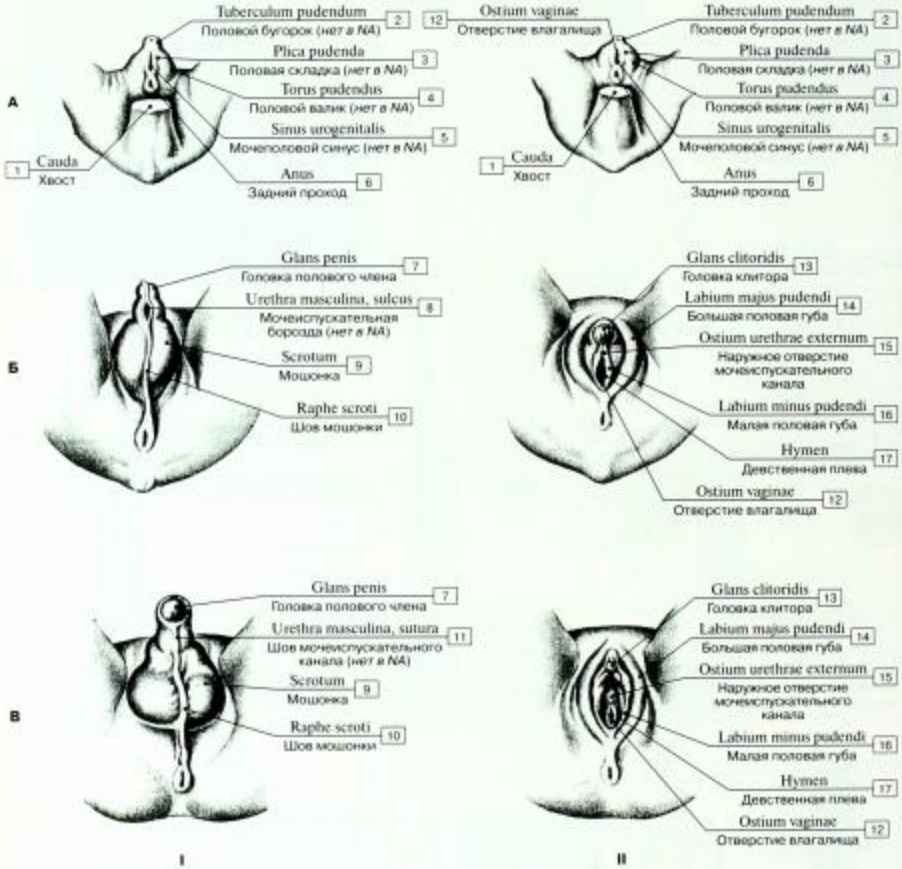

Рис. 422. Развитие мужских (I) и женских (II) наружных половых органов (А – индифферентная стадия – эмбрион 7 нед., Б – эмбрион 12 нед., В – плод 9 мес) (схема):

1 – Tail; 2 – Pudendal tubercle; 3 – Pudendal fold; 4 – Pudendal torus; 5 – Urogenital sinus; 6 – Anus; 7 – Glans penis; 8 – Male urethra, sulcus; 9 – Scrotum; 10 – Raphe of scrotum; 11 – Male urethra, suture; 12 – Vaginal orifice; 13 – Glans of clitoris; 14 – Labium majus; 15 – External urethral orifice; 16 – Labium minus; 17 – Hymen

ЖЕНСКАЯ ПОЛОВАЯ СИСТЕМА

Таблица 22. Женские половые органы

Органы	Части	Основные структуры
Внутренние женские половые органы		
Яичник	Ворота яичника Медиальная поверхность Латеральная поверхность Свободный край Брыжеечный край (ворота яичника) Трубный конец Маточный конец Собственная связка яичника Подвешивающая связка яичника Белочная оболочка Мозговое вещество яичника Корковое вещество яичника	 Первичные яичниковые фолликулы Растущие (созревающие) фолликулы Атретические фолликулы Везикулярные яичниковые фолликулы Желтое тело Рубцы
Маточная труба (парная)	Воронка маточной трубы Ампула маточной трубы Перешеек маточной трубы Маточная часть	Брюшное отверстие маточной трубы Бахромки трубы Яичниковая бахромка Маточное отверстие трубы
Матка	Дно матки Тело матки Пузырная поверхность Прямокишечная поверхность Перешеек матки	Полость матки Стенка матки: Серозная оболочка (периметрий) Мышечная оболочка (миометрий) Слизистая оболочка (эндометрий) Маточные железы
	Шейка матки Надвлагалищная часть шейки Влагалищная часть шейки	Канал шейки матки Отверстие матки (зев) Передняя губа Задняя губа
	Связки матки Широкая связка матки Кардинальные связки Круглая связка матки	
Влагалище	Свод влагалища Передняя стенка Задняя стенка Девственная плева	Стенка влагалища Слизистая оболочка Влагалищные складки Столбы складок Передний столб складок Уретральный киль Задний столб складок Мышечная оболочка
Наружные женские половые органы		
Женская половая область	Лобок Большие половые губы Малые половые губы Уздечка половых губ Преддверие влагалища Ямка преддверия Большие железы преддверия (бартолиновы железы) Луковица преддверия Отверстие влагалища Клитор	 Передняя спайка губ Задняя спайка губ Ножка клитора Тело клитора Головка клитора Крайняя плоть клитора Уздечка клитора Пещеристое тело клитора

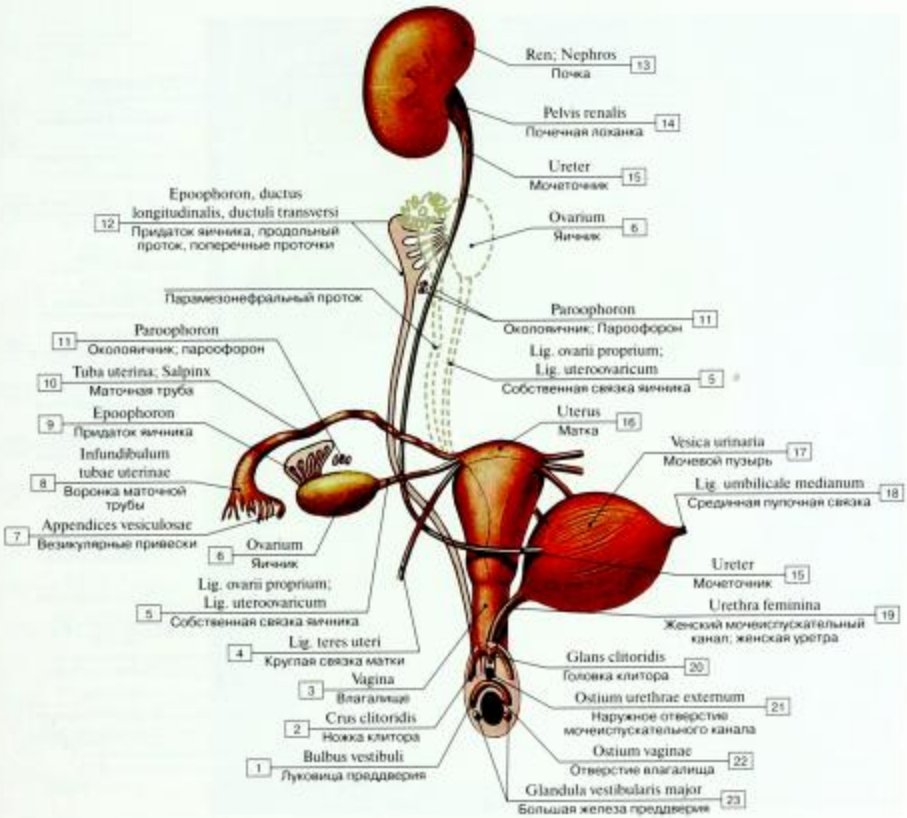

Рис. 423. Строение и происхождение женской половой системы (схема):

1 – Bulb of vestibule; 2 – Crus of clitoris; 3 – Vagina; 4 – Round ligament of uterus; 5 – Ligament of ovary; 6 – Ovary; 7 – Vesicular appendices; 8 – Infundibulum; 9 – Epoophoron; 10 – Uterine tube; 11 – Paroophoron; 12 – Epoophoron, longitudinal duct, transverse ductules; 13 – Kidney; 14 – Renal pelvis; 15 – Ureter; 16 – Uterus; 17 – Urinary bladder; 18 – Median umbilical ligament; 19 – Female urethra; 20 – Glans of clitoris; 21 – External urethral orifice; 22 – Vaginal orifice; 23 – Greater vestibular gland

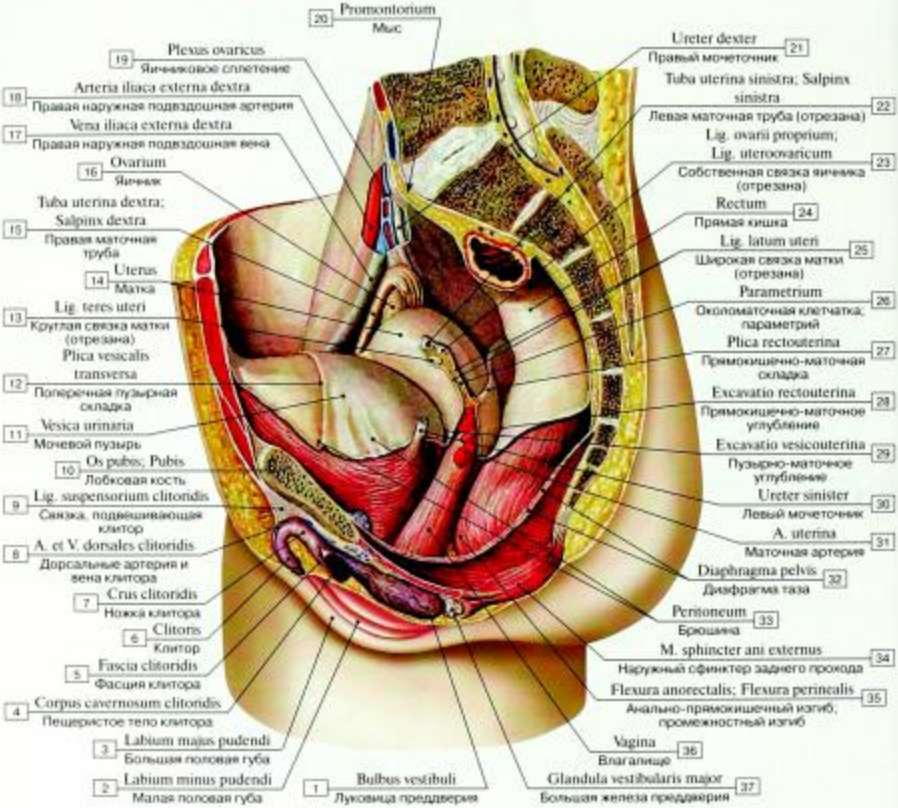

Рис. 424. Женская половая система, сагиттальный распил, вид слева:

1 – Bulb of vestibule; 2 – Labium minus; 3 – Labium majus; 4 – Corpus cavernosum of clitoris; 5 – Fascia of clitoris; 6 – Clitoris; 7 – Crus of clitoris; 8 – Dorsal artery and vein of clitoris; 9 – Suspensory ligament of clitoris; 10 – Pubis; 11 – Urinary bladder; 12 – Transverse vesical fold; 13 – Round ligament of uterus; 14 – Uterus; 15 – Right uterine tube; 16 – Ovary; 17 – Right external iliac vein; 18 – Right external iliac artery; 19 – Ovarian plexus; 20 – Promontory; 21 – Right ureter; 22 – Left uterine tube; 23 – Ligament of ovary; 24 – Rectum; 25 – Broad ligament of uterus; 26 – Parametrium; 27 – Recto-uterine fold; 28 – Recto-uterine pouch; 29 – Vesico-uterine pouch; 30 – Left ureter; 31 – Uterine artery; 32 – Pelvic diaphragm; Pelvic floor; 33 – Peritoneum; 34 – External anal sphincter; 35 – Anorectal flexure; Perineal flexure; 36 – Vagina; 37 – Greater vestibular gland

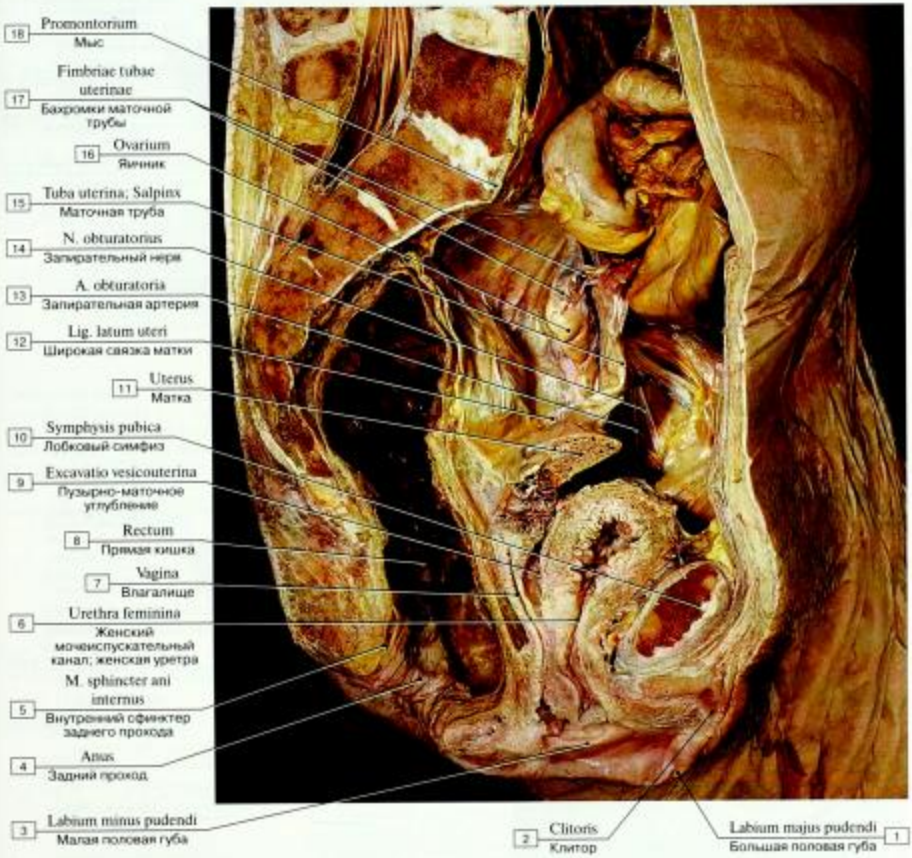

Рис. 425. Женские половые органы, сагиттальный распил (фотография натурального препарата):

1 – Labium majus; 2 – Clitoris; 3 – Labium minus; 4 – Anus; 5 – Internal anal sphincter; 6 – Female urethra; 7 – Vagina; 8 – Rectum; 9 – Vesico-uterine pouch; 10 – Pubic symphysis; 11 – Uterus; 12 – Broad ligament of uterus; 13 – Obturator artery; 14 – Obturator nerve; 15 – Uterine tube; 16 – Ovary; 17 – Fimbriae; 18 – Promontory

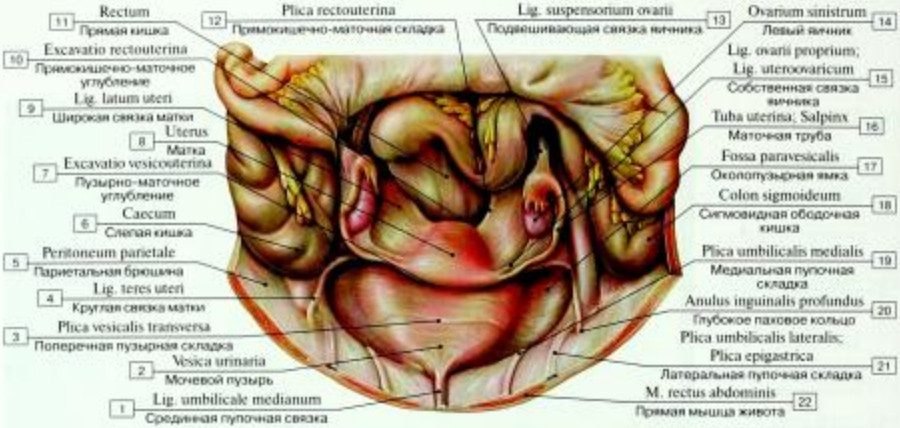

Рис. 426. Нижний этаж полости брюшины женщины, вид сверху:

1– Median umbilical ligament; 2 – Urinary bladder; 3 – Transverse vesical fold; 4 – Round ligament of uterus; 5 – Parietal peritoneum; 6 – Caecum; 7 – Vesico-uterine pouch; 8 – Uterus; 9 – Broad ligament of uterus; 10 – Recto-uterine pouch; 11 – Rectum; 12 – Recto-uterine fold; 13 – Suspensory ligament of ovary; Infundibulopelvic ligament; 14 – Left ovary; 15 – Ligament of ovary; 16 – Uterine tube; 17 – Paravesical fossa; 18 – Sigmoid colon; 19 – Medial umbilical fold; 20 – Deep inguinal ring; 21 – Lateral umbilical fold; Epigastric fold; 22 – Rectus abdominis

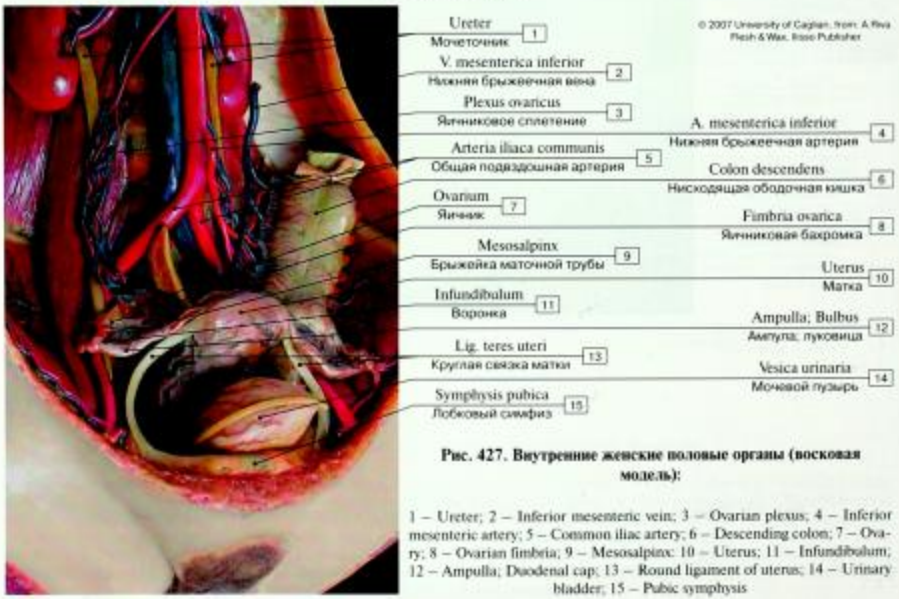

Рис. 427. Внутренние женские половые органы (восковая модель):

1 – Ureter; 2 – Inferior mesenteric vein; 3 – Ovarian plexus; 4 – Inferior mesenteric artery; 5 – Common iliac artery; 6 – Descending colon; 7 – Ovary; 8 – Ovarian fimbria; 9 – Mesosalpinx; 10 – Uterus; 11 – Infundibulum; 12 – Ampulla; Duodenal cap; 13 – Round ligament of uterus; 14 – Urinary bladder; 15 – Pubic symphysis

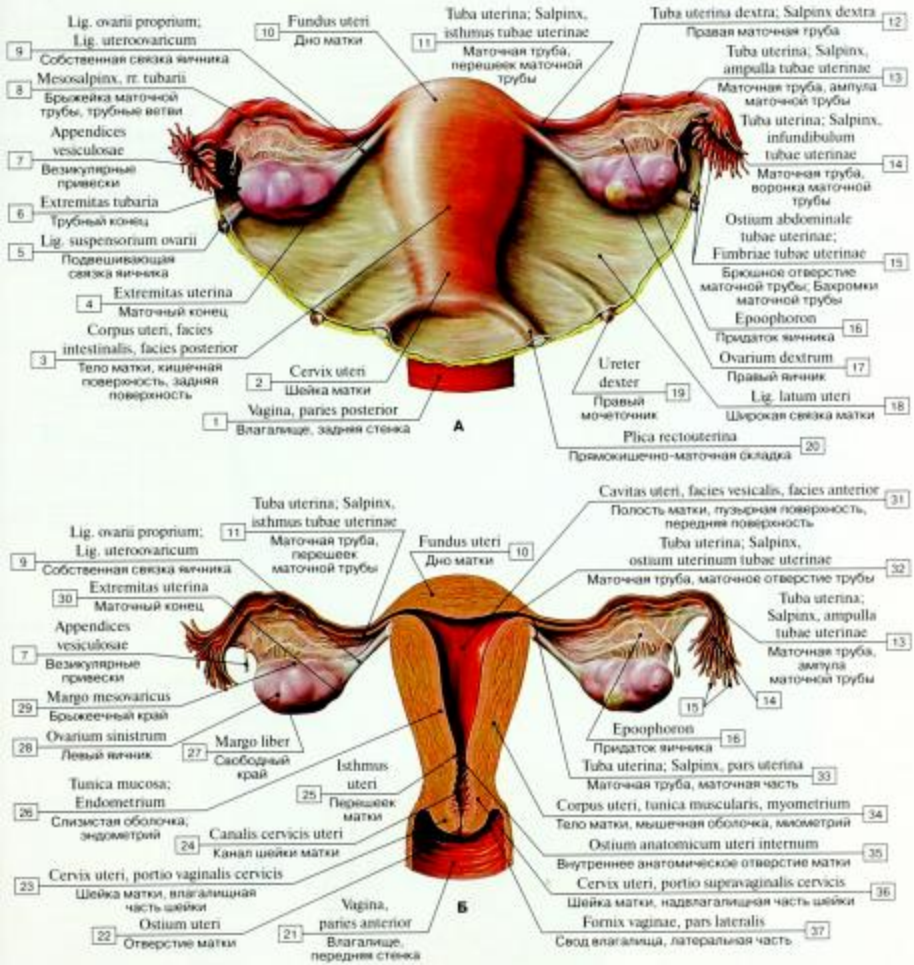

Рис. 428. Внутренние женские половые органы, вид спереди (А – матка не вскрыта, Б – фронтальный разрез матки):

1 – Vagina, posterior wall; 2 – Cervix of uterus; 3 – Body of uterus, intestinal surface; posterior surface; 4 – Uterine extremity; 5 – Suspensory ligament of ovary; Infundibulopelvic ligament; 6 – Tubal extremity; 7 – Vesicular appendices; 8 – Mesosalpinx, tubal branches; 9 – Ligament of ovary; 10 – Fundus of uterus; 11 – Uterine tube, isthmus; 12 – Right uterine tube; 13 – Uterine tube, ampulla; 14 – Uterine tube, infundibulum; 15 – Abdominal ostium; Fimbriae; 16 – Epoophoron; 17 – Right ovary; 18 – Broad ligament of uterus; 19 – Right ureter; 20 – Recto-uterine fold; 21 – Vagina, anterior wall; 22 – External os of uterus; 23 – Cervix of uterus, vaginal part; 24 – Cervical canal; 25 – Isthmus of uterus; 26 – Endometrium; 27 – Free border; 28 – Left ovary; 29 – Mesovarian border; 30 – Uterine extremity; 31 – Uterine cavity, vesical surface, anterior surface; 32 – Uterine tube, uterine ostium; 33 – Uterine tube, uterine part, intramural part; 34 – Body of uterus, myometrium; 35 – Anatomical internal os; 36 – Cervix of uterus, supravaginal part; 37 – Vaginal fornix, lateral part

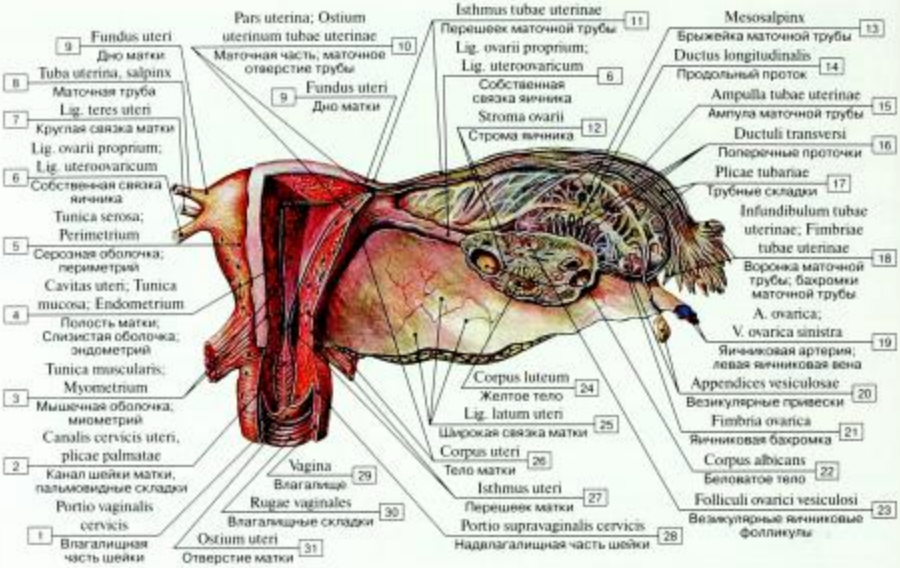

Рис. 429. Яичник и маточная труба, левые, полость матки вскрыта:

1 – Vaginal part; 2 – Cervical canal, palmate folds; 3 – Myometrium; 4 – Uterine cavity; Endometrium; 5 – Serosa; Serous coat; Perimetrium; 6 – Ligament of ovary; 7 – Round ligament of uterus; 8 – Uterine tube; 9 – Fundus of uterus; 10 – Uterine part; Intramural part; Uterine ostium; 11 – Isthmus; 12 – Ovarian stroma; 13 – Mesosalpinx; 14 – Longitudinal duct; 15 – Ampulla; 16 – Transverse ductules; 17 – Folds of uterine tube; 18 – Infundibulum; Fimbriae; 19 – Ovarian artery; Left ovarian vein; 20 – Vesicular appendices; 21 – Ovarian fimbria; 22 – Corpus albicans; 23 – Vesicular ovarian follicle; 24 – Corpus luteum; 25 – Broad ligament of uterus; 26 – Body of uterus; 27 – Isthmus of uterus; 28 – Supravaginal part; 29 – Vagina; 30 – Vaginal rugae; 31 – External os of uterus

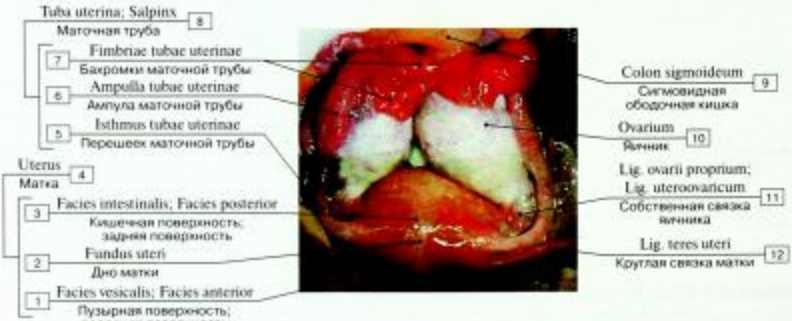

Рис. 430. Яичник молодой женщины (фотография):

1 – Vesical surface; Anterior surface; 2 – Fundus of uterus; 3 – Intestinal surface; Posterior surface; 4 = 1 + 2 + 3 – Uterus; 5 – Isthmus; 6 – Ampulla; 7 – Fimbriae; 8 = 5 + 6 + 7 – Uterine tube; 9 – Sigmoid colon; 10 – Ovary; 11 – Ligament of ovary; 12 – Round ligament of uterus

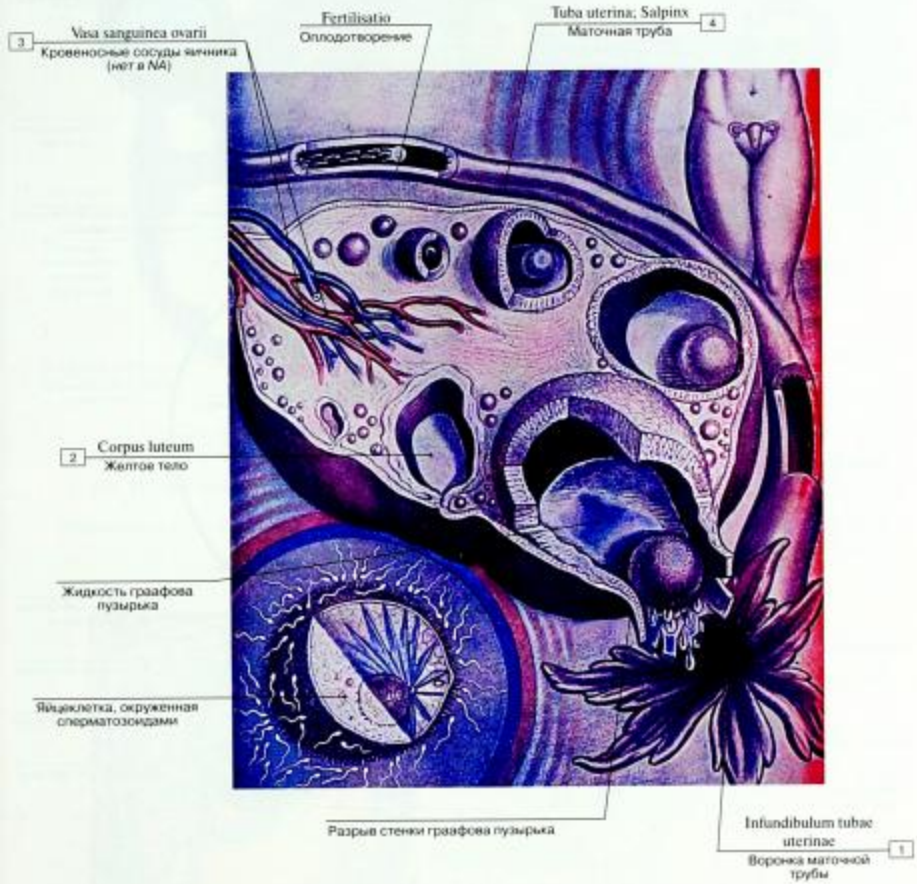

Рис. 431. Развитие фолликулов в яичнике, овуляция и оплодотворение:

1 – Infundibulum; 2 – Corpus luteum; 3 – Blood vessels of ovary; 4 – Uterine tube

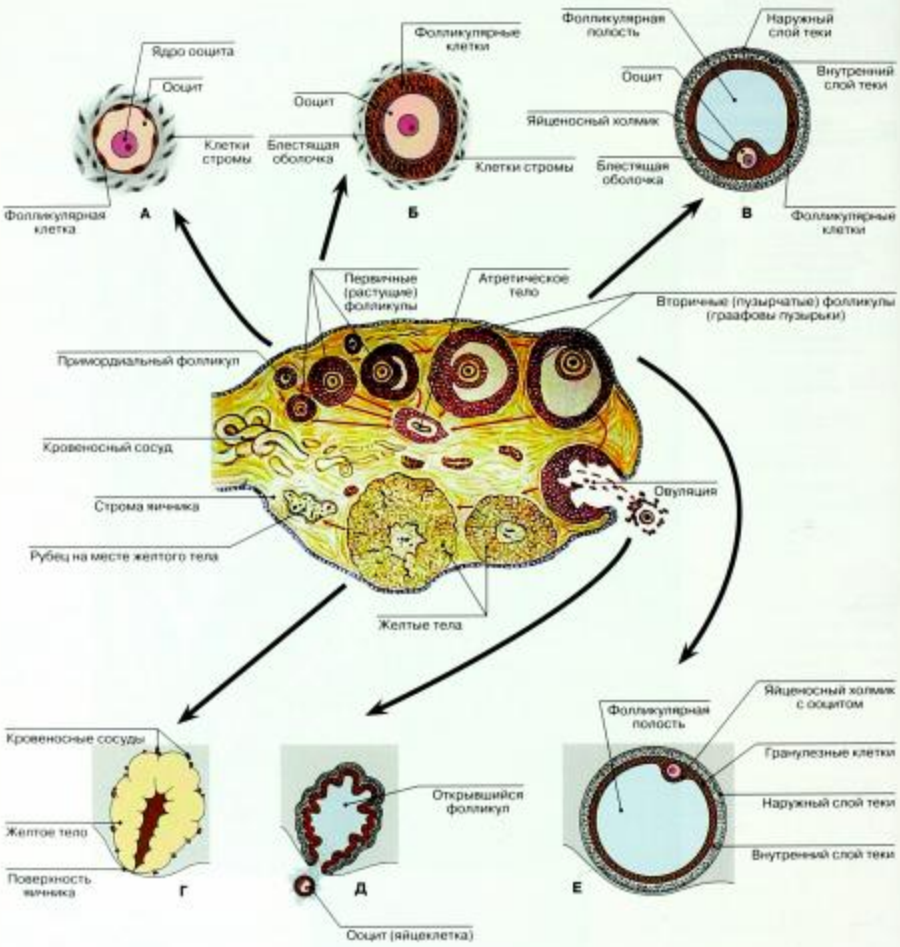

Рис. 432. Развитие фолликулов яичника (схема). Овуляция, образование желтого тела (А – примордиальный фолликул, Б – первичный (растущий) фолликул, В – вторичный (пузырчатый) фолликул, Г – желтое тело, Д – овуляция, Е – вторичный (пузырчатый) фолликул перед овуляцией)

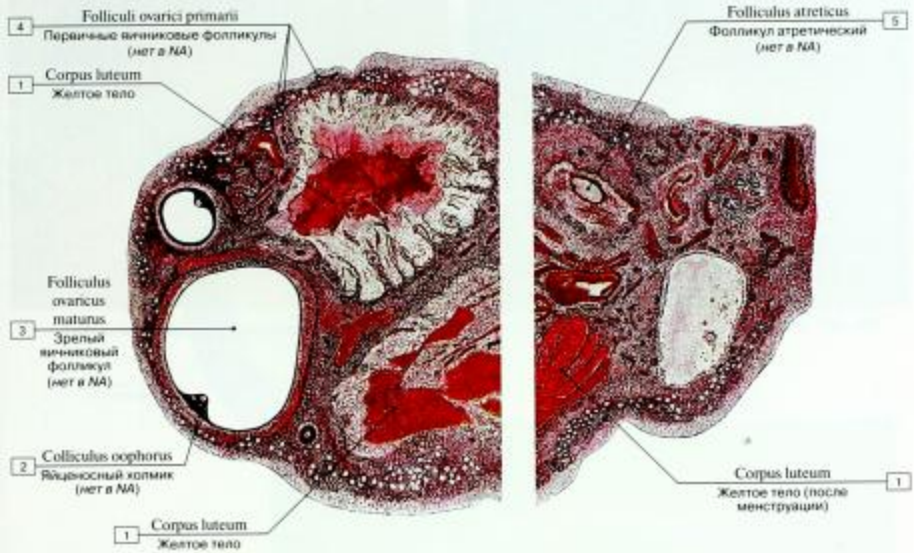

Рис. 433. Зрелые фолликулы и желтые тела, разрез яичника (натуральные препараты, фотографии):

1 – Corpus luteum; 2 – Colliculus oophorus; 3 – Folliculus ovaricus maturus; 4 – Folliculi ovarici primarii; 5 – Folliculus atreticus

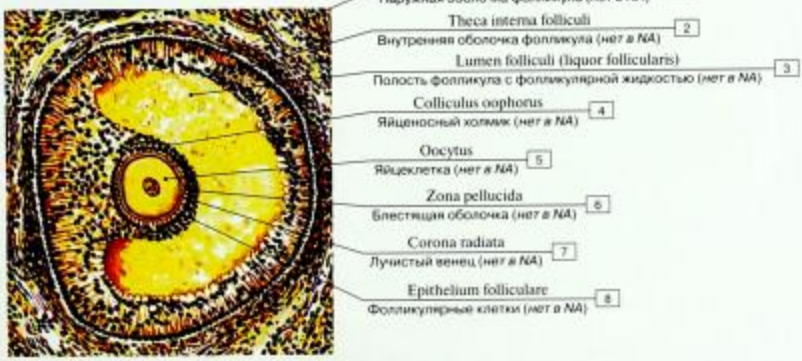

Рис. 434. Строение пузырчатого (везикулярного) фолликула яичника (граафова пузырька) (схема):

1 – Theca externa of folliculus; 2 – Theca interna of folliculus; 3 – Follicular lumen; 4 – Colliculus oophorus; 5 – Oocyte; 6 – Zona pellucida; 7 – Radiate crown; 8 – Follicular cell

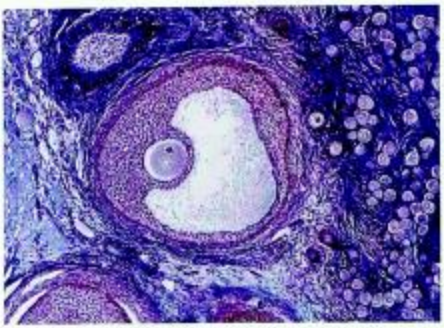

Рис. 435. Граафов пузырек (световая микроскопия)



Рис. 436. Яйцеклетка (световая микроскопия)

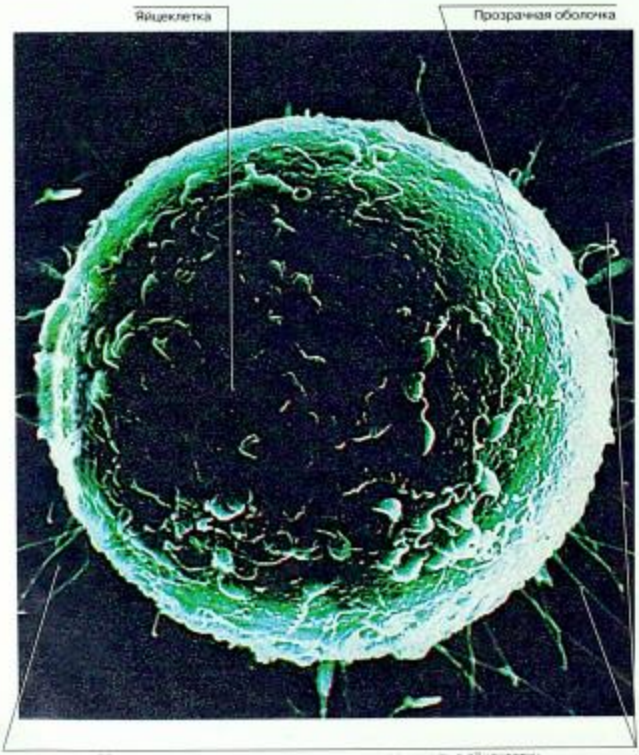

Рис. 437. Яйцеклетка (сканирующая электронограмма)

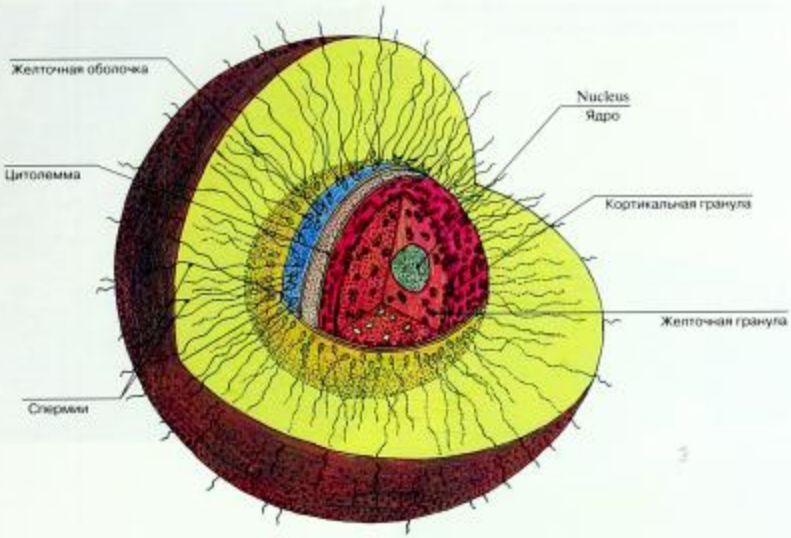

Рис. 438. Яйцеклетка в момент оплодотворения (схема)

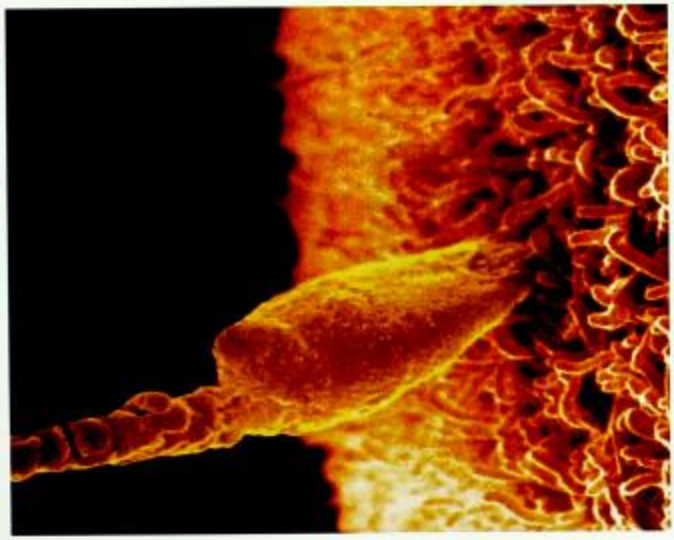

Рис. 439. Яйцеклетка в момент оплодотворения (сканирующая электронограмма)

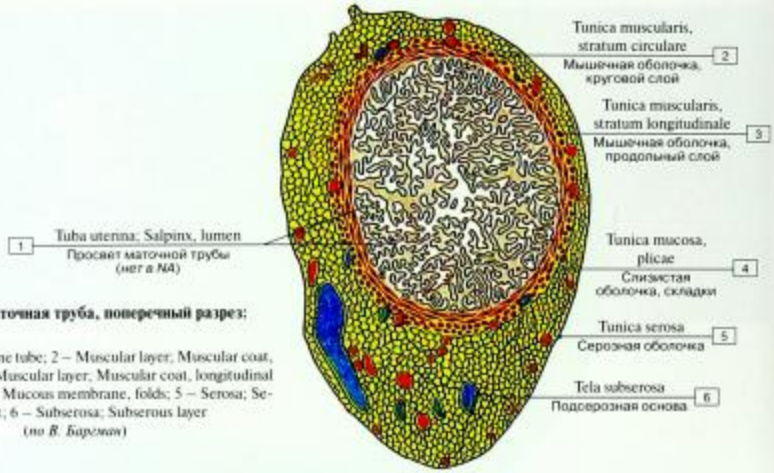

Рис. 440. Маточная труба, поперечный разрез:

1 – Lumen of uterine tube; 2 – Muscular layer; Muscular coat, circular layer; 3 – Muscular layer; Muscular coat, longitudinal layer; 4 – Mucosa; Mucous membrane, folds; 5 – Serosa; Serous coat; 6 – Subserosa; Subserous layer
(*по В. Бергман*)

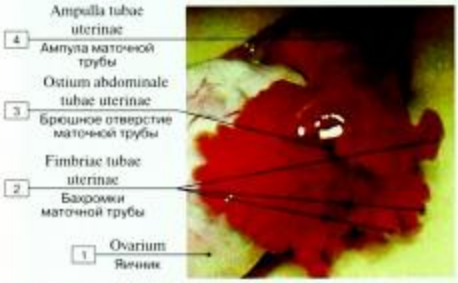

Рис. 441. Брюшинное отверстие маточной трубы и ее воронка:

1 – Ovary; 2 – Fimbriae; 3 – Abdominal ostium; 4 – Ampulla

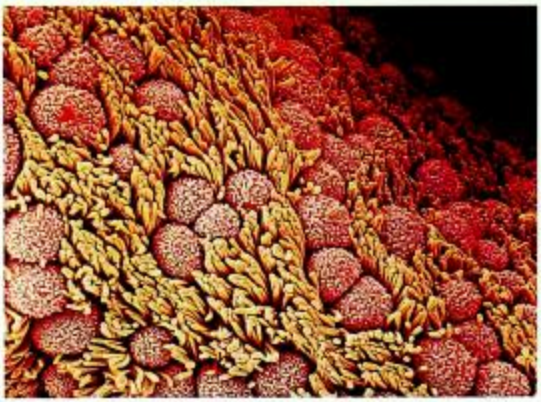

Рис. 442. Выстилка маточной трубы (сканирующий электронный микроскоп)

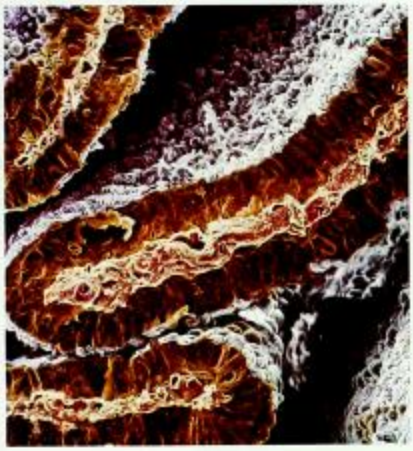

Рис. 443. Складки слизистой маточной трубы (сканирующая электронограмма)

Рис. 444. Маточная часть маточной трубы, просвет (сканирующая электронограмма)

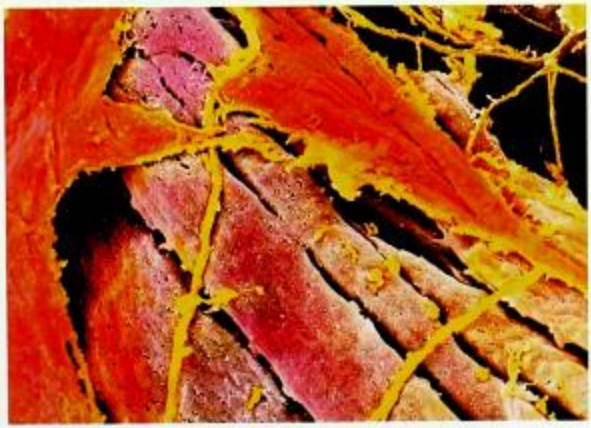

Рис. 445. Гладкие миоциты в стенке маточной трубы (сканирующая электронограмма)

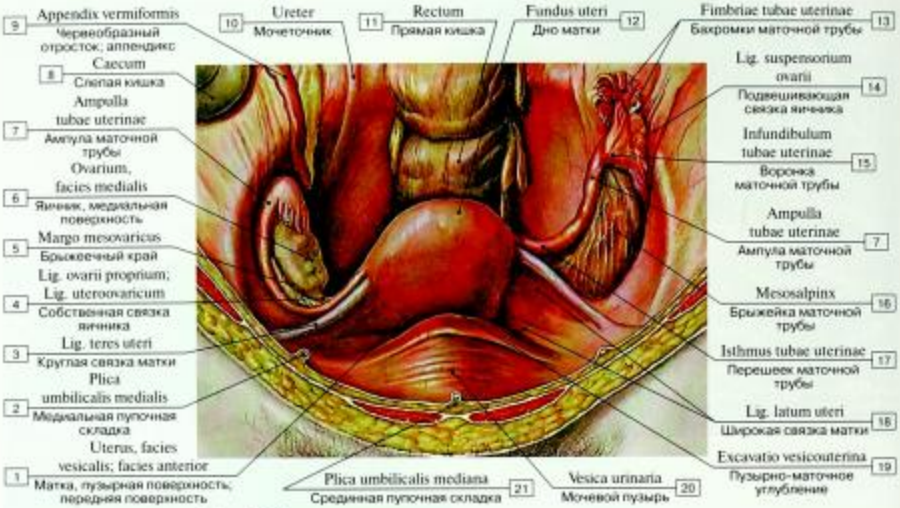

Рис. 446. Расположение матки в полости малого таза, вид сверху:

1 – Uterus, vesical surface; anterior surface; 2 – Medial umbilical fold; 3 – Round ligament of uterus; 4 – Ligament of ovary; 5 – Mesovarian border; 6 – Ovary, medial surface; 7 – Ampulla; 8 – Caecum; 9 – Appendix; Vermiform appendix; 10 – Ureter; 11 – Rectum; 12 – Fundus of uterus; 13 – Fimbriae; 14 – Suspensory ligament of ovary; Infundibulopelvic ligament; 15 – Infundibulum; 16 – Mesosalpinx; 17 – Isthmus; 18 – Broad ligament of uterus; 19 – Vesico-uterine pouch; 20 – Urinary bladder; 21 – Median umbilical fold

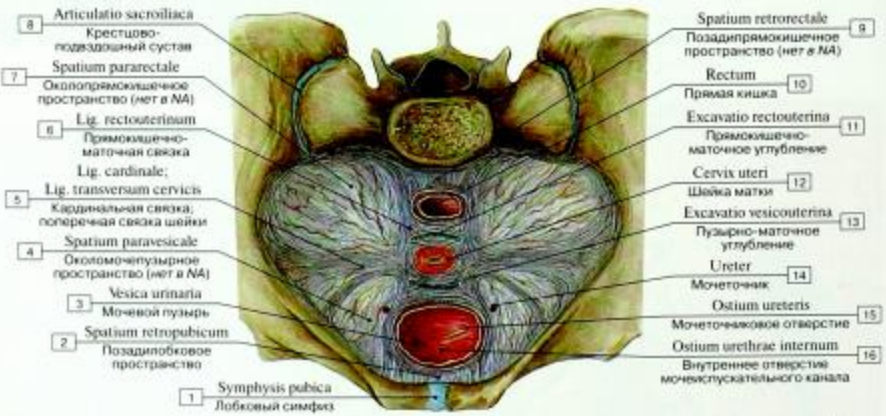

Рис. 447. Органы малого таза женщины, поперечный разрез через малый таз на уровне шейки матки (топография):

1 – Pubic symphysis; 2 – Retropubic space; 3 – Urinary bladder; 4 – Paravesical space; 5 – Cardinal ligament; Transverse cervical ligament; 6 – Uterosacral ligament; Recto-uterine ligament; 7 – Pararectal space; 8 – Sacro-iliac joint; 9 – Retrorectal space; 10 – Rectum; 11 – Recto-uterine pouch;12 – Cervix of uterus; 13 – Vesico-uterine pouch; 14 – Ureter; 15 – Ureteric orifice; 16 – Internal urethral orifice

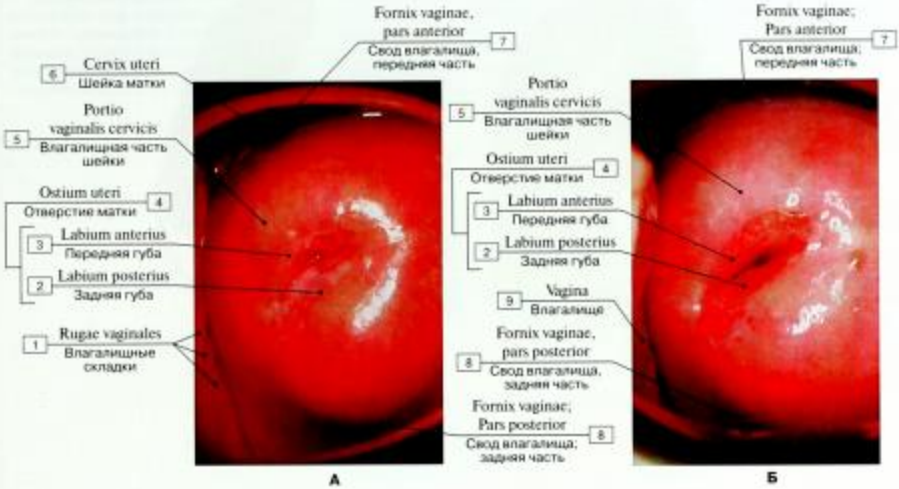

Рис. 448. Наружное отверстие шейки матки у молодой (А) и пожилой (Б) женщины (фотография):

1 – Vaginal rugae; 2 – Posterior lip; 3 – Anterior lip; 4 = 2 + 3 – External os of uterus; 5 – Vaginal part; 6 – Cervix of uterus; 7 – Vaginal fornix, anterior part; 8 – Vaginal fornix, posterior part; 9 – Vagina

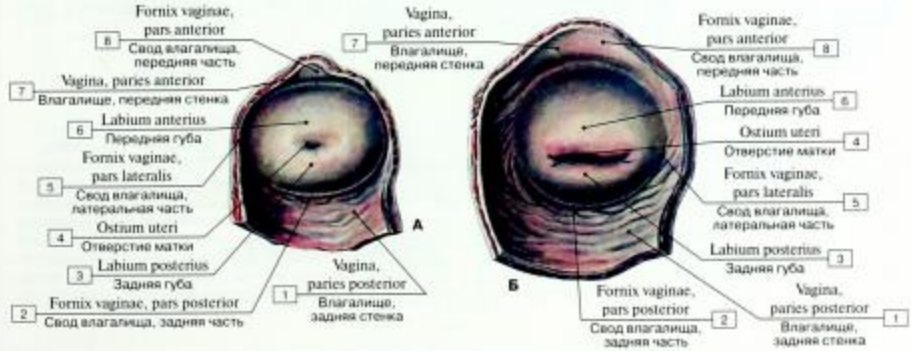

Рис. 449. Отверстие шейки матки у молодой (А) и пожилой (Б) женщин:

1 – Vagina, posterior wall; 2 – Vaginal fornix, posterior part; 3 – Posterior lip; 4 – External os of uterus; 5 – Vaginal fornix, lateral part; 6 – Anterior lip; 7 – Vagina, anterior wall; 8 – Vaginal fornix, anterior part

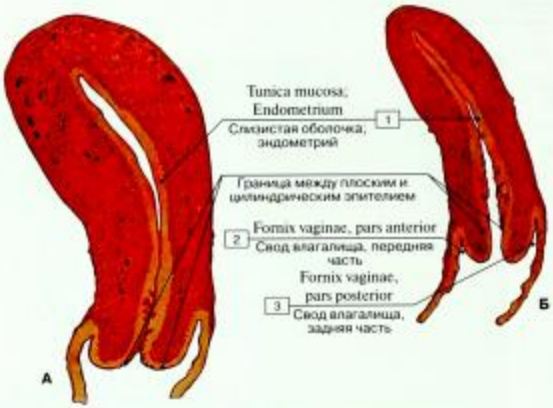

Рис. 450. Матка до менопаузы (А) и после нее (Б):

1 – Endometrium; 2 – Vaginal fornix, anterior part; 3 – Vaginal fornix, posterior part

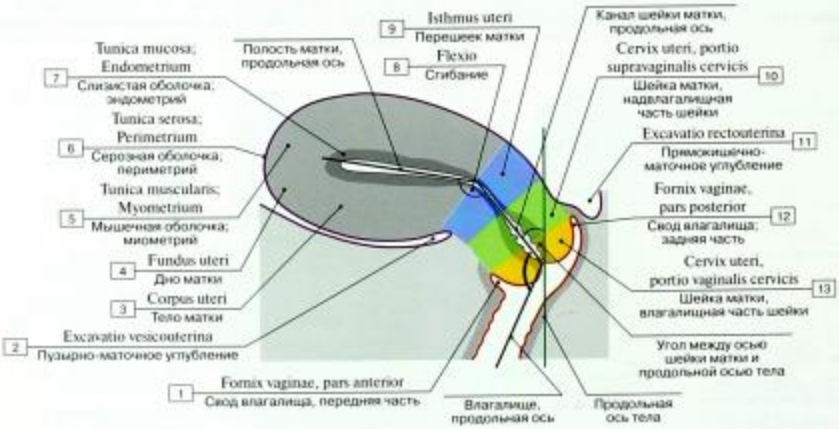

Рис. 451. Взаимное расположение различных отделов матки:

1 – Vaginal fornix, anterior part; 2 – Vesico-uterine pouch; 3 – Body of uterus; 4 – Fundus of uterus; 5 – Myometrium; 6 – Serosa; Serous coat; Perimetrium; 7 – Endometrium; 8 – Flexion; 9 – Isthmus of uterus; 10 – Cervix of uterus, supravaginal part; 11 – Recto-uterine pouch; 12 – Vaginal fornix, posterior part; 13 – Cervix of uterus, vaginal part

Изгиб и положение матки (рис. 451).

Среднесагиттальное сечение матки и верхней части влагалища, вид слева. Видны два угла, которыми определяются нормальная антеверсия (наклон вперед) и антефлексия (изгиб вперед) матки. Наклон и изгиб матки назад (ретроверсия, ретрофлексия) считаются ненормальными. Ретровертированная матка более подвержена опущению, так как она более точно выровнена по продольной оси влагалища. Более того, ретровертированная матка, которая увеличивается при беременности, может остаться неподвижной под мысом крестца (сочленением L5 и S1) и подвергнуть опасности дальнейшее течение беременности, ограничивая увеличение матки.

Физиологические изменения положения матки.

Среднесагиттальное сечение, вид слева. Позиция матки находится под прямым влиянием изменяющегося растяжения мочевого пузыря и прямой кишки. 1. Мочевой пузырь и прямая кишка пусты. 2. Мочевой пузырь и прямая кишка наполнены. 3. Мочевой пузырь наполнен, прямая кишка пуста.

Рис. 452. Нормальное положение матки в малом тазу (варианты)

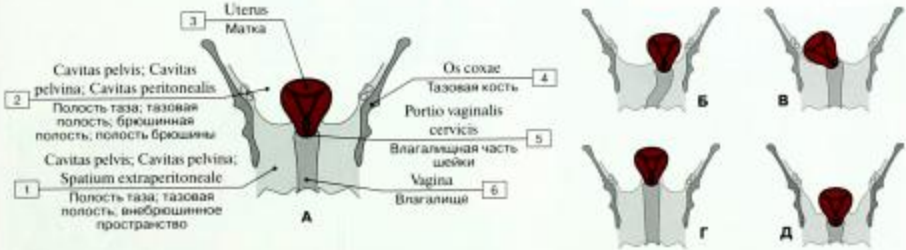

Венечное сечение таза, вид спереди. Матка немного выпрямлена для наглядности. В норме матка располагается приблизительно в срединной плоскости (А), ее вагинальная части расположена на линии, соединяющей обе седалищные ости. Матка может быть смещена с этой позиции направо либо налево (декстропозиция и синистропозиция, Б и В) или может лежать выше либо ниже плоскости седалищных остей (поднятие или опущение, Г и Д). Встречается смещение вперед или назад (антеропозиция и ретропозиция) (на иллюстрации отсутствует). Опущение матки обычно происходит из-за ослабления дна полости таза (главным образом мышцы, поднимающей задний проход; обычно после многочисленных родов). Смещение матки может вызывать жалобы и функциональные расстройства из-за давления, оказываемого на соседние органы (мочевой пузырь, прямую кишку). Опущение матки способно стать причиной выпячивания вагинальной части матки из влагалища (цервикальный пролапс).

Рис. 453. Нарушения положения матки:

1 – Pelvic cavity; Extraperitoneal space; 2 – Pelvic cavity; Peritoneal cavity; 3 – Uterus; 4 – Hip bone; Coxal bone; Pelvic bone; 5 – Vaginal part; 6 – Vagina

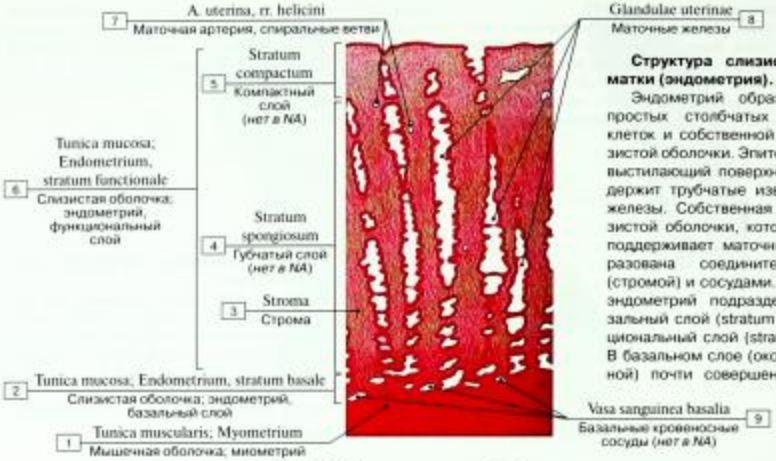

Структура слизистой оболочки матки (эндометрия).

Эндометрий образован из слоя простых столбчатых эпителиальных клеток и собственной пластинки слизистой оболочки. Эпителиальный слой, выстилающий поверхность матки, содержит трубчатые извитые маточные железы. Собственная пластинка слизистой оболочки, которая окружает и поддерживает маточные железы, образована соединительной тканью (стромой) и сосудами. Функционально эндометрий подразделяется на базальный слой (stratum basale) и функциональный слой (stratum functionale). В базальном слое (около 1 мм толщиной) почти совершенно отсутствуют

Рис. 454. Структура слизистой оболочки матки:

1 – Myometrium; 2 – Endometrium, basal layer; 3 – Stroma; 4 – Spongy layer; 5 – Compact layer; 6 = 4 + 5 – Endometrium, functional layer; 7 – Uterine artery, helicine branches; 8 – Uterine glands; 9 – Basal vessels

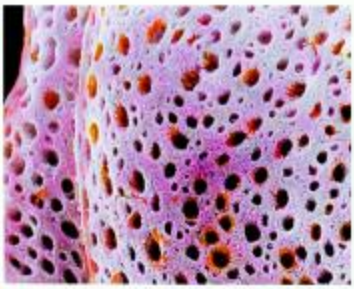

Рис. 455. Эндометрий в момент овуляции (сканирующий электронный микроскоп)

Рис. 457. Железы матки (сканирующая электронограмма)

Рис. 456. Эндометрий, пролиферативная стадия (сканирующая электронограмма)

циклические изменения эндометрия, который не отбрасывается при менструации. У женщин репродуктивного возраста функциональный слой изменяет свою толщину в различные фазы овариально-менструального цикла. Во время менструации он отторгается. Функциональный слой имеет наибольшую толщину в секреторную фазу цикла, когда он состоит из двух слоев: поверхностного плотного и внутреннего губчатого. Функциональный слой кровоснабжается спиральными артериями. В секреторной фазе эндометрий наиболее восприимчив к имплантации зиготы. Слизистая оболочка шейки матки не участвует в подобных циклических изменениях.

В фазе пролиферации железы имеют вид прямых трубочек, а их клетки не обладают секреторной активностью. В начале фазы секреции железы начинают скручиваться, а их клетки накапливают гликоген в базальной части. В конце фазы секреции железы сильно извитые, в апикальной части их клеток отмечаются признаки активной секреции.

Рис. 458. Изменения маточных желез в течение овариально-менструального цикла
(по Л.К. Жукейра, Ж. Карнейро)

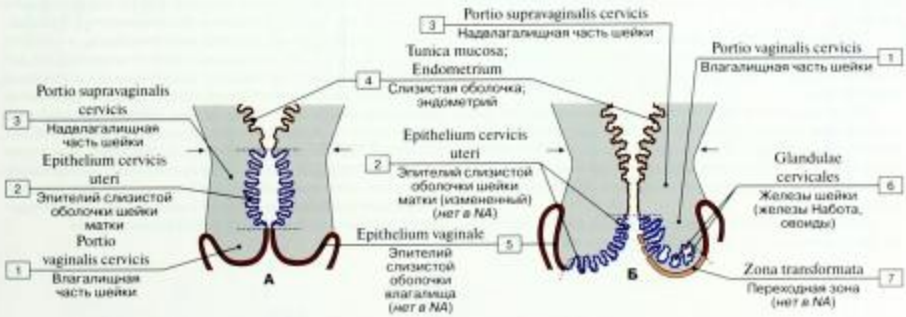

Рис. 459. Изменение эпителия слизистой оболочки матки до (А) и во время (Б) пубертатного периода (схема):

1 – Vaginal part; 2 – Cervical epithelium of uteri; 3 – Supravaginal part; 4 – Endometrium; 5 – Vaginal epithelium; 6 – Cervical glands; 7 – Transformation zone

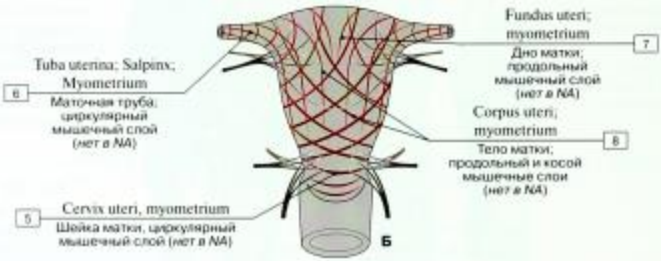

Функциональная анатомия миометрия.

Миометрий (мышечная оболочка матки) состоит из трех слоев – снаружи внутрь:

• Надсосудистый слой – тонкий наружный слой с перекрещивающимися пластинками; стабилизирует стенку матки.

• Сосудистый слой – толстый промежуточный слой с сетчатой структурой мышечных волокон, обильно васкуляризован; играет главную роль при сокращении матки во время родов.

• Подсосудистый слой – тонкий внутренний слой, расположенный непосредственно под эндометрием, обеспечивает функциональное закрытие маточного устья маточной трубы. Его сокращение вызывает отделение слизистой оболочки матки во время менструации и отделение плаценты после родов.

Миометрий выполняет две на первый взгляд противоречивые функции: он должен удерживать матку закрытой при беременности, но при этом должен открывать шейку матки при родах. Для выполнения этих функций в каждом слое имеются продольные, косые и поперечные (циркулярные) волокна. Циркулярные мышечные волокна наиболее выражены в области шейки и служат для ее поддержания в сомкнутом состоянии в течение беременности. Продольные и косые мышечные волокна многочисленны в области тела и дна матки; они сокращают матку и опускают ее дно при родах. Миометрий связан с циркулярными волокнами мышечного слоя фаллопиевых труб в области дна матки рядом с устьями труб. Сокращения миометрия наиболее эффективно вызываются гормоном окситоцином. Эти сокращения осуществляются не только при родах, но и в процессе менструации, когда они способствуют отторжению слизистой оболочки матки. Доброкачественные опухоли миометрия (фиброзные опухоли и миомы) могут быть причиной аномального менструального кровотечения.

Рис. 460. Матка (А – строение стенки матки, Б – расположение мышечных слоев миометрия):

1 – Cervix of uterus; 2 – Myometrium, supravascular layer; 3 – Myometrium, vascular layer; 4 – Myometrium, subvascular layer; 5 – Cervix of uterus; Circular muscle fibers; 6 – Uterine tube; Circular muscle fibers; 7 – Fundus of uterus; Longitudinal muscle fibers; 8 – Body of uterus; Longitudinal and oblique fibers

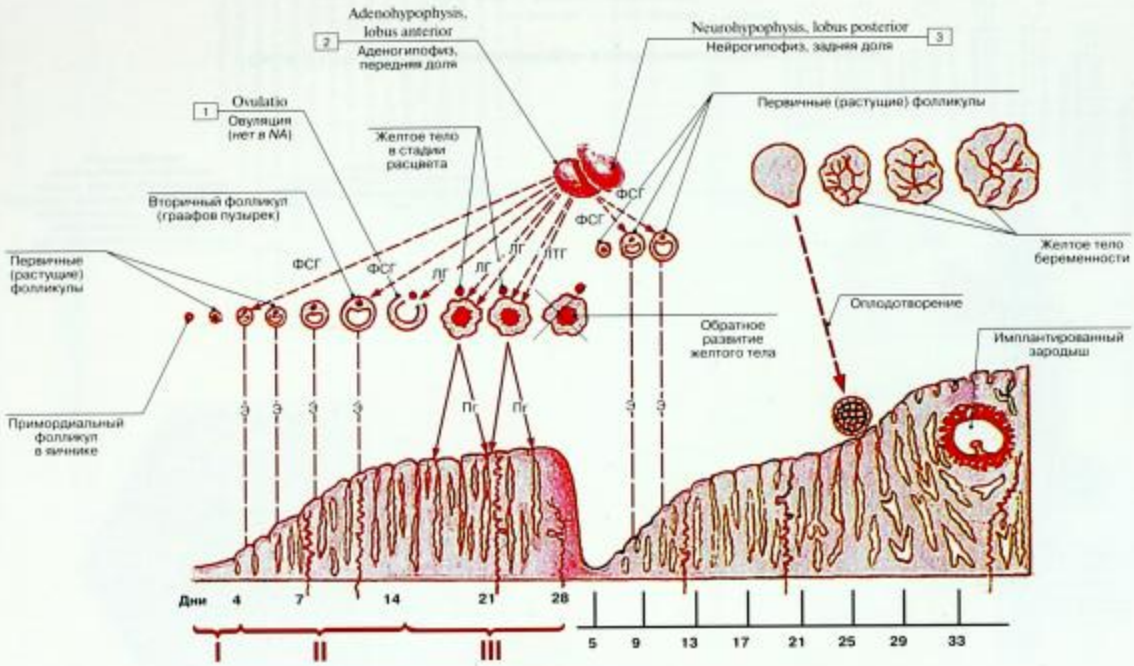

Рис. 461. Овариально-менструальный цикл:

I – менструальная фаза; II – постменструальная фаза; III – предменструальная фаза. Стрелками показано действие фоллитропина (ФСГ) на растущие фолликулы, лютропина (ЛГ) – на овуляцию и образование желтых тел, лактотропина (пролактина, ЛТГ) – на сформированное желтое тело, действие эстрогена (Э), стимулирующее рост эндометрия, – на матку (постменструальная, или пролиферативная, фаза), прогестерона (Пг) – на эндометрий (предменструальная фаза):

1 – Ovulation; 2 – Adenohypophysis, anterior lobe; 3 – Neurohypophysis, posterior lobe

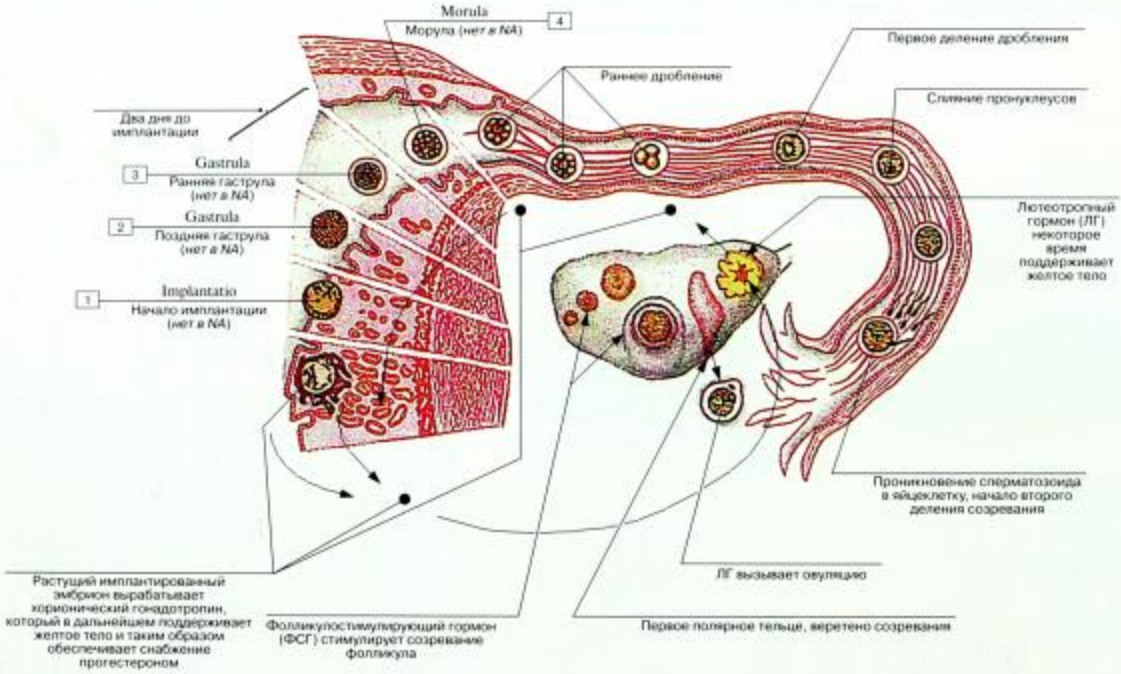

Рис. 462. Путь яйцеклетки по маточной трубе и имплантация зародыша в эндометрий:

1 – Implantation; 2 – Late gastrula; 3 – Early gastrula; 4 – Morula
(по А. Хэму, Д. Кормаку, с изменениями)

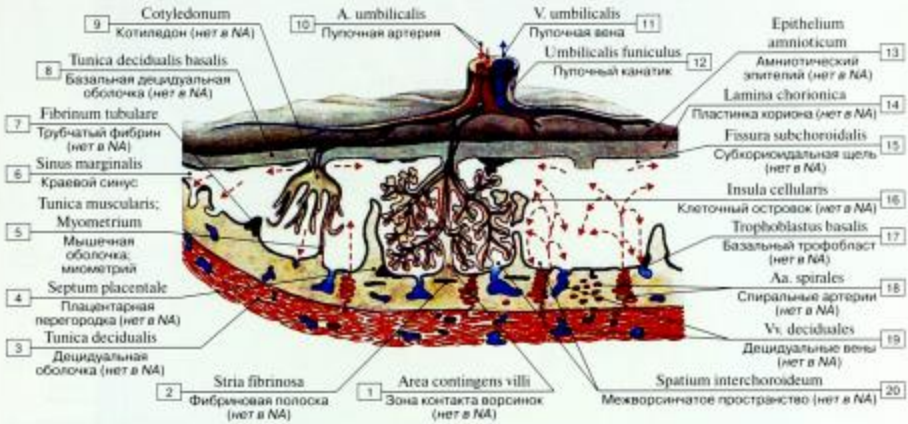

Рис. 463. Строение плаценты, стрелками обозначены направления тока материнской крови в межворсинчатом пространстве плаценты (схема):

1 – Contact zone villi; 2 – Fibrine strip; 3 – Decidual layer; 4 – Placental septum; 5 – Myometrium; 6 – Marginal sinus; 7 – Tubular fibrin; 8 – Basal decidual layer; 9 – Cotyledon; 10 – Umbilical artery; 11 – Umbilical vein; 12 – Umbilical cord; 13 – Amniotic epithelium; 14 – Chorionic plate; 15 – Subchoroidal fissure; 16 – Cellular islet; 17 – Basal trophoblastus; 18 – Spiral artery; 19 – Decidual veins; 20 – Intervillous space

(по В. Барсман)

Человеческая плацента состоит из материнской и плодной частей. Это обусловлено тем, что кровь матери не контактирует с кровью зародыша, а плацента обеспечивает обмен питательными веществами, газами и продуктами обмена между ними. Материнская часть плаценты образована из базальной децидуальной оболочкой, эмбриональная часть – пластинкой хориона и ее ответвлениями. Есть три типа ворсинок хориона: контактирующие с базальной децидуальной оболочкой (заякоривающие, или первичные ворсинки), ответвляющиеся непосредственно от пластинки хориона, но не связанные с базальной децидуальной оболочкой (хорионические, или вторичные ворсинки), и отходящие от вторичных ворсинок ветви (или третичные ворсинки).

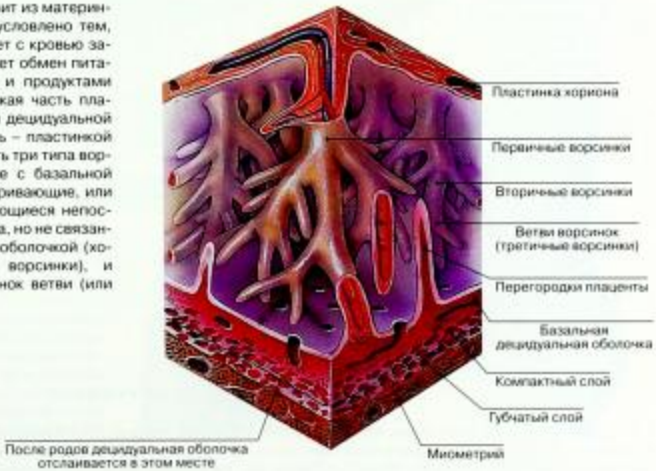

Рис. 464. Структура плаценты

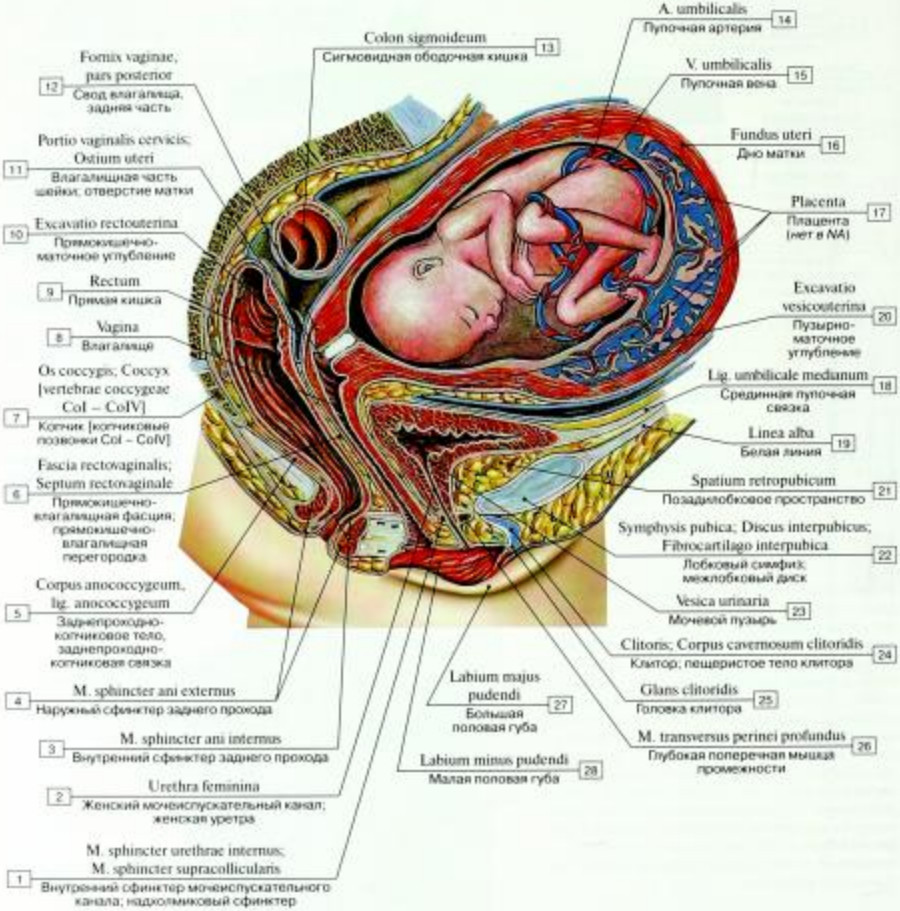

Рис. 465. Матка и находящийся в ней плод:

1 – Internal urethral sphincter; Supracollicular sphincter; Preprostatic sphincter; 2 – Female urethra; 3 – Internal anal sphincter; 4 – External anal sphincter; 5 – Anococcygeal body, anococcygeal ligamen; 6 – Rectovaginal fascia; Rectovaginal septum; 7 – Coccyx [coccygeal vertebrae CoI – CoIV]; 8 – Vagina; 9 – Rectum; 10 – Recto-uterine pouch; 11 – Vaginal part; Externalos of uterus; 12 – Vaginal fornix, posterior part; 13 – Sigmoid colon; 14 – Umbilical artery; 15 – Umbilical vein; 16 – Fundus of uterus; 17 – Placenta; 18 – Median umbilical ligament; 19 – Linea alba; 20 – Vesico-uterine pouch; 21 – Retropubic space; 22 – Pubic symphysis; Interpubic disc; Interpubic fibrocartilage; 23 – Urinary bladder; 24 – Clitoris; Corpus cavernosum of clitoris; 25 – Glans of clitoris; 26 – Deep transverse perineal muscle; 27 – Labium majus; 28 – Labium minus

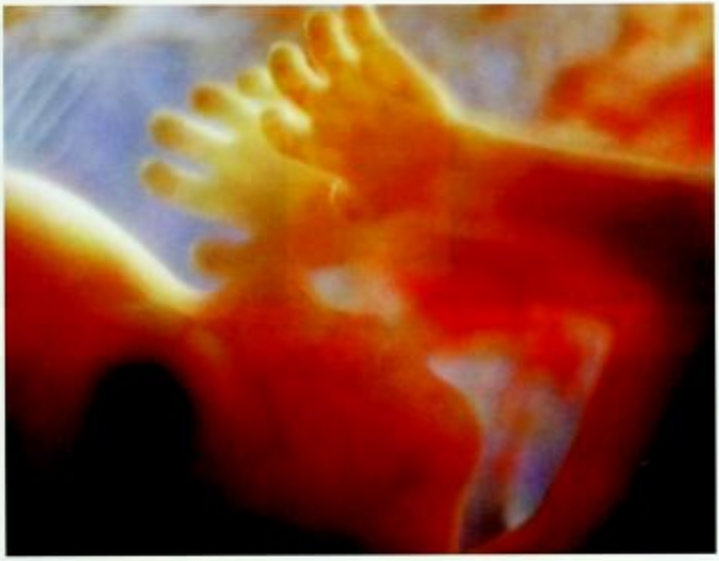

Рис. 466. Плод в матке на 13-й неделе беременности (клиническая фотография).
Его длина составляет около 10 см, а вес – около 150 г. Глазные яблоки видны как темные пятна, уже хорошо развиты пальцы

Дно матки пальпируется на разных уровнях при различных сроках беременности (лунный месяц – 28-дневный интервал).

В начале десятого лунного месяца дно матки поворачивается кпереди и опускается на уровень, который несколько ниже, чем на девятом лунном месяце.

Когда приближаются сроки родов, резко увеличенная матка давит почти на все органы брюшной полости и таза. В положении супинации матка может даже сдавливать нижнюю полую вену, ухудшая приток венозной крови к сердцу. Поэтому беременная женщина всегда должна лежать на левом боку, чтобы избежать сдавления сосудов.

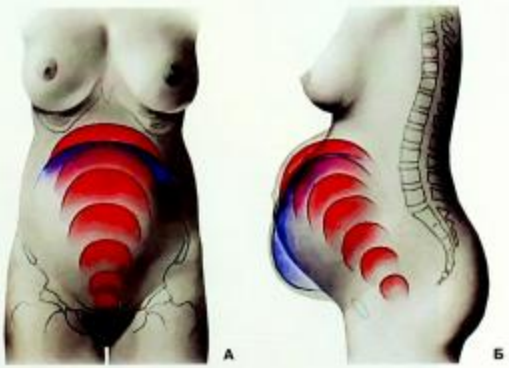

Рис. 467. Высота расположения матки во время беременности (А – вид спереди, Б – вид слева)

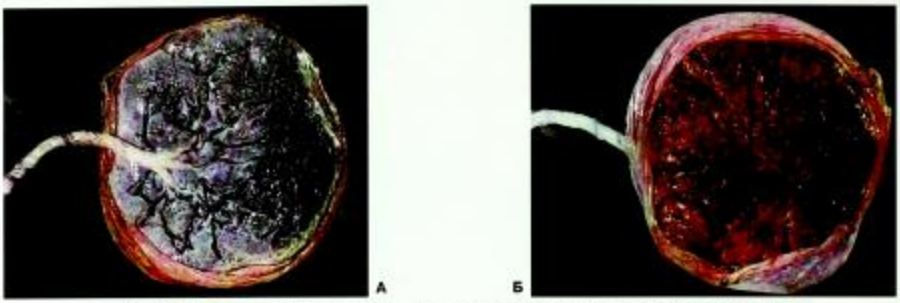

Рис. 468. Плацента, фотография (А – вид со стороны плода, Б – вид со стороны матки)

Рис. 469. Термограмма беременной женщины

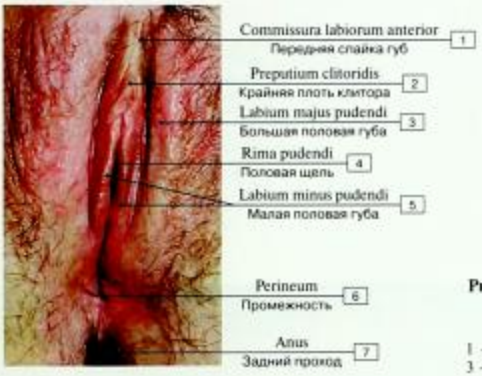

Рис. 470. Наружные женские половые органы (фотография):

1 – Anterior commissure; 2 – Prepuce of clitoris; 3 – Labium majus; 4 – Pudendal cleft; 5 – Labium minus; 6 – Perineum; 7 – Anus

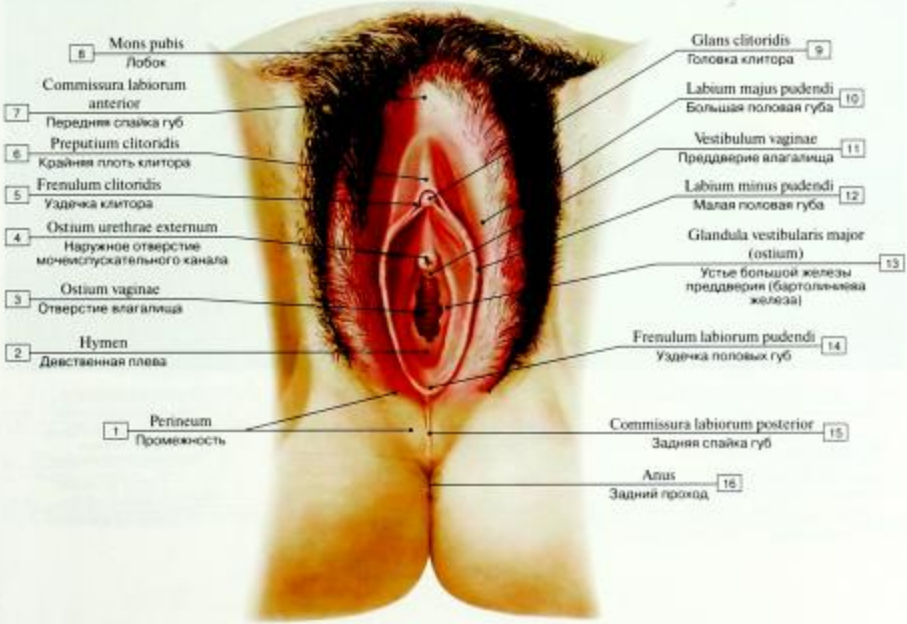

Рис. 471. Наружные женские половые органы, вид спереди:

1 – Perineum; 2 – Hymen; 3 – Vaginal orifice; 4– External urethral orifice; 5 – Frenulum of clitoris; 6 – Prepuce of clitoris; 7 – Anterior commissure; 8 – Mons pubis; 9 – Glans of clitoris; 10 – Labium majus; 11 – Vestibule; 12 – Labium minus; 13 – Greater vestibular gland (ostium); 14 – Frenulum of labia minora; Fourchette; 15 – Posterior commissure; 16 – Anus

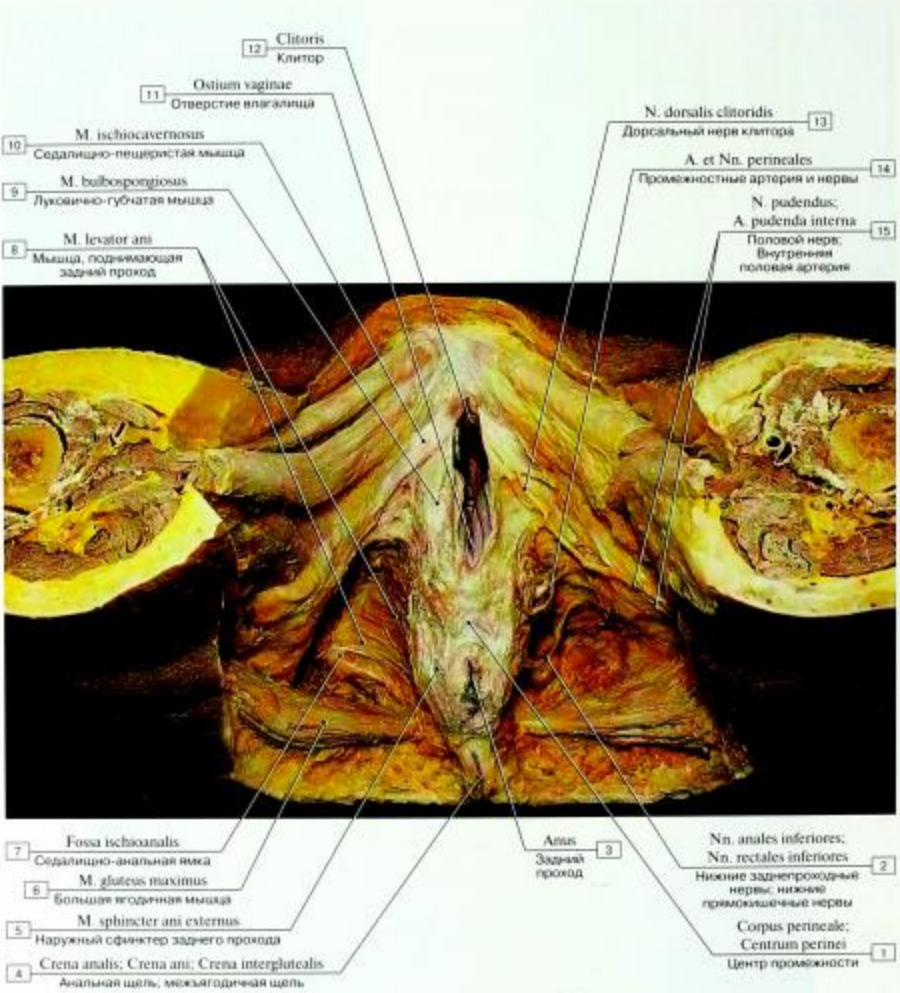

Рис. 472. Женские наружные половые органы и промежность (фотография натурального препарата):

1 – Perineal body; 2 – Inferior anal nerves; Inferior rectal nerves; 3 – Anus; 4 – Intergluteal cleft; Natal cleft; 5 – External anal sphincter; 6– Gluteus maximus; 7 – Ischio-anal fossa; 8 – Levator ani; 9 – Bulbospongiosus; 10 – Ischiocavernosus; 11 – Vaginal orifice; 12 – Clitoris; 13 – Dorsal nerve of clitoris; 14 – Perineal artery and nerves; 15 – Pudendal nerve; Internal pudendal artery

© 2007 University of Cagliari, from:
A. Riva. Flesh & Wax, Ilisso Publisher

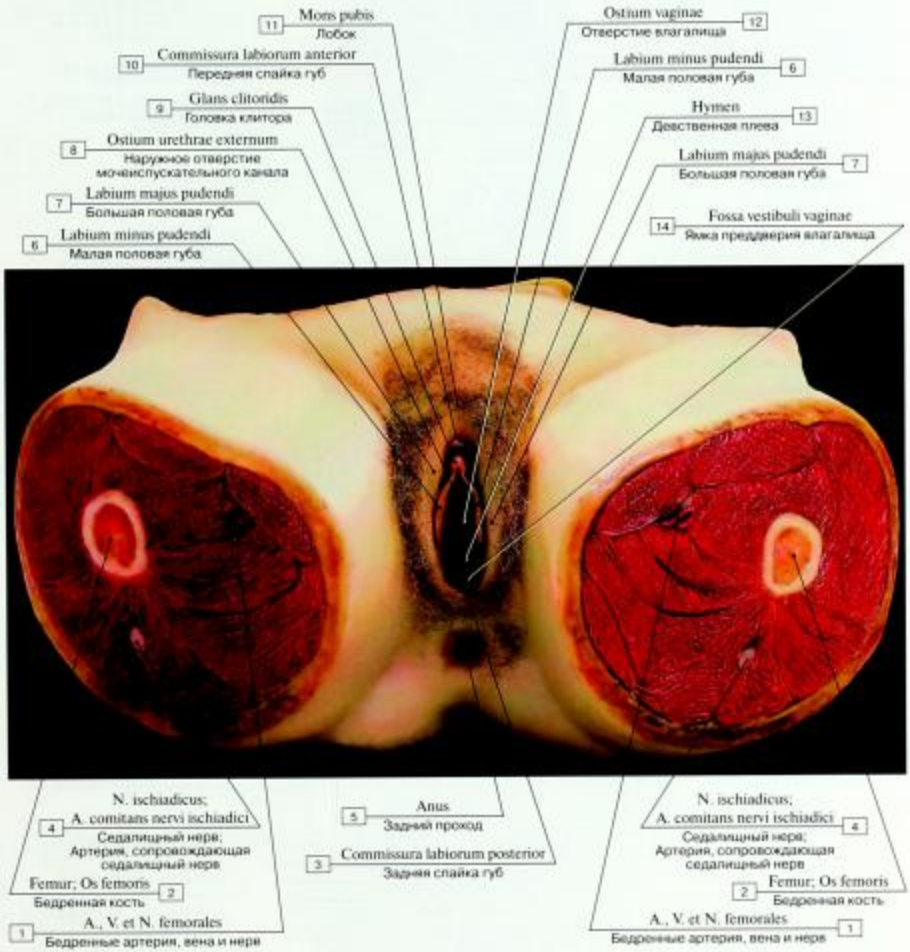

Рис. 473. Женская наружная половая область (восковая модель):

1 – Femoral artery, vein and nerve; 2 – Femur; Thigh bone; 3 – Posterior commissure; 4 – Sciatic nerve; Artery to sciatic nerve; 5 – Anus; 6 – Labium minus; 7 – Labium majus; 8 – External urethral orifice; 9 – Glans of clitoris; 10 – Anterior commissure; 11 – Mons pubis; 12 – Vaginal orifice; 13 – Hymen; 14 – Vestibular fossa

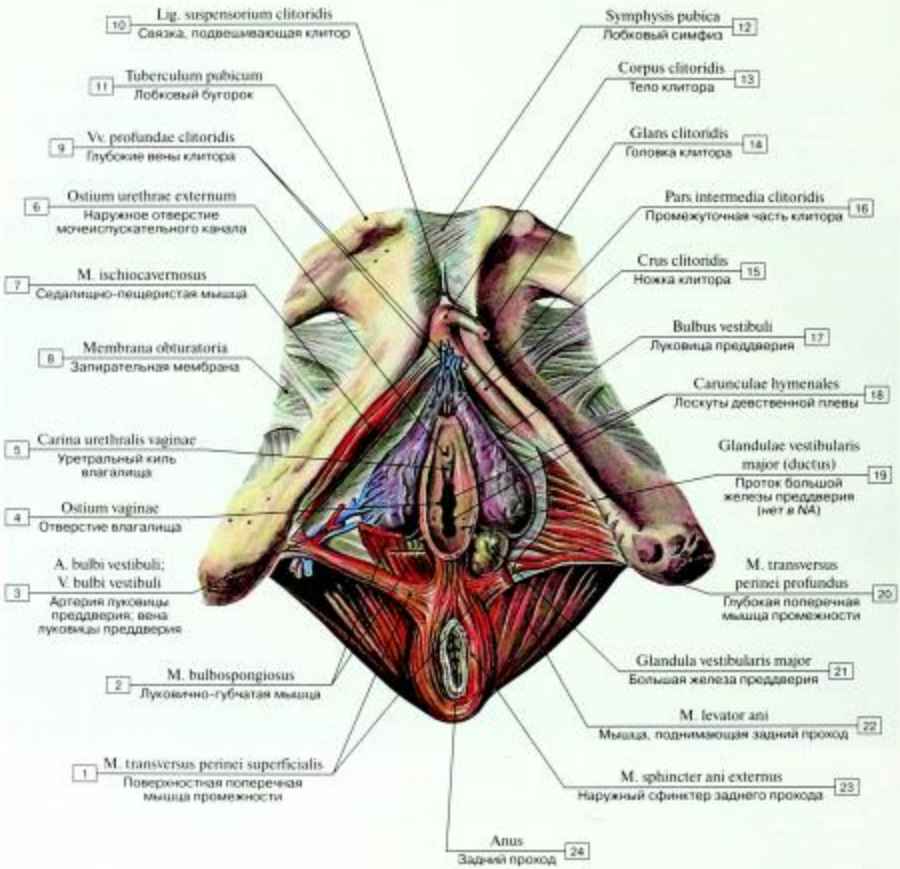

Рис. 474. Женская промежность, женская половая область, луковица и железы преддверия:

1 – Superficial transverse perineal muscle; 2 – Bulbospongiosus; 3 – Artery of bulb of vestibule; Vein of bulb of vestibule; 4 – Vaginal orifice; 5 – Urethral carina of vagina; 8 – Obturator membrane; 7 – Ischiocavernosus; 6 – External urethral orifice; 9 – Deep veins of clitoris; 11 – Pubic tubercle; 10 – Suspensory ligament of clitoris; 12 – Pubic symphysis; 13 – Body of clitoris; 14 – Glans of clitoris; 16 – Pars intermedia of clitoris; 15 – Crus of clitoris; 17 – Bulb of vestibule; 18 – Caruncular hymenales; Hymenal caruncles; 19 – Duct of greater vestibular gland; 20 – Deep transverse perineal muscle; 21 – Greater vestibular gland; 22 – Levator ani; 23 – External anal sphincter; 24 – Anus

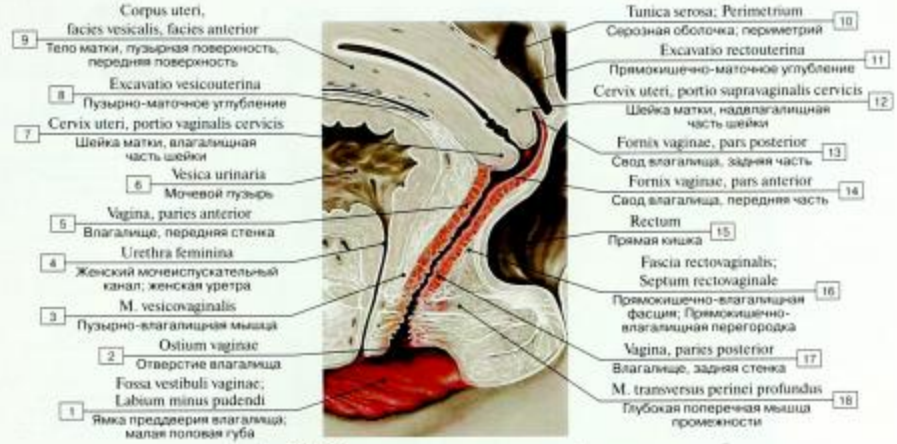

Рис. 475. Матка и влагалище, сагиттальный разрез:

1 – Vestibular fossa; Labium minus; 2 – Vaginal orifice; 3 – Vesicovaginalis; 4 – Female urethra; 5 – Vagina, anterior wall; 6 – Urinary bladder; 7 – Cervix of uterus, vaginal part; 8 – Vesico-uterine pouch; 9 – Body of uterus, vesical surface, anterior surface; 10 – Serosa; Serous coat; Perimetrium; 11 – Recto-uterine pouch; 12 – Cervix of uterus, supravaginal part; 13 – Vaginal fornix, posterior part; 14 – Vaginal fornix, anterior part; 15 – Rectum; 16 – Rectovaginal fascia; Rectovaginal septum; 17 – Vagina, posterior wall; 18 – Deep transverse perineal muscle

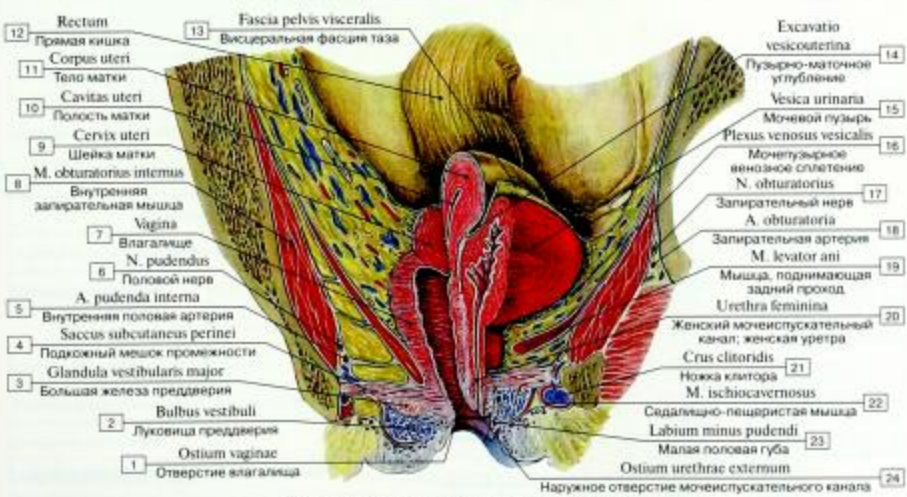

Рис. 476. Матка и влагалище, реконструкция:

1 – Vaginal orifice; 2 – Bulb of vestibule; 3 – Greater vestibular gland; 4 – Subcutaneous perineal pouch; 5 – Internal pudendal artery; 6 – Pudendal nerve; 7 – Vagina; 8 – Obturator internus; 9 – Cervix of uterus; 10 – Uterine cavity; 11 – Body of uterus; 12 – Rectum; 13 – Visceral pelvic fascia; 14 – Vesico-uterine pouch; 15 – Urinary bladder; 16 – Vesical venous plexus; 17 – Obturator nerve; 18 – Obturator artery; 19 – Levator ani; 20 – Female urethra; 21 – Crus of clitoris; 22 – Ischiocavernosus; 23 – Labium minus; 24 – External urethral orifice

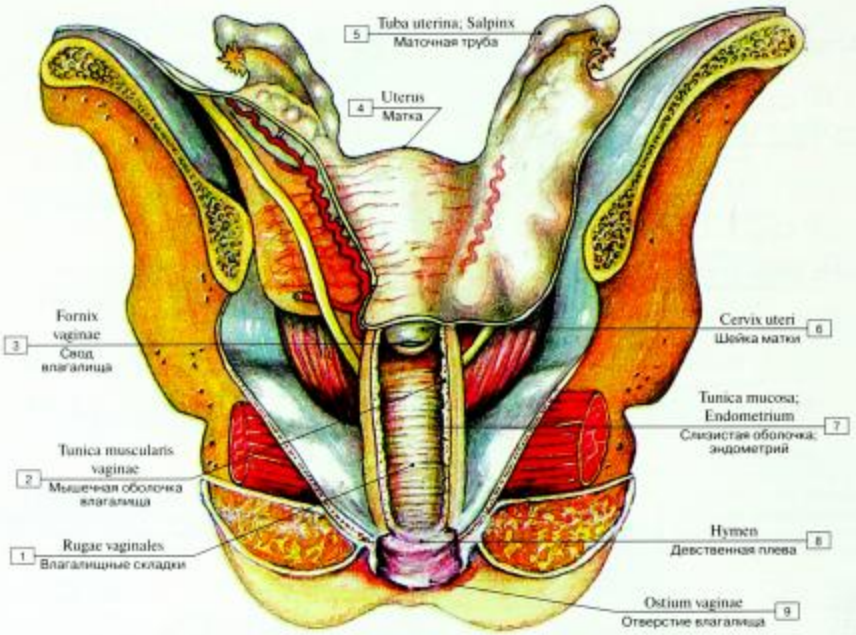

Рис. 477. Влагалище, вскрыта передняя стенка:

1 – Vaginal rugae; 2 – Vaginal muscular layer; Vaginal muscular coat; 3 – Vaginal fornix; 4 – Uterus; 5 – Uterine tube; 6 – Cervix of uterus; 7 – Endometrium; 8 – Hymen; 9 – Vaginal orifice
(по Р.П. Самусеву)

Рис. 478. Слизистая оболочка влагалища:

1 – Clitoris; 2 – External urethral orifice; 3 – Vagina, anterior wall; 4 – Anterior vaginal column; 5 – Anterior lip; 6 – Posterior lip; 7 = 5 + 6 – External os of uterus; 8 – Cervix of uterus, supravaginal part; 9 – Vaginal rugae; 10 – Urethral carina of vagina; 11 – Vestibular fossa; Labium minus

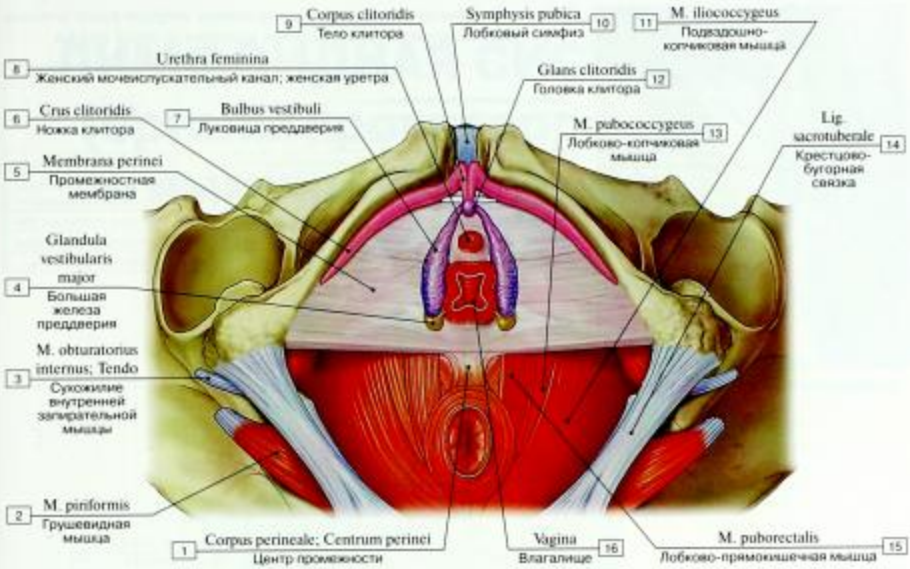

Рис. 479. Промежность, клитор:

1 – Perineal body; 2 – Piriformis; 3 – Obturator internus; Tendon; 4 – Greater vestibular gland; 5 – Perineal membrane; 6 – Crus of clitoris; 7 – Bulb of vestibule; 8 – Female urethra; 9 – Body of clitoris; 10 – Pubic symphysis; 11 – Iliococcygeus; 12 – Glans of clitoris; 13 – Pubococcygeus; 14 – Sacrotuberous ligament; 15 – Puborectalis; 16 – Vagina

Таблица 23. Источники развития женских половых органов

Исходная форма		Женская особь
Индифферентная половая железа		Яичник
Мезонефрос (первичная почка, вольфово тело)	Краниальный отдел	Придаток яичника
	Каудальный отдел	Околояичник
Проток мезонефроса (вольфов проток)		Продольный проток придатка яичника (гартнеров проток)
Парамезонефральный проток (мюллеров проток)		Маточная труба, матка, влагалище
Направляющая связка		Собственная связка яичника, круглая связка матки
Мочеполовая пазуха (синус)		Преддверие влагалища
Половой бугорок		Клитор, головка клитора
Половые складки		Малая половая губа, луковица преддверия
Половые валики		Большие половые губы

Рис. 480. Слизистая оболочка влагалища (сканирующий электронный микроскоп)

Таблица 24. Производные недифференцированных эмбриональных зачатков половых органов во время развития наружных половых органов

Недифференцированные зачатки половых органов	Мужской пол	Женский пол
Половые бугорки	Головка полового члена	Клитор, головка клитора
Половые складки	Губчатое тело полового члена	Малые половые губы, луковицы преддверия
Половые валики	Мошонка	Большие половые губы
Мочеполовой синус	Губчатая часть	Преддверие влагалища
Анальные складки	Шов промежности	Шов промежности

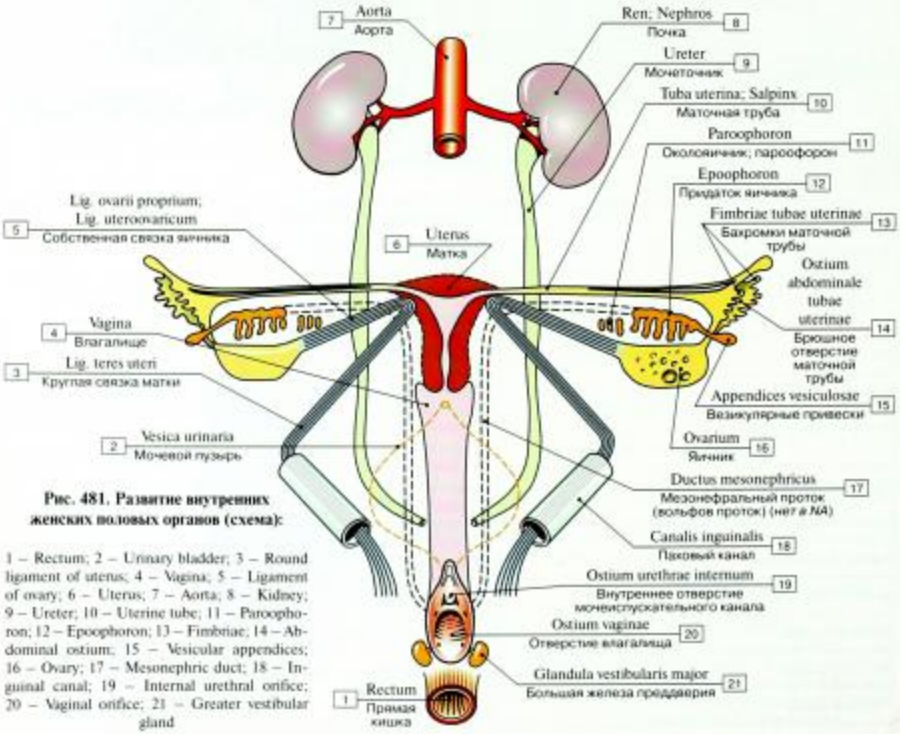

Рис. 481. Развитие внутренних женских половых органов (схема):

1 – Rectum; 2 – Urinary bladder; 3 – Round ligament of uterus; 4 – Vagina; 5 – Ligament of ovary; 6 – Uterus; 7 – Aorta; 8 – Kidney; 9 – Ureter; 10 – Uterine tube; 11 – Paroophoron; 12 – Epoophoron; 13 – Fimbriae; 14 – Abdominal ostium; 15 – Vesicular appendices; 16 – Ovary; 17 – Mesonephric duct; 18 – Inguinal canal; 19 – Internal urethral orifice; 20 – Vaginal orifice; 21 – Greater vestibular gland

ЛИМФОИДНАЯ СИСТЕМА
(органы кроветворения и иммунной системы)

Таблица 25. Лимфоидная система

ЛИМФОИДНАЯ СИСТЕМА

ПЕРВИЧНЫЕ ЛИМФОИДНЫЕ ОРГАНЫ

Красный костный мозг
Тимус
- Доля
- Дольки тимуса
- Корковое вещество
- Мозговое вещество

ВТОРИЧНЫЕ ЛИМФОИДНЫЕ ОРГАНЫ

Паренхиматозные:
- Селезенка
- Глоточное лимфоидное кольцо
- Язычная миндалина
- Нёбная миндалина
- Глоточная миндалина
- Трубная миндалина
- Одиночные лимфоидные узелки
- Групповые лимфоидные узелки; лимфоидная бляшка
- Лимфоидные узелки червеобразного отростка

Сосудистые:

ЛИМФАТИЧЕСКАЯ СИСТЕМА
- Лимфатические капилляры
- Лимфокапиллярные сети
- Лимфатические сосуды
- Лимфатические стволы
  - Яремный ствол
  - Подключичный ствол
  - Бронхосредостенный ствол
  - Поясничный ствол
  - Кишечные стволы
- Лимфатические протоки
  - Грудной проток
  - Правый лимфатический проток

ЛИМФАТИЧЕСКИЕ УЗЛЫ
- Лимфатические узлы головы и шеи
- Лимфатические узлы верхней конечности
- Лимфатические узлы груди
- Лимфатические узлы брюшной полости
- Лимфатические узлы таза
- Лимфатические узлы нижней конечности

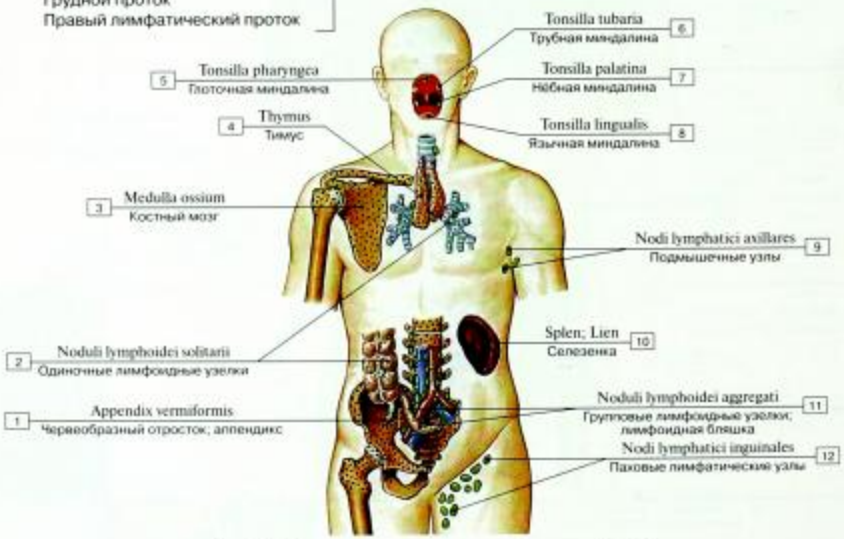

Рис. 482. Расположение органов иммунной системы (схема):

1 – Appendix; Vermiform appendix; 2 – Solitary lymphoid nodules; 3 – Bone marrow; 4 – Thymus; 5 – Pharyngeal tonsil; 6 – Tubal tonsil; 7 – Palatine tonsil; 8 – Lingual tonsil; 9 – Axillary lymph nodes; 10 – Spleen; 11 – Aggregated lymphoid nodules; 12 – Inguinal lymph nodes

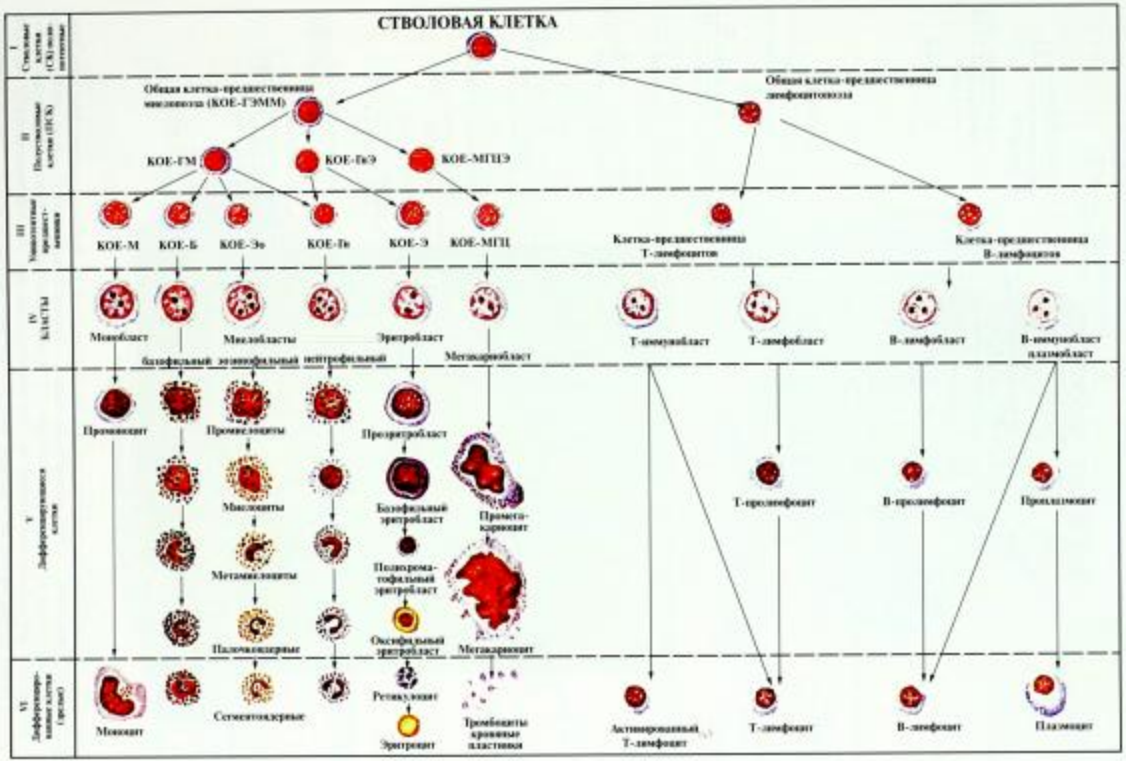

Рис. 483. Постэмбриональный гемоцитопоэз и лимфоцитопоэз (схема):

I – VI – стадии дифференцировки клеток и клеток лимфоидного ряда: I – IV – морфологически неидентифицируемые клетки; V – VI – морфологически идентифицируемые клетки; КОЕ – колониеобразующие единицы; Г – гранулоциты; М – моноциты; Э – эритроциты; МГЦ – мегакариоцит; Эо – эозинофил; Бн – гранулярный нейтрофил

(по Н. А. Юдиной)

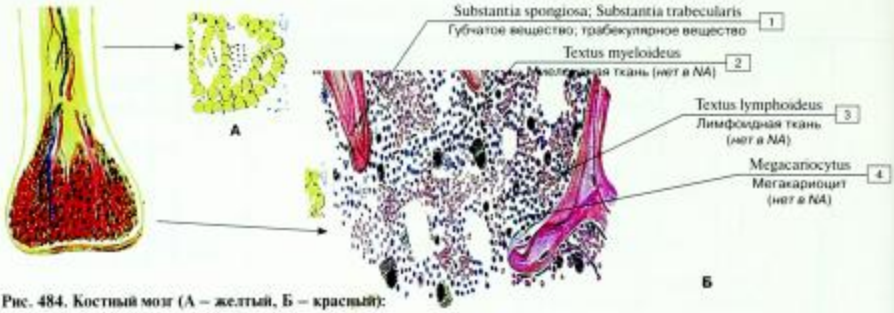

Рис. 484. Костный мозг (А – желтый, Б – красный):

1 – Spongy bone; Trabecular bone; 2 – Myeloid tissue; 3 – Lymphoid tissue; 4 – Megacaryocyte; Thromboblastus

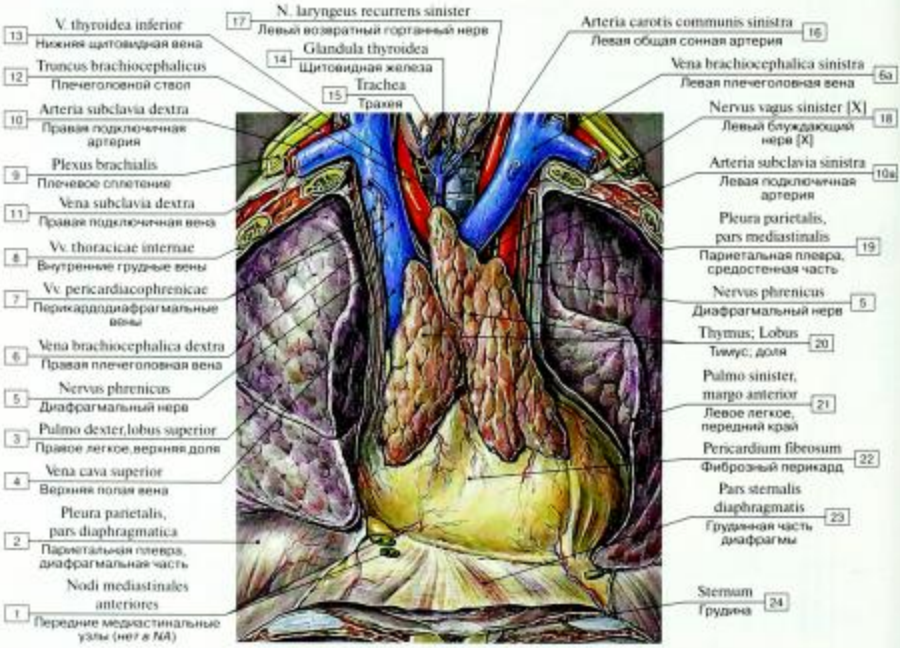

Рис. 485. Топография тимуса:

1 – Anterior mediastinal nodes; 2 – Parietal pleura, diaphragmatic part; 4 – Superior vena cava; 3 – Right lung, superior lobe; upper lobe; 5 – Phrenic nerve; 6 – Right brachiocephalic vein; 7 – Pericardiacophrenic veins; 8 – Internal thoracic veins; 11 – Right subclavian vein; 9 – Brachial plexus; 10 – Right subclavian artery; 12 – Brachiocephalic trunk; 13 – Inferior thyroid vein; 17 – Left recurrent laryngeal nerve; 14 – Thyroid gland; 15 – Trachea; 16 – Left common carotid artery; 6a – Left brachiocephalic vein; 18 – Left vagus nerve [X]; 10a – Left subclavian artery; 19 – Parietal pleura, mediastinal part; 20 – Thymus, lobe; 21 – Left lung, anterior border; 22 – Fibrous pericardium; 23 – Sternal part; 24 – Sternum

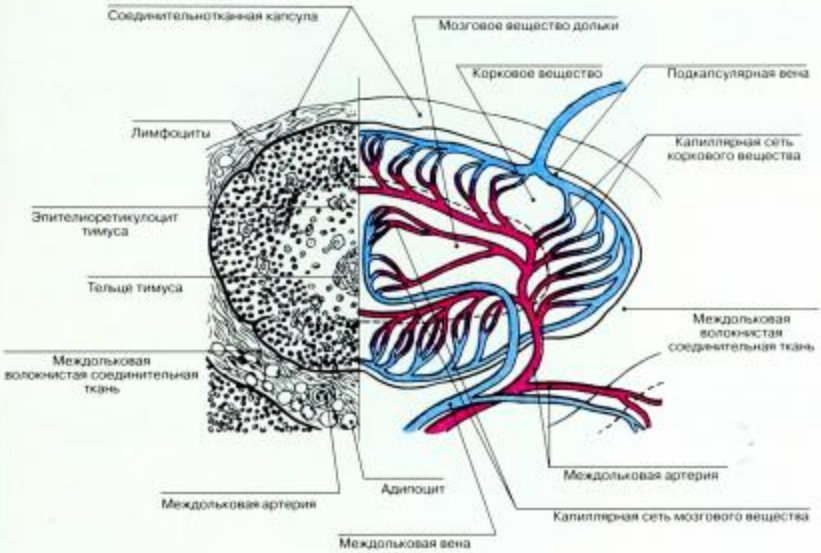

Рис. 486. Долька тимуса, строение и кровоснабжение (схема)
(рис. Ю.И. Афанасьева)

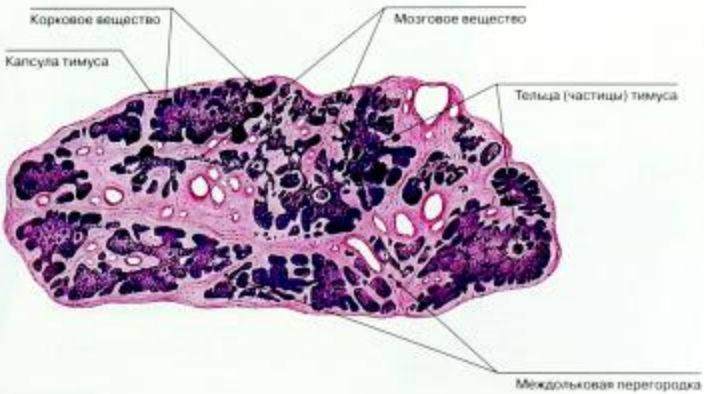

Рис. 487. Строение тимуса, гистологический срез

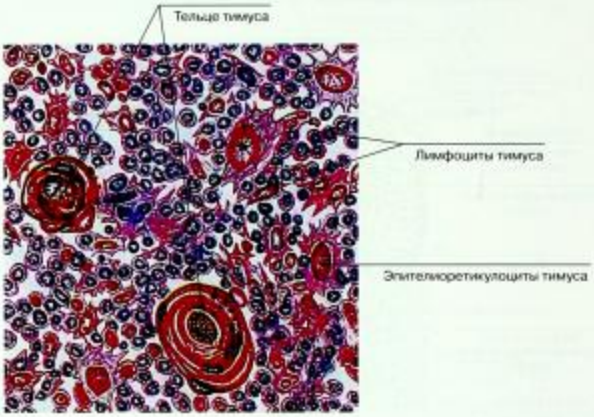

Рис. 488. Тимические тельца в мозговом веществе тимуса

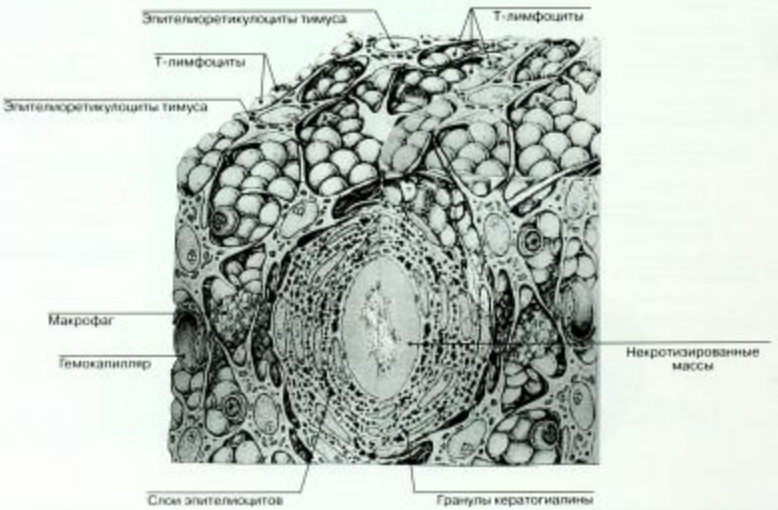

Рис. 489. Ультрамикроскопическое строение тимуса
(по Р. Кристичу, с изменениями)

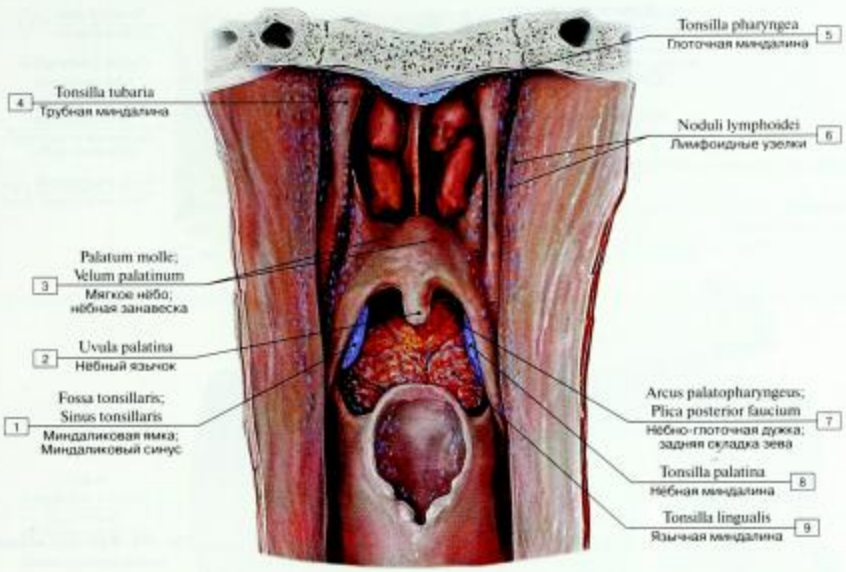

Рис. 490. Лимфоидные органы глотки, фронтальный разрез глотки, вид изнутри:

1 – Tonsillar sinus; Tonsillar fossa; Tonsillar bed; 2 – Uvula; 3 – Soft palate; 4 – Tubal tonsil; 5 – Pharyngeal tonsil; 6 – Lymphoid nodules; 7 – Palatopharyngeal arch; Posterior pillar of fauces; 8 – Palatine tonsil; 9 – Lingual tonsil

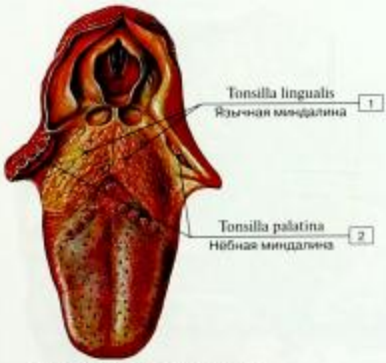

Рис. 491. Язычная и глоточная миндалины:

1 – Lingual tonsil; 2 – Palatine tonsil

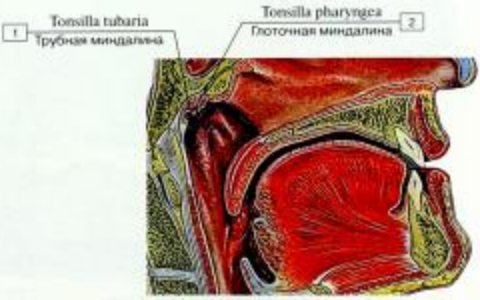

Рис. 492. Трубная и глоточная миндалины:

1 – Tubal tonsil; 2 – Pharyngeal tonsil

Рис. 493. Глоточная миндалина, вид снизу:

1 – Pharyngeal recess; 2 – Pharyngeal tonsil; 3 – Pharynx, roof; 4 – Torus tubarius; 5 – Pharyngeal opening of auditory tube; 6 – Pharyngeal bursa

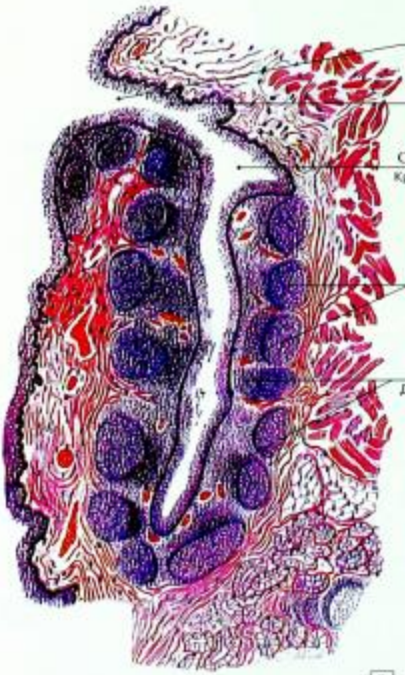

Рис. 494. Фрагмент нёбной миндалины (схема):

1 – Mucosa; Mucous membrane; 2 – Tonsillar pits; 3 – Tonsillar crypts; 4 – Lymphoid nodules; 5 – Diffuse lymphoid tissue

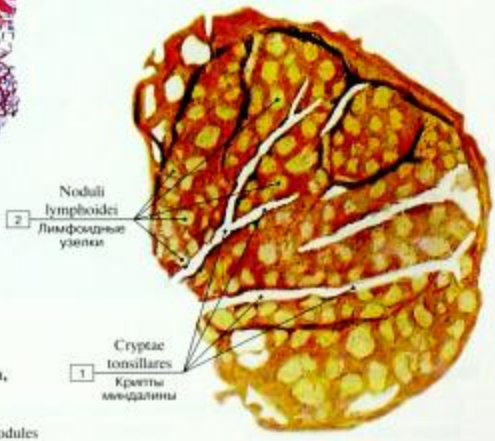

Рис. 495. Нёбная миндалина, фронтальный разрез:

1 – Tonsillar crypts; 2 – Lymphoid nodules

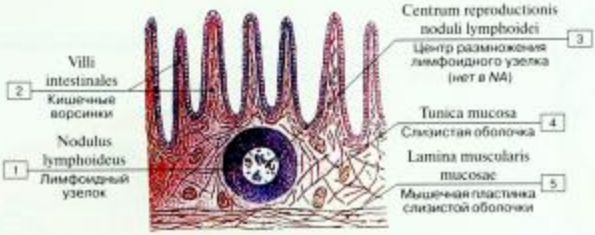

Рис. 496. Расположение лимфоидного узелка в кишечной стенке (схема):

1 – Lymphoid nodule; 2 – Villi intestinales; 3 – Center for reproduction of lymphoid nodule; 4 – Mucosa; Mucous membrane; 5 – Muscularis mucosae

Рис. 497. Лимфоидная бляшка:

1 – Solitary lymphoid nodules; 2 – Circular folds; 3 – Aggregated lymphoid nodules; 4 – Mesentery

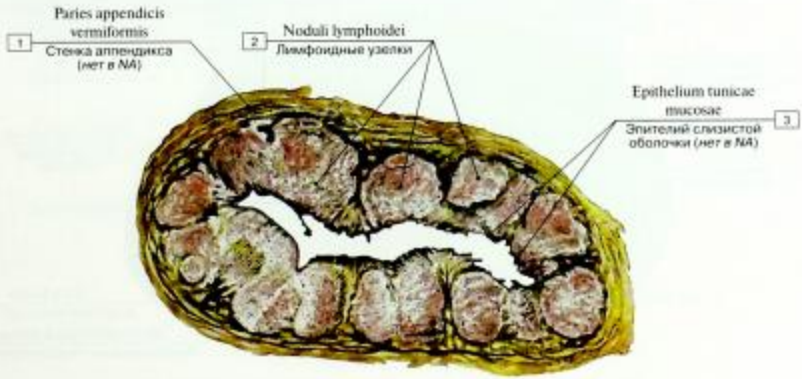

Рис. 498. Лимфоидные узелки аппендикса, поперечный разрез аппендикса:

1 – Wall of appendix; 2 – Lymphoid nodules; 3 – Epithelium mucosal tunica

Рис. 499. Формы лимфатических узлов

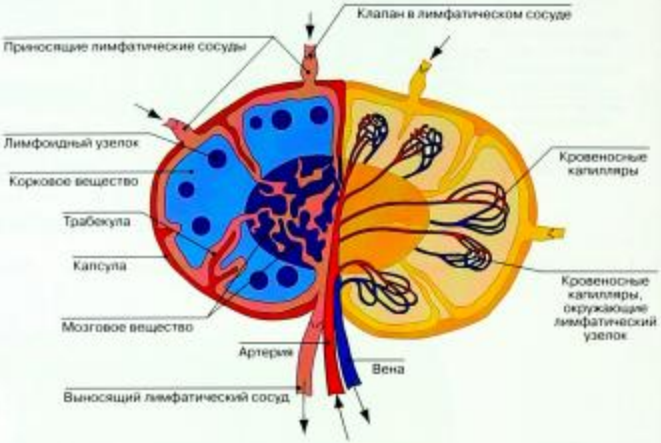

Рис. 500. Строение лимфатического узла (слева – ток лимфы, справа – ток крови)
(по Л.К. Жункейра, Ж. Карнейро)

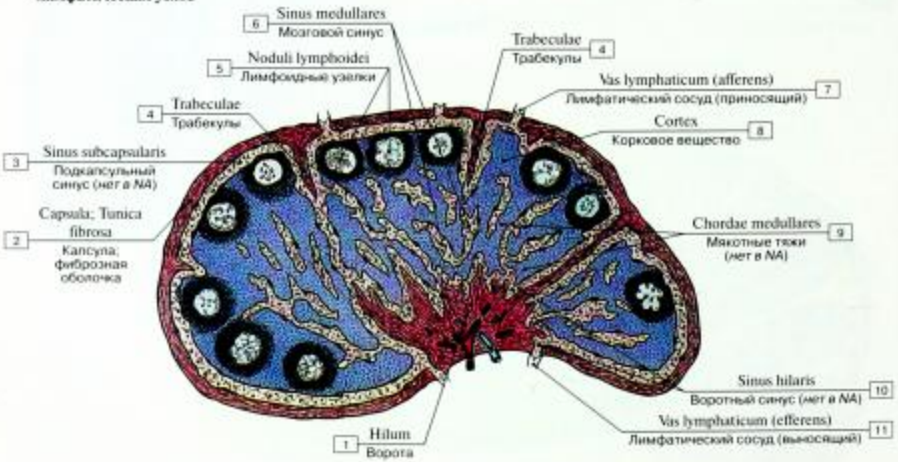

Рис. 501. Строение лимфатического узла, продольный разрез (схема):

1 – Hilum; 2 – Fibrous capsule; 3 – Subcapsular sinus; 4 – Trabeculae; 5 – Lymphoid nodules; 6 – Medullary sinus; 7 – Lymphatic vessel (afferent); 8 – Cortex; 9 – Medullary for chorda; 10 – Sinus hilaris; 11 – Lymphatic vessel (efferent)

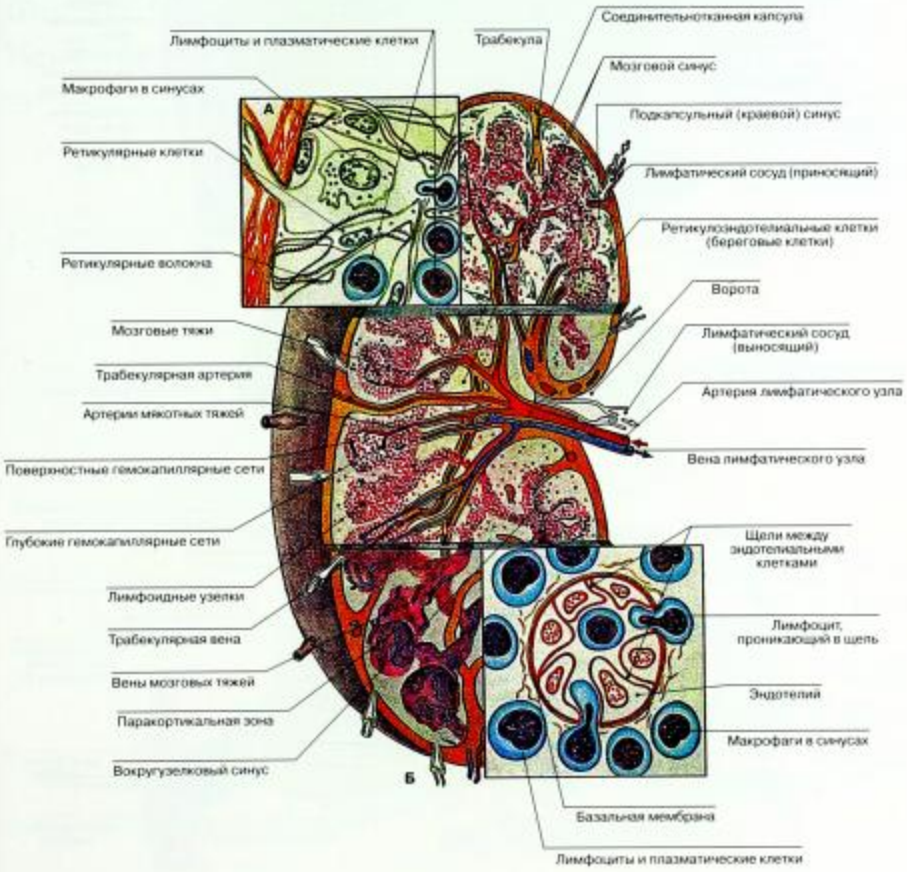

Рис. 502. Строение лимфатического узла (А – краевой синус, Б – посткапиллярная венула) (схема)
(рис. Ю. И. Афанасьева)

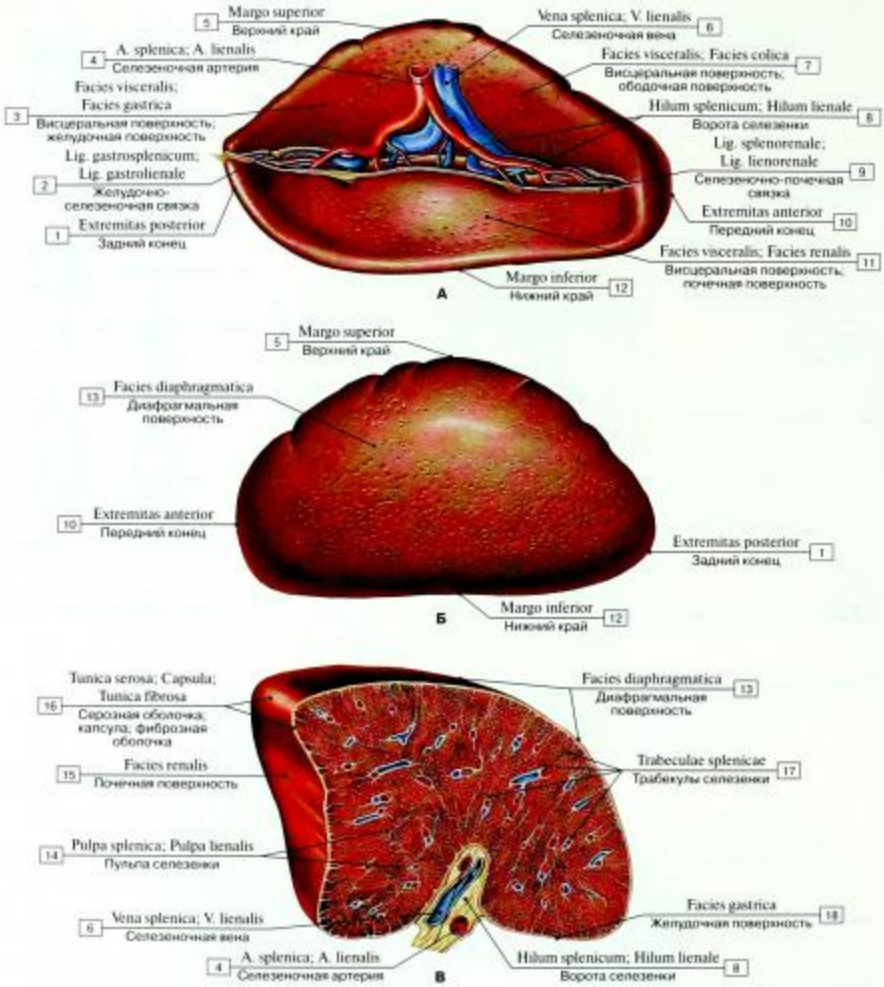

Рис. 503. Селезенка (А – вид с вентральной стороны, Б – вид с верхнелатеральной стороны, В – вид с верхнемедиальной стороны, поперечный разрез через ворота):

1 – Posterior extremity; 2 – Gastrosplenic ligament; 3 – Visceral surface; Gastric surface; 4 – Splenic artery; 5 – Superior border; 6 – Splenic vein; 7 – Visceral surface; Colic surface; 8 – Splenic hilum; 9 – Splenorenal ligament; Lienorenal ligament; 10 – Anterior extremity; 11 – Visceral surface; Renal surface; 12 – Inferior border; 13 – Diaphragmatic surface; 14 – Splenic pulp; 15 – Renal surface; 16 – Serosa; Serous coat; Fibrous capsule; 17 – Splenic trabeculae; 18 – Gastric surface

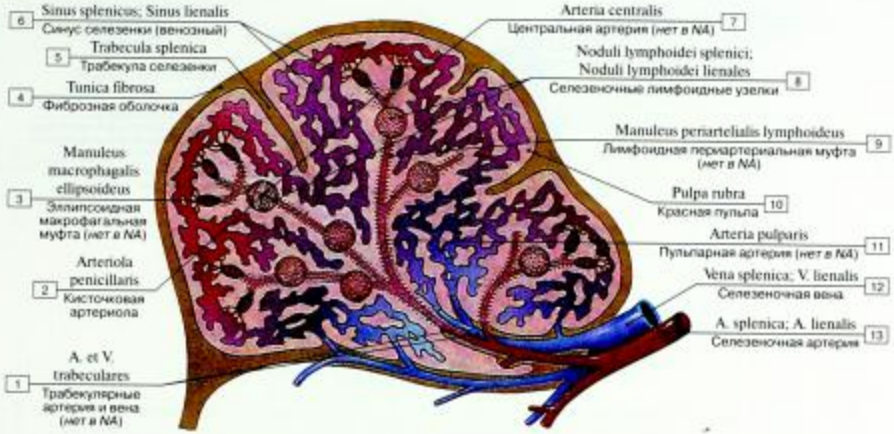

Рис. 504. Лимфоидные образования селезенки и их взаимоотношение с кровеносными сосудами (схема):

1 – Trabecular artery and vein; 2 – Penicillar arteriole; 3 – Ellipsoid macrophagal clutch; 4 – Fibrous capsule; 5 – Splenic trabecula; 6 – Splenic sinus; 7 – Central artery; 8 – Splenic lymphoid nodules; 9 – Lymphoid periarterial clutch; 10 – Red pulp; 11 – Pulpar artery; 12 – Splenic vein; 13 – Splenic artery

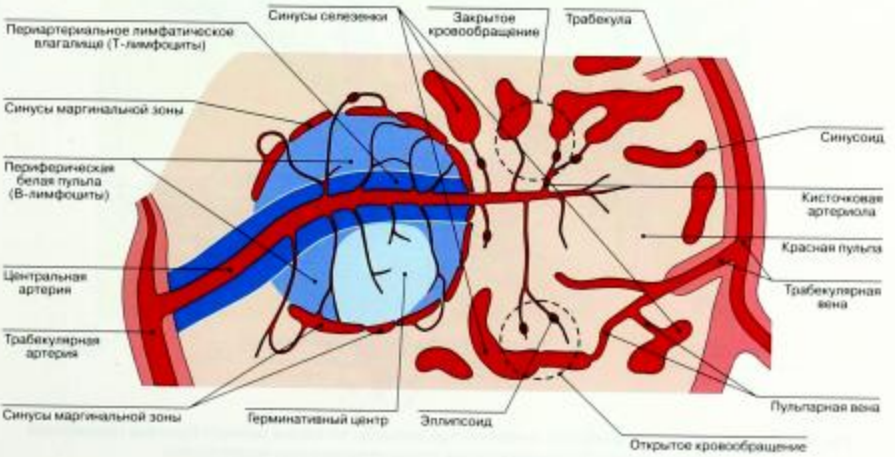

Рис. 505. Строение и кровообращение селезенки (схема)
(по Л.К. Жункейра, Ж. Карнейро)

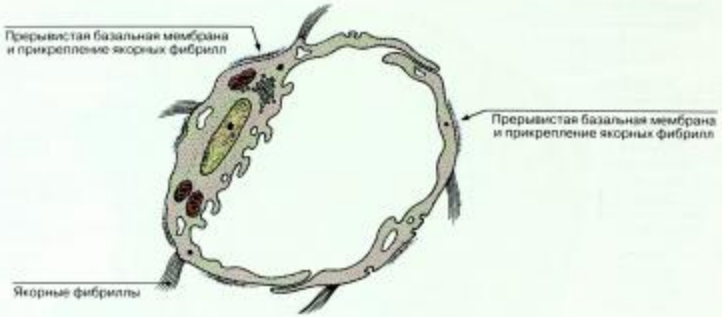

Рис. 506. Ультраструктура лимфатического капилляра (схема)
(по Л.К. Жункейра, Ж. Картейро)

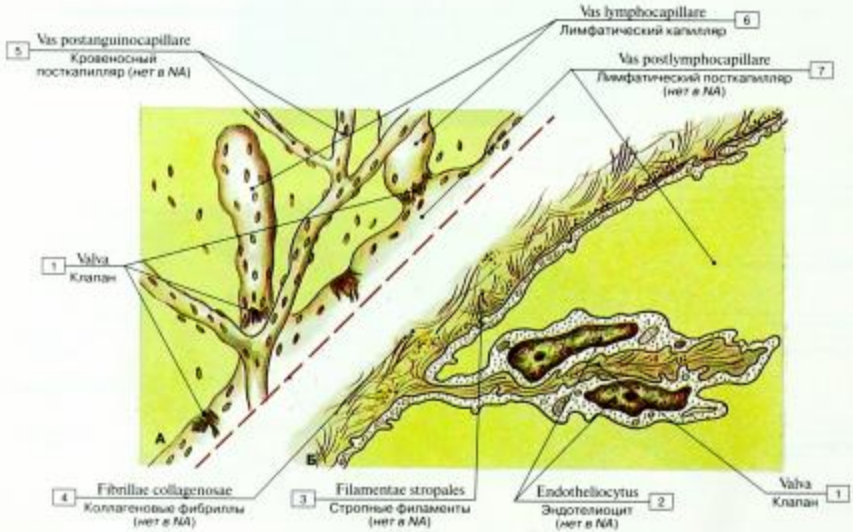

Рис. 507. Лимфатические капилляры (А – лимфатический капилляр; тотальный препарат брюшины (импрегнация солями серебра), Б – ультраструктура стенки лимфатических микрососудов):

1 – Valve; 2 – Endotheliocytus; 3 – Stropal filaments; 4 – Collagenose fibrils; 5 – Blood postcapillary; 6 – Lymphatic capillary; 7 – Lymphatic postcapillary
(по О.В. Волковой)

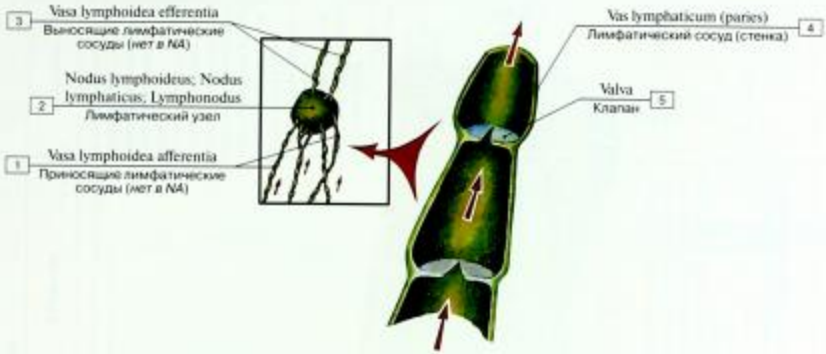

Рис. 508. Строение лимфатических сосудов (схема):

1 – Afferent lymph vessels; 2 – Lymph node; 3 – Efferent lymph vessels; 4 – Lymphatic vessel (Wall); 5 – Valve

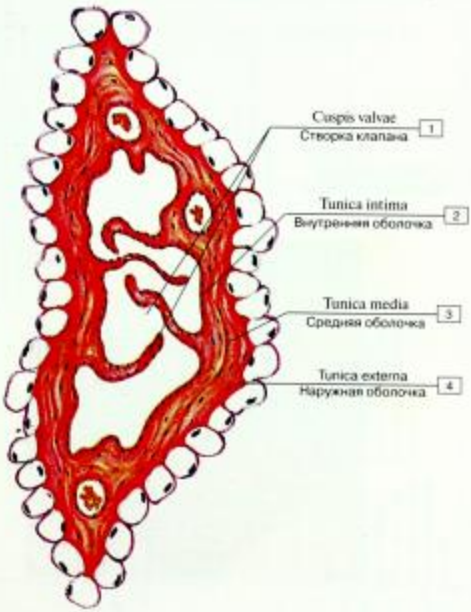

Рис. 509. Магистральный лимфатический сосуд мышечного типа:

1 – Cusp valve; 2 – Tunica intima; 3 – Tunica media; 4 – Tunica externa
(по О.В. Волковой)

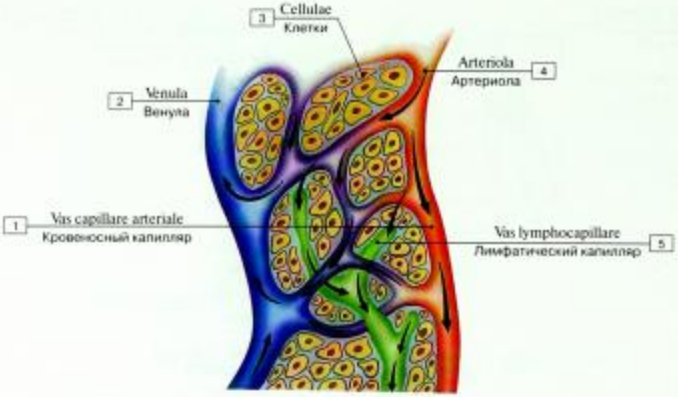

Рис. 510. Отношение между кровеносными и лимфатическими капиллярами (схема):

1 – Blood capillary; 2 – Venule; 3 – Cells; 4 – Arteriole; 5 – Lymphatic capillary

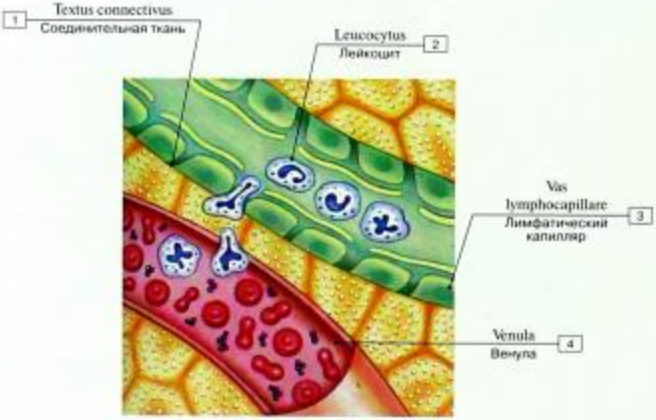

Рис. 511. Миграция лейкоцитов через кровеносные и лимфатические сосуды (схема):

1 – Connective tissue; 2 – Leukocyt; 3 – Lymphatic capillary; 4 – Venule

Таблица 26. Характеристика лимфатических протоков и стволов

Название	Область оттока лимфы	Начало (формирование)	Ход лимфатических сосудов	Впадение	Варианты
Грудной проток, длина 30–41 см	Левая половина грудной полости	В результате слияния правого и левого поясничных лимфатических и непарного кишечного стволов в брюшной полости, в забрюшинной клетчатке, на уровне XII грудного – II поясничного позвонков	Стенка начального (брюшного) отдела сращена с правой ножкой диафрагмы. Через аортальное отверстие диафрагмы проходит в заднее средостение, располагается на передней поверхности позвоночного столба, позади пищевода, между грудной частью аорты и непарной веной. Грудная часть лежит позади пищевода. На уровне II–III грудных позвонков выходит из-под левого края пищевода, поднимается вверх позади левых подключичной и общей сонной артерий и блуждающего нерва. В верхнем средостении проходит между средостенной плеврой (слева), пищеводом (справа), позвоночным столбом (сзади). На уровне V–VII шейных позвонков шейная часть грудного протока изгибается и образует дугу, огибающую купол плевры сверху и несколько сзади, в устье протока (имеется парный клапан)	В левый венозный угол или в конечный отдел образующих его вен	В 75% случаев начальная брюшная часть имеет расширение – цистерну грудного протока. В 25% случаев начало грудного протока имеет вид сетевидного сплетения. В 50% случаев грудной проток перед впадением в вену имеет расширение, часто проток раздваивается. В 30% случаев нижняя половина грудного протока удвоена
Яремный ствол (правый и левый)	От правой половины головы и шеи – в правый ствол, от левой половины головы и шеи – в левый	Из выносящих лимфатических сосудов латеральных глубоких шейных (внутренних яремных) лимфатических узлов соответствующей стороны		Правый – в правый венозный угол, в конечный отдел правой внутренней яремной вены или участвует в образовании правого лимфатического протока, левый – непосредственно в левый венозный угол, во внутреннюю яремную вену или в большинстве случаев в шейную часть грудного протока	Каждый яремный ствол представлен одним сосудом или несколькими короткими сосудами
Подключичный ствол (правый и левый)	От правой верхней конечности – в правый ствол, от левой верхней конечности – в левый	Из выносящих лимфатических сосудов подмышечных лимфатических узлов, главным образом верхушечных	Один или несколько стволиков к соответствующему венозному углу	Правый – в правый венозный угол или правую подключичную вену, правый лимфатический проток; левый – в левый венозный угол, левую подключичную вену и примерно в половине случаев – в конечную часть грудного протока	
Правый лимфатический проток (непостоянный, встречается в 18–19% случаев, длина 10–12 мм)	Принимает лимфу из правых подключичных, яремного и бронхосредостенного стволов	Формируется путем слияния правых яремного и подключичного стволов		В угол, образованный слиянием правых внутренней яремной и подключичной вен, или в конечный отдел внутренней яремной вены, или (очень редко) в подключичную вену	Редко имеет одно устье, чаще 2–3 стволика
Правый бронхосредостенный ствол	Органы правой половины грудной полости			В правый лимфатический проток или самостоятельно в правый венозный угол	
Левый бронхосредостенный ствол	Органы левой половины грудной полости			В грудной проток	

Таблица 27. Группы лимфатических узлов, к которым оттекает лимфа от некоторых внутренних органов

Орган	Часть органа (поверхность)	Группы лимфатических узлов
Язык		Подподбородочные, латеральные глубокие шейные (внутренние яремные)
Глотка		Латеральные глубокие шейные (внутренние яремные), заглоточные, околотрахеальные (от гортанной части глотки)
Пищевод	Шейная часть	Околотрахеальные, трахеобронхиальные верхние и нижние, предпозвоночные
	Грудная часть	Трахеобронхиальные нижние, медиастинальные задние (околопищеводные), перикардиальные латеральные, непосредственно в грудной проток
	Брюшная часть	Кардиальные
Желудок	Кардиальная часть (кардия), а также прилежащие части передней и задней стенок и правая половина дна желудка	Кардиальные
	Область малой кривизны (прилежащие к кривизне части передней и задней стенок тела желудка до угловой вырезки)	Желудочные левые
	Привратниковая часть (верхняя полукружность)	Желудочные правые, печеночные
	Привратниковая часть (нижняя полукружность)	Пилорические
	Правая часть области большой кривизны (прилежащие к кривизне части передней и задней стенок желудка)	Желудочно-сальниковые правые
	Левая часть области большой кривизны (прилежащие к кривизне части передней и задней стенок тела желудка)	Желудочно-сальниковые левые
	Левая половина дна желудка	Селезеночные
Печень	Диафрагмальная поверхность	Диафрагмальные верхние (перикардиальные), окологрудинные
	Висцеральная поверхность, правая доля	Печеночные, поджелудочно-двенадцатиперстные, диафрагмальные нижние, чревные, поясничные правые. В единичных случаях непосредственно в грудной проток
	Висцеральная поверхность, левая доля	Печеночные, желудочные левые и правые, запилорические, поясничные, кардиальные
Желчный пузырь		Печеночные, желчепузырный узел
Тонкая кишка		Брыжеечные (верхние), подвздошно-ободочные (от конечного отдела подвздошной кишки)
Слепая кишка		Подвздошно-ободочные
Ободочная кишка		Околоободочные (правые, средние, левые)
Прямая кишка	Нижний отдел (заднепроходной канал)	Околопрямокишечные (аноректальные), поверхностные паховые
	Ампула	Околопрямокишечные (аноректальные), внутренние подвздошные, крестцовые
	Верхний отдел	Верхние прямокишечные, нижние брыжеечные, поясничные (ниже почечных артерий)
Гортань		Латеральные глубокие шейные (внутренние яремные), предгортанные, предтрахеальные, околотрахеальные
Легкое правое	Верхняя доля	Бронхолегочные (правые), трахеобронхиальные (нижние и верхние)
	Средняя доля	
	Нижняя доля	Бронхолегочные (правые), трахеобронхиальные нижние, средостенные задние (околопищеводные)
Легкое левое	Верхняя доля	Бронхолегочные (левые), трахеобронхиальные верхние, средостенные передние
	Нижняя доля	Бронхолегочные (левые), трахеобронхиальные нижние, средостенные передние и задние
Правая почка		Поясничные (латеральные кавальные, предкавальные, посткавальные)
Левая почка		Поясничные (латеральные аортальные, преаортальные, постаортальные), промежуточные
Мочевой пузырь		Внутренние подвздошные
Простата		Внутренние подвздошные
Яичко		Поясничные
Матка		Подвздошные внутренние и наружные, околопрямокишечные (аноректальные), поясничные (от дна матки)
Маточная труба		Поясничные
Яичник		Латеральные аортальные и преаортальные (слева), поясничные промежуточные, латеральные кавальные и предкавальные (справа), подвздошные внутренние и общие
Молочная железа	Верхнелатеральный квадрант	Подмышечные (нижние, медиальные, верхушечные), латеральные глубокие шейные (надключичные), окологрудинные
	Нижнелатеральный квадрант	Подмышечные (медиальные, нижние), окологрудинные
	Верхнемедиальный квадрант	Окологрудинные, средостенные передние, подмышечные
	Нижнемедиальный квадрант	Окологрудинные, подмышечные

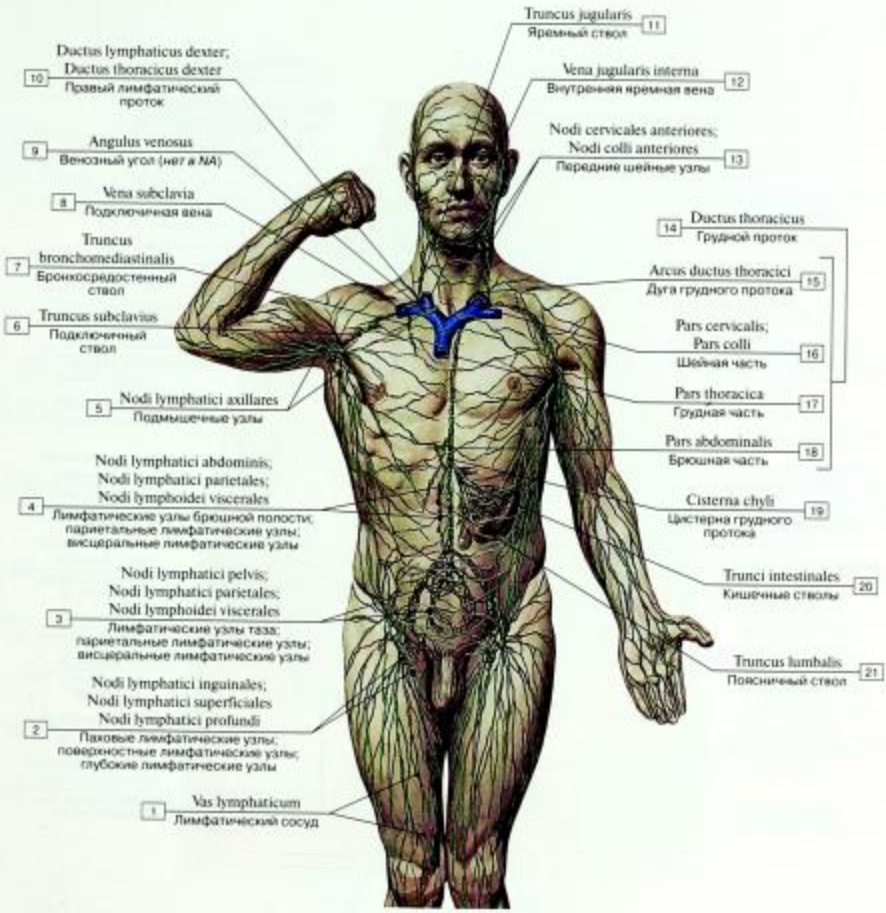

Рис. 512. Строение лимфатической системы (схема):

1 – Lymphatic vessel; 2 – Inguinal lymph nodes; Superficial lymph nodes; Deep lymph nodes; 3 – Pelvic lymph nodes; Parietal nodes; Visceral lymph nodes; 4 – Abdominal lymph nodes; Parietal nodes; Visceral lymph nodes; 5 – Axillary lymph nodes; 6 – Subclavian trunk; 7 – Bronchomediastinal trunk; 8 – Subclavian vein; 9 – Venous angle; 10 – Right lymphatic duct; Right thoracic duct; 11 – Jugular trunk; 12 – Internal jugular vein; 13 – Anterior cervical nodes; 14 = 15 + 16 + 17 + 18 – Thoracic duct; 15 – Arch of thoracic duct; 16 – Cervical part; 17 – Thoracic part; 18 – Abdominal part; 19 – Cisterna chyli; Chyle cistern; 20 – Intestinal trunks; 21 – Lumbar trunk

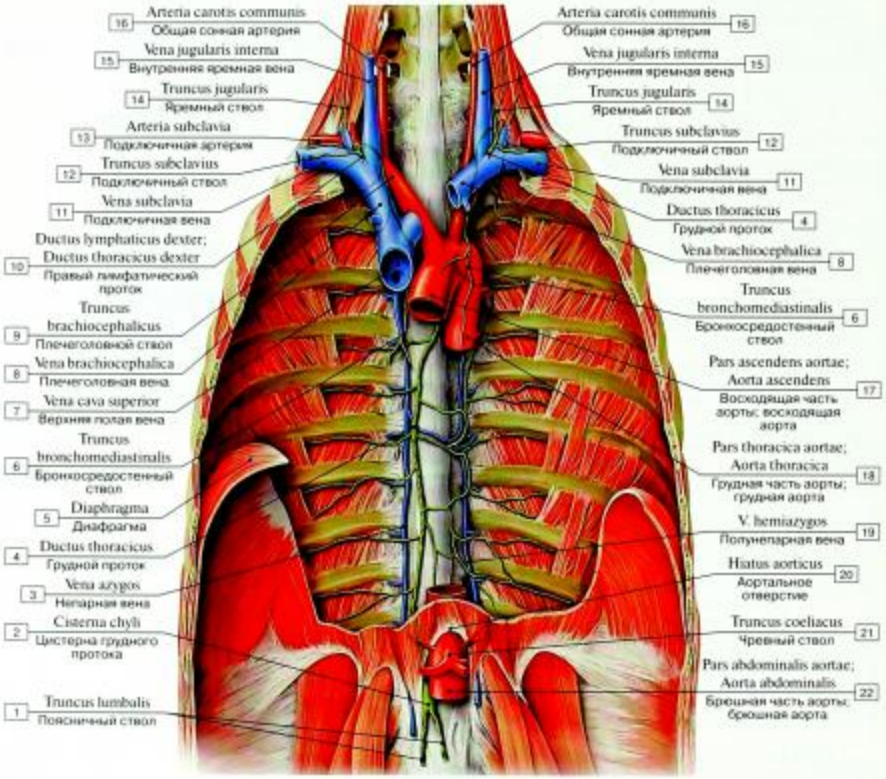

Рис. 513. Лимфатические протоки, вид спереди:

1 – Lumbar trunk; 2 – Cisterna chyli; Chyle cistern; 3 – Azygos vein; 4 – Thoracic duct; 5 – Diaphragm; 6 – Bronchomediastinal trunk; 7 – Superior vena cava; 8 – Brachiocephalic vein; 9 – Brachiocephalic trunk; 10 – Right lymphatic duct; Right thoracic duct; 11 – Subclavian vein; 12 – Subclavian trunk; 13 – Subclavian artery; 14 – Jugular trunk; 15 – Internal jugular vein; 16 – Common carotid artery; 17 – Ascending aorta; 18 – Thoracic aorta; 19 – Hemi-azygos vein; Inferior hemi-azygos vein; 20 – Aortic hiatus; 21 – Coeliac trunk; 22 – Abdominal aorta

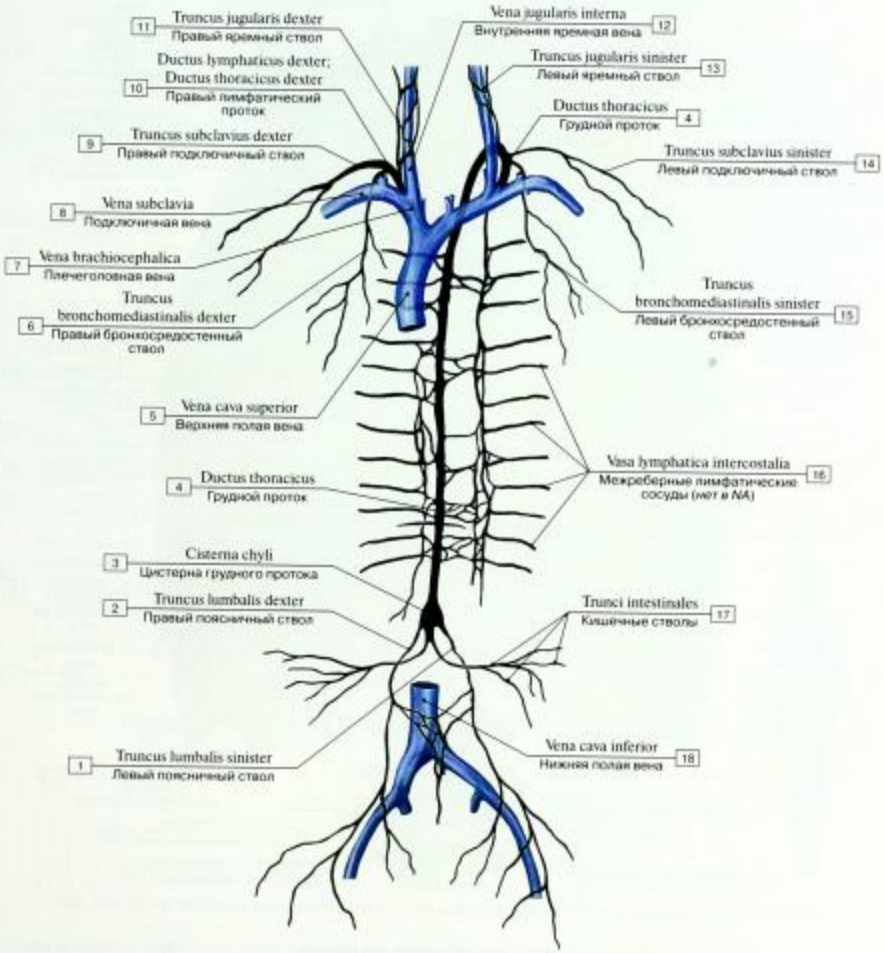

Рис. 514. Лимфатические протоки (схема):

1 – Left lumbar trunk; 2 – Right lumbar trunk; 3 – Cisterna chyli; Chyle cistern; 4 – Thoracic duct; 5 – Superior vena cava; 6 – Right bronchomediastinal trunk; 7 – Brachiocephalic vein; 8 – Subclavian vein; 9 – Right subclavian trunk; 10 – Right lymphatic duct; Right thoracic duct; 11 – Right jugular trunk; 12 – Internal jugular vein; 13 – Left jugular trunk; 14 – Left subclavian trunk; 15 – Left bronchomediastinal trunk; 16 – Intercostal lymphatic vessel; 17 – Intestinal trunks; 18 – Inferior vena cava

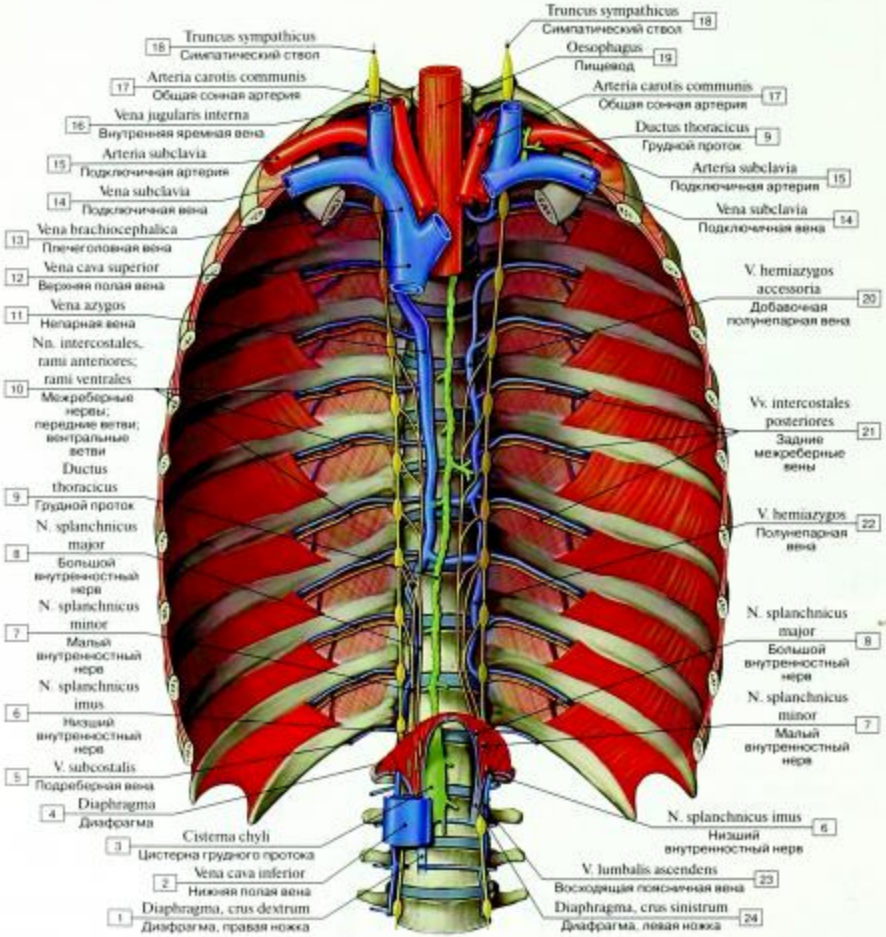

Рис. 515. Грудной проток, вид спереди:

1 – Diaphragm, right crus; 2 – Inferior vena cava; 3 – Cisterna chyli; Chyle cistern; 4 – Diaphragm; 5 – Subcostal vein; 6 – Least splanchnic nerve; Lowest splanchnic nerve; 7 – Lesser splanchnic nerve; 8 – Greater splanchnic nerve; 9 – Thoracic duct; 10 – Intercostal nerves, anterior rami; ventral rami; 11 – Azygos vein; 12 – Superior vena cava; 13 – Brachiocephalic vein; 14 – Subclavian vein; 15 – Subclavian artery; 16 – Internal jugular vein; 17 – Common carotid artery; 18 – Sympathetic trunk; 19 – Oesophagus; 20 – Accessory hemi-azygos vein; Superior hemi-azygos vein; 21 – Posterior intercostal veins; 22 – Hemi-azygos vein; Inferior hemi-azygos vein; 23 – Ascending lumbar vein; 24 – Diaphragm, left crus

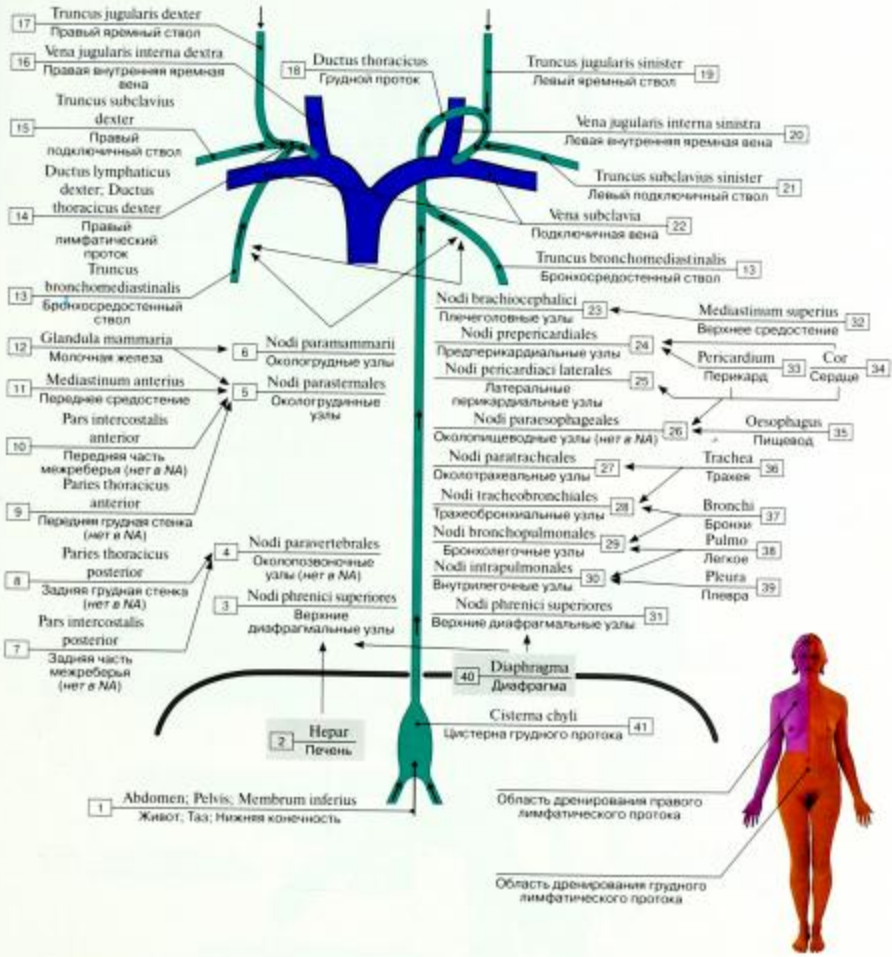

Рис. 516. Отток лимфы от различных областей тела в правый лимфатический и грудной протоки (схема):

1 – Abdomen; Pelvis; Lower limb; 2 – Liver; 3 – Superior diaphragmatic nodes; 4 – Paravertebral nodes; 5 – Parasternal nodes; 6 – Paramammary nodes; 7 – Posterior intercostal part; 8 – Posterior thoracic wall; 9 – Anterior thoracic wall; 10 – Anterior intercostal part; 11 – Anterior mediastinum; 12 – Breast; 13 – Bronchomediastinal trunk; 14 – Right lymphatic duct; Right thoracic duct; 15 – Right subclavian trunk; 16 – Right internal jugular vein; 17 – Right jugular trunk; 18 – Thoracic duct; 19 – Left jugular trunk; 20 – Left internal jugular vein; 21 – Left subclavian trunk; 22 – Subclavian vein; 23 – Brachiocephalic nodes; 24 – Prepericardial nodes; 25 – Lateral pericardial nodes; 26 – Paraesophageal nodes; 27 – Paratracheal nodes; 28 – Tracheobronchial nodes; 29 – Bronchopulmonary nodes; 30 – Intrapulmonary nodes; 31 – Superior diaphragmatic nodes; 32 – Superior mediastinum; 33 – Pericardium; 34 – Heart; 35 – Oesophagus; 36 – Trachea; 37 – Bronchi; 38 – Lung; 39 – Pleura; 40 – Diaphragm; 41 – Cisterna chyli; Chyle cistern

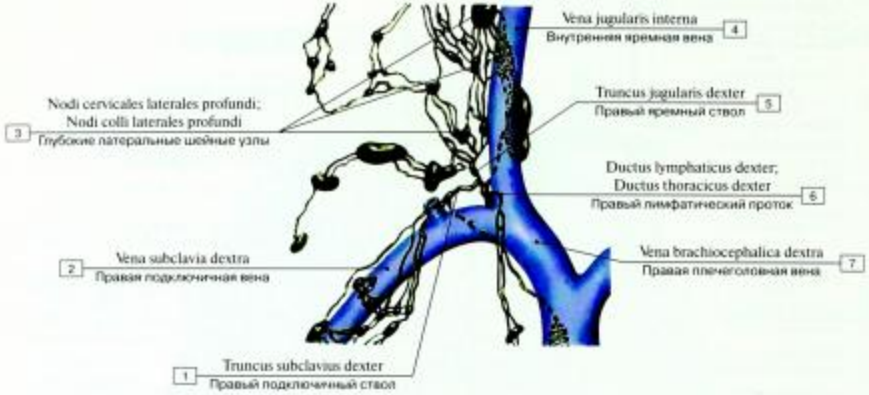

Рис. 517. Правый венозный угол и впадающие в него правый яремный ствол, правый подключичный ствол и правый лимфатический проток (схема):

1 – Right subclavian trunk; 2 – Right subclavian vein; 3 – Lateral cervical deep nodes; 4 – Internal jugular vein; 5 – Right jugular trunk; 6 – Right lymphatic duct; Right thoracic duct; 7 – Right brachiocephalic vein

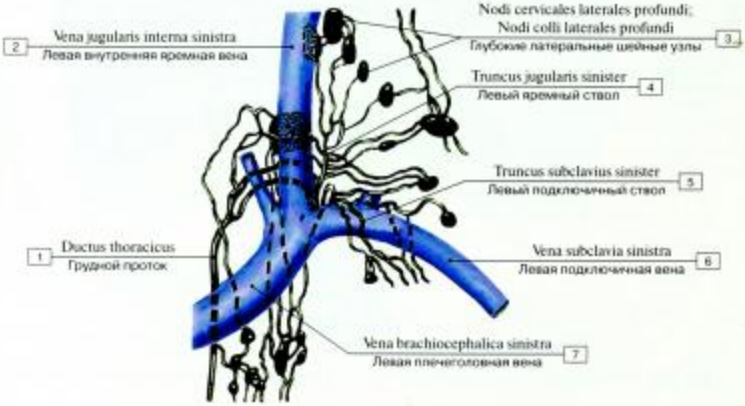

Рис. 518. Левый венозный угол и впадающие в него лимфатические стволы и грудной лимфатический проток (схема):

1 – Thoracic duct; 2 – Left internal jugular vein; 3 – Lateral cervical deep nodes; 4 – Left jugular trunk; 5 – Left subclavian trunk; 6 – Left subclavian vein; 7 – Left brachiocephalic vein

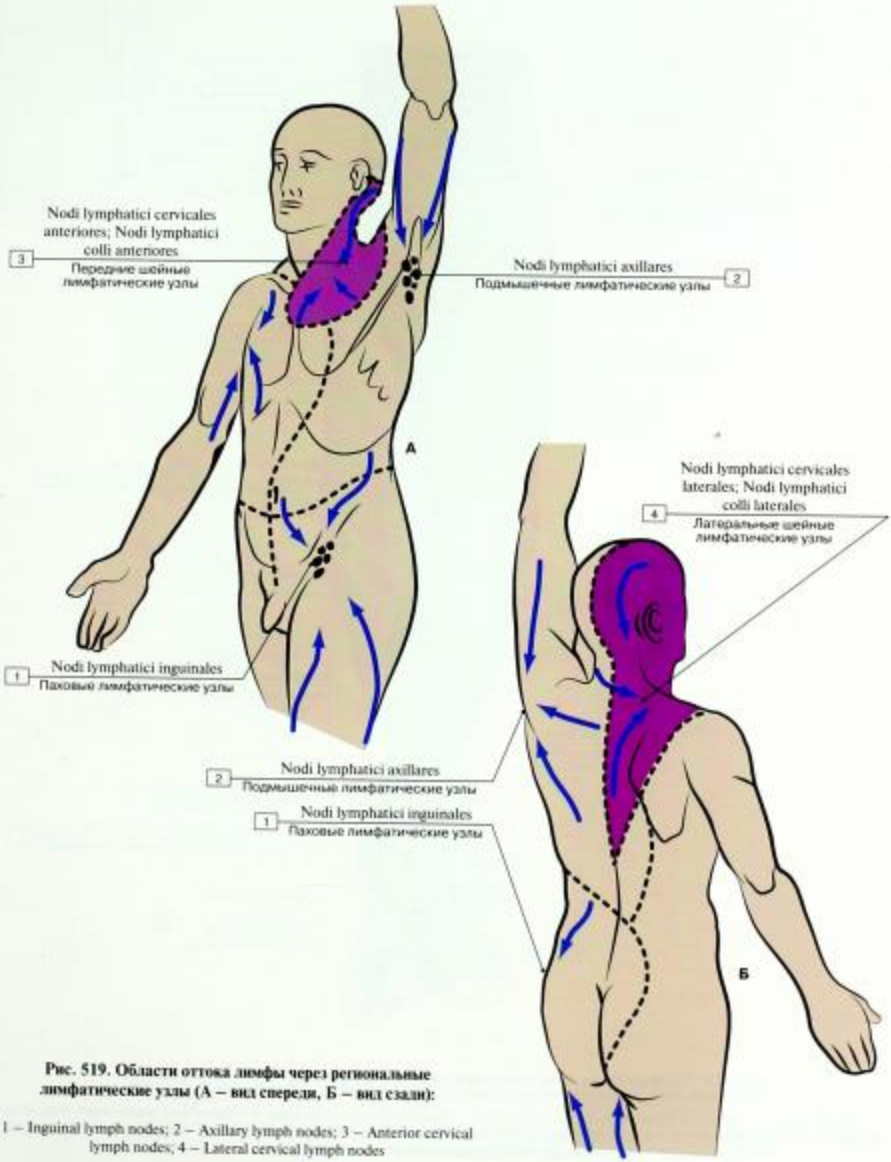

Рис. 519. Области оттока лимфы через региональные лимфатические узлы (А – вид спереди, Б – вид сзади):

1 – Inguinal lymph nodes; 2 – Axillary lymph nodes; 3 – Anterior cervical lymph nodes; 4 – Lateral cervical lymph nodes

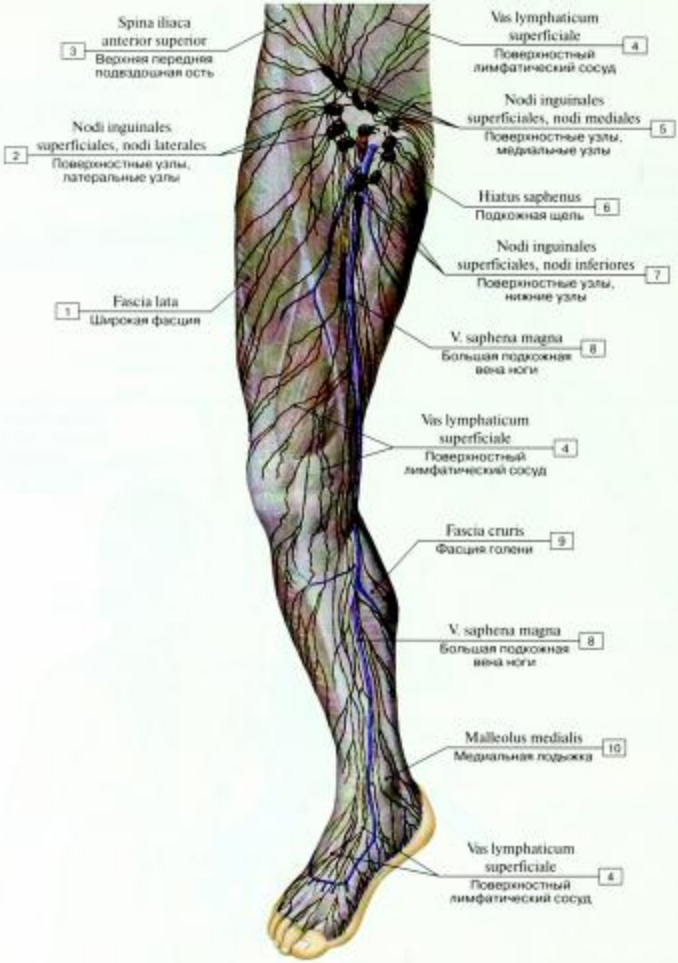

Рис. 520. Поверхностные лимфатические сосуды и узлы нижней конечности, вид спереди:

1 – Fascia lata; 2 – Superficial inguinal nodes, lateral nodes; 3 – Anterior superior iliac spine; 4 – Superficial lymph vessel; Superficial inguinal nodes, medial nodes; 6 – Saphenous opening; 7 – Superficial inguinal nodes, inferior nodes; 8 – Great saphenous vein; Long saphenous vein; 9 – Deep fascia of leg; 10 – Medial malleolus

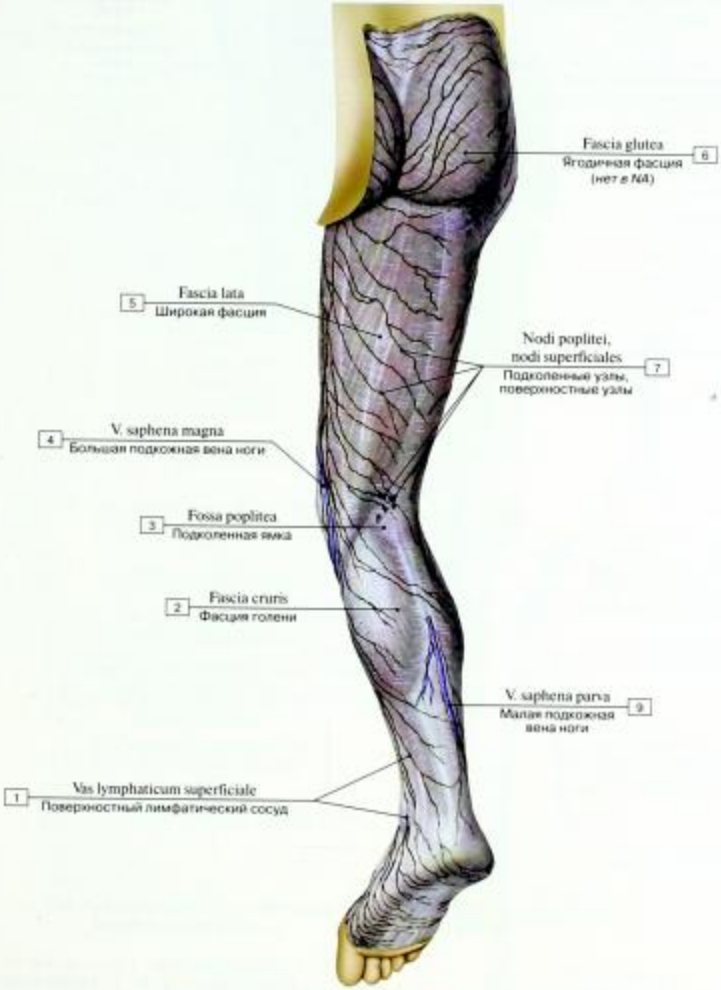

Рис. 521. Поверхностные лимфатические сосуды и узлы нижней конечности, вид сзади:

1 – Superficial lymph vessel; 2 – Deep fascia of leg; 3 – Popliteal fossa; 4 – Great saphenous vein; Long saphenous vein; 5 – Fascia lata; 6 – Fascia glutea; 7 – Popliteal nodes; Superficial nodes; 8 – Small saphenous vein; Short saphenous vein

Рис. 522. Глубокие лимфатические сосуды и узлы нижней конечности, вид сзади:

1 – Posterior tibial artery; Posterior tibial veins; 2 – Deep lymph vessel; 3 – Posterior tibial node; 4 – Popliteal artery; Popliteal vein; 5 – Adductor magnus; 6 – Sciatic nerve; 7 – Gluteal nodes, inferior nodes; 8 – Piriformis; 9 – Gluteus maximus; 10 – Gluteal nodes, superior nodes; 11 – Gluteus medius; 12 – Gluteus minimus; 13 – Quadratus femoris; 14 – Biceps femoris; 15 – Popliteal nodes, deep nodes; 16 – Gastrocnemius; 17 – Soleus; 18 – Fibular node; Peroneal node; 19 – Fibular artery; Peroneal artery; Fibular veins; Peroneal veins; 20 – Calcaneal tendon

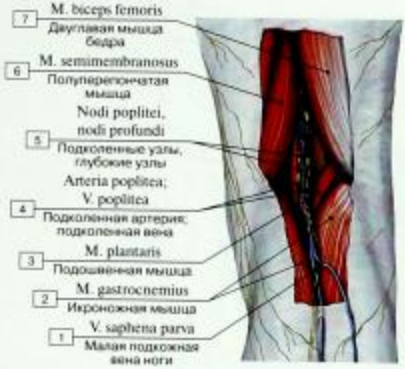

Рис. 523. Глубокие лимфатические узлы подколенной области:

1 – Small saphenous vein; Short saphenous vein; 2 – Gastrocnemius; 3 – Plantaris; 4 – Popliteal artery; Popliteal vein; 5 – Popliteal nodes; Deep nodes; 6 – Semimembranosus; 7 – Biceps femoris

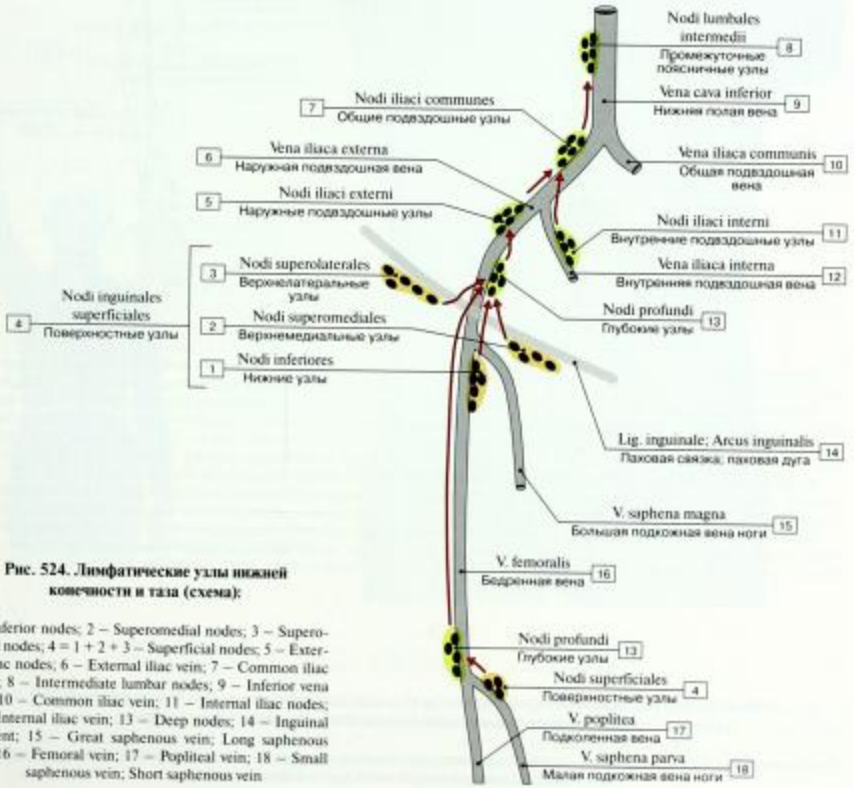

Рис. 524. Лимфатические узлы нижней конечности и таза (схема):

1 – Inferior nodes; 2 – Superomedial nodes; 3 – Superolateral nodes; 4 = 1 + 2 + 3 – Superficial nodes; 5 – External iliac nodes; 6 – External iliac vein; 7 – Common iliac nodes; 8 – Intermediate lumbar nodes; 9 – Inferior vena cava; 10 – Common iliac vein; 11 – Internal iliac nodes; 12 – Internal iliac vein; 13 – Deep nodes; 14 – Inguinal ligament; 15 – Great saphenous vein; Long saphenous vein; 16 – Femoral vein; 17 – Popliteal vein; 18 – Small saphenous vein; Short saphenous vein

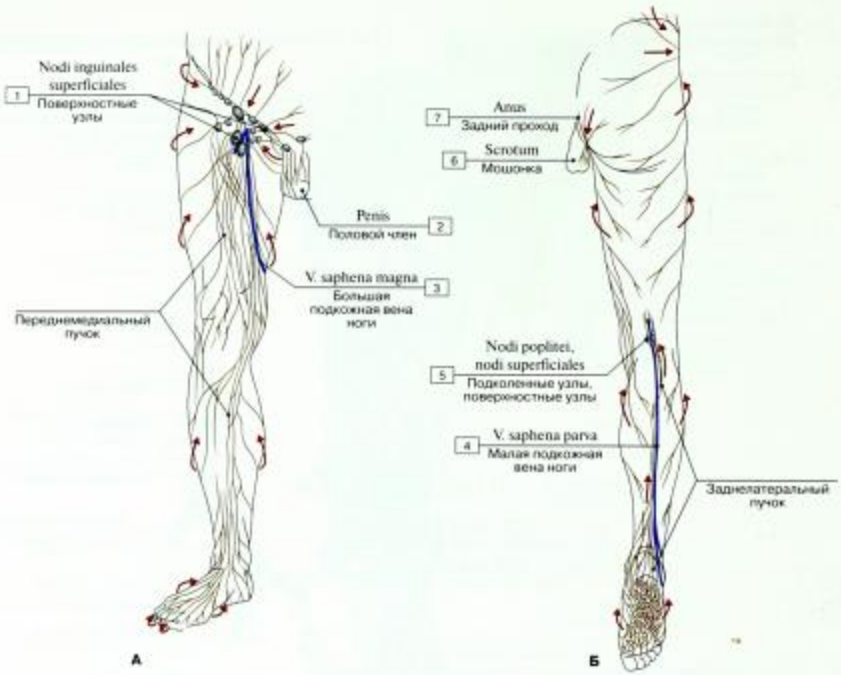

Лимфа оттекает от нижних конечностей по поверхностным и глубоким лимфатическим сосудам.

Наиболее крупные из них (коллекторные) обычно следуют по ходу поверхностных (большой и малой поверхностных вен ноги) и глубоких вен (подколенной и бедренной).

Лимфатические сосуды связаны между собой анастомозами, расположенными главным образом в подколенной и паховой областях.

Поверхностные лимфатические сосуды осуществляют отток лимфы в основном от кожи и подкожной основы, глубокие – от мышц и суставов.

Поверхностные лимфатические сосуды образуют переднемедиальный и заднелатеральный пучки. Переднемедиальный пучок, проходящий вдоль большой поверхностной вены ноги к паховым лимфатическим узлам, отводит лимфу от кожи и подкожной основы кроме латерального края стопы и узкой полосы кожи на икре. От этих участков лимфа отходит по сосудам заднелатерального пучка (см. Б).

Заднелатеральный пучок проходит вдоль малой поверхностной вены ноги и сначала отводит лимфу в поверхностные подколенные лимфатические узлы, от которых она оттекает через глубокие подколенные лимфатические узлы в глубокие паховые лимфатические узлы.

Рис. 525. Отток лимфы от нижней конечности (А – передняя поверхность, Б – задняя поверхность) (стрелки указывают основное направление лимфатического оттока) (схема):

1 – Superficial inguinal nodes; 2 – Penis; 3 – Great saphenous vein; Long saphenous vein; 4 – Small saphenous vein; Short saphenous vein; 5 – Popliteal nodes, superficial nodes; 6 – Scrotum; 7 – Anus

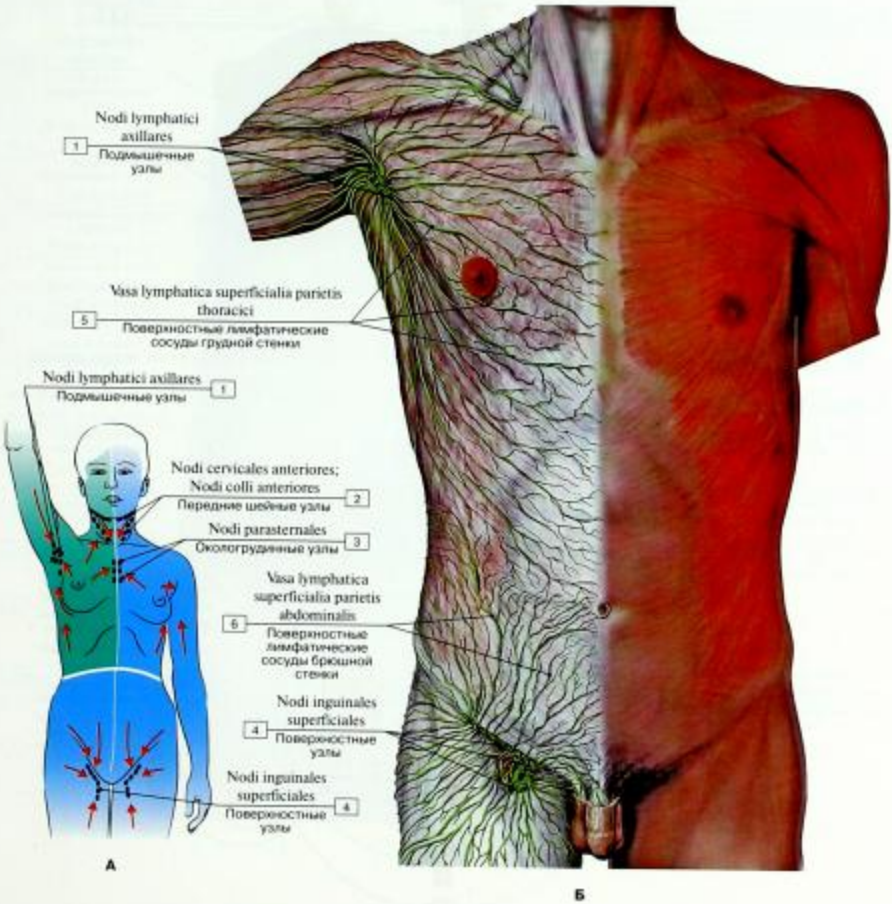

Рис. 526. Отток лимфы от передних стенок груди и живота (А – отток лимфы от передней стенки груди, живота и верхних конечностей (схема), Б – лимфатические сосуды передних стенок груди и живота):

1 – Axillary lymph nodes; 2 – Anterior cervical nodes; 3 – Parasternal nodes; 4 – Superficial inguinal nodes; 5 – Superficial lymphatic vessels of thoracic wall; 6 – Superficial lymphatic vessels of abdominal wall

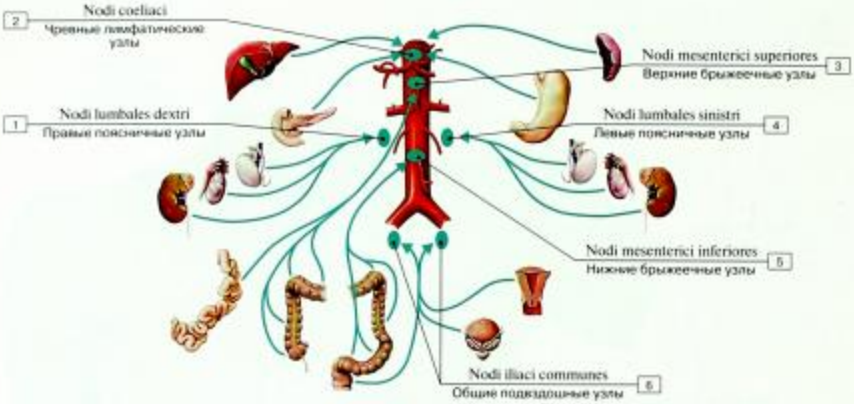

Рис. 527. Группы лимфатических узлов полости таза и брюшной полости, стрелками показан отток лимфы (схема):

1 – Right lumbar nodes; 2 – Coeliac nodes; 3 – Superior mesenteric nodes; 4 – Left lumbar nodes; 5 – Inferior mesenteric nodes; 6 – Common iliac nodes

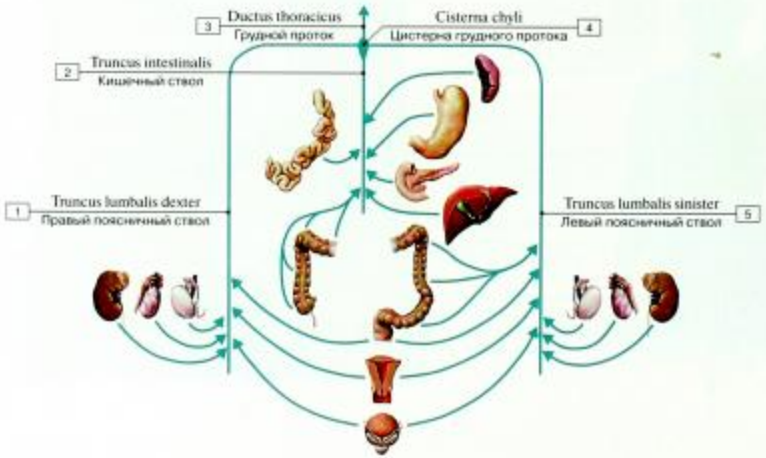

Рис. 528. Лимфатические стволы полости таза и брюшной полости, стрелками показан отток лимфы (схема):

1 – Right lumbar trunk; 2 – Intestinal trunk; 3 – Thoracic duct; 4 – Cisterna chyli; Chyle cistern; 5 – Left lumbar trunk

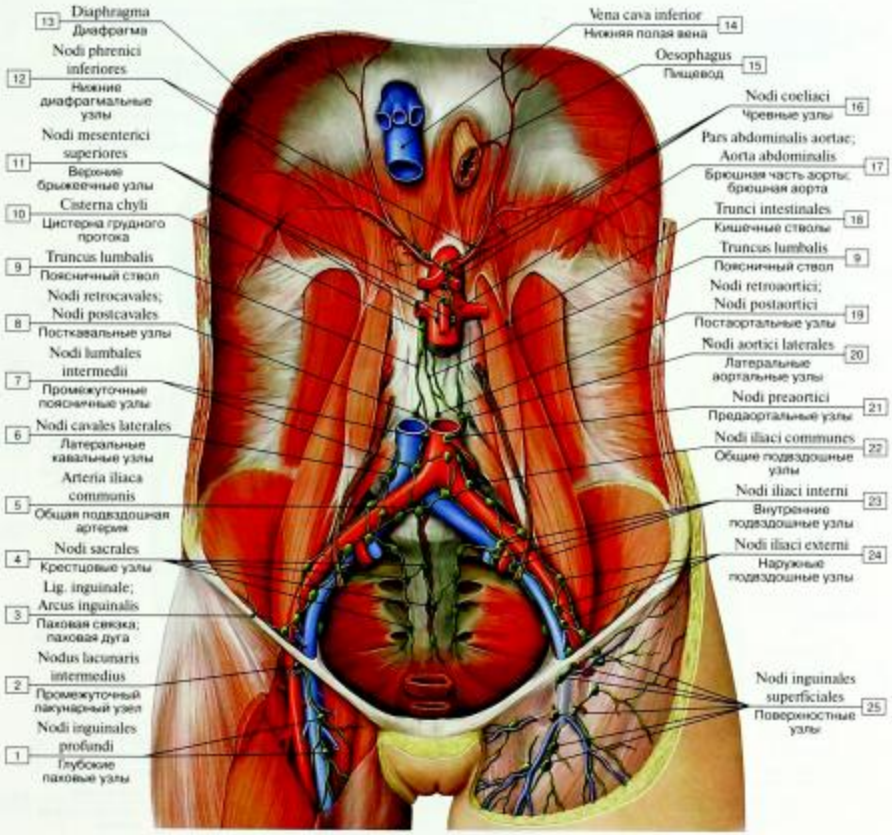

Рис. 529. Паховые, подвздошные и поясничные лимфатические узлы:

1 – Deep inguinal nodes; 2 – Intermediate lacunar node; 3 – Inguinal ligament; 4 – Sacral nodes; 5 – Common iliac artery; 6 – Lateral caval nodes; 7 – Intermediate lumbar nodes; 8 – Postcaval nodes; 9 – Lumbar trunk; 10 – Cisterna chyli; Chyle cistern; 11 – Superior mesenteric nodes; 12 – Inferior diaphragmatic nodes; 13 – Diaphragm; 14 – Inferior vena cava; 15 – Oesophagus; 16 – Coeliac nodes; 17 – Abdominal aorta; 18 – Intestinal trunks; 19 – Postaortic nodes; 20 – Lateral aortic nodes; 21 – Pre-aortic nodes; 22 – Common iliac nodes; 23 – Internal iliac nodes; 24 – External iliac nodes; 25 – Superficial inguinal nodes

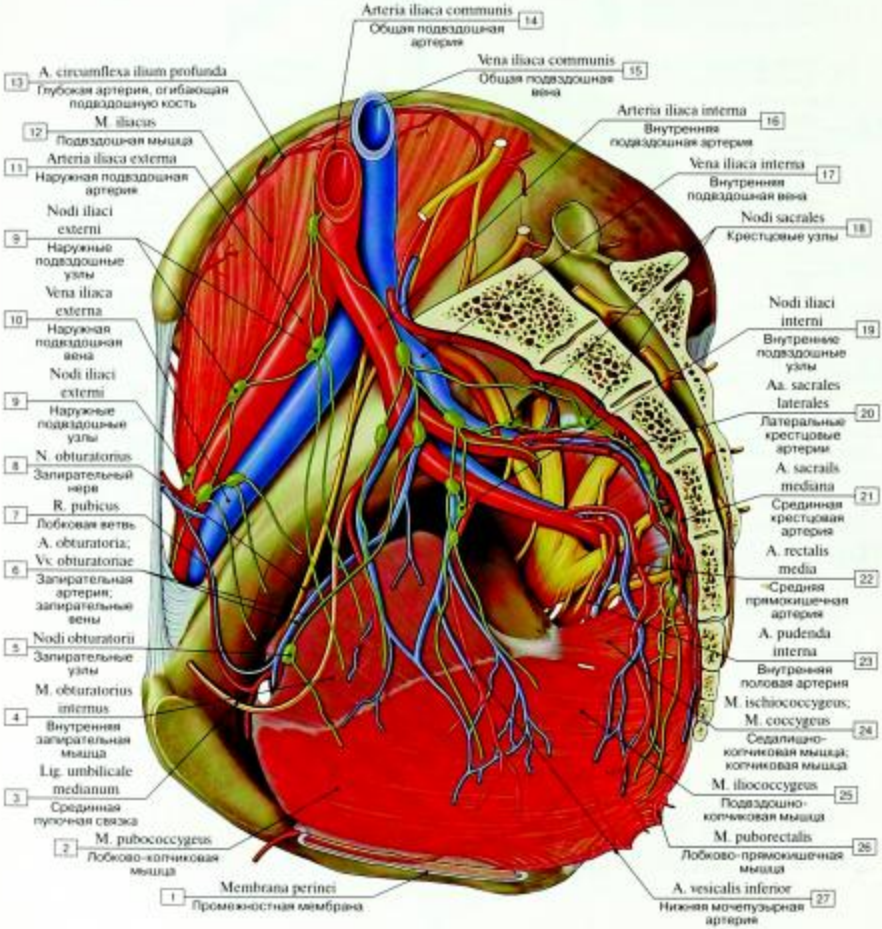

Рис. 530. Лимфатические сосуды и узлы таза, сагиттальный разрез, вид изнутри, слева:

1 – Perineal membrane; 2 – Pubococcygeus; 3 – Median umbilical ligament; 4 – Obturator internus; 5 – Obturator nodes; 6 – Obturator artery; Obturator veins; 7 – Pubic branch; 8 – Obturator nerve; 9 – External iliac nodes; 10 – External iliac vein; 11 – External iliac artery; 12 – Iliacus; 13 – Deep circumflex iliac artery; 14 – Common iliac artery; 15 – Common iliac vein; 16 – Internal iliac artery; 17 – Internal iliac vein; 18 – Sacral nodes; 19 – Internal iliac nodes; 20 – Lateral sacral arteries; 21 – Median sacral artery; 22 – Middle rectal artery; 23 – Internal pudendal artery; 24 – Ischiococcygeus; Coccygeus; 25 – Iliococcygeus; 26 – Puborectalis; 27 – Inferior vesical artery

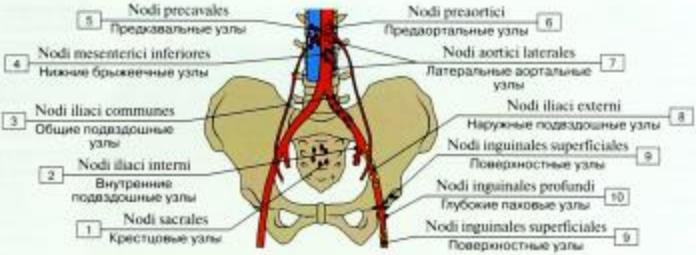

Рис. 531. Расположение тазовых лимфатических узлов (схема):

1 – Sacral nodes; 2 – Internal iliac nodes; 3 – Common iliac nodes; 4 – Inferior mesenteric nodes; 5 – Precaval nodes; 6 – Pre-aortic nodes; 7 – Lateral aortic nodes; 8 – External iliac nodes; 9 – Superficial inguinal nodes; 10 – Deep inguinal nodes

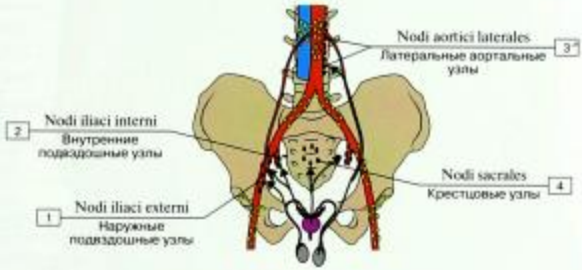

Рис. 532. Отток лимфы от мужских половых органов (схема):

1 – External iliac nodes; 2 – Internal iliac nodes; 3 – Lateral aortic nodes; 4 – Sacral nodes

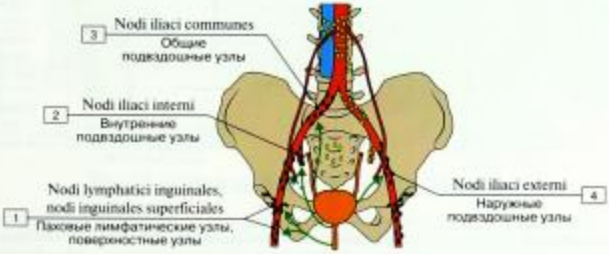

Рис. 533. Отток лимфы от мочевого пузыря и мочеиспускательного канала (схема):

1 – Inguinal lymph nodes, superficial inguinal nodes; 2 – Internal iliac nodes; 3 – Common iliac nodes; 4 – External iliac nodes

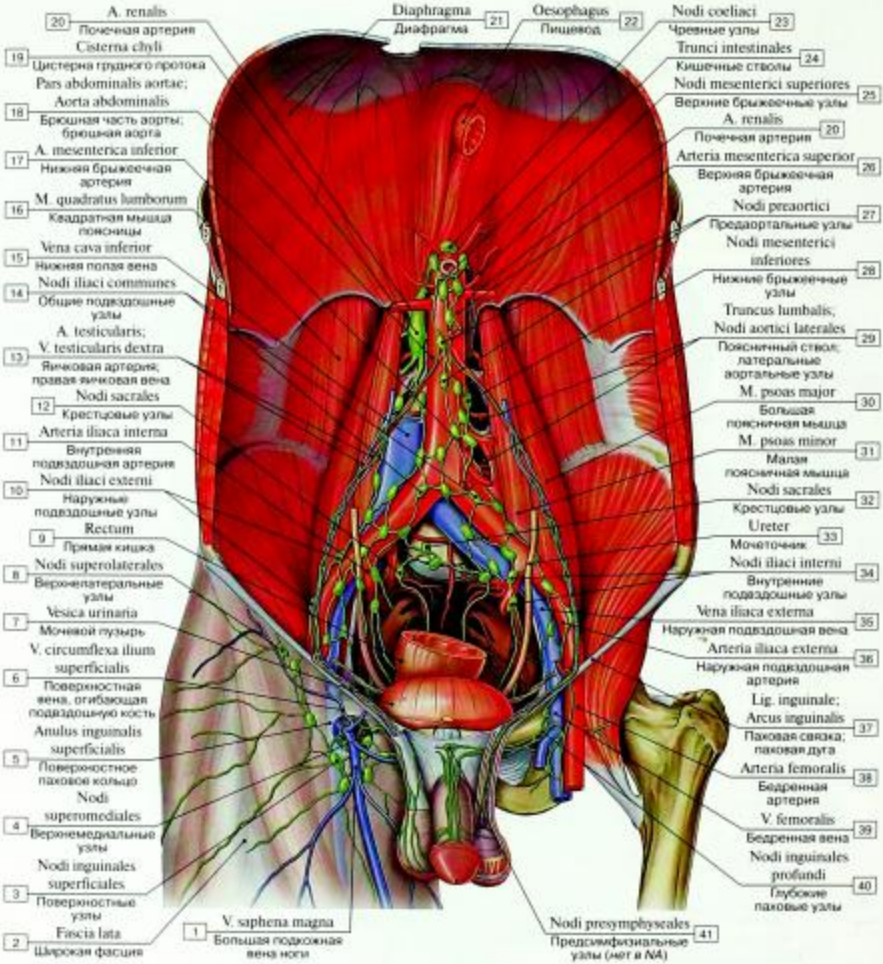

Рис. 534. Лимфатические узлы таза и брюшной полости мужчины:

1 – Great saphenous vein; Long saphenous vein; 2 – Fascia lata; 3 – Superficial inguinal nodes; 4 – Superomedial nodes; 5 – Superficial inguinal ring; 6 – Superficial circumflex iliac vein; 7 – Urinary bladder; 8 – Superolateral nodes; 9 – Rectum; 10 – External iliac nodes; 11 – Internal iliac artery; 12 – Sacral nodes; 13 – Testicular artery; Right testicular vein; 14 – Common iliac nodes; 15 – Inferior vena cava; 16 – Quadratus lumborum; 17 – Inferior mesenteric artery; 18 – Abdominal aorta; 19 – Cisterna chyli; Chyle cistern; 20 – Renal artery; 21 – Diaphragm; 22 – Oesophagus; 23 – Coeliac nodes; 24 – Intestinal trunks; 25 – Superior mesenteric nodes; 26 – Superior mesenteric artery; 27 – Pre-aortic nodes; 28 – Inferior mesenteric nodes; 29 – Lumbar trunk; Lateral aortic nodes; 30 – Psoas major; 31 – Psoas minor; 32 – Sacral nodes; 33 – Ureter; 34 – Internal iliac nodes; 35 – External iliac vein; 36 – External iliac artery; 37 – Inguinal ligament; 38 – Femoral artery; 39 – Femoral vein; 40 – Deep inguinal nodes; 41 – Presymphyseal nodes

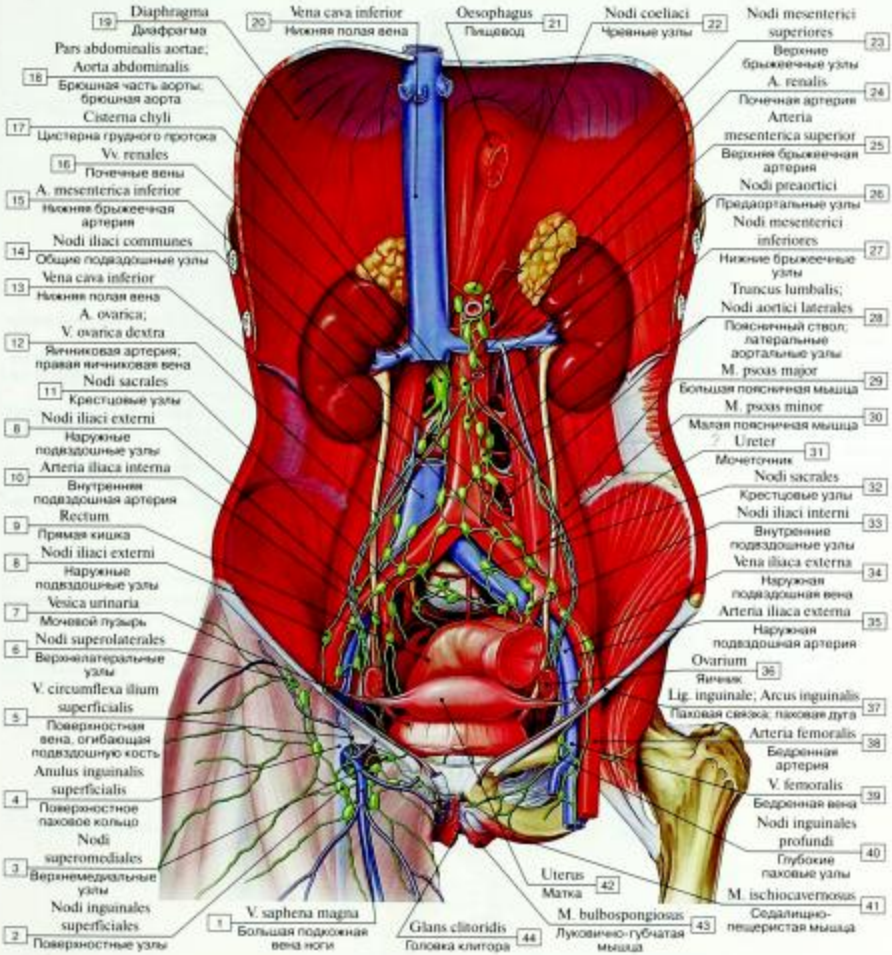

Рис. 535. Лимфатические узлы таза и брюшной полости женщины:

1 – Great saphenous vein; Long saphenous vein; 2 – Superficial inguinal nodes; 3 – Superomedial nodes; 4 – Superficial inguinal ring; 5 – Superficial circumflex iliac vein; 6 – Superolateral nodes; 7 – Urinary bladder; 8 – External iliac nodes; 9 – Rectum; 10 – Internal iliac artery; 11 – Sacral nodes; 12 – Ovarian artery; Right ovarian vein; 13 – Inferior vena cava; 14 – Common iliac nodes; 15 – Inferior mesenteric artery; 16 – Renal veins; 17 – Cisterna chyli; Chyle cistern; 18 – Abdominal aorta; 19 – Diaphragm; 20 – Inferior vena cava; 21 – Oesophagus; 22 – Coeliac nodes; 23 – Superior mesenteric nodes; 24 – Renal artery; 25 – Superior mesenteric artery; 26 – Pre-aortic nodes; 27 – Inferior mesenteric nodes; 28 – Lumbar trunk; Lateral aortic nodes; 29 – Psoas major; 30 – Psoas minor; 31 – Ureter; 32 – Sacral nodes; 33 – Internal iliac nodes; 34 – External iliac vein; 35 – External iliac artery; 36 – Ovary; 37 – Inguinal ligament; 38 – Femoral artery; 39 – Femoral vein; 40 – Deep inguinal nodes; 41 – Ischiocavernosus; 42 – Uterus; 43 – Bulbospongiosus; 44 – Glans of clitoris

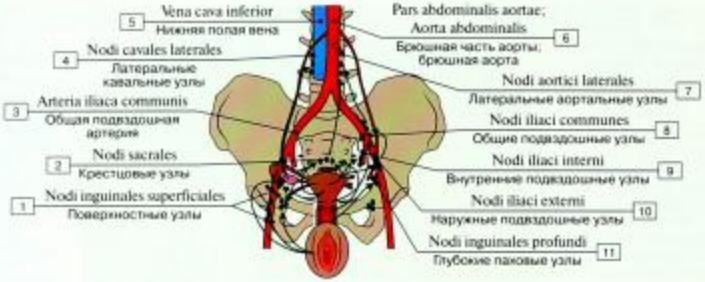

От наружных и внутренних половых органов лимфа оттекает в различные группы париетальных лимфатических узлов, от которых лимфа направляется в поясничные лимфатические узлы, расположенные около брюшной части аорты и нижней полой вены.

От наружных половых органов (и нижних отделов влагалища) лимфа оттекает в поверхностные и глубокие паховые лимфатические узлы, а также дополнительно (не показано) непосредственно в подвздошные лимфатические узлы.

От яичников, дна матки и в основном дистальных частей фаллопиевых трубы – длинный путь оттока лимфы в поясничные лимфатические узлы, расположенные вокруг брюшной части аорты и нижней полой вены.

От дна и тела матки и проксимальных частей фаллопиевых труб лимфа оттекает в крестцовые, внутренние и наружные подвздошные лимфатические узлы.

От шейки матки, а также от средней и верхней частей влагалища лимфа оттекает в глубокие паховые лимфатические узлы.

Малые висцеральные лимфатические узлы матки и влагалища (околоматочные и околовлагалищные узлы, здесь не показаны) находятся в соединительной ткани таза вблизи от указанных органов.

Рис. 536. Отток лимфы от женских половых органов (схема):

1 – Superficial inguinal nodes; 2 – Sacral nodes; 3 – Common iliac artery; 4 – Lateral caval nodes; 5 – Inferior vena cava; 6 – Abdominal aorta; 7 – Lateral aortic nodes; 8 – Common iliac nodes; 9 – Internal iliac nodes; 10 – External iliac nodes; 11 – Deep inguinal nodes

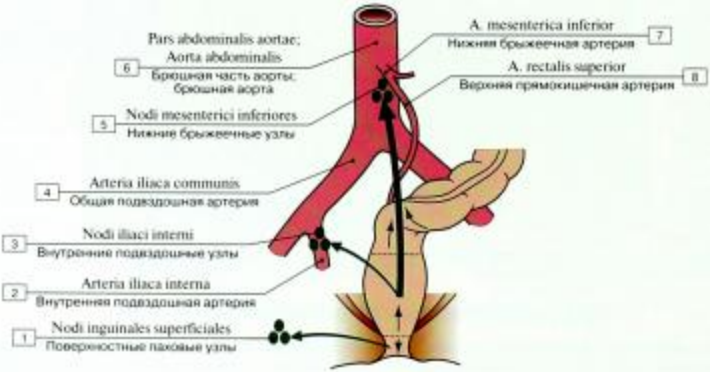

Рис. 537. Отток лимфы от прямой кишки (схема):

1 – Superficial inguinal nodes; 2 – Internal iliac artery; 3 – Internal iliac nodes; 4 – Common iliac artery; 5 – Inferior mesenteric nodes; 6 – Abdominal aorta; 7 – Inferior mesenteric artery; 8 – Superior rectal artery

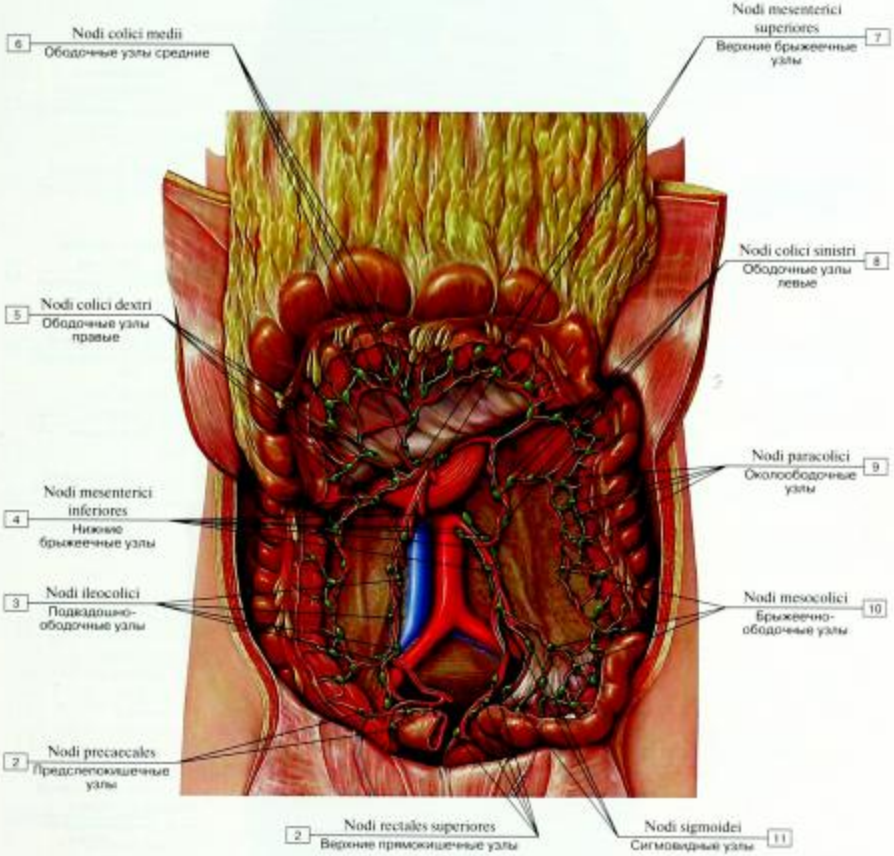

Рис. 538. Ободочно-кишечные лимфатические узлы:

1 – Superior rectal nodes; 2 – Precaecal nodes; 3 – Ileocolic nodes; 4 – Inferior mesenteric nodes; 5 – Right colic nodes; 6 – Middle colic nodes; 7 – Superior mesenteric nodes; 8 – Left colic nodes; 9 – Paracolic nodes; 10 – Mesocolic nodes; 11 – Sigmoid nodes;

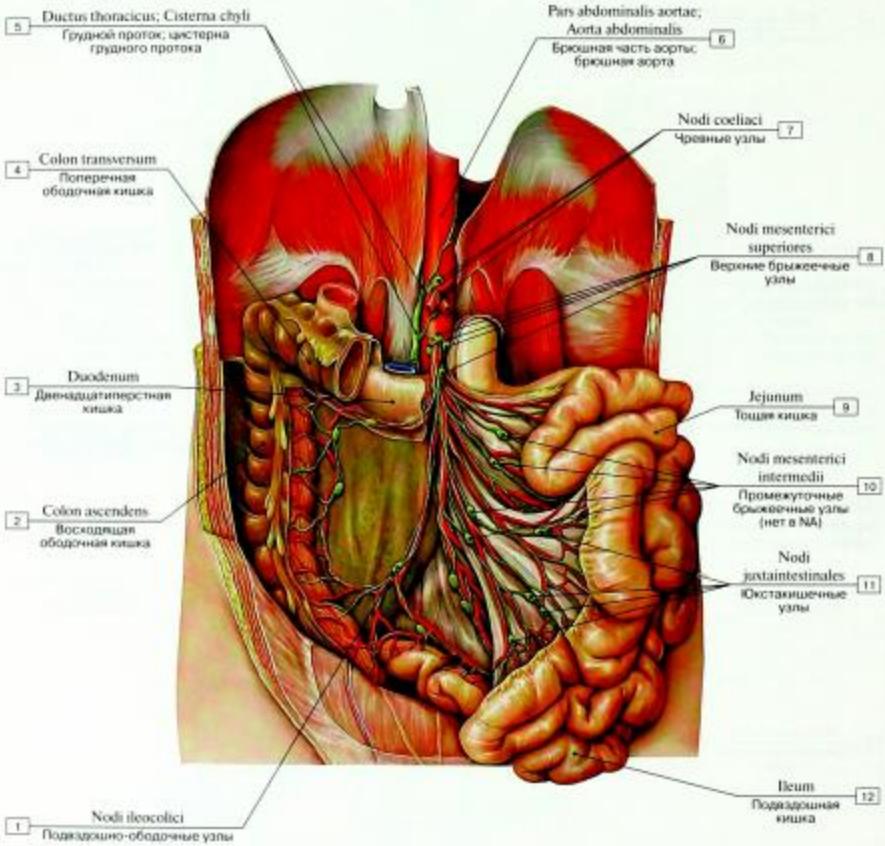

Рис. 539. Брыжеечные лимфатические узлы:

1 – Ileocolic nodes; 2 – Ascending colon; 3 – Duodenum; 4 – Transverse colon; 5 – Thoracic duct; Cisterna chyli; Chyle cistern; 6 – Abdominal aorta; 7 – Coeliac nodes; 8 – Superior mesenteric nodes; 9 – Jejunum; 10 – Intermediate mesenteric nodes; 11 – Juxtaintestinal mesenteric nodes; 12 – Ileum

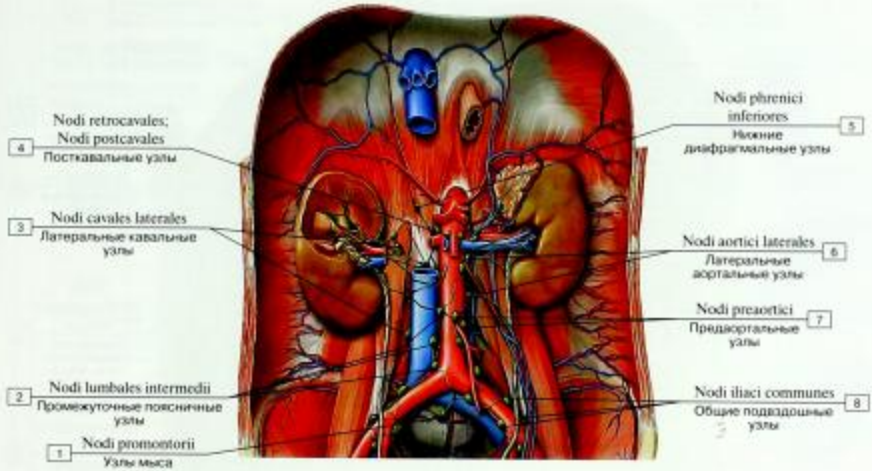

Рис. 540. Почечные, надпочечниковые и мочеточниковые лимфатические узлы:

1 – Promontorial nodes; 2 – Intermediate lumbar nodes; 3 – Lateral caval nodes; 4 – Postcaval nodes; 5 – Inferior diaphragmatic nodes; 6 – Lateral aortic nodes; 7 – Pre-aortic nodes; 8 – Common iliac nodes

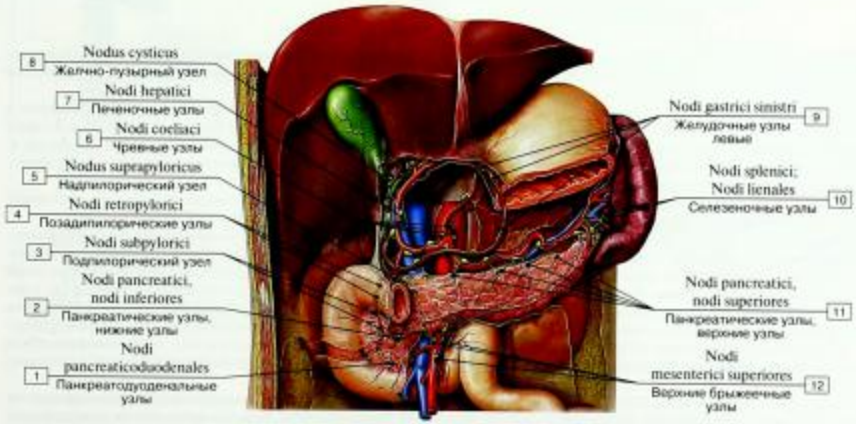

Рис. 541. Поджелудочные, селезеночные и двенадцатиперстные лимфатические узлы:

1 – Pancreaticoduodenal nodes; 2 – Pancreatic nodes, inferior nodes; 3 – Subpyloric nodes; 4 – Retropyloric nodes; 5 – Suprapyloric node; 6 – Coeliac nodes; 7 – Hepatic nodes; 8 – Cystic node; 9 – Left gastric nodes; 10 – Splenic nodes; 11 – Pancreatic nodes, superior nodes; 12 – Superior mesenteric nodes

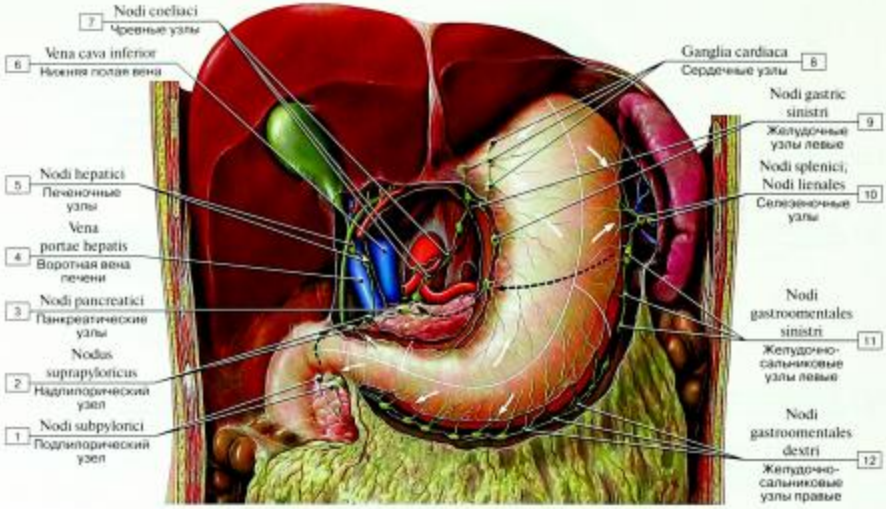

Рис. 542. Лимфатические узлы желудка, желудочно-сальниковые, печеночные и селезеночные узлы:

1 – Subpyloric nodes; 2 – Suprapyloric node; 3 – Pancreatic nodes; 4 – Hepatic portal vein; 5 – Hepatic nodes; 6 – Inferior vena cava; 7 – Coeliac nodes; 8 – Cardiac ganglia; 9 – Left gastric nodes; 10 – Splenic nodes; 11 – Left gastro-omental nodes; 12 – Right gastro-omental nodes

Основные пути оттока лимфы от органов пищеварительной системы и селезенки (рис. 543).

Лимфа от селезенки и большинства органов пищеварительной системы оттекает непосредственно от региональных лимфатических узлов либо через вставочные («накопительные») лимфатические узлы в кишечные стволы. Исключения составляют нисходящая ободочная, сигмовидная ободочная и верхняя часть прямой кишки, от которых лимфа оттекает в левый поясничный ствол. От органов и висцеральных лимфатических узлов лимфа оттекает главным образом в три крупные «накопительные» системы:

- Чревные лимфатические узлы собирают лимфу от желудка, двенадцатиперстной кишки, селезенки, поджелудочной железы и печени. Топографически они часто не отличаются от региональных лимфатических узлов близлежащих органов верхней половины брюшной полости.
- Верхние брыжеечные узлы собирают лимфу от тощей, подвздошной, восходящей ободочной и поперечной ободочной кишок.
- Нижние брыжеечные узлы собирают лимфу от нисходящей ободочной, сигмовидной ободочной и прямой кишок.

От этих собирательных лимфатических узлов лимфа оттекает преимущественно через кишечные стволы в цистерну грудного протока. Кроме того, имеется добавочный путь оттока в цистерну грудного протока через левые поясничные лимфатические узлы.

Основные пути оттока лимфы от нижних конечностей, органов таза и забрюшинного пространства (рис. 544).

Лимфа от этих органов оттекает главным образом в правый и левый поясничные стволы. Перечисленные ниже группы лимфатических узлов являются важными для органов забрюшинного пространства, таза и нижней конечности:

- Общие подвздошные лимфатические узлы собирают лимфу от органов таза и нижней конечности.
- Правые и левые поясничные лимфатические узлы являются собирательными для общих подвздошных лимфатических узлов, а также структурно лимфатических узлов органов забрюшинного пространства и яичников (ж) и яичек (м), хотя последние и расположены в полости таза или мошонке. Так как гонады опускаются в процессе внутриутробного развития, они сохраняют свои лимфатические связи с поясничными лимфатическими узлами (аналогично с их кровоснабжением).

Подвздошные и поясничные лимфатические узлы являются париетальными, куда относятся также диафрагмальные и надчревные лимфатические узлы. Околопрямокишечные и околоматочные лимфатические узлы являются висцеральными.

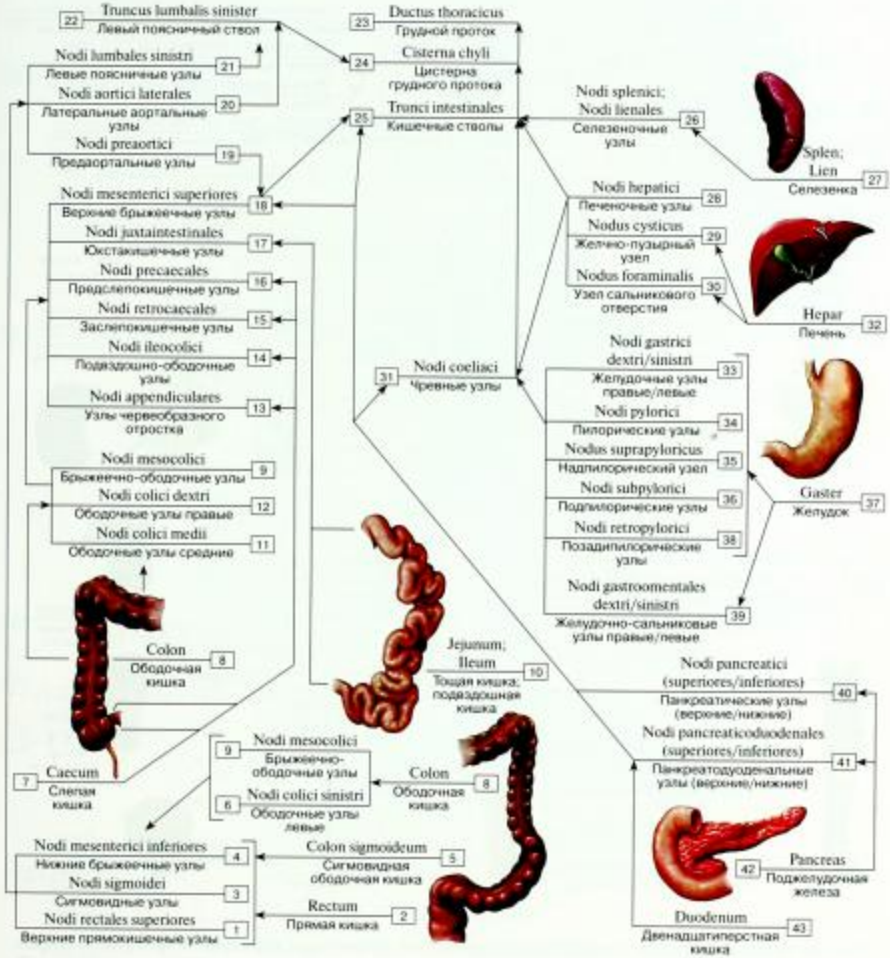

Рис. 543. Основные пути оттока лимфы от органов пищеварительной системы и селезенки (схема):

1 – Superior rectal nodes; 2 – Rectum; 3 – Sigmoid nodes; 4 – Inferior mesenteric nodes; 5 – Sigmoid colon; 6 – Left colic nodes; 7 – Caecum; 8 – Colon; 9 – Mesocolic nodes; 10 – Jejunum; Ileum; 11 – Middle colic nodes; 12 – Right colic nodes; 13 – Appendicular nodes; 14 – Ileocolic nodes; 15 – Retrocaecal nodes; 16 – Precaecal nodes; 17 – Juxta-intestinal mesenteric nodes; 18 – Superior mesenteric nodes; 19 – Pre-aortic nodes; 20 – Lateral aortic nodes; 21 – Left lumbar nodes; 22 – Left lumbar trunk; 23 – Thoracic duct; 24 – Cisterna chyli; Chyle cistern; 25 – Intestinal trunks; 26 – Splenic nodes; 27 – Spleen; 28 – Hepatic nodes; 29 – Cystic node; 30 – Node of anterior border of omental foramen; 31 – Coeliac nodes; 32 – Liver; 33 – Right/left gastric nodes; 34 – Pyloric nodes; 35 – Suprapyloric node; 36 – Subpyloric nodes; 37 – Stomach; 38 – Retropyloric nodes; 39 – Right/left gastro-omental nodes; 40 – Pancreatic nodes (superior/inferior); 41 – Pancreaticoduodenal nodes (superior/inferior); 42 – Pancreas; 43 – Duodenum

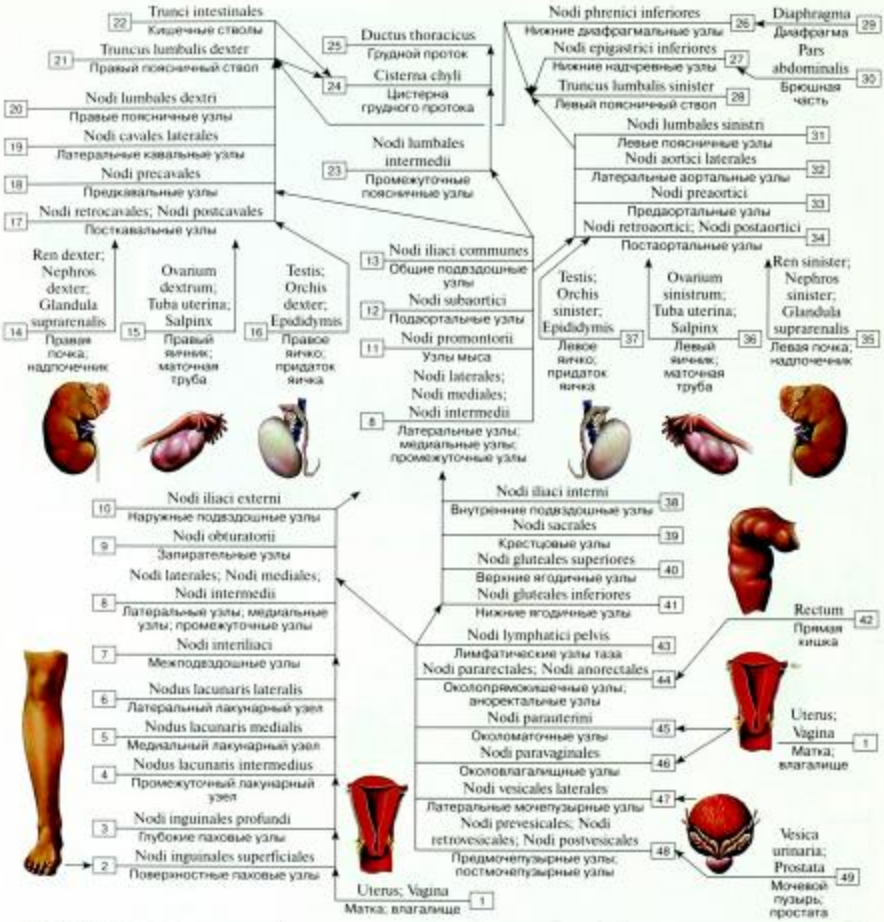

Рис. 544. Основные пути оттока лимфы от нижних конечностей, органов таза и забрюшинного пространства (схема):

1 – Uterus; Vagina; 2 – Superficial inguinal nodes; 3 – Deep inguinal nodes; 4 – Intermediate lacunar node; 5 – Medial lacunar node; 6 – Lateral lacunar node; 7 – Interiliac nodes; 8 – Lateral nodes; Medial nodes; Intermediate nodes; 9 – Obturator nodes; 10 – External iliac nodes; 11 – Promontorial nodes; 12 – Subaortic nodes; 13 – Common iliac nodes; 14 – Right kidney; Suprarenal gland; Adrenal gland; 15 – Right ovary; Uterine tube; 16 – Right testis; Epididymis; 17 – Postcaval nodes; 18 – Precaval nodes; 19 – Lateral caval nodes; 20 – Right lumbar nodes; 21 – Right lumbar trunk; 22 – Intestinal trunks; 23 – Intermediate lumbar nodes; 24 – Cisterna chyli; Chyle cistern; 25 – Thoracic duct; 26 – Inferior diaphragmatic nodes; 27 – Inferior epigastric nodes; 28 – Left lumbar trunk; 29 – Diaphragm; 30 – Abdominal part; 31 – Left lumbar nodes; 32 – Lateral aortic nodes; 33 – Pre-aortic nodes; 34 – Postaortic nodes; 35 – Left kidney; Suprarenal gland; Adrenal gland; 36 – Left ovary; Uterine tube; 37 – Left testis; Epididymis; 38 – Internal iliac nodes; 39 – Sacral nodes; 40 – Superior gluteal nodes; 41 – Inferior gluteal nodes; 42 – Rectum; 43 – Pelvic lymph nodes; 44 – Pararectal nodes; 45 – Para-uterine nodes; 46 – Paravaginal nodes; 47 – Lateral vesical nodes; 48 – Prevesical nodes; Postvesical nodes; 49 – Urinary bladder; Prostate

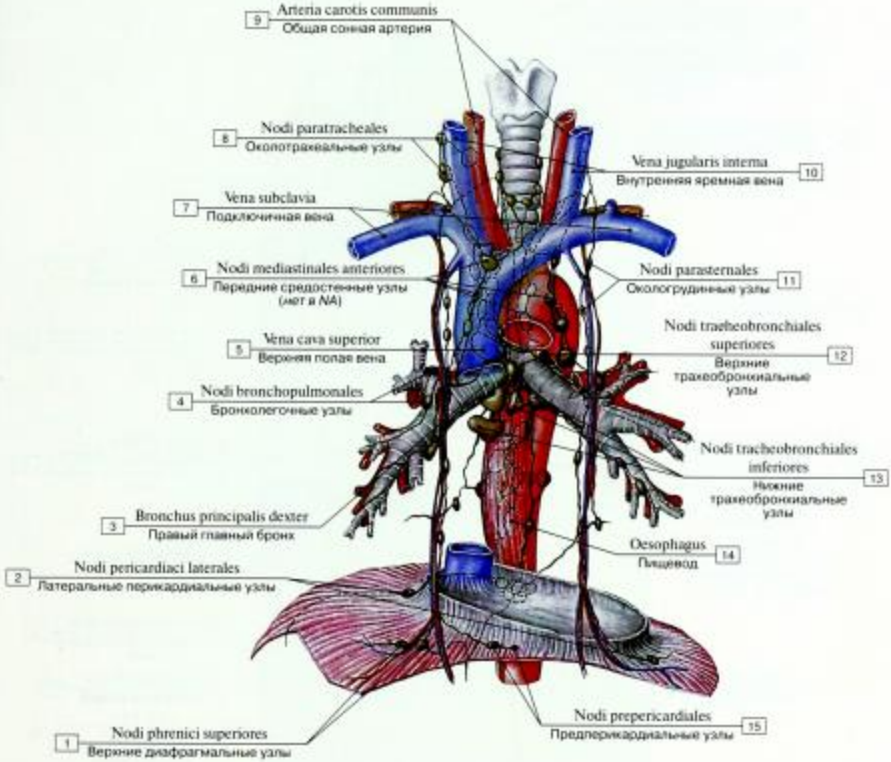

Рис. 545. Лимфатические узлы грудной полости, вид спереди:

1 – Superior diaphragmatic nodes; 2 – Lateral pericardial nodes; 3 – Right main bronchus; 4 – Bronchopulmonary nodes; 5 – Superior vena cava; 6 – Anterior mediastinal nodes; 7 – Subclavian vein; 8 – Paratracheal nodes; 9 – Common carotid artery; 10 – Internal jugular vein; 11 – Parasternal nodes; 12 – Superior tracheobronchial nodes; 13 – Inferior tracheobronchial nodes; 14 – Oesophagus; 15 – Prepericardial nodes

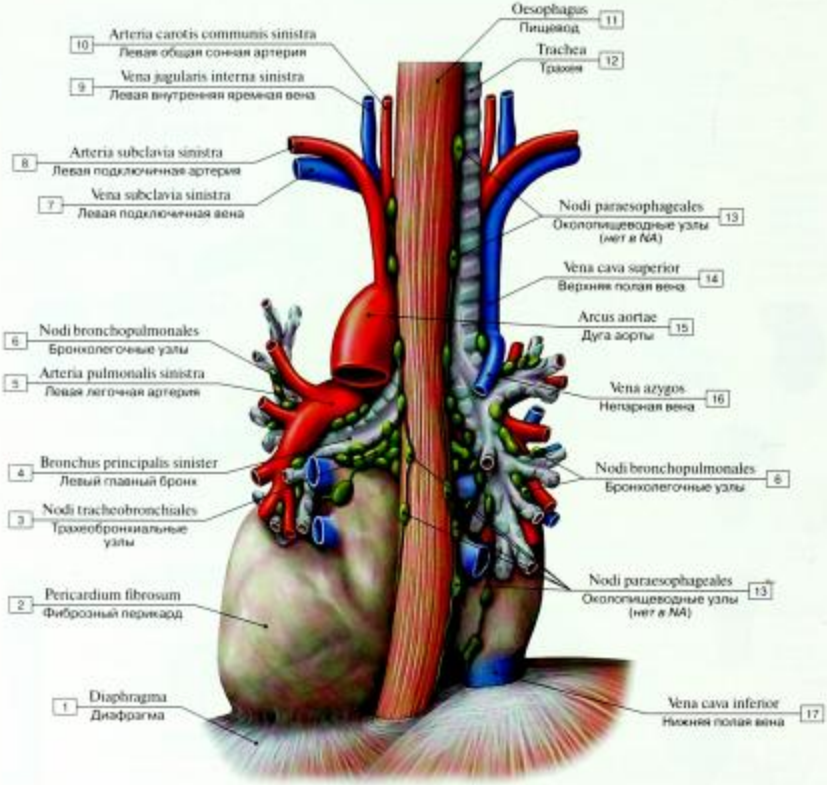

Рис. 546. Лимфатические узлы грудной полости, вид сзади:

1 – Diaphragm; 2 – Fibrous pericardium; 3 – Tracheobronchial nodes; 4 – Left main bronchus; 5 – Left pulmonary artery; 6 – Bronchopulmonary nodes; 7 – Left subclavian vein; 8 – Left subclavian artery; 9 – Left internal jugular vein; 10 – Left common carotid artery; 11 – Oesophagus; 12 – Trachea; 13 – Paraesophageal nodes; 14 – Superior vena cava; 15 – Arch of aorta; Aortic arch; 16 – Azygos vein; 17 – Inferior vena cava

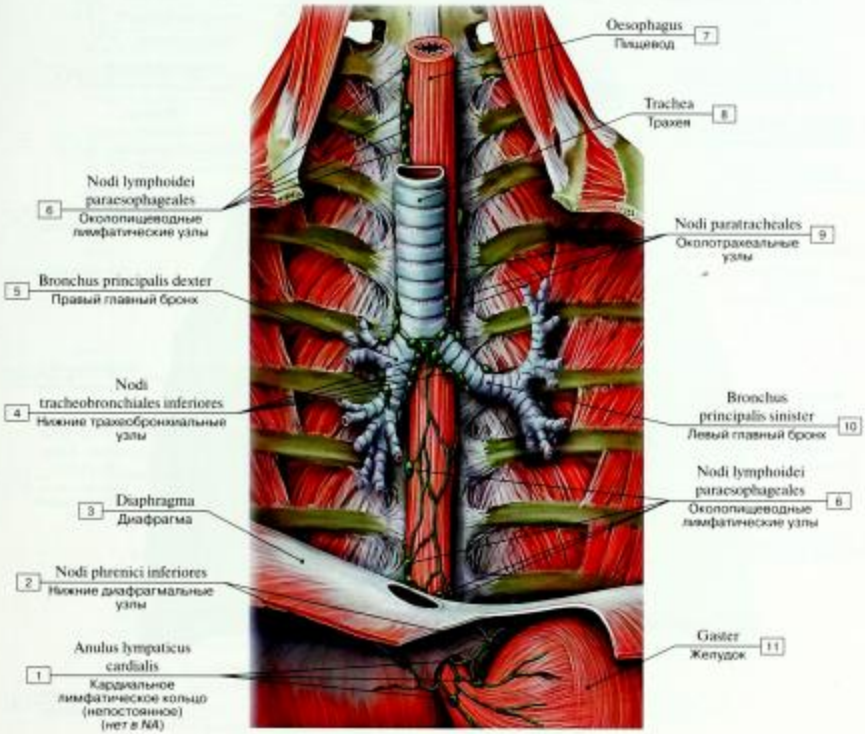

Рис. 547. Лимфатические узлы трахеи и пищевода:

1 – Cardial lymphatic ring (inconstant); 2 – Inferior diaphragmatic nodes; 3 – Diaphragm; 4 – Inferior tracheobronchial nodes; 5 – Right main bronchus; 6 – Paraesophageal lymph nodes; 7 – Oesophagus; 8 – Trachea; 9 – Paratracheal nodes; 10 – Left main bronchus; 11 – Stomach

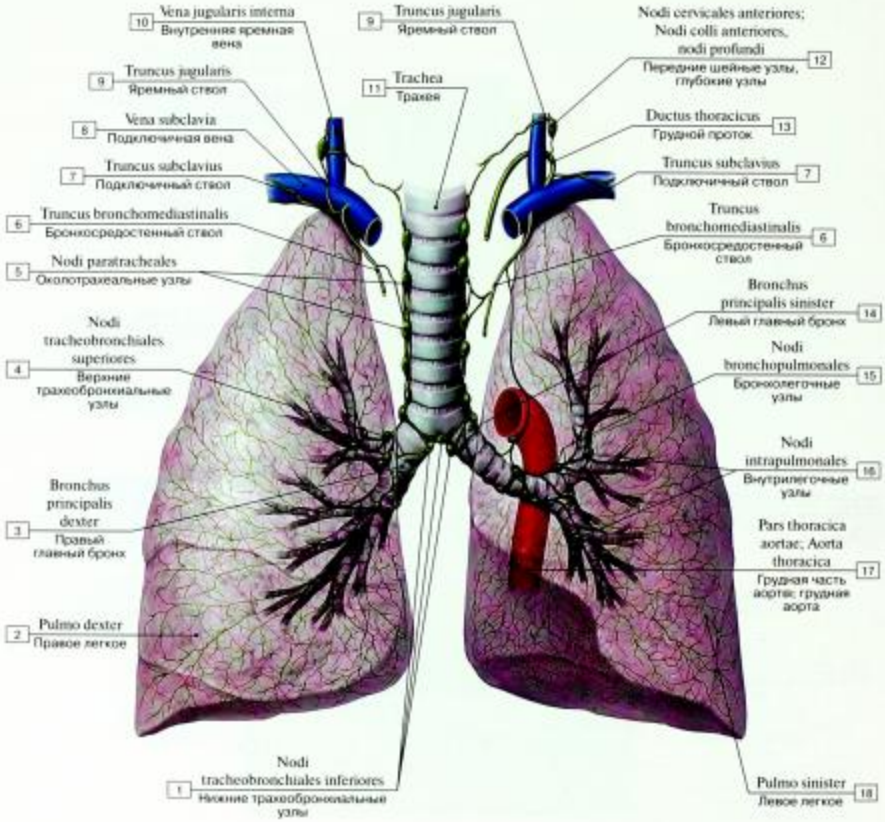

Рис. 548. Лимфатические узлы трахеи и бронхов:

1 – Inferior tracheobronchial nodes; 2 – Right lung; 3 – Right main bronchus; 4 – Superior tracheobronchial nodes; 5 – Paratracheal nodes; 6 – Bronchomediastinal trunk; 7 – Subclavian trunk; 8 – Subclavian vein; 9 – Jugular trunk; 10 – Internal jugular vein; 11 – Trachea; 12 – Anterior cervical nodes, deep nodes; 13 – Thoracic duct; 14 – Left main bronchus; 15 – Bronchopulmonary nodes; 16 – Intrapulmonary nodes; 17 – Thoracic aorta; 18 – Left lung

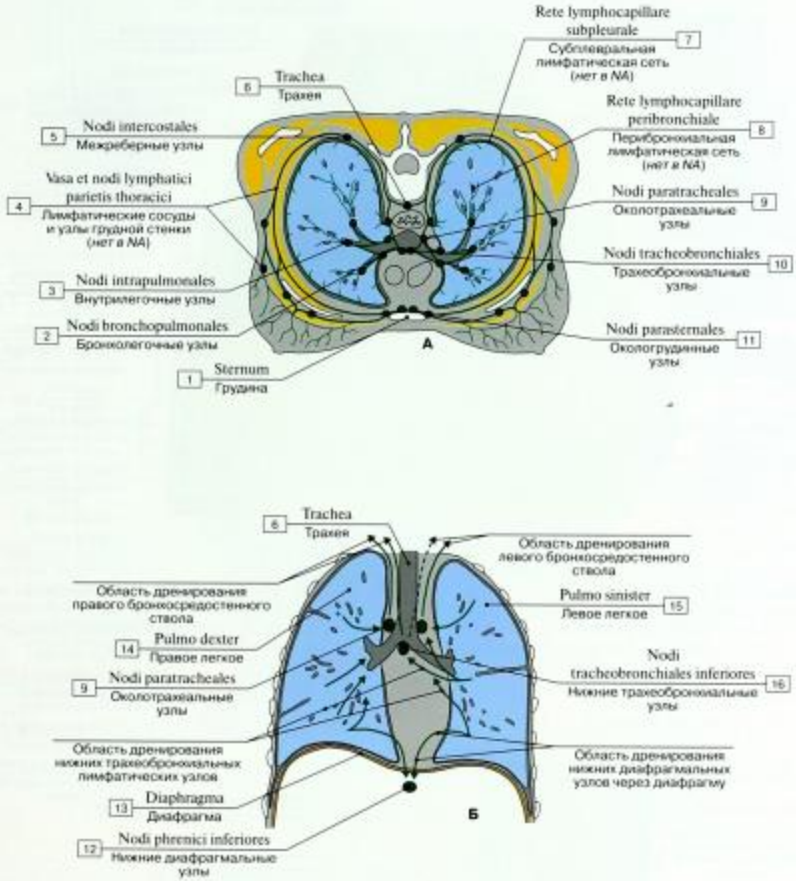

Рис. 549. Отток лимфы от трахеи и бронхов
(А – поперечное сечение грудной клетки, Б – продольное сечение грудной клетки) (схема):

1 – Sternum; 2 – Bronchopulmonary nodes; 3 – Intrapulmonary nodes; 4 – Lymph nodes et vessels of thoracic wall; 5 – Intercostal nodes; 6 – Trachea; 7 – Subpleural lympatic rete; 8 – Peribronchial lympatic rete; 9 – Paratracheal nodes; 10 – Tracheobronchial nodes; 11 – Parasternal nodes; 12 – Inferior diaphragmatic nodes; 13 – Diaphragm; 14 – Right lung; 15 – Left lung; 16 – Inferior tracheobronchial nodes

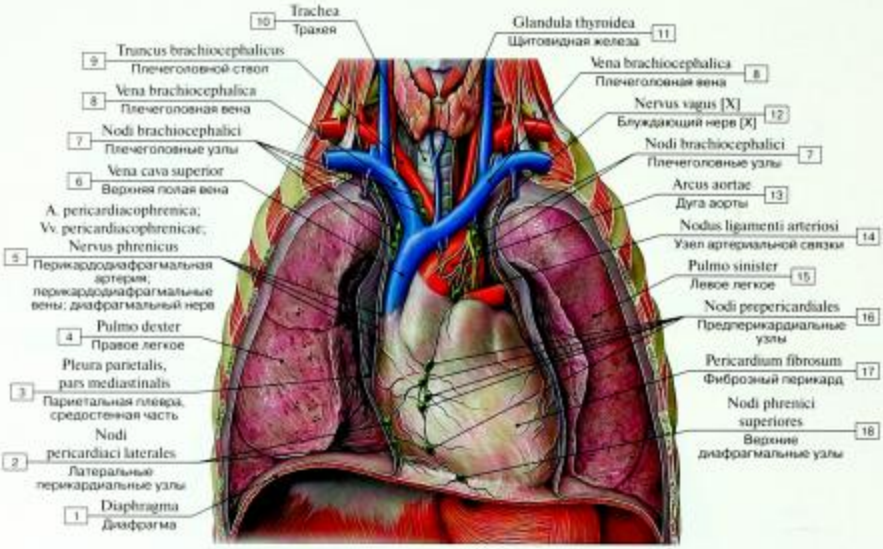

Рис. 550. Перикардиальные лимфатические узлы:

1 – Diaphragm; 2 – Lateral pericardial nodes; 3 – Parietal pleura, mediastinal part; 4 – Right lung; 5 – Pericardiacophrenic artery; Pericardiacophrenic veins; Phrenic nerve; 6 – Superior vena cava; 7 – Brachiocephalic nodes; 8 – Brachiocephalic vein; 9 – Brachiocephalic trunk; 10 – Trachea; 11 – Thyroid gland; 12 – Vagus nerve [X]; 13 – Arch of aorta; Aortic arch; 14 – Node of ligamentum arteriosum; 15 – Left lung; 16 – Prepericardial nodes; 17 – Fibrous pericardium; 18 – Superior diaphragmatic nodes

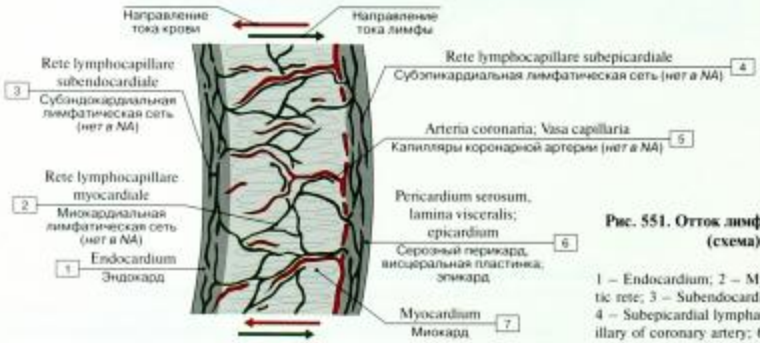

Рис. 551. Отток лимфы от миокарда (схема):

1 – Endocardium; 2 – Myocardial lymphatic rete; 3 – Subendocardial lymphatic rete; 4 – Subepicardial lymphatic rete; 5 – Capillary of coronary artery; 6 – Visceral layer; Epicardium; Serous pericardium; 7 – Myocardium

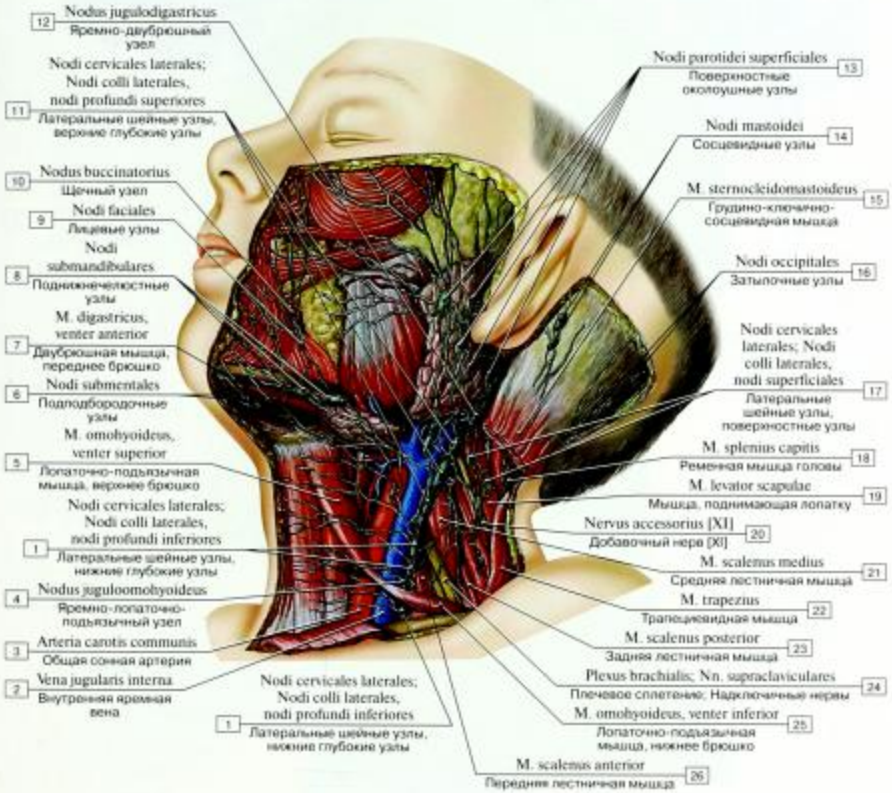

Рис. 552. Лимфатические сосуды и узлы головы и шеи:

1 – Lateral cervical nodes, inferior deep nodes; 2 – Internal jugular vein; 3 – Common carotid artery; 4 – Jugulo-omohyoid node; 5 – Omohyoid, superior belly; 6 – Submental nodes; 7 – Digastric, anterior belly; 8 – Submandibular nodes; 9 – Facial nodes; 10 – Buccinator node; 11 – Lateral cervical nodes, superior deep nodes; 12– Jugulo-digastric node; 13 – Superficial parotid nodes; 14 – Mastoid nodes; 15 – Sternocleidomastoid; 16 – Occipital nodes; 17 – Lateral cervical nodes, superficial nodes; 18 – Splenius capitis; 19 – Levator scapulae; 20 – Accessory nerve [XI]; 21 – Scalenus medius; Middle scalene; 22 – Trapezius; 23 – Scalenus posterior; Posterior scalene; 24 – Brachial plexus; Supraclavicular nerves; 25 – Omohyoid, inferior belly; 26 – Scalenus anterior; Anterior scalene

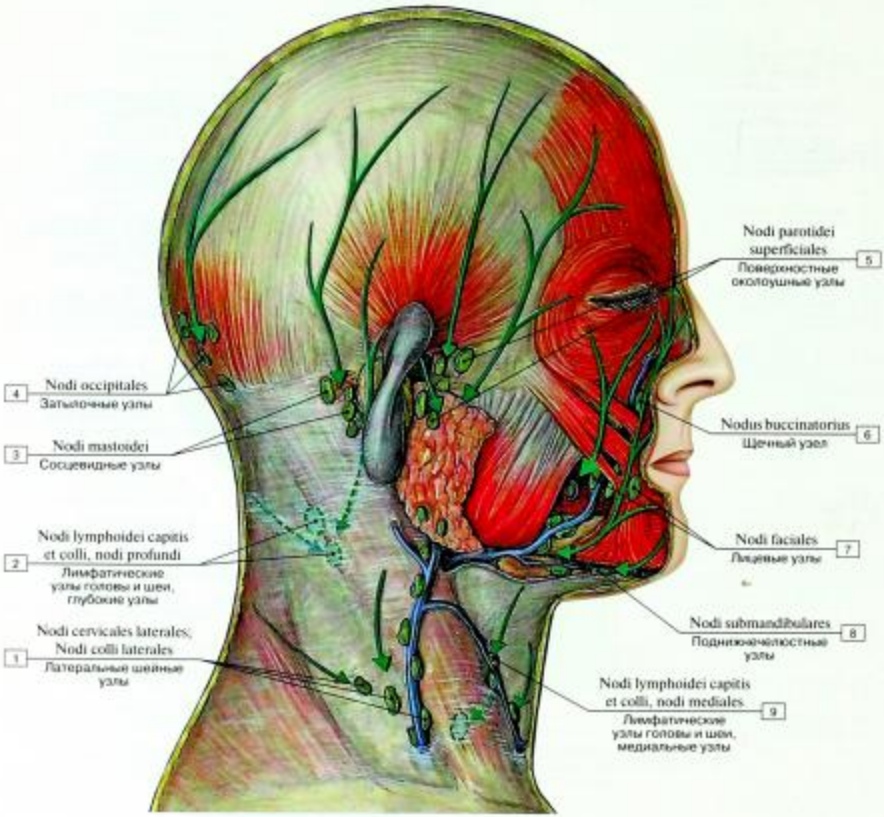

Рис. 553. Поверхностные лимфатические узлы головы, стрелками указано направление тока лимфы:

1 – Lateral cervical nodes; 2 – Lymph nodes of head and neck, deep nodes; 3 – Mastoid nodes; 4 – Occipital nodes; 5 – Superficial parotid nodes; 6 – Buccinator node; 7 – Facial nodes; 8 – Submandibular nodes; 9 – Lymph nodes of head and neck, medial nodes

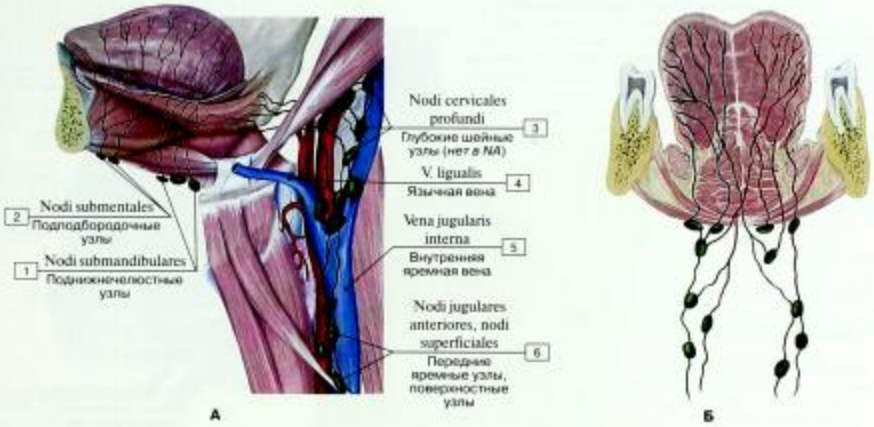

Рис. 554. Лимфатические узлы языка и полости рта (А – вид сбоку, Б – фронтальный разрез (схема)):

1 – Submandibular nodes; 2 – Submental nodes; 3 – Deep cervical nodes; 4 – Lingual vein; 5 – Internal jugular vein; 6 – Superficial nodes, anterior jugular nodes

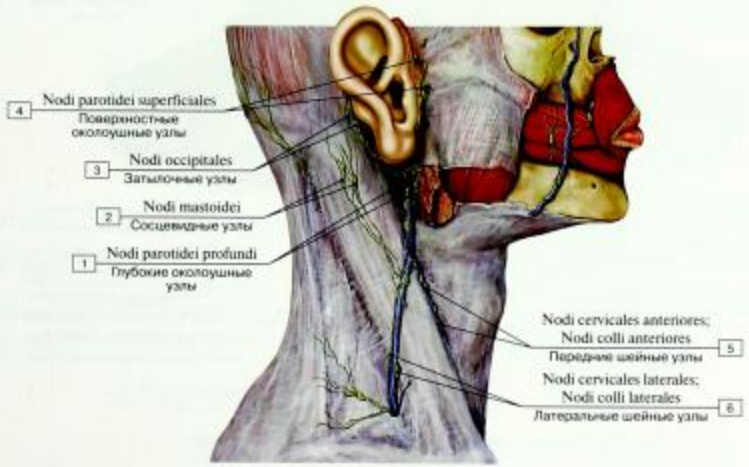

Рис. 555. Поверхностные лимфатические узлы головы и шеи, вид сбоку:

1 – Deep parotid nodes; 2 – Mastoid nodes; 3 – Occipital nodes; 4 – Superficial parotid nodes; 5 – Anterior cervical nodes; 6 – Lateral cervical nodes

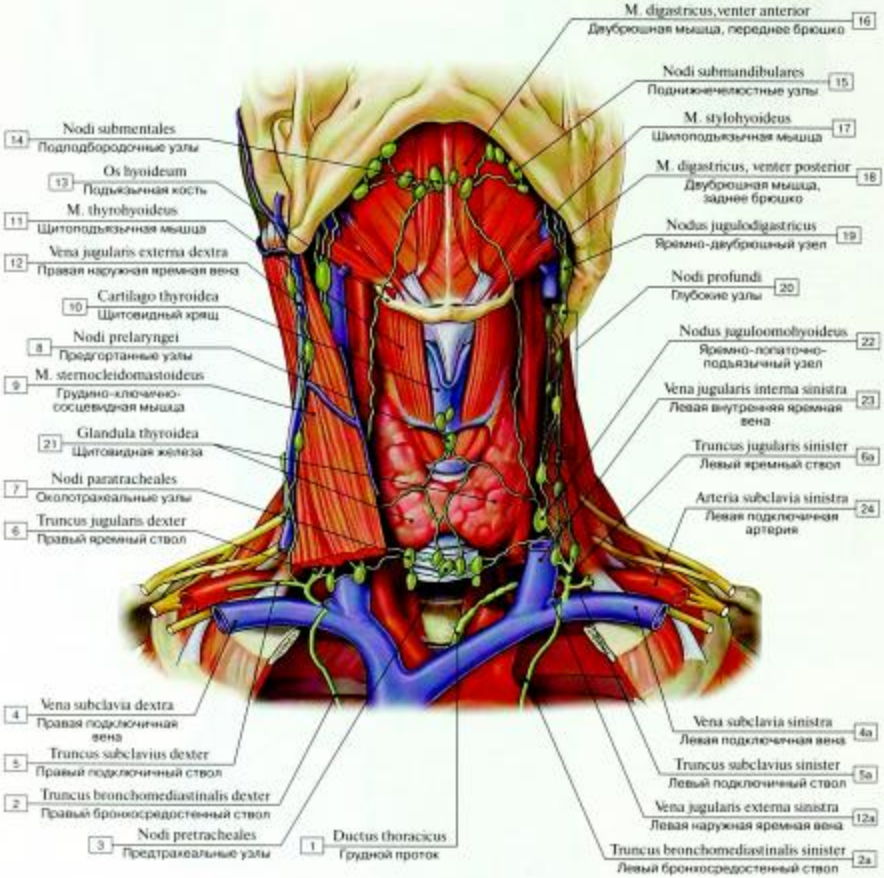

Рис. 556. Поверхностные лимфатические узлы шеи, вид спереди:

1 – Thoracic duct; 3 – Pretracheal nodes; 2 – Right bronchomediastinal trunk; 5 – Right subclavian trunk; 4 – Right subclavian vein; 6 – Right jugular trunk; 7 – Paratracheal nodes; 21 –Thyroid gland; 8 – Prelaryngeal nodes; 9 – Sternocleidomastoid; 10 – Thyroid cartilage; 11 – Thyrohyoid; 12 – Right external jugular vein; 13 – Hyoid bone; 14 – Submental nodes; 15 – Submandibular nodes; 16 – Digastric, anterior belly; 17 – Stylohyoid; 18 – Digastric, posterior belly; 19 – Jugulo-digastric node; 20 – Deep nodes; 22 – Jugulo-omohyoid node; 23 – Left internal jugular vein; 6a – Left jugular trunk; 24 – Left subclavian artery; 4a –Left subclavian vein; 5a – Left jugular trunk; 12a – Left external jugular vein; 2a – Left bronchomediastinal trunk

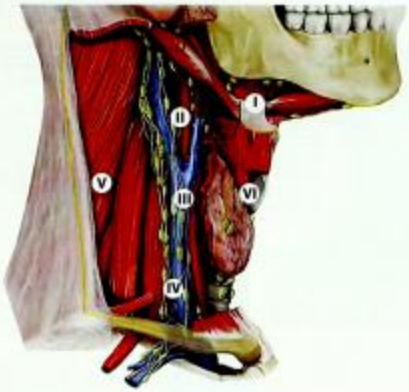

Глубокие шейные лимфатические узлы.

Вид справа. Глубокие лимфатические узлы шеи состоят в основном из собирательных узлов. Они имеют важное клиническое значение как потенциальные пути метастазирования опухолей головы и шеи. Пораженные глубокие лимфатические узлы могут быть хирургически удалены или подвергнуты местному облучению. С клинической точки зрения глубокие шейные лимфатические узлы разделены на шесть групп:

I. Подподбородочные и поднижнечелюстные лимфатические узлы.

II – IV. Глубокие шейные лимфатические узлы, расположенные вдоль внутренней яремной вены (латеральные яремные лимфатические узлы).

II. Глубокие шейные лимфатические узлы (верхняя латеральная группа).

III. Глубокие шейные лимфатические узлы (средняя латеральная группа).

IV. Глубокие шейные лимфатические узлы (нижняя латеральная группа).

V. Лимфатические узлы заднего треугольника шеи.

VI. Передние шейные лимфатические узлы (передняя группа шейных узлов).

Рис. 557. Глубокие лимфатические узлы шеи, вид сбоку

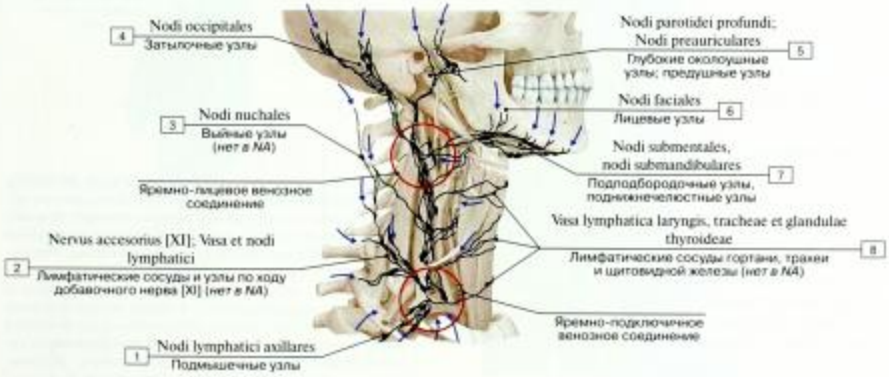

Рис. 558. Отток лимфы от шеи, вид сбоку (схема):

1 – Axillary lymph nodes; 2 – Accessory nerve [XI]; Lymph nodes et vessels; 3 – Nuchal nodes; 4 – Occipital nodes; 5 – Deep parotid nodes; Pre-auricular nodes; 6 – Facial nodes; 7 – Submental nodes, submandibular nodes; 8 – Capillary of larynx, trachea, thyroid gland

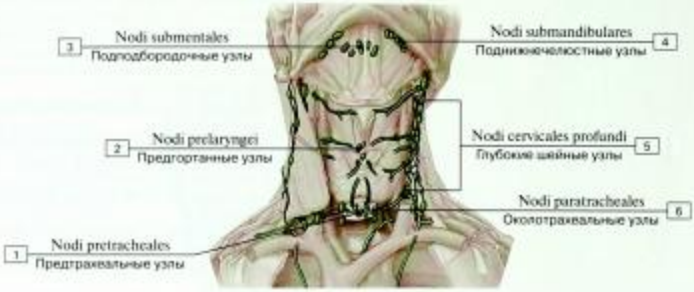

Рис. 559. Отток лимфы от шеи, вид спереди (схема):

1 – Pretracheal nodes; 2 – Prelaryngeal nodes; 3 – Submental nodes; 4 – Submandibular nodes; 5 – Deep cervical nodes; 6 – Paratracheal nodes

Рис. 560. Взаимоотношения лимфатических узлов шеи с лимфатическими протоками, вид спереди:

1 – Right lymphatic duct; Right thoracic duct; 2 – Thoracic duct

Шейные лимфатические узлы могут быть затронуты заболеваниями, первично не воздействующими на область головы и шеи, так как лимфа оттекает от всего тела в правый и левый углы, образованные впадением внутренних яремных вен в подключичные вены. Это может привести к ретроградному вовлечению шейных узлов. Правый лимфатический проток оканчивается в правом углу, грудной проток – в левом. Кроме головных и шейных притоков, шейных узлов через грудной проток может достигнуть лимфа от грудных лимфатических узлов (средостенных и трахеобронхиальных), абдоминальных и каудальных лимфатических узлов. В результате заболевания этих органов возможно увеличение шейных лимфатических узлов.

Рак желудка может метастазировать в левую надключичную группу лимфатических узлов, образуя «предостерегающий узел», который подсказывает об абдоминальной опухоли. Системная лимфома может также распространиться на шейные лимфатические узлы этим путем.

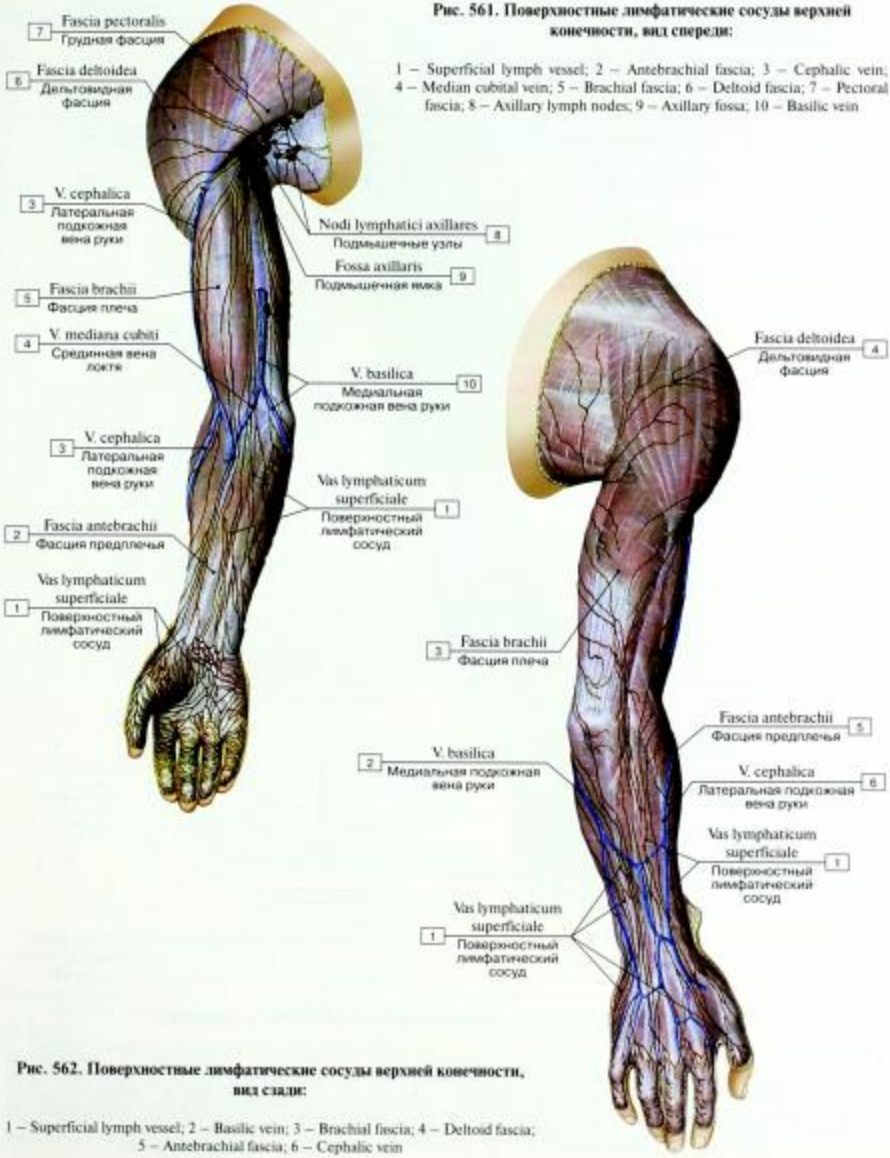

Рис. 561. Поверхностные лимфатические сосуды верхней конечности, вид спереди:

1 – Superficial lymph vessel; 2 – Antebrachial fascia; 3 – Cephalic vein; 4 – Median cubital vein; 5 – Brachial fascia; 6 – Deltoid fascia; 7 – Pectoral fascia; 8 – Axillary lymph nodes; 9 – Axillary fossa; 10 – Basilic vein

Рис. 562. Поверхностные лимфатические сосуды верхней конечности, вид сзади:

1 – Superficial lymph vessel; 2 – Basilic vein; 3 – Brachial fascia; 4 – Deltoid fascia; 5 – Antebrachial fascia; 6 – Cephalic vein

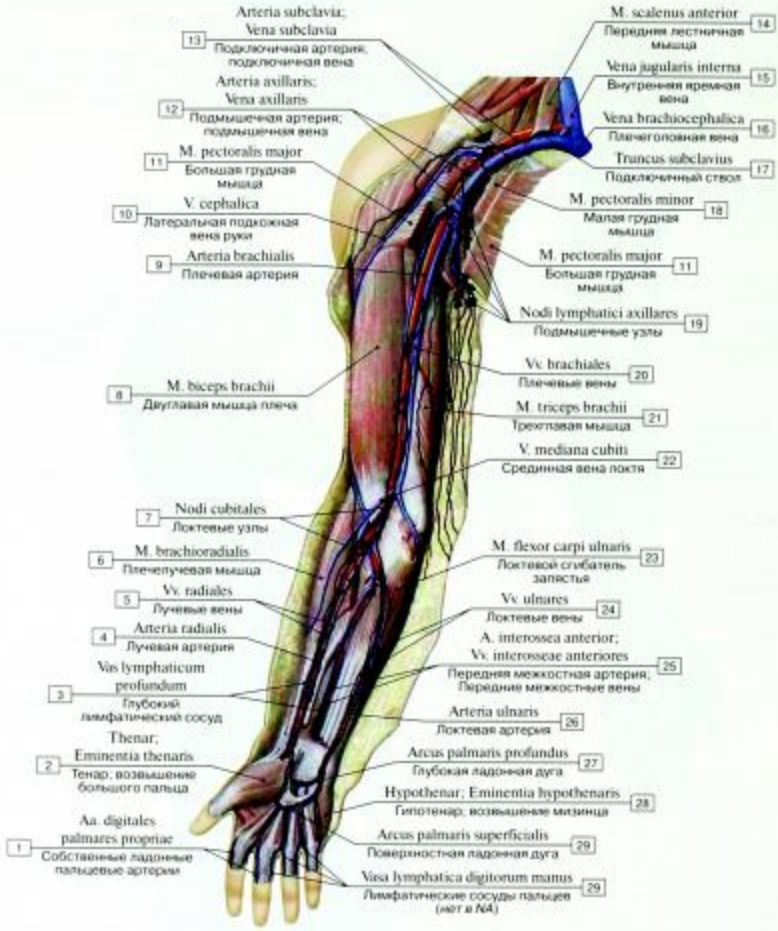

Рис. 563. Глубокие лимфатические сосуды верхней конечности, вид спереди:

1 – Proper palmar digital arteries; 2 – Thenar eminence; 3 – Deep lymph vessel; 4 – Radial artery; 5 – Radial veins; 6 – Brachioradialis; 7 – Cubital nodes; 8 – Biceps brachii; 9 – Brachial artery; 10 – Cephalic vein; 11 – Pectoralis major; 12 – Axillary artery; Axillary vein; 13 – Subclavian artery; Subclavian vein; 14 – Scalenus anterior; Anterior scalene; 15 – Internal jugular vein; 16 – Brachiocephalic vein; 17 – Subclavian trunk; 18 – Pectoralis minor; 19 – Axillary lymph nodes; 20 – Brachial veins; 21 – Triceps brachii; 22 – Median cubital vein; 23 – Flexor carpi ulnaris; 24 – Ulnar veins; 25 – Anterior interosseous artery; Anterior interosseous veins; 26 – Ulnar artery; 27 – Deep palmar arch; 28 – Hypothenar eminence; 29 – Superficial palmar arch; 30 – Capillary of digits of hand

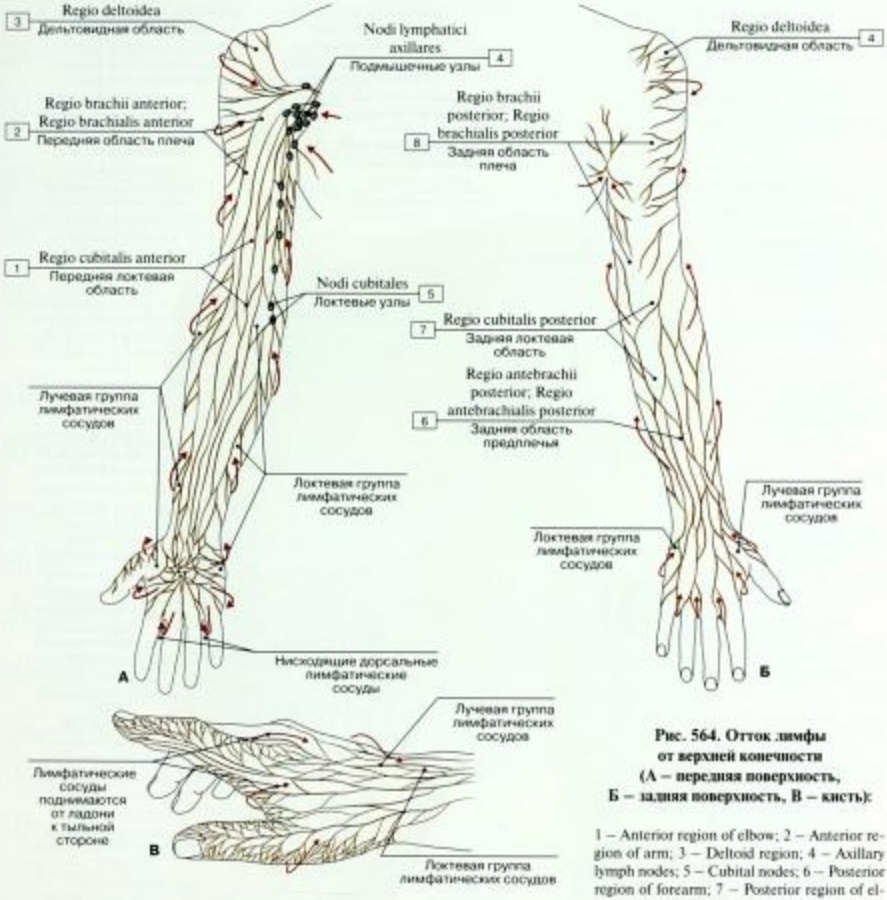

Рис. 564. Отток лимфы от верхней конечности (А – передняя поверхность, Б – задняя поверхность, В – кисть):

1 – Anterior region of elbow; 2 – Anterior region of arm; 3 – Deltoid region; 4 – Axillary lymph nodes; 5 – Cubital nodes; 6 – Posterior region of forearm; 7 – Posterior region of elbow; 8 – Posterior region of arm

Лимфатические сосуды верхней конечности подразделяются на два группы:

- Поверхностные лимфатические сосуды (vasa lymphatica superficialia)
- Глубокие лимфатические сосуды (vasa lymphatica profunda)

Глубокие лимфатические сосуды верхней конечности сопровождают артерии и глубокие вены, поверхностные залегают под кожей. На предплечье они наиболее тесно сопряжены с латеральной и медиальной подкожными венами руки. Между глубокой и поверхностной системами существуют многочисленные анастомозы. Стрелки на рисунке показывают основные направления оттока лимфы. Воспалительные процессы руки вызывают опухание подмышечных лимфатических узлов и болезненность. Когда в воспалительные процессы вовлечены лимфатические сосуды, последние становятся заметными в виде красных полосок под кожей (лимфангит).

От большого и указательного пальцев и части среднего пальца лимфа оттекает по сосудам лучевой группы, которые достигают подмышечных лимфатических узлов. От остальных пальцев лимфа оттекает по локтевой группе лимфатических сосудов (здесь не показаны), которые оканчиваются в локтевых лимфатических узлах.

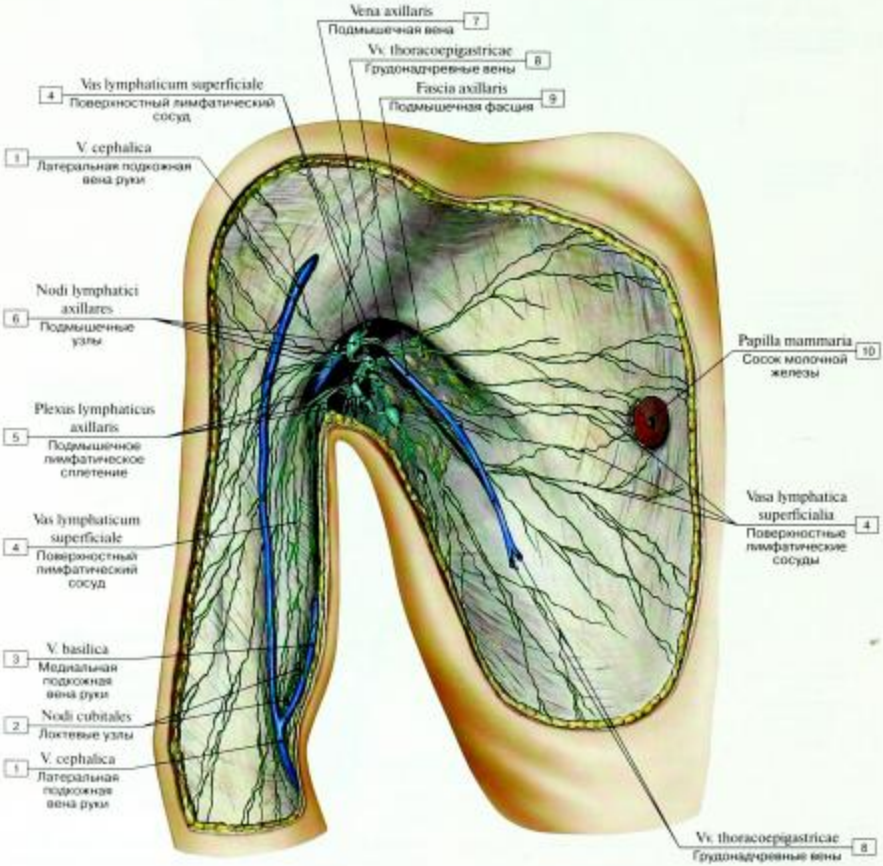

Рис. 565. Поверхностные лимфатические узлы и сосуды груди, плеча и подмышечной ямки:

1 – Cephalic vein; 2 – Cubital nodes; 3 – Basilic vein; 4 – Superficial lymph vessels; 5 – Axillary lymphatic plexus; 6 – Axillary lymph nodes; 7 – Axillary vein; 8 – Thoraco-epigastric veins; 9 – Axillary fascia; 10 – Nipple

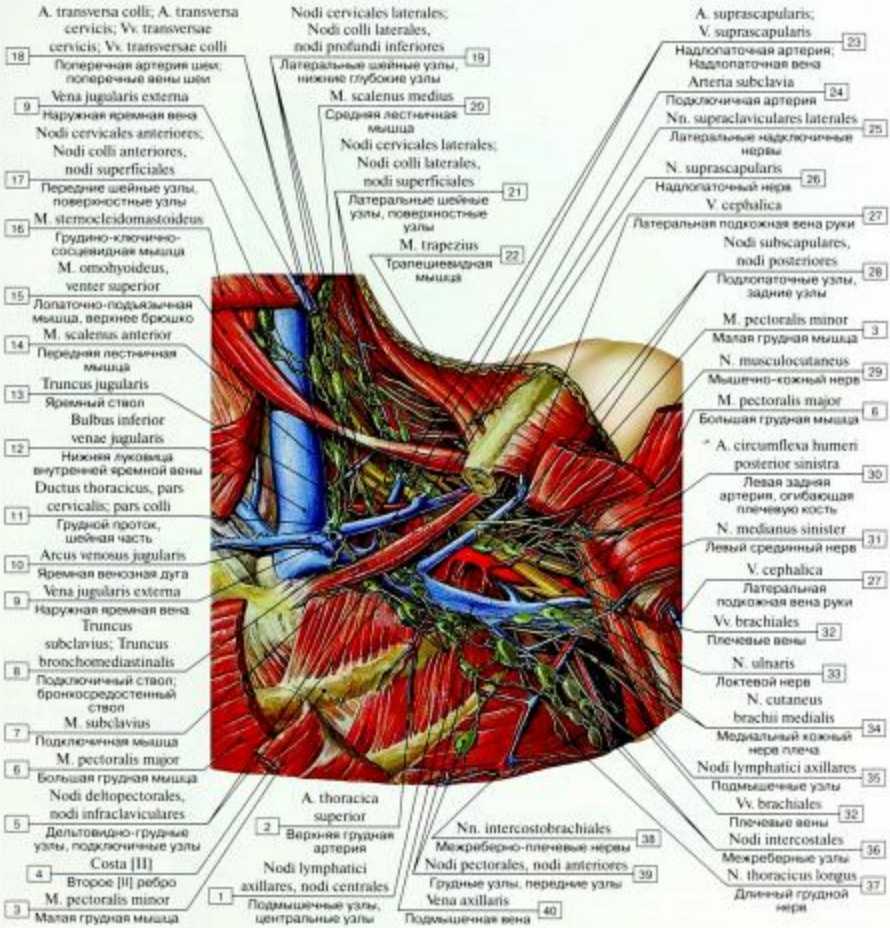

Рис. 566. Глубокие лимфатические узлы шеи и подмышечной ямки, левой:

1 – Axillary lymph nodes, central nodes; 2 – Superior thoracic artery; 3 – Pectoralis minor; 4 – Rib [II]; 5 – Deltopectoral nodes, infraclavicular nodes; 6 – Pectoralis major; 7 – Subclavius; 8 – Subclavian trunk; Bronchomediastinal trunk; 9 – External jugular vein; 10 – Jugular venous arch; 11 – Thoracic duct, cervical part; 12 – Inferior bulb of jugular vein; 13 – Jugular trunk; 14 – Scalenus anterior; Anterior scalene; 15 – Omohyoid, superior belly; 16 – Sternocleidomastoid; 17 – Anterior cervical nodes, superficial nodes; 18 – Transverse cervical artery; Transverse cervical veins; 19 – Lateral cervical nodes, inferior deep nodes; 20 – Scalenus medius; Middle scalene; 21 – Lateral cervical nodes, superficial nodes; 22 – Trapezius; 23 – Suprascapular artery; Suprascapular vein; 24 – Subclavian artery; 25 – Lateral supraclavicular nerves; 26 – Suprascapular nerve; 27 – Cephalic vein; 28 – Subscapular nodes, posterior nodes; 29 – Musculocutaneous nerve; 30 – Left posterior circumflex humeral artery; 31 – Left median nerve; 32 – Brachial veins; 33 – Ulnar nerve; 34 – Medial cutaneous nerve of arm; Medial brachial cutaneous nerve; 35 – Axillary lymph nodes; 36 – Intercostal nodes; 37 – Long thoracic nerve; 38 – Intercostobrachial nerves; 39 – Pectoral nodes, anterior nodes; 40 – Axillary vein

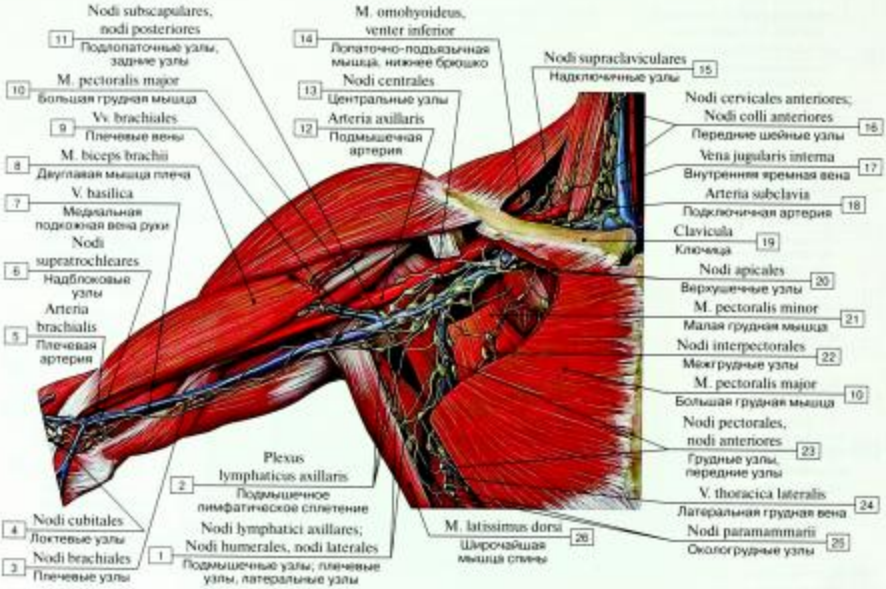

Рис. 567. Глубокие лимфатические узлы шеи и подмышечной ямки, правой:

1 – Axillary lymph nodes; Humeral nodes, lateral nodes; 2 – Axillary lymphatic plexus; 3 – Brachial nodes; 4 – Cubital nodes; 5 – Brachial artery; 6 – Supratrochlear nodes; 7 – Basilic vein; 8 – Biceps brachii; 9 – Brachial veins; 10 – Pectoralis major; 11 – Subscapular nodes, posterior nodes; 12 – Axillary artery; 13 – Central nodes; 14 – Omohyoid, inferior belly; 15 – Supraclavicular nodes; 16 – Anterior cervical nodes; 17 – Internal jugular vein; 18 – Subclavian artery; 19 – Clavicle; 20 – Apical nodes; 21 – Pectoralis minor; 22 – Interpectoral nodes; 23 – Pectoral nodes, anterior nodes; 24 – Lateral thoracic vein; 25 – Paramammary nodes; 26 – Latissimus dorsi

Подмышечные лимфатические узлы играют большую диагностическую роль при раке молочной железы. Злокачественная опухоль метастазирует в подмышечные узлы. В зависимости от характера метастазирования и показаний к их хирургическому удалению подмышечные лимфатические узлы подразделяют на три уровня в зависимости от их взаимоотношения с малой грудной мышцей.

- I уровень: все лимфатические узлы, расположенные латеральнее малой грудной мышцы.
- II уровень: все лимфатические узлы, расположенные на уровне малой грудной мышцы.
- III уровень: все лимфатические узлы, расположенные медиальнее малой грудной мышцы

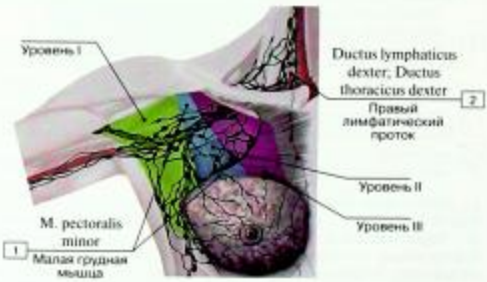

Рис. 568. Уровни расположения узлов подмышечной области:

1 – Pectoralis minor; 2 – Right lymphatic duct; Right thoracic duct

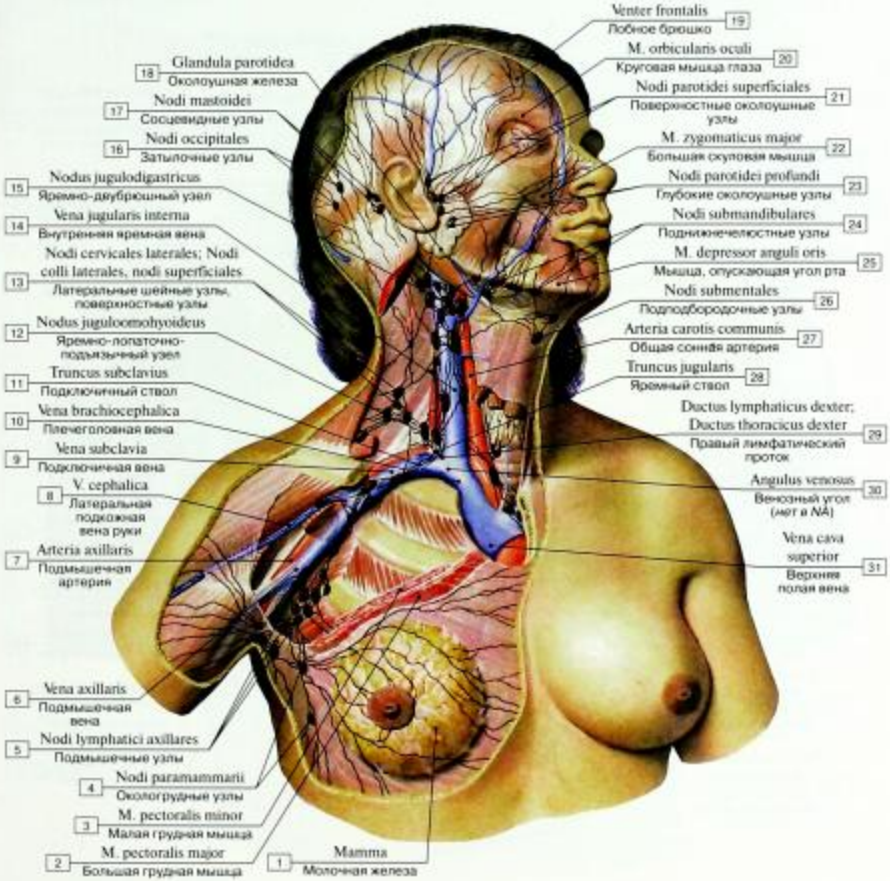

Рис. 569. Лимфатические узлы молочной железы, шеи и головы женщины:

1 – Breast; 2 – Pectoralis major; 3 – Pectoralis minor; 4 – Paramammary nodes; 5 – Axillary lymph nodes; 6 – Axillary vein; 7 – Axillary artery; 8 – Cephalic vein; 9 – Subclavian vein; 10 – Brachiocephalic vein; 11 – Subclavian trunk; 12 – Jugulo-omohyoid node; 13 – Lateral cervical nodes, superficial nodes; 14 – Internal jugular vein; 15 – Jugulo-digastric node; 16 – Occipital nodes; 17 – Mastoid nodes; 18 – Parotid gland; 19 – Frontal belly; 20 – Orbicularis oculi; 21 –Superficial parotid nodes; 22 – Zygomaticus major; 23 – Deep parotid nodes; 24 – Submandibular nodes; 25 – Depressor anguli oris; 26 – Submental nodes; 27 – Common carotid artery; 28 – Jugular trunk; 29 – Right lymphatic duct; Right thoracic duct; 30 – Venous angle; 31 – Superior vena cava

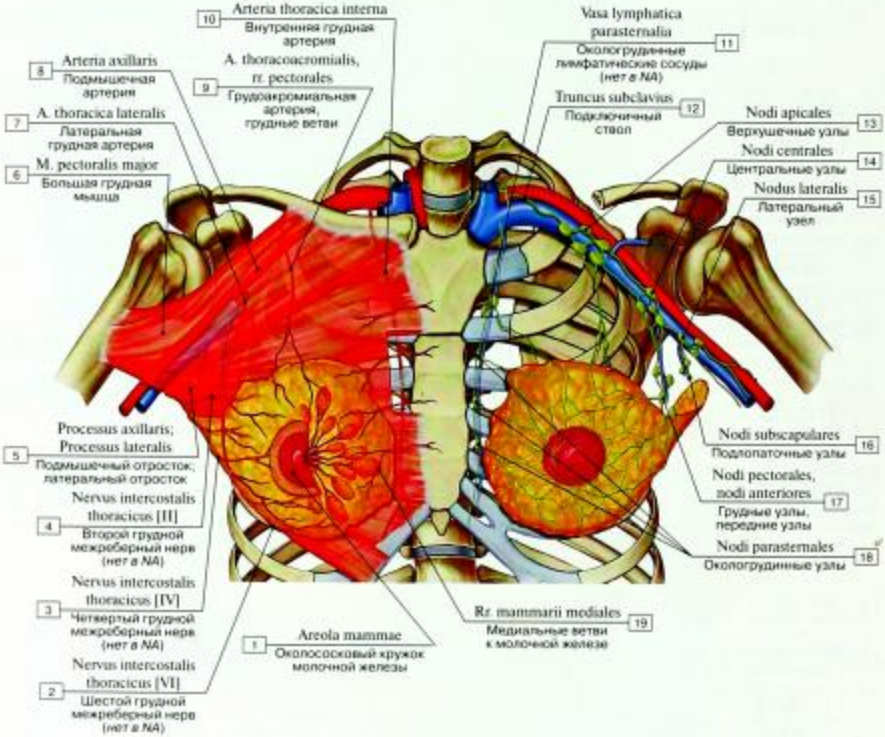

Рис. 570. Лимфатические сосуды и узлы молочной железы (схема):

1 – Areola; 2 – Thoracic intercostal nerve [VI]; 3 – Thoracic intercostal nerve[IV]; 4 – Thoracic intercostal nerve [II]; 5 – Axillary process; Axillary tail; 6 – Pectoralis major; 7 – Lateral thoracic artery; 8 – Axillary artery; 9 – Thoraco-acromial artery, pectoral branches; 10 – Internal thoracic artery; 11 – Parasternal lymphatic vessels; 12 – Subclavian trunk; 13 – Apical nodes; 14 – Central nodes; 15 – Lateral node; 16 – Subscapular nodes; 17 – Pectoral nodes, anterior nodes; 18 – Parasternal nodes; 19 – Medial mammary branches

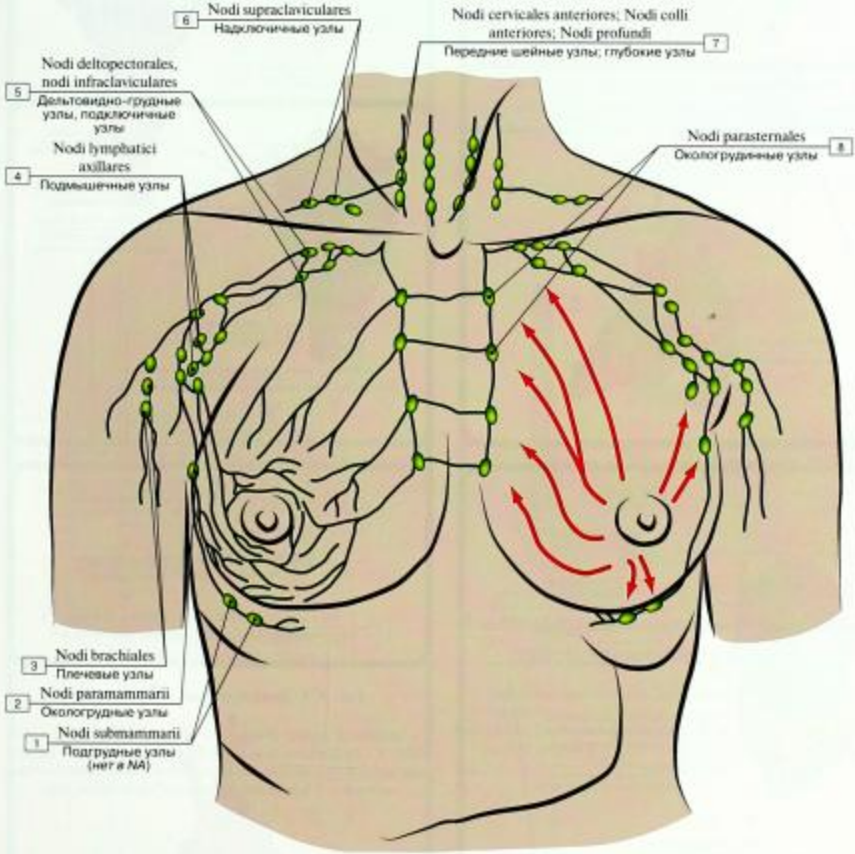

Рис. 571. Отток лимфы от молочной железы (указан стрелками):

1 – Submammary nodes; 2 – Paramammary nodes; 3 – Brachial nodes; 4 – Axillary lymph nodes; 5 – Deltopectoral nodes, infraclavicular nodes; 6 – Supraclavicular nodes; 7 – Anterior cervical nodes, deep nodes; 8 – Parasternal nodes

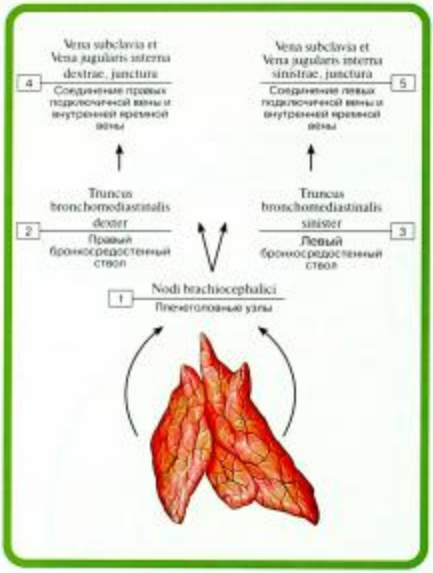

Рис. 572. Лимфатические узлы тимуса:

1 – Brachiocephalic nodes; 2 – Right bronchomediastinal trunk; 3 – Left bronchomediastinal trunk; 4 – Right subclavian and internal jugular veins, joint; 5 – Left subclavian and internal jugular veins, joint

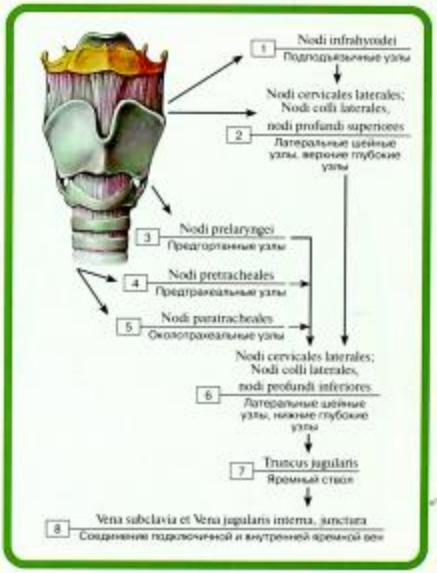

Рис. 573. Лимфатические узлы гортани:

1 – Infrahyoid nodes; 2 – Lateral cervical nodes, superior deep nodes; 3 – Prelaryngeal nodes; 4 – Pretracheal nodes; 5 – Paratracheal nodes; 6 – Lateral cervical nodes, inferior deep nodes; 7 – Jugular trunk;8 – Subclavian and Internal jugular veins, joint

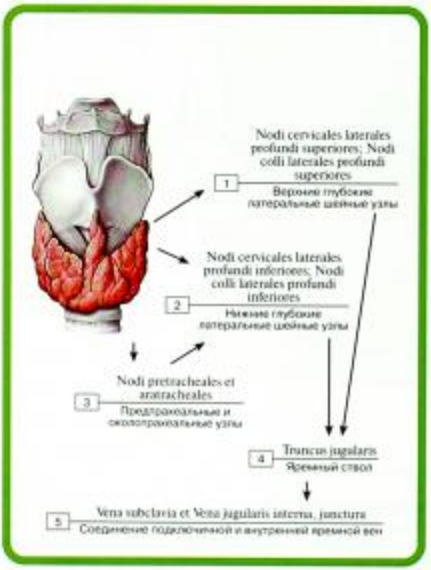

Рис. 574. Лимфатические узлы щитовидной железы:

1 – Lateral cervical superior deep nodes; 2 – Lateral cervical inferior deep nodes; 3 – Pretracheal and Paratracheal nodes; 4 – Jugular trunk; 5 – Subclavian and Internal jugular veins, joint

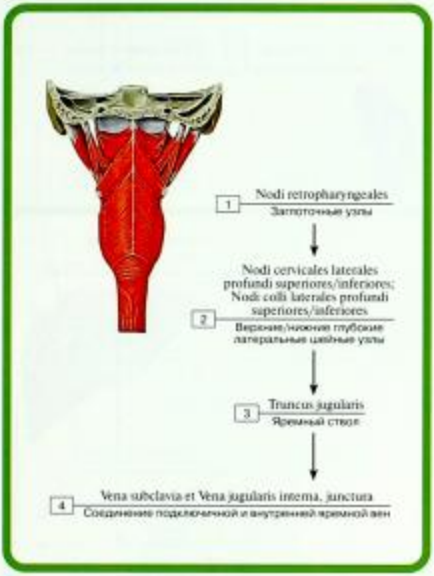

Рис. 575. Лимфатические узлы глотки:

1 – Retropharyngeal nodes; 2 – Lateral cervical superior/inferior deep nodes; 3 – Jugular trunk; 4 – Subclavian and Internal jugular veins, joint

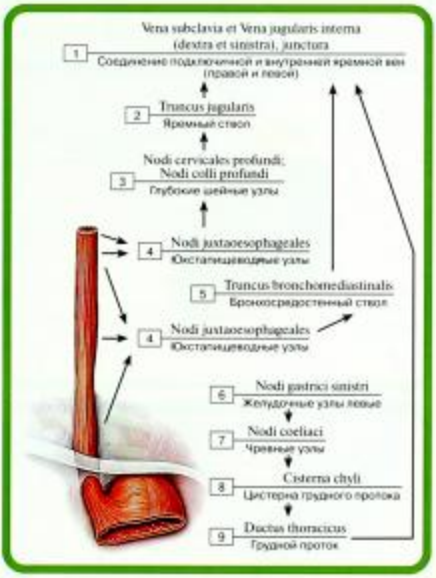

Рис. 576. Лимфатические узлы пищевода:

1 – Subclavian and Internal jugular veins (right and left), joint; 2 – Jugular trunk; 3 – Cervical deep nodes; 4 – Juxta-oesophageal nodes; 5 – Bronchomediastinal trunk; 6 – Left gastric nodes; 7 – Coeliac ganglia; 8 – Cisterna chyli; Chyle cistern; 9 – Thoracic duct

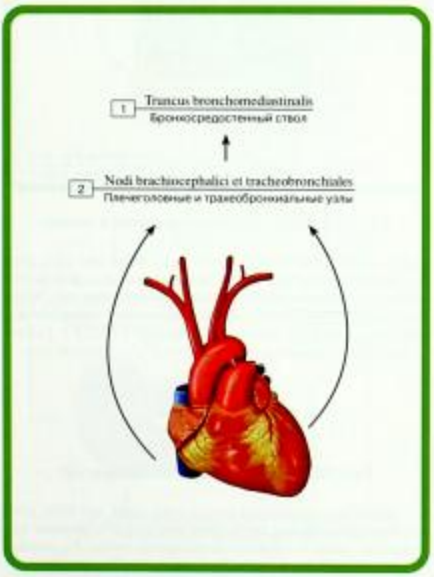

Рис. 577. Лимфатические узлы сердца:

1 – Bronchomediastinal trunk; 2 – Brachiocephalic and Tracheobronchial nodes

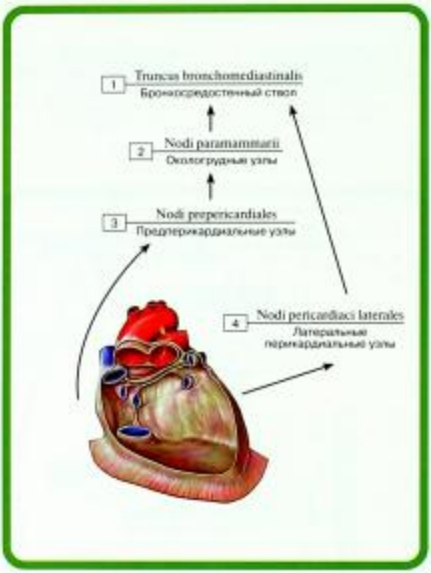

Рис. 578. Лимфатические узлы перикарда:

1 – Bronchomediastinal trunk; 2 – Paramammary nodes; 3 – Prepericardial nodes; 4 – Lateral pericardial nodes

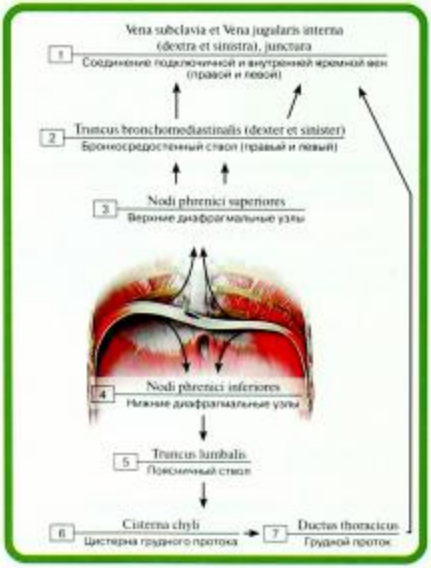

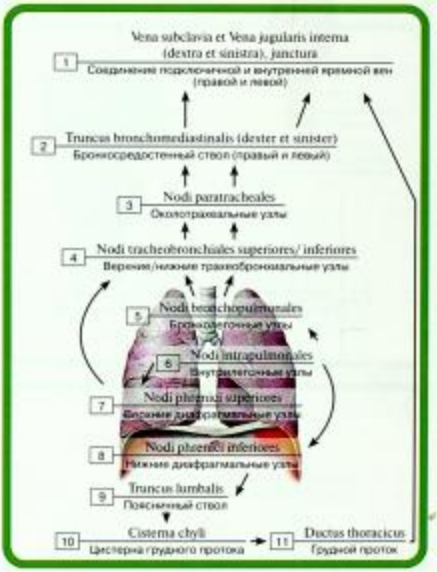

Рис. 579. Лимфатические узлы трахеи и легких:

1 – Subclavian and Internal jugular veins (right and left), joint; 2 – Bronchomediastinal trunk (right and left); 3 – Paratracheal nodes; 4 – Superior/inferior tracheobronchial nodes; 5 – Bronchopulmonary nodes; 6 – Intrapulmonary nodes; 7 – Superior diaphragmatic nodes; 8 – Inferior diaphragmatic nodes; 9 – Lumbar trunk; 10 – Cisterna chyli; Chyle cistern; 11 – Thoracic duct

Рис. 580. Лимфатические узлы диафрагмы:

1 – Subclavian and Internal jugular veins (right and left), joint; 2 – Bronchomediastinal trunk (right and left); 3 – Superior diaphragmatic nodes; 4 – Inferior diaphragmatic nodes; 5 – Lumbar trunk; 6 – Cisterna chyli; Chyle cistern; 7 – Thoracic duct

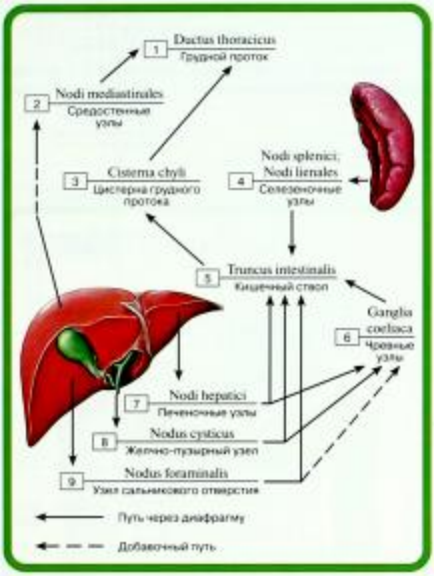

Рис. 581. Лимфатические узлы печени, желчного пузыря и селезенки:

1 – Thoracic duct; 2 – Mediastinal nodes; 3 – Cisterna chyli; Chyle cistern; 4 – Splenic nodes; 5 – Intestinal trunk; 6 – Coeliac nodes; 7 – Hepatic nodes; 8 – Cystic node; 9 – Node of anterior border of omental foramen

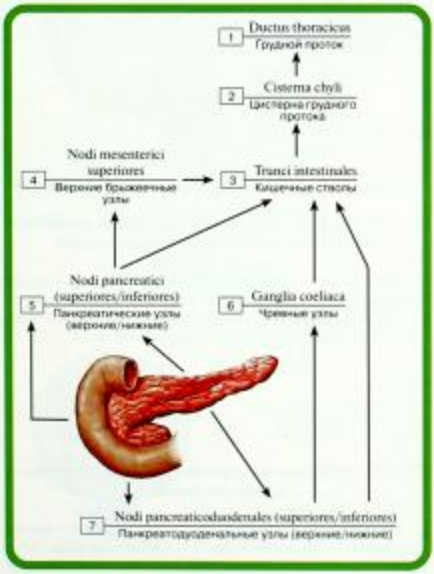

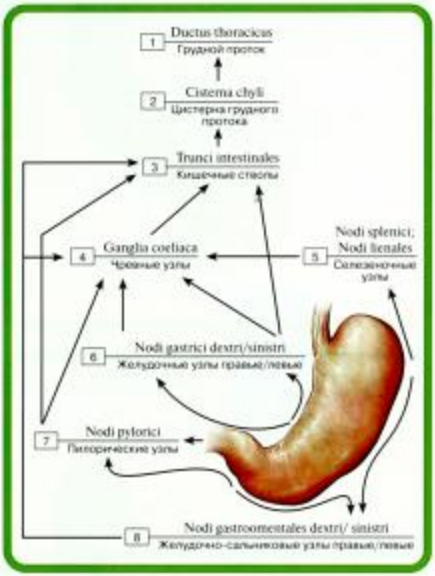

Рис. 582. Лимфатические узлы желудка:

1 – Thoracic duct; 2 – Cisterna chyli; Chyle cistern; 3 – Intestinal trunks; 4 – Coeliac nodes; 5 – Splenic nodes; 6 – Right/left gastric nodes; 7 – Pyloric nodes; 8 – Right/left gastro-omental nodes

Рис. 583. Лимфатические узлы двенадцатиперстной кишки и поджелудочной железы:

1 – Thoracic duct; 2 – Cisterna chyli; Chyle cistern; 3 – Intestinal trunks; 4 – Superior mesenteric nodes; 5 – Pancreatic nodes (superior/inferior); 6 – Coeliac nodes; 7 – Pancreaticoduodenal nodes (superior/inferior)

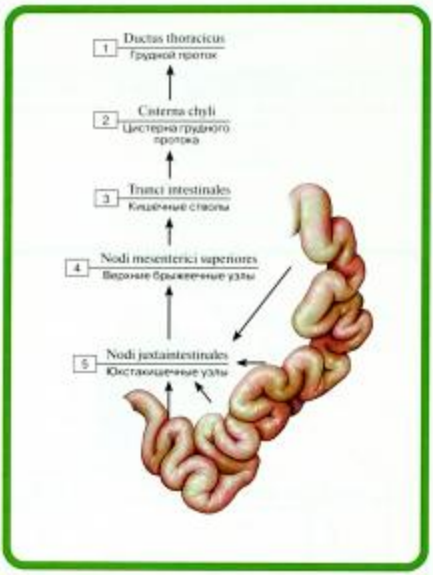

Рис. 584. Лимфатические узлы тощей и подвздошной кишок:

1 – Thoracic duct; 2 – Cisterna chyli; Chyle cistern; 3 – Intestinal trunks; 4 – Superior mesenteric nodes; 5 – Juxta-intestinal mesenteric nodes

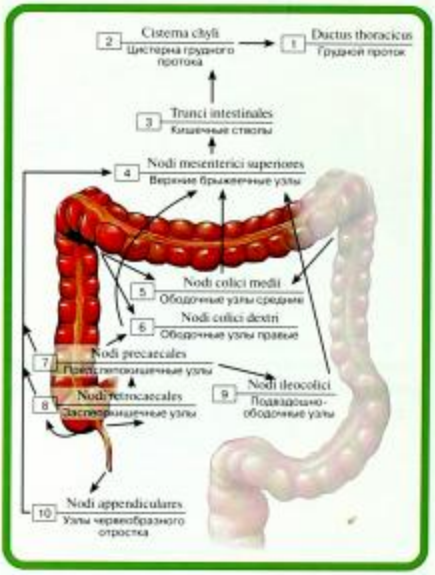

Рис. 585. Лимфатические узлы слепой кишки, аппендикса, восходящей и поперечной ободочных кишок:

1 – Thoracic duct; 2 – Cisterna chyli; Chyle cistern; 3 – Intestinal trunks; 4 – Superior mesenteric nodes; 5 – Middle colic nodes; 6 – Right colic nodes; 7 – Precaecal nodes; 8 – Retrocaecal nodes; 9 – Ileocolic nodes; 10 – Appendicular nodes

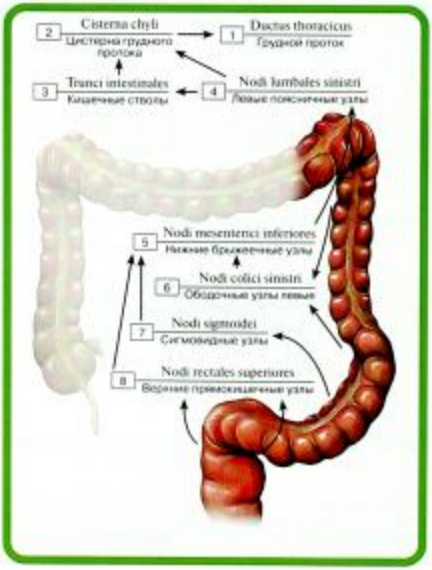

Рис. 586. Лимфатические узлы нисходящей и сигмовидной ободочных кишок:

1 – Thoracic duct; 2 – Cisterna chyli; Chyle cistern; 3 – Intestinal trunks; 4 – Left lumbar nodes; 5 – Inferior mesenteric nodes; 6 – Left colic nodes; 7 – Sigmoid nodes; 8 – Superior rectal nodes

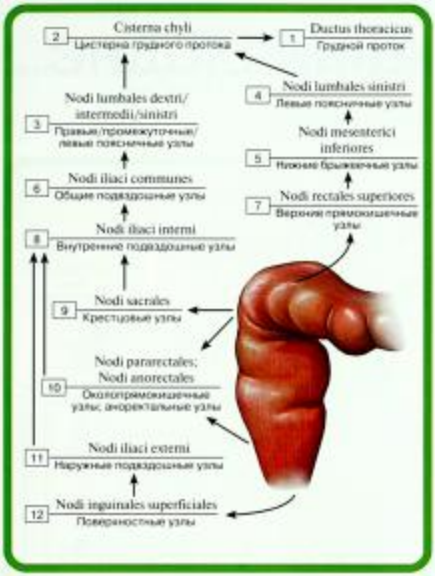

Рис. 587. Лимфатические узлы прямой кишки:

1 – Thoracic duct; 2 – Cisterna chyli; Chyle cistern; 3 – Right/intermediate/left lumbar nodes; 4 – Left lumbar nodes; 5 – Inferior mesenteric nodes; 6 – Common iliac nodes; 7 – Superior rectal nodes; 8 – Internal iliac nodes; 9 – Sacral nodes; 10 – Pararectal nodes; 11 – External iliac nodes; 12 – Superficial inguinal nodes

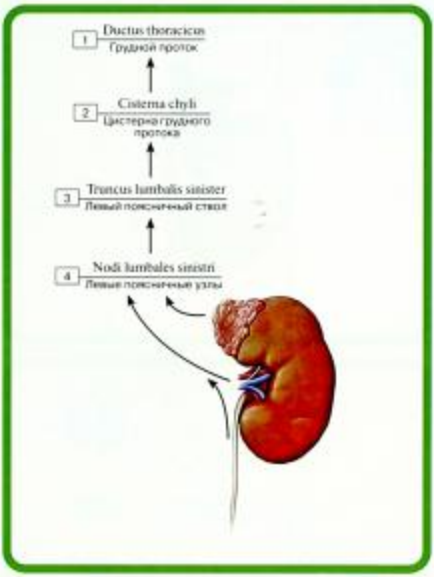

Рис. 588. Лимфатические узлы левой почки, мочеточника и надпочечника:

1 – Thoracic duct; 2 – Cisterna chyli; Chyle cistern; 3 – Left lumbar trunk; 4 – Left lumbar nodes

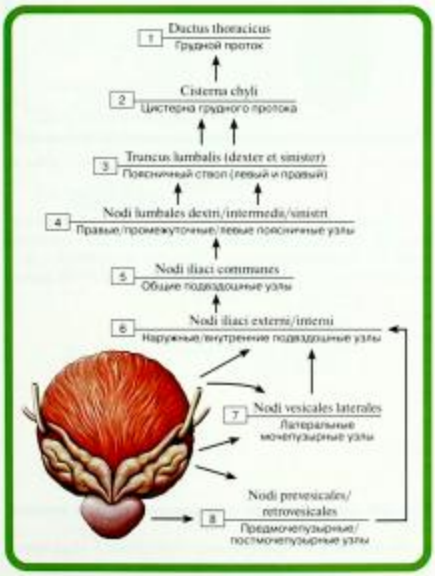

Рис. 589. Лимфатические узлы мочевого пузыря, простаты и семенных пузырьков:

1 – Thoracic duct; 2 – Cisterna chyli; Chyle cistern; 3 – Lumbar trunk (right and left); 4 – Right/intermediate/left lumbar nodes; 5 – Common iliac nodes; 6 – External/internal iliac nodes; 7 – Lateral vesical nodes; 8 – Prevesical/postvesical nodes

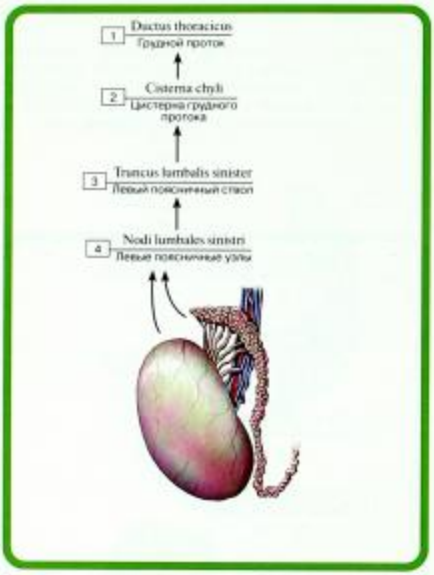

Рис. 590. Лимфатические узлы яичка, придатка яичка и семявыносящего протока:

1 – Thoracic duct; 2 – Cisterna chyli; Chyle cistern; 3 – Left lumbar trunk; 4 – Left lumbar nodes

Рис. 591. Лимфатические узлы матки, маточной трубы и влагалища:

1 – Thoracic duct; 2 – Cisterna chyli; Chyle cistern; 3 – Right lumbar trunk; 4 – Left lumbar trunk; 5 – Right/intermediate/left lumbar nodes; 6 – Common iliac nodes; 7 – Internal iliac nodes; 8 – Parauterine nodes; 9 – External iliac nodes; 10 – Superficial inguinal nodes

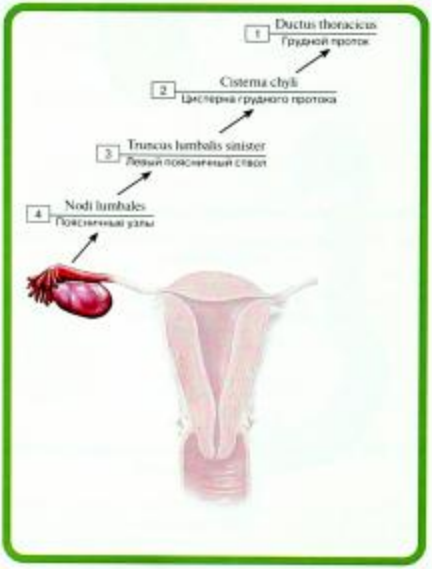

Рис. 592. Лимфатические узлы маточной трубы и яичника:

1 – Thoracic duct; 2 – Cisterna chyli; Chyle cistern; 3 – Left lumbar trunk; 4 – Lumbar nodes

ЭНДОКРИННЫЕ ЖЕЛЕЗЫ

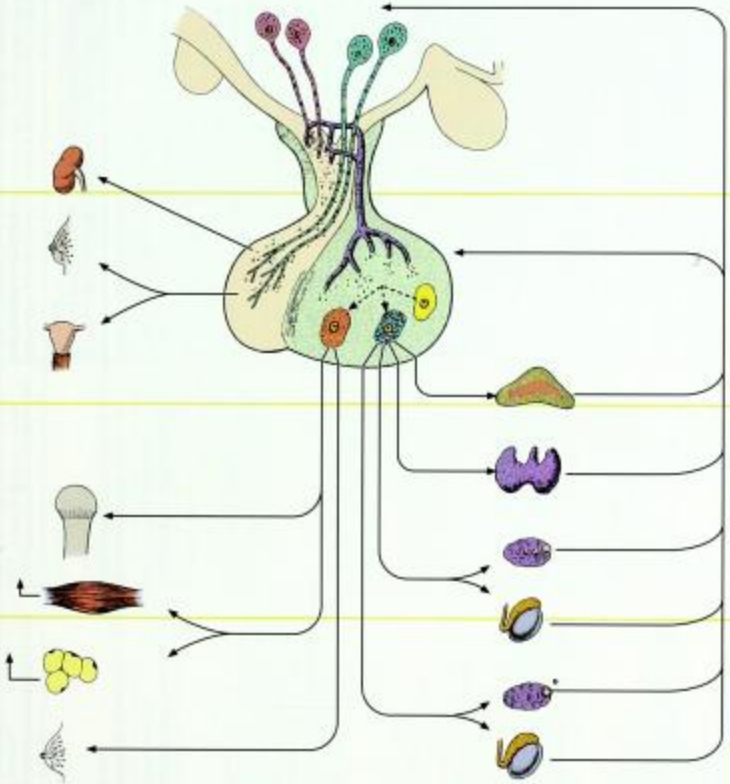

Таблица 28. Эндокринные железы и их гормоны

Железы	Клетки	Гормон, состав	Действие
Гипофиз Передняя доля (аденогипофиз) Бугорная часть Промежуточная часть Дистальная часть	Ацидофильные красные, соматотрофы	Соматотропный (соматотропин, СТГ), белок	Анаболическое действие; рост костей, мышц, органов. Увеличение относительного содержания в организме белка и воды, снижение жиров
	Ацидофильные желтые, лактотрофы	Лактотропный (пролактин, ЛТГ), белок	Пролиферация роста молочных желез и образование молока; регуляция водно-солевого обмена, уменьшение экскреции воды и электролитов
	Базофильные кортикотрофы (пропиомеланокортинсинтезирующие клетки, ПОМК-клетки)	Адренокортикотропный (АКТГ), полипептид	Регуляция образования и секреции глюкокортикоидов коры надпочечников; мобилизация жира из жировой ткани; гипотонизация
		Меланоцитстимулирующий (МСГ), полипептид	Синтез меланина, распределение гранул пигмента, пигментация кожи
		Бета-эндорфин	Подавление болевых ощущений, регуляция эмоций («гормон радости»)
	Базофильные тиротрофы	Тиреотропный (ТТГ), гликопротеид	Стимуляция выработки тироксина щитовидной железой
	Базофильные гонадотрофы	Фолликулостимулирующий (фолликулин, ФСГ), гликопротеид	У женщин: стимуляция роста фолликулов, секреция эстрогенов и овуляции
			У мужчин: пролиферация клеток Сертоли, влияние на образование андрогенсвязывающего белка клетками Сертоли, опосредованная стимуляция оперматогенеза; стимуляция развития семявыносящих канальцев
		Лютеинизирующий (лютропин, ЛГ), гликопротеид	У женщин: стимуляция овуляции, образование и рост желтого тела, развитие и созревание полевых клеток; секреция половых гормонов (эстрогенов и прогестерона)
		Гормон, стимулирующий интерстициальные эндокринокриты	У мужчин: стимуляция интерстициальных эндокринокритов (клеток Лейдига); стимуляция синтеза и секреции тестостерона
Задняя доля: Воронка Нервная часть	Гормоны синтезируются крупными нейронами супраоптического и паравентрикулярного ядер гипоталамуса, транспортируются по аксонам к нейрогипофизу, откуда поступают в кровь	Окситоцин, октапептид	Сокращение стенок матки; сокращение миоэпителиальных клеток ацинусов молочных желез, выделение молока; усиление тонуса гладких мышц желудочно-кишечного тракта; регуляция водно-солевого обмена и питьевого поведения; участие в осуществлении оргазма
		Антидиуретический (вазопрессин, АДГ), октапептид	Реабсорбция воды в почечных канальцах (антидиуретическое действие), концентрация мочи; сосудосуживающее действие (повышение кровяного давления); участие в формировании жажды и механизмах памяти
		Когарин, пептид	Регуляция ритма перистальтики кишечника
Промежуточная часть	Базофильные кортикотрофы (ПОМК-клетки)	Меланоцитстимулирующий гормон (МСГ), полипептид	У взрослого человека не синтезируется. Функции (синтез меланина, его распределение в отростках меланоцитов кожи и волос) выполняют АКТГ и липотропин
Щитовидная Доли: Правая Левая Перешеек	Тироциты, образующие фолликулы	Тироксин (тетрайодтиронин, трийодтиронин), йодсодержащие гликопротеиды	Обеспечение роста, умственного и физического развития, стимуляция энергетического обмена, синтеза белка и окислительного катаболизма жиров и углеводов, поглощения кислорода и метаболизма всех клеток; повышение чувствительности клеток к катехоламинам; активация натриевого насоса, стимуляция секреции инсулина
	Парафолликулярные клетки (С-клетки)	Тиреокальцитонин, полипептид	Регуляция метаболизма кальция и фосфора; гипокальциемический фактор; усиление выделения фосфора

Паращитовидные (верхние/нижние)	Паратироциты	Паратиреоидный ($ПТГ_2$ – паратгормон), белок	Регуляция метаболизма кальция и фосфора, гиперкальциемический фактор; увеличение количества остеокластов, резорбирующих кость, и стимуляция их функции
Поджелудочная – островки Лангерганса	Бета-клетки	Инсулин, белок	Регуляция обмена углеводов, липогенез, гликогенез; гипогликемическое и анаболическое действие. Реализация эмоциональных и поведенческих реакций; поддержание гомеостаза; адаптация к неблагоприятным факторам внешней среды
	Альфа-клетки	Глюкагон, белок	Контринсулярный гормон, гипергликемическое действие, стимуляция гликогенолиза, липолиза и подавление синтеза жиров; катаболическое действие
	Дельта-клетки	Соматостатин, пептид	Угнетение секреции инсулина и глюкагона; угнетение перистальтики желудочно-кишечного тракта, желчного пузыря и секреции пищеварительных соков; ингибирование секреции соматотропина аденогипофизом
Надпочечники: Кора	Клубочковая зона	Минералокортикоиды (альдостерон), стероид	Регуляция минерального обмена и водно-солевого равновесия, увеличение активного транспорта Na^+ через клеточные мембраны; повышение реабсорбции Na^+ и воды в канальцах нефрона; задержка Na^+, воды и хлоридов в организме; повышение экскреции K^+, H^+ и аммония с мочой; сдвиг кислотно-щелочного равновесия в сторону алкалоза; участие в адаптации организма к повышенной температуре окружающей среды; усиление воспалительных процессов и образование коллагена
	Пучковая зона	Глюкокортикоиды: гидрокортизон, кортизол и др. (выработка регулируется АКТГ), стероиды	Контринсулярные гормоны; регуляция обмена углеводов, белков, жиров, глюконеогенез; катаболическое действие; липолиз; противовоспалительное действие; повышение устойчивости к инфекции и к стрессу; снижение в крови количества лимфоцитов, эозинофилов и базофилов
	Сетчатая зона	Андрогены, эстрогены; прогестерон (небольшое количество)	См. гормоны половых желез. Стимуляция окостенения эпифизарных хрящей; анаболическое действие; формирование полового поведения
Мозговой слой (не зависит от гипофиза)	Хромаффинные клетки	Катехоламины: адреналин, норадреналин	Стимуляция обмена веществ: гликогенолиза, глюконеогенеза, липолиза, термогенное действие; адреномиметическое влияние на сосуды, сердце; увеличение вентиляции легких, доставки кислорода к мышцам, сердцу и мозгу; адаптация к действию вредных влияний среды
Яичники	Фолликулярные клетки	Эстрадиол, эстрон, стероиды	Половая дифференцировка эмбриона; половое созревание; развитие женских половых органов, вторичных половых признаков; половое поведение; овогенез; обеспечение пролиферативной фазы эпителия слизистой оболочки матки; развитие молочных желез; анаболическое действие
Желтое тело (образуется в яичнике)	Лютеоциты	Прогестерон, стероид	Подготовка слизистой оболочки матки к имплантации зародыша; нормальное протекание беременности; катаболический эффект
Семенники (яички)	Интерстициальные эндокриноциты (клетки Лейдига)	Тестостерон, стероид	Половая дифференцировка эмбриона, развитие мужских половых органов, вторичных половых признаков; половое поведение; регуляция сперматогенеза; анаболический эффект
	Сустентоциты (клетки Сертоли)	Ингибин	Угнетение синтеза и секреции ФСГ; синтез и секреция эстрогенов

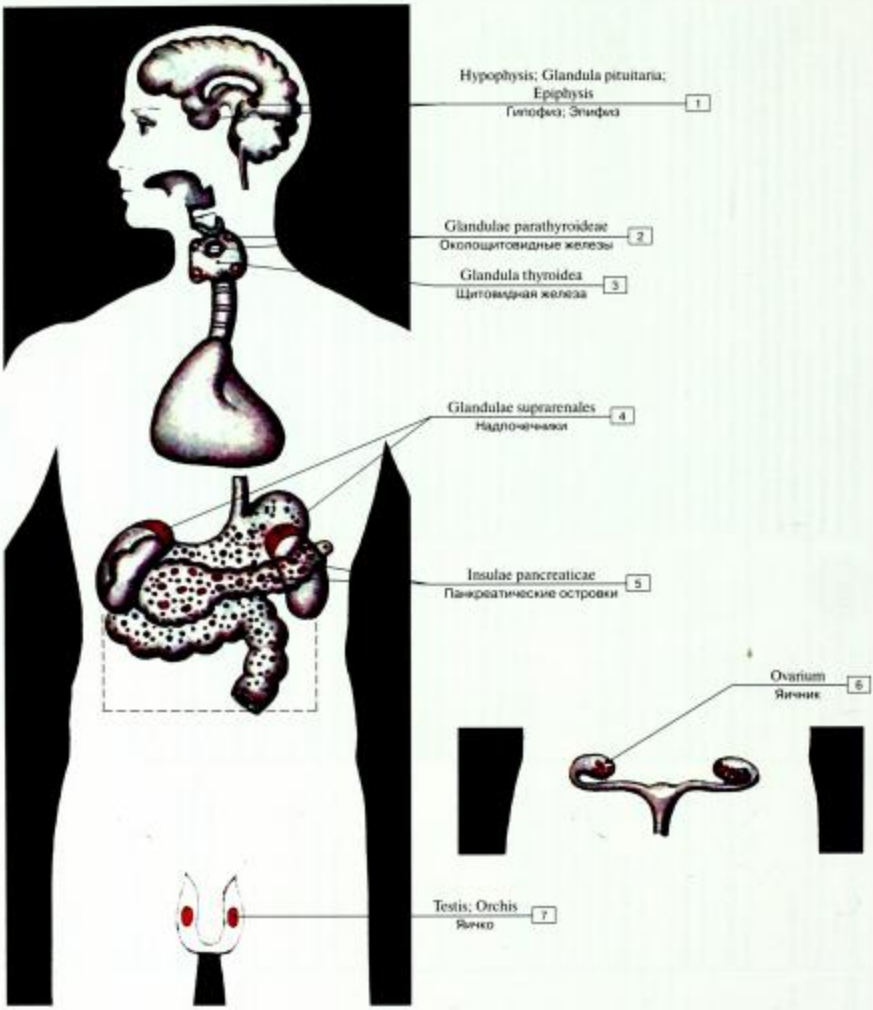

Рис. 593. Положение эндокринных желез в теле человека (общая схема эндокринной системы):

1 – Pituitary gland; Epiphysis; 2 – Parathyroid glands; 3 – Thyroid gland; 4 – Suprarenal glands; Adrenal glands; 5 – Pancreatic islets; 6 – Ovary ; 7 – Testis

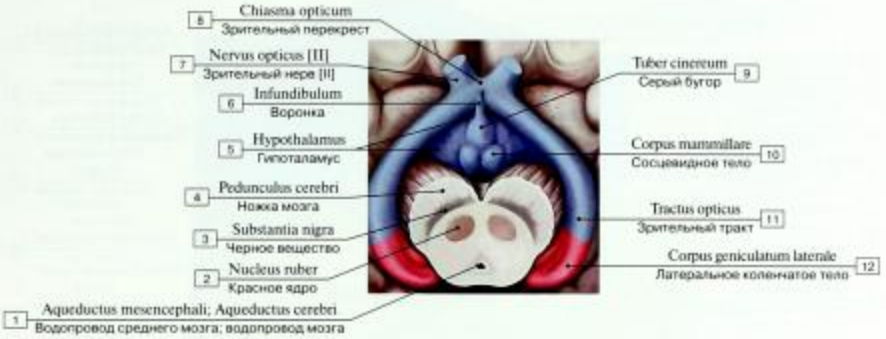

Рис. 594. Гипоталамус и средний мозг, вид снизу:

1 – Aqueduct of midbrain; Cerebral aqueduct; 2 – Red nucleus; 3 – Substantia nigra; 4 – Cerebral peduncle; 5 – Hypothalamus; 6 – Infundibulum; 7 – Optic nerve [II]; 8 – Optic chiasm; Optic chiasma; 9 – Tuber cinereum; 10 – Mammillary body; 11 – Optic tract; 12 – Lateral geniculate body

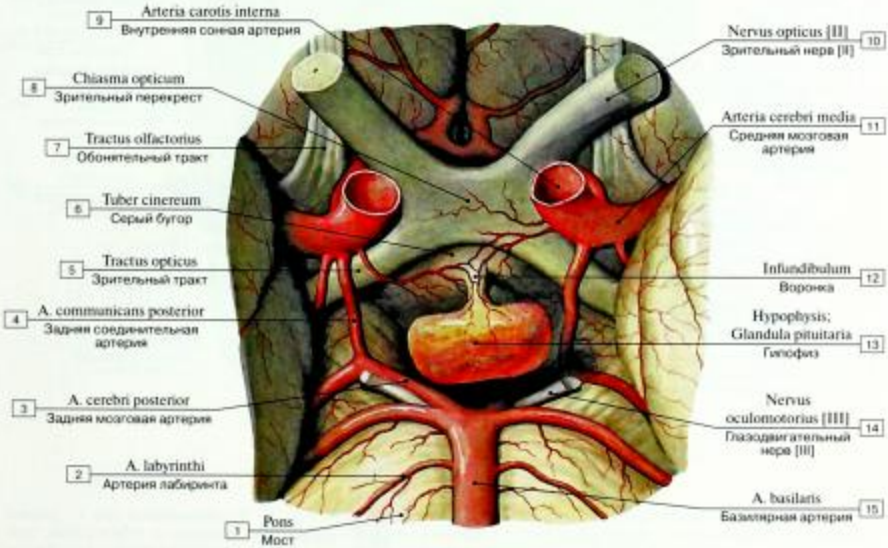

Рис. 595. Топография гипоталамуса и гипофиза, вид снизу:

1 – Pons; 2 – Labyrinthine artery; 3 – Posterior cerebral artery; 4 – Posterior communicating artery; 5 – Optic tract; 6 – Tuber cinereum; 7 – Olfactory tract; 8 – Optic chiasm; Optic chiasma; 9 – Internal carotid artery; 10 – Optic nerve [II]; 11 – Middle cerebral artery; 12 – Infundibulum; 13 – Pituitary gland; 14 – Oculomotor nerve [III]; 15 – Basilar artery

(по Р.Д. Синельникову, с изменениями)

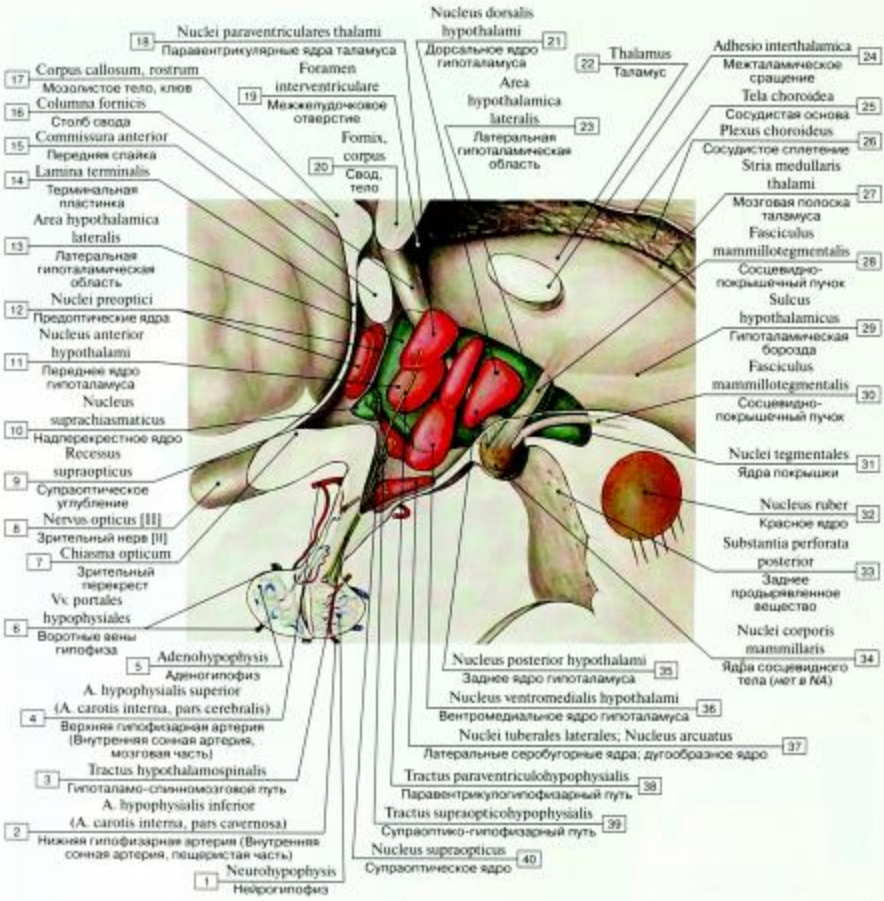

Рис. 596. Ядра гипоталамуса:

1 – Neurohypophysis; 2 – Inferior hypophysial artery (Internal carotid artery, cavernous part); 3 – Hypothalamospinal tract; 4 – Superior hypophysial artery (Internal carotid artery, cerebral part); 5 – Adenohypophysis; 6 – Portal veins of hypophysis; 7 – Optic chiasm; Optic chiasma; 8 – Optic nerve [II]; 9 – Supra-optic recess; 10 – Suprachiasmatic nucleus; 11 – Anterior hypothalamic nucleus; 12 – Preoptic nucleus; 13 – Lateral hypothalamic area; 14 – Lamina terminalis; 15 – Anterior commissure; 16 – Column of fornix; 17 – Corpus callosum, rostrum; 18 – Paraventricular nuclei of thalamus; 19 – Interventricular foramen; 20 – Fornix, body; 21 – Dorsal nucleus; 22 – Thalamus; Dorsal thalamus; 23 – Lateral hypothalamic area; 24 – Interthalamic adhesion; Massa intermedia; 25 – Choroid membrane; 26 – Choroid plexus; 27 – Stria medullaris of thalamus; 28 – Mammillotegmental fasciculus; 29 – Hypothalamic sulcus; 30 – Mammillotegmental fasciculus; 31 – Tegmental nuclei; 32 – Red nucleus; 33 – Posterior perforated substance; 34 – Nuclei of mammillary body; 35 – Posterior nucleus of hypothalamus; 36 – Ventromedial nucleus of hypothalamus; 37 – Lateral tuberal nuclei and Arcuate nucleus; 38 – Paraventriculohypophysial tract; 39 – Supra-opticohypophysial tract; 40 – Supra-optic nucleus

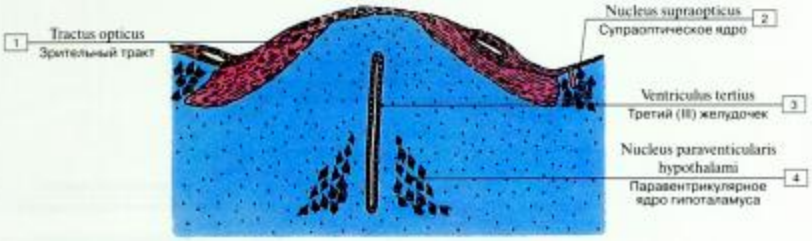

Рис. 597. Нейросекреторные (крупноклеточные) ядра гипоталамуса, топография ядер:

1 – Optic tract; 2 – Supra-optic nucleus; 3 – Third ventricle; 4 – Paraventricular nucleus of thalamus
(*по О.В. Волковой*)

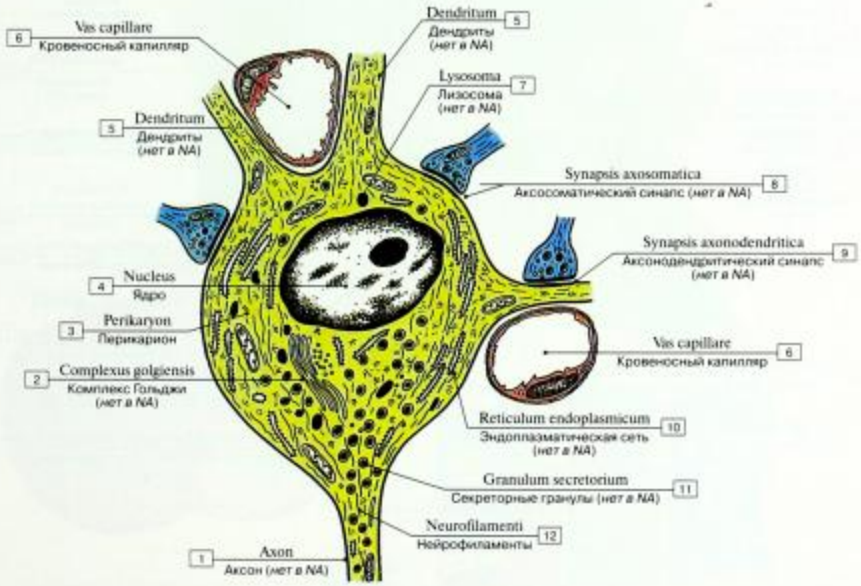

Рис. 598. Ультраструктура нейросекреторной клетки гипоталамуса (схема):

1 – Axon; 2 – Complex golgiensis; 3 – Perikaryon; 4 – Nucleus; 5 – Dendrites; 6 – Blood capillary; 7 – Lizosoma; 8 – Axosomatic synapse; 9 – Axonodendritic synapse; 10 – Endoplasmic reticulum; 11 – Secretory granules; 12 – Neurofilaments
(*по О.В. Волковой*)

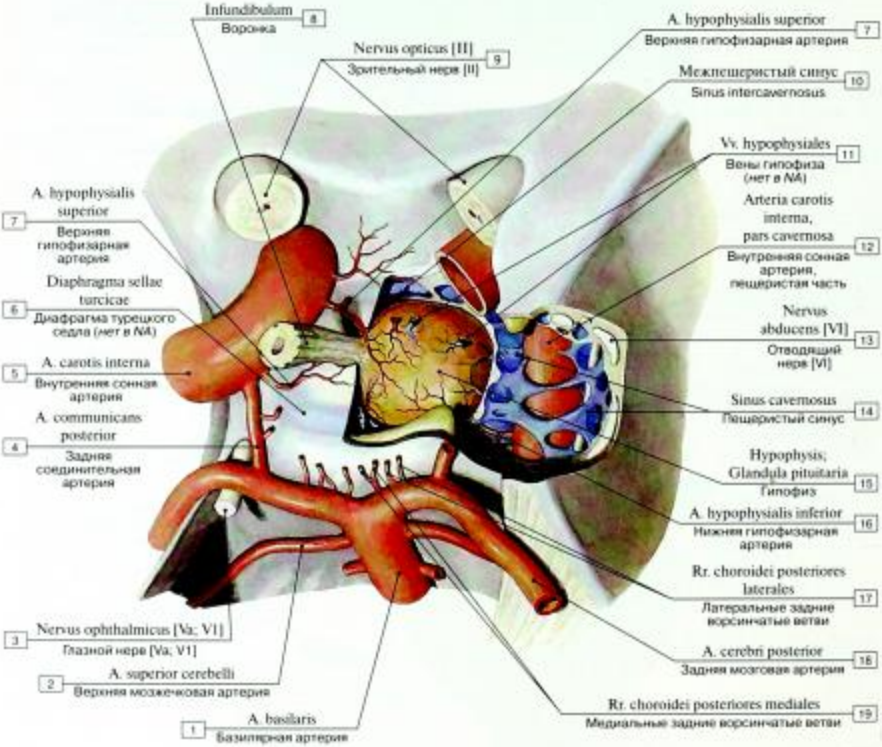

Рис. 599. Гипофиз в турецком седле:

1 – Basilar artery; 2 – Superior cerebellar artery; 3 – Ophthalmic nerve; Ophthalmic division [Va; V1]; 4 – Posterior communicating artery; 5 – Internal carotid artery; 6 – Diaphragm of sella turcica; 7 – Superior hypophysial artery; 8 – Infundibulum; 9 – Optic nerve [II]; 10 – Intercavernous sinus; 11 – Veins of hypophysis; 12 – Internal carotid artery, cavernous part; 13 – Abducent nerve; Abducens nerve [VI]; 14 – Cavernous sinus; 15 – Pituitary gland; 16 – Inferior hypophysial artery; 17 – Posterior lateral choroidal branches; 18 – Posterior cerebral artery; 19 – Posterior medial choroidal branches

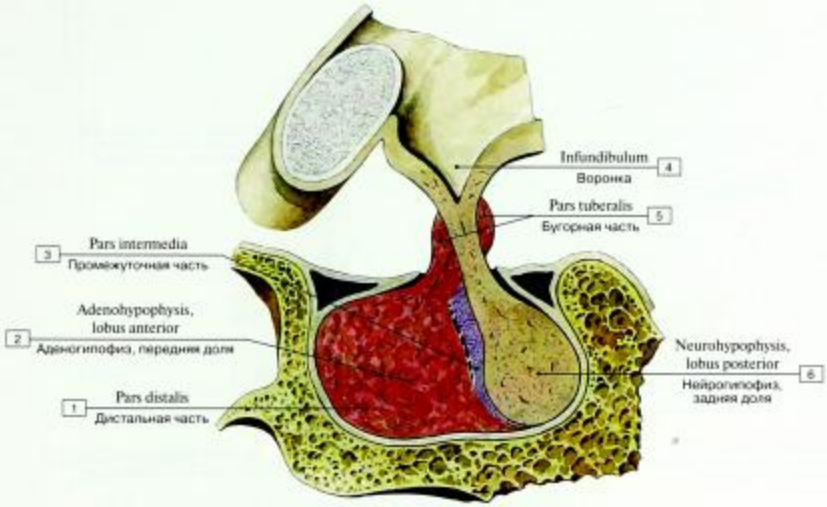

Рис. 600. Гипофиз человека (сагиттальный разрез):

1 – Distal part; 2 – Adenohypophysis, anterior lobe; 3 – Pars intermedia; 4 – Infundibulum; 5 – Pars tuberalis; 6 – Neurohypophysis, posterior lobe

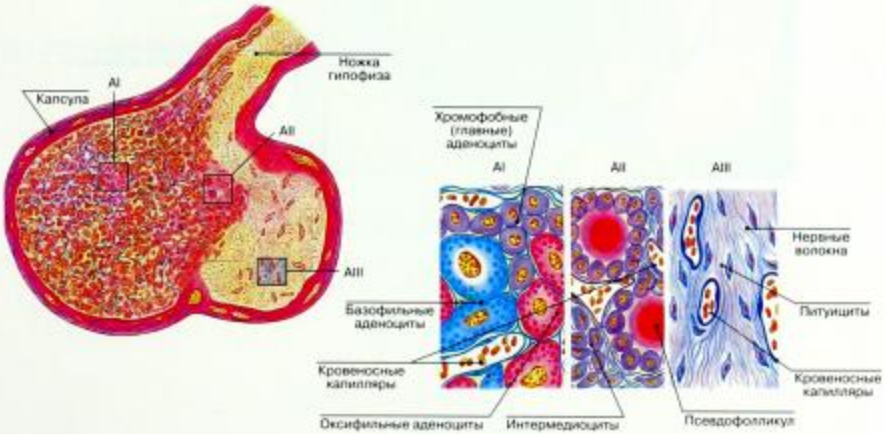

Рис. 601. Гипофиз человека, гистологические срезы, окраска по методу Мэллори (AI – передняя доля, AII – промежуточная доля, AIII – задняя доля)

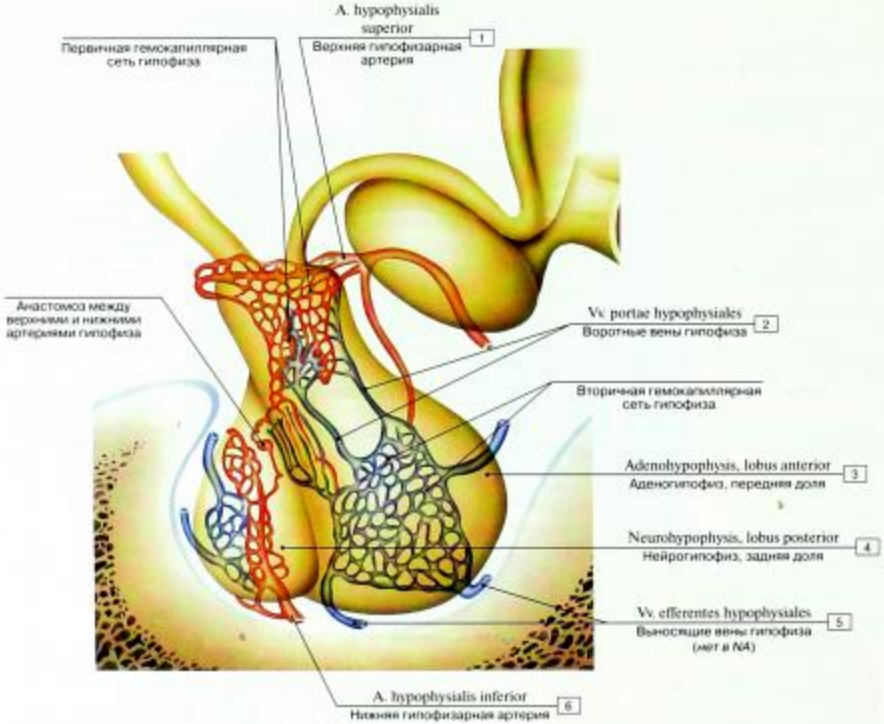

Рис. 602. Кровоснабжение гипофиза (схема):

1 – Superior hypophysial artery; 2 – Portal veins of hypophysis; 3 – Adenohypophysis, anterior lobe; 4 – Neurohypophysis, posterior lobe; 5 – Efferent veins of hypophysis; 6 – Inferior hypophysial artery

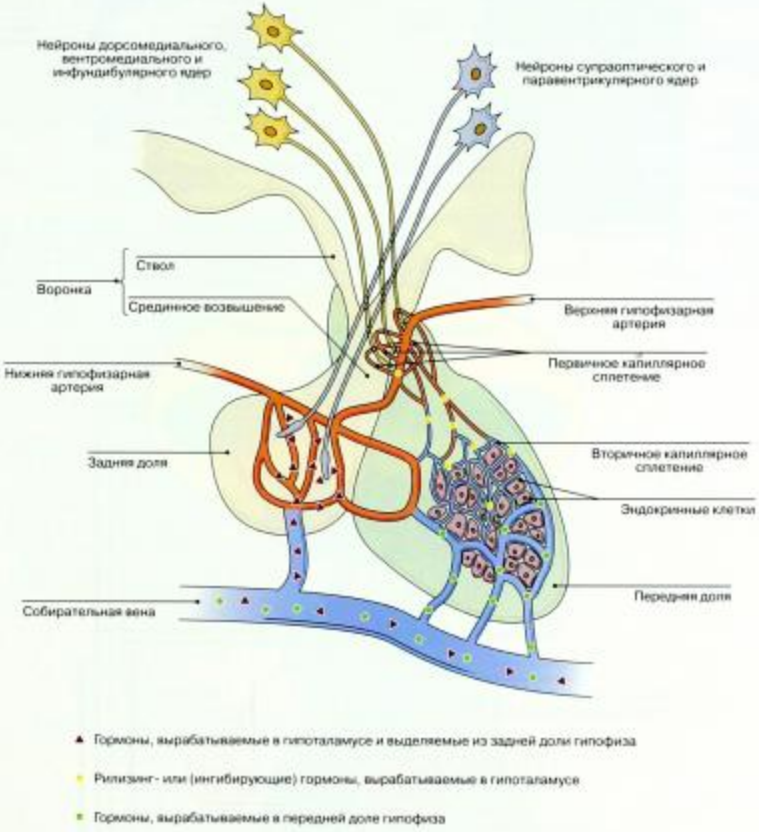

Рис. 603. Гипоталамо-гипофизарная система (схема). Показана сосудистая сеть гипоталамо-гипофизарной системы, а также участки выработки, накопления и выделения гормонов

(по Л.К. Жункейра, Ж. Карнейро)

Табл. 29. Гипофизотропные гормоны гипоталамуса

Сокращенное название	Название	Направленность действия
	Рилизинг-гормоны	
ТРГ	Рилизинг-гормон тиреотропного гормона, или тиреотропин-рилизинг-гормон	ТТГ (тиреотропный гормон)
ЛГ-РГ, или ГТРГ	Рилизинг-гормон лютеинизирующего гормона, или гонадотропин-рилизинг-гормон	ПРЛ (пролактин) ЛГ и ФСГ (лютеотропный и фолликулостимулирущий гормоны)
КРГ (КРФ)	Кортикотропин-рилизинг-гормон (фактор) (кортиколиберин)	АКТГ (адрено-кортикотропный гормон)
ГР-РГ	Рилизинг-гормон гормона роста (соматолиберин)	ГР (гормон роста)
ПРЛ-РГ (ПРФ)	Рилизинг-гормон (фактор) пролактина	ПРЛ (пролактин)
МСГ-РГ (МРФ)	Рилизинг-гормон (фактор) меланоцитстимулирующего гормона (меланолиберин)	МСГ (меланастимулирующий гормон)
	Ингибирующие гормоны	
ГР-ИГ	Ингибирующий гормон гормона роста (соматостатин)	ГР (гормон роста)
МСГ-ИГ (МИФ)	Ингибирующий гормон (фактор) меланостимулирующего гормона (меланостанин)	МСГ (меланастимулирующий гормон)
ПРЛ-ИГ (ПИФ)	Ингибирующий гормон (фактор) пролактина	ПРЛ (пролактин)
Дофамин	Биогенный амин	ПРЛ; ЛГ; ФСГ; ТТГ (пролактин, лютеотропный гормон, фолликуло-стимулирующий гормон, тиреотропный гормон)

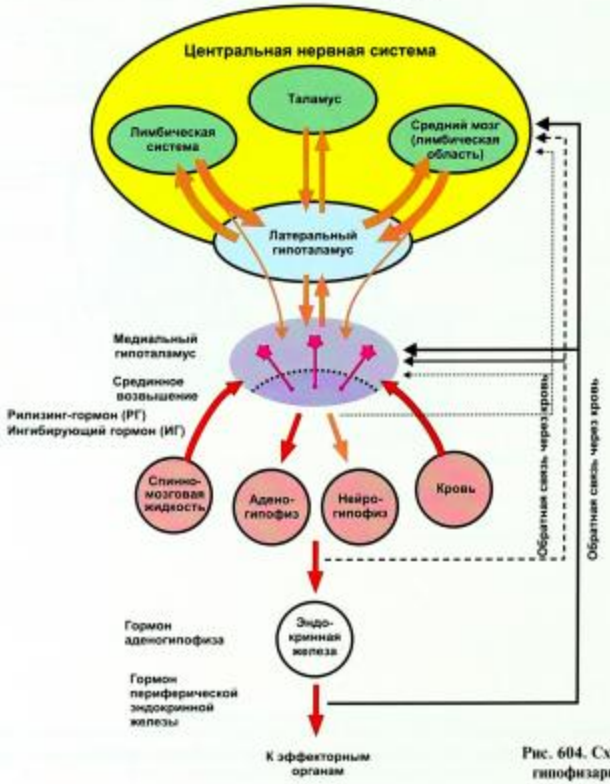

Рис. 604. Схема гипоталамо-гипофизарных отношений

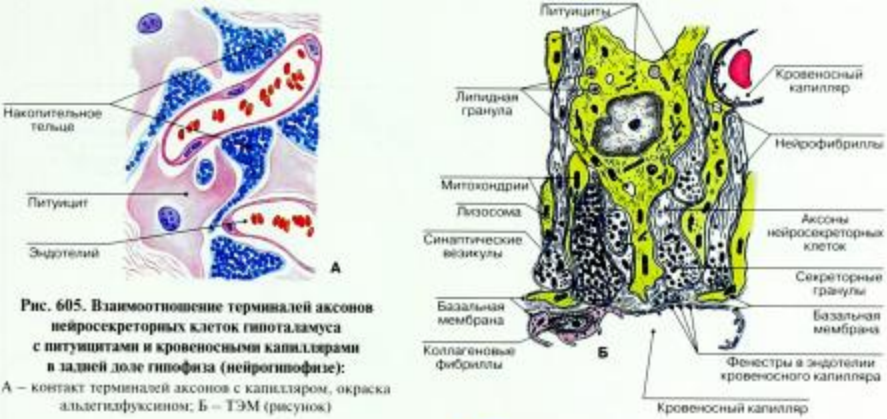

Рис. 605. Взаимоотношение терминалей аксонов нейросекреторных клеток гипоталамуса с питуицитами и кровеносными капиллярами в задней доле гипофиза (нейрогипофизе):

А – контакт терминалей аксонов с капилляром, окраска альдегидфуксином; Б – ТЭМ (рисунок)

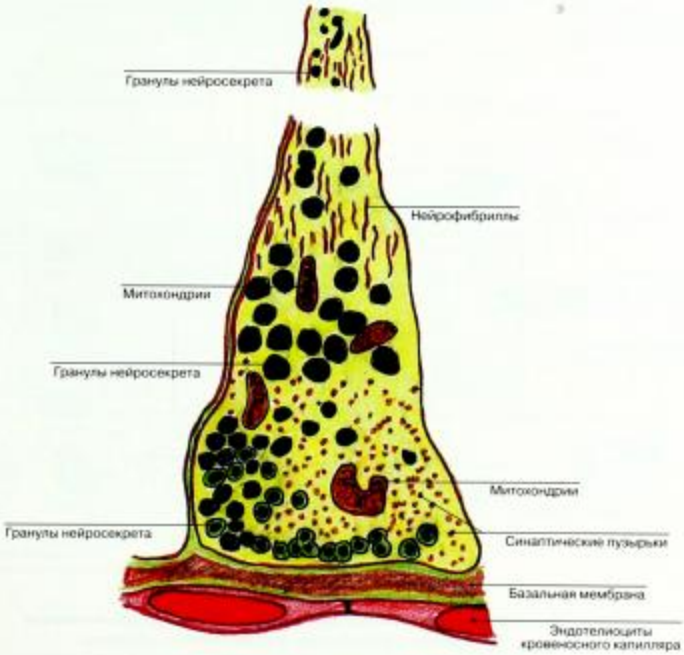

Рис. 606. Контакт терминали аксона нейросекреторного нейрона гипоталамуса с кровеносным капилляром нейрогипофиза

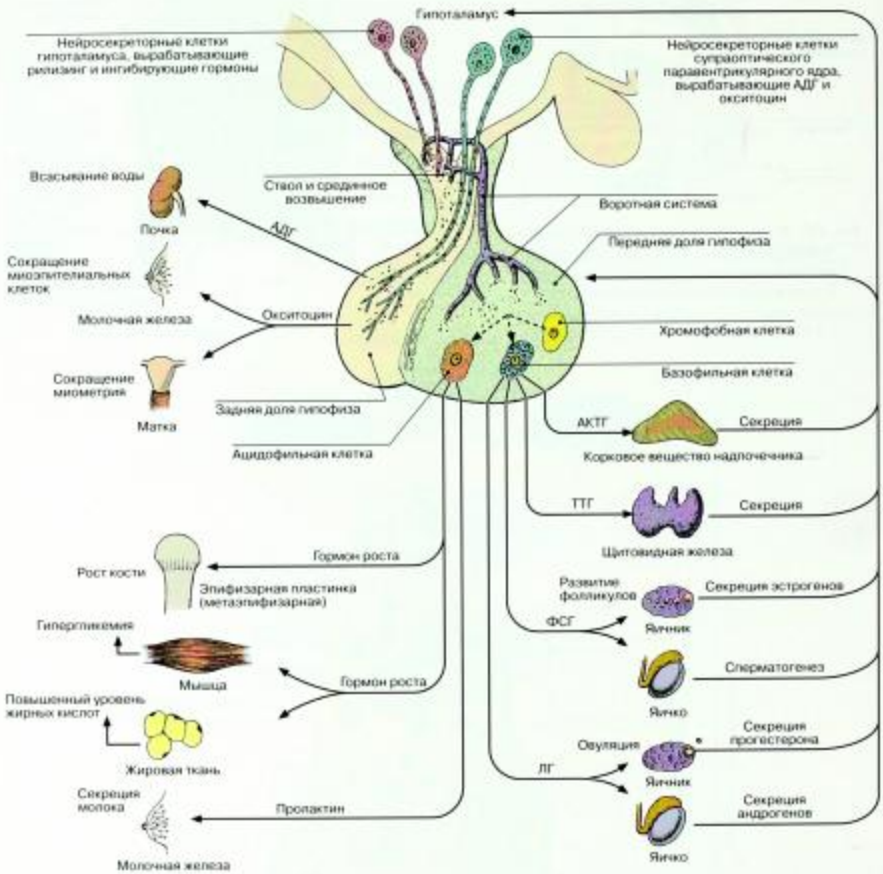

Рис. 607. Действие различных гипофизарных гормонов на органы-мишени и механизмы обратной связи, регулирующие их секрецию:

АДГ – антидиуретический гормон; ЛГ – лютеинизирующий гормон; ФСГ – фолликулостимулирующий гормон; ТТГ – тиреотропный гормон; АКТГ – адренокортикотропный гормон
(по Л.К. Жуанейра, Ж. Карнейро)

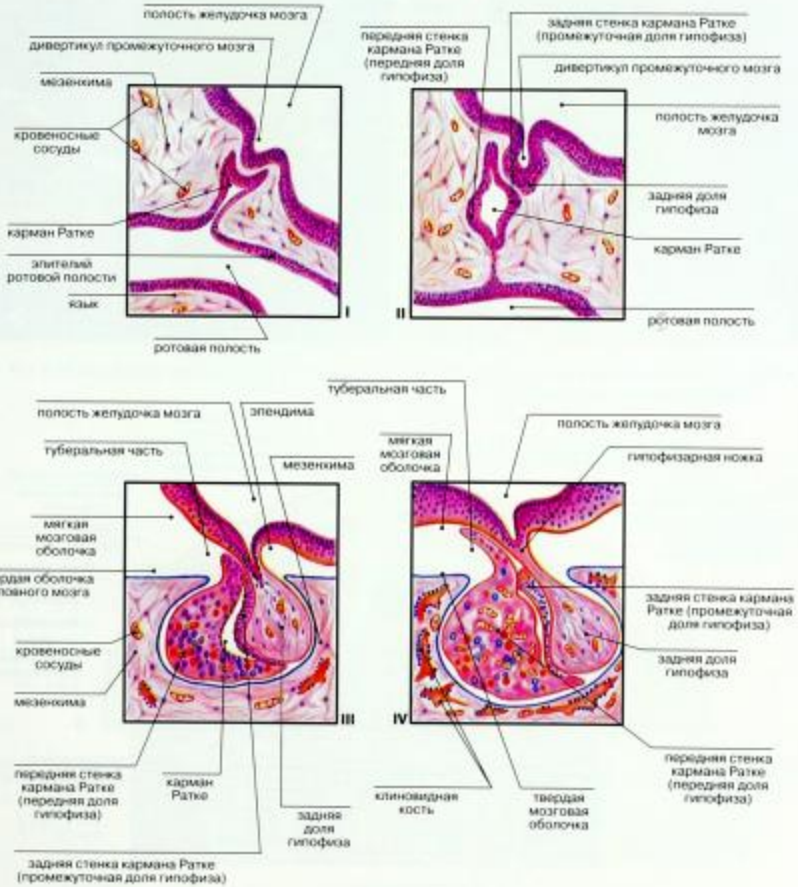

Рис. 608. Развитие гипофиза.
I – IV – стадии развития
(по О.В. Волковой)

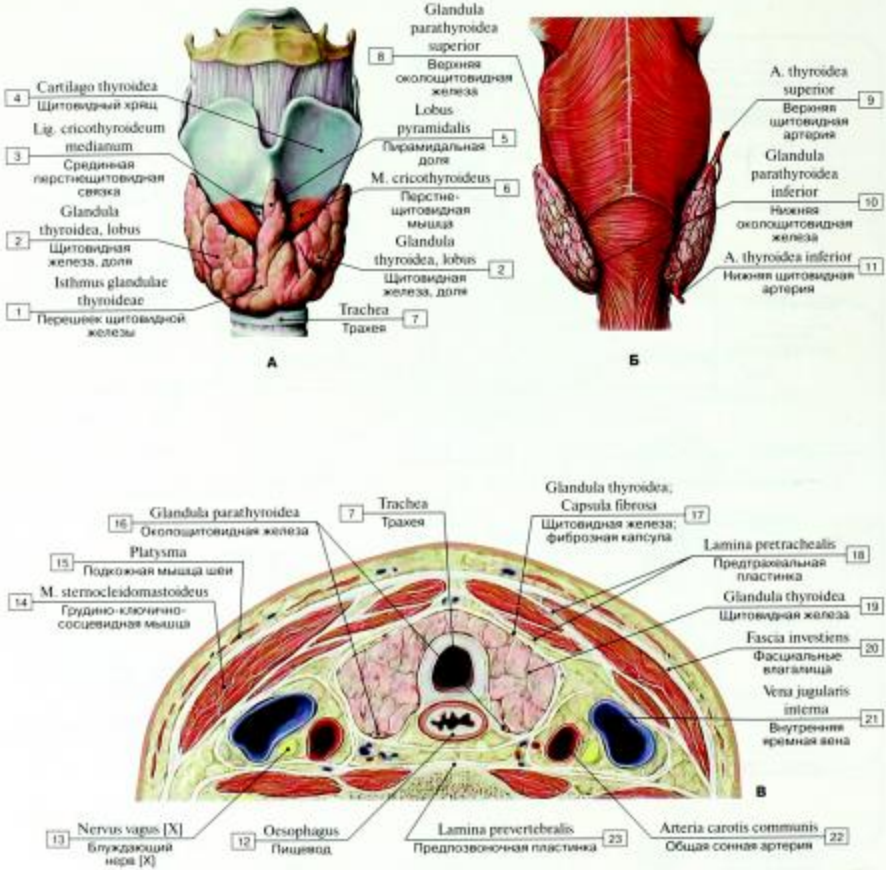

Рис. 609. Щитовидная железа (А – вид спереди, Б – вид сзади, В – горизонтальный распил шеи):

1 – Isthmus; 2 – Thyroid gland, lobe; 3 – Median cricothyroid ligament; 4 – Thyroid cartilage; 5 – Pyramidal lobe; 6 – Cricothyroid; 7 – Trachea; 9 – Superior thyroid artery; 8 – Superior parathyroid gland; 10 – Inferior parathyroid gland; 11 – Inferior thyroid artery; 12 – Oesophagus; 13 – Vagus nerve [X]; 14 – Sternocleidomastoid; 15 – Platysma; 16 – Parathyroid gland; 17 – Thyroid gland; Fibrous capsule; 18 – Pretracheal layer; 19 – Thyroid gland; 20 – Investing layer; 21 – Internal jugular vein; 22 – Common carotid artery; 23 – Prevertebral layer

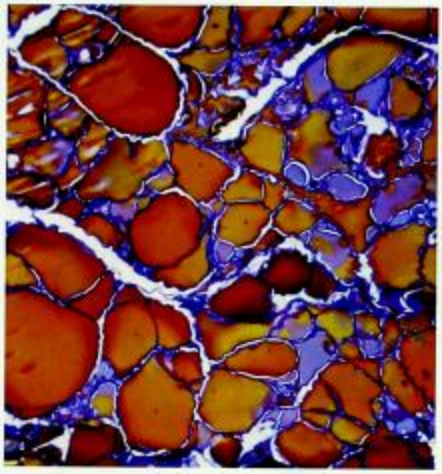

Рис. 610. Фолликулы (световая микроскопия)

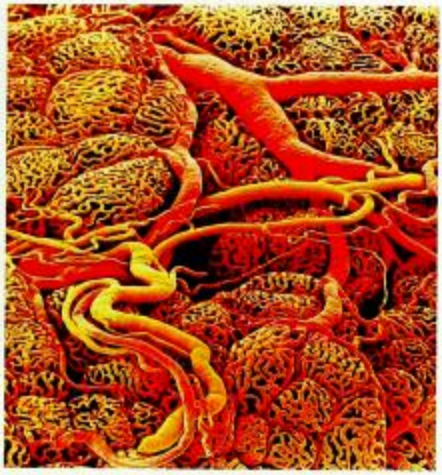

Рис. 611. Артерии на поверхности фолликулов (сканирующая электронограмма)

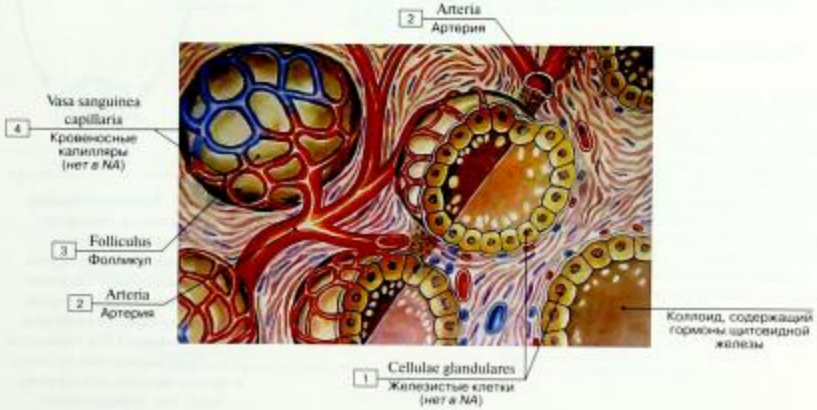

Рис. 612. **Строение фолликулов щитовидной железы (схема):**

1 – Glandular cells; 2 – Arteria; 3 – Follicle; 4 – Blood capillary
(*по Ю.И. Афанасьеву и Е.Ф. Котовскому*)

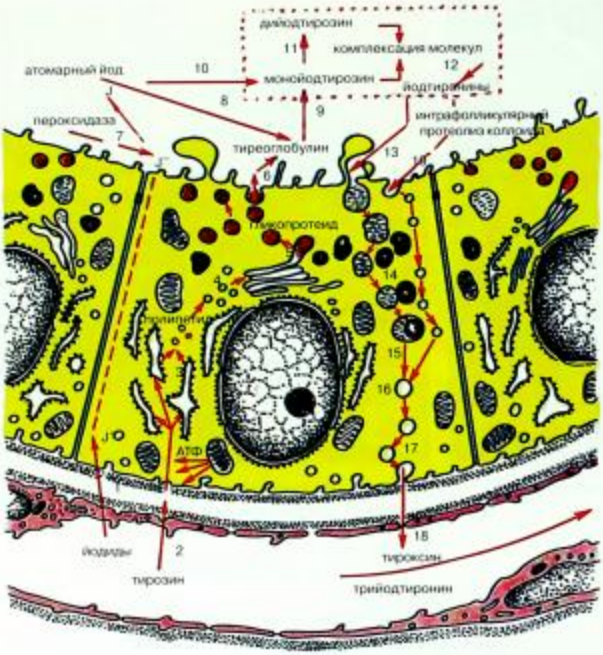

Рис. 613. Биосинтез гормонов тироцитами и их выделение:

1 – поступление йодидов в клетку; 2 – поступление тирозина и других аминокислот; 3 – синтез белка на рибосомах гранулярной эндоплазматической сети; 4 – транспорт секрета из эндоплазматической сети в зону комплекса Гольджи; 5 – гликозилирование белка и транспорт гликопротеида в составе секреторных гранул к апикальной цитолемме клетки; 6 – экзоцитоз секреторного продукта (тиреоглобулина) в просвет фолликула; 7 – окисление ионов йода в атомарный йод под влиянием фермента пероксидазы; 8 – 12 – стадии йодирования тиреоглобулинов с образованием йодтиронинов и йодтирозинов; 13 – фагоцитоз йодированного тиреоглобулина; 14 – слияние капель фагоцитированного коллоида с лизосомой; 15 – протеолиз тиреоглобулина ферментами лизосом; 16 – отщепление тироксина и трийодтиронина; 17, 18 – поступление гормонов в кровоток; 19 – интрафолликулярный протеолиз коллоида на поверхности тироцита, пиноцито- и интрацеллюлярный транспорт тиреоидных гормонов (дополнительный вариант гормоновыхода); АТФ – аденозинтрифосфорная кислота

(по Б.В. Алешину, с изменениями)

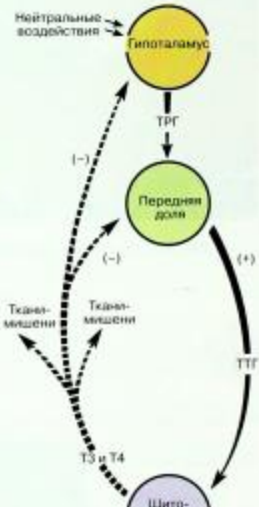

Рис. 614. Взаимоотношения гипоталамуса, гипофиза и щитовидной железы. Тиротропин-рилизинг гормон (ТРГ) обеспечивает секрецию тиротропина (ТТГ), который регулирует синтез и секрецию трийодтиронина (Т3) и тироксина (Т4). Помимо действия на ткани и органы-мишени, эти гормоны через цепь отрицательной обратной связи регулируют секрецию ТТГ и ТРГ передней долей и гипоталамусом

(по Л.К. Жункейра, Ж. Карнейро)

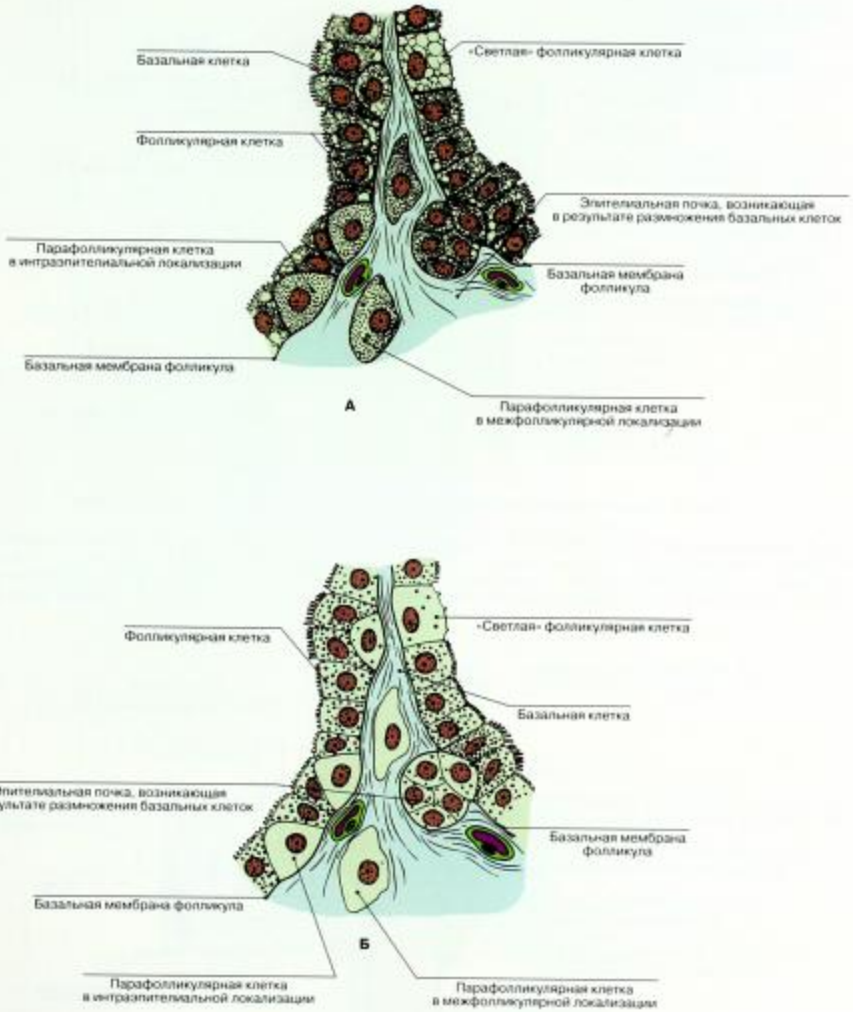

Рис. 615. Соотношение фолликулярных и парафолликулярных клеток в щитовидной железе (А – реакция восстановления окислов тяжелых металлов (аргирофилия или осмифилия) только в парафолликулярных клетках, Б – поглощение радиоактивного йода (только в фолликулярных клетках)

(рис. Б.В. Алешина, с изменениями)

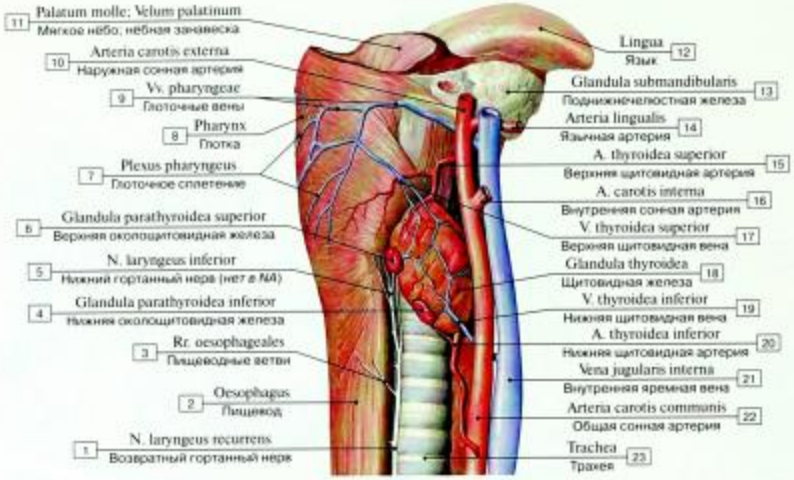

Рис. 616. Паращитовидные железы, кровеносные сосуды щитовидной железы, вид справа:

1 – Recurrent laryngeal nerve; 2 – Oesophagus; 3 – Oesophageal branches; 4 – Inferior parathyroid gland; 5 – Inferior laryngeal nerve; 6 – Superior parathyroid gland; 7 – Pharyngeal plexus; 8 – Pharynx; 9 – Pharyngeal veins; 10 – External carotid artery; 11 – Soft palate; 12 – Tongue; 13 – Submandibular gland; 14 – Lingual artery; 15 – Superior thyroid artery; 16 – Internal carotid artery; 17 – Superior thyroid vein; 18 – Thyroid gland; 19 – Inferior thyroid vein; 20 – Inferior thyroid artery; 21 – Internal jugular vein; 22 – Common carotid artery; 23 – Trachea

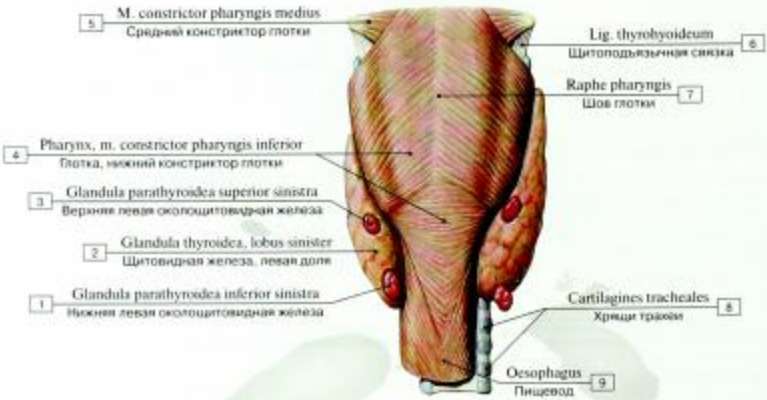

Рис. 617. Паращитовидные железы, вид сзади:

1 – Left inferior parathyroid gland; 2 – Thyroid gland, left lobe; 3 – Superior left parathyroid gland; 4 – Pharynx, inferior constrictor; 5 – Middle constrictor; 6 – Thyrohyoid ligament; 7 – Pharyngeal raphe; 8 – Tracheal cartilages; 9 – Oesophagus

А

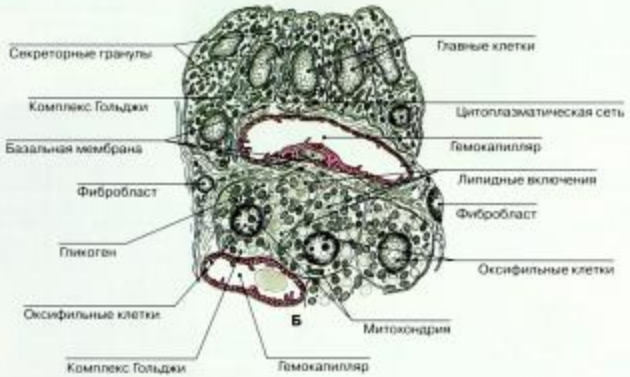

Б



В Г

Рис. 618. Околощитовидная железа (А – общий вид, Б – ультраструктура паратироцитов, В, Г – возрастные особенности клеточного состава паренхимы, В – ребенок до 6 лет, Г – взрослый)

(по О.В. Волковой)

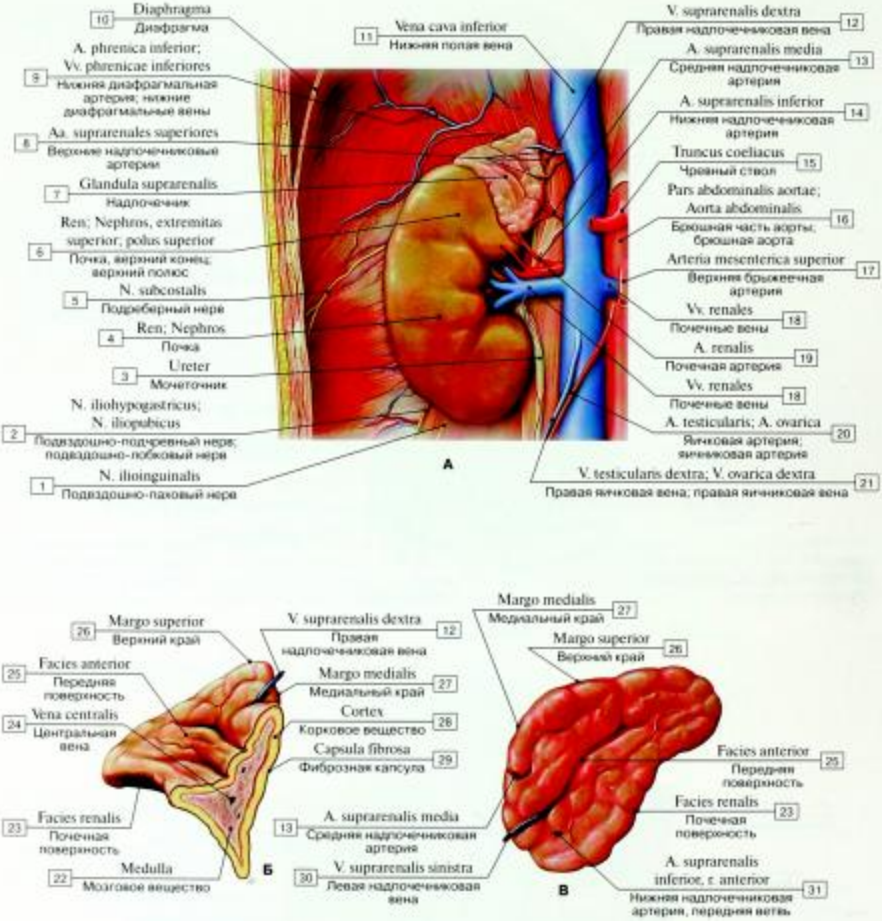

Рис. 619. Надпочечник (А – положение надпочечника, Б – корковое и мозговое вещество, В – передняя поверхность):

1 – Ilio-inguinal nerve; 2 – Iliohypogastric nerve; Iliopubic nerve; 3 – Ureter; 4 – Kidney; 5 – Subcostal nerve; 6 – Kidney, superior pole; superior extremity; 7 – Suprarenal gland; Adrenal gland; 8 – Superior suprarenal arteries; 9 – Inferior phrenic artery; Inferior phrenic veins; 10 – Diaphragm; 11 – Inferior vena cava; 12 – Right suprarenal vein; 13 – Middle suprarenal artery; 14 – Inferior suprarenal artery; 15 – Coeliac trunk; 16 – Abdominal aorta; 17 – Superior mesenteric artery; 18 – Renal veins; 19 – Renal artery; 20 – Testicular artery; Ovarian artery; 21 – Right testicular vein; Right ovarian vein; 22 – Medulla; 23 – Renal surface; 24 – Central vein; 25 – Anterior surface; 26 – Superior border; 27 – Medial border; 28 – Cortex; 29 – Fibrous capsule; 30 – Left suprarenal vein; 31 – Inferior suprarenal artery, anterior branch

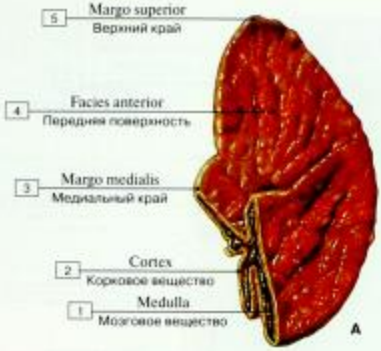

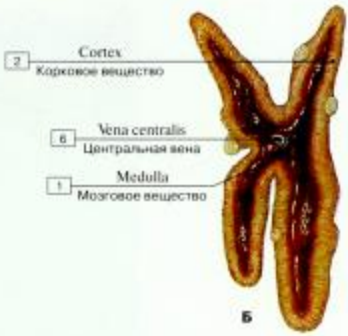

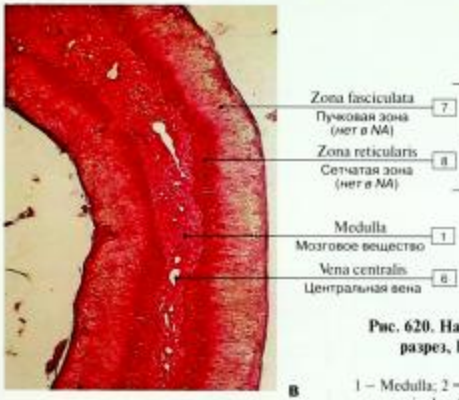

Рис. 620. Надпочечник, правый (А – вид спереди, Б – сагиттальный разрез, В – корковое вещество, гистологический препарат):

1 – Medulla; 2 = 7 + 8 – Cortex; 3 – Medial border; 4 – Anterior surface; 5 – Superior border; 6 – Central vein; 7 – Fascicular zone; 8 – Reticular zone

Рис. 621. Мозговое вещество надпочечника

(по Р. Кристичу, с изменениями)

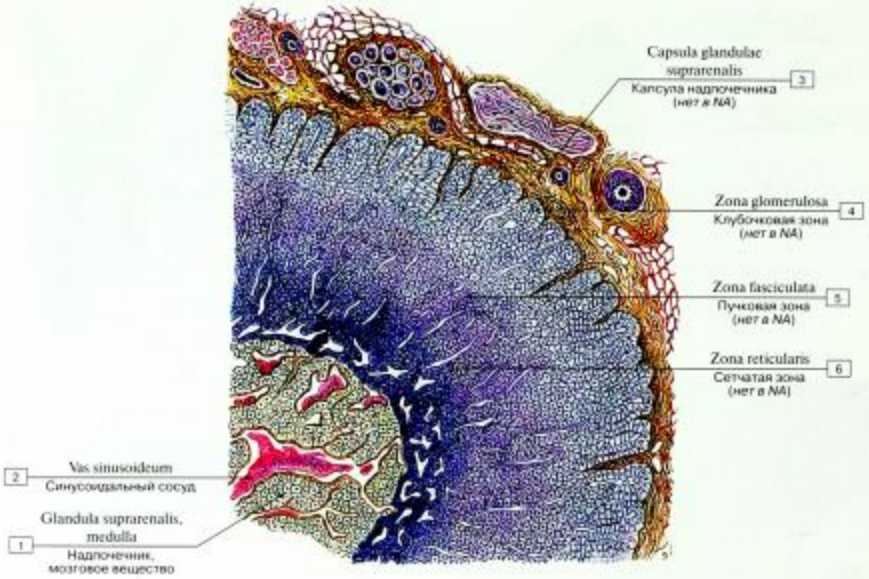

Рис. 622. Микроскопическое строение надпочечника:

1 – Suprarenal gland; Adrenal gland; medulla; 2 – Sinusoid; 3 – Capsula of suprarenal gland; Adrenal gland capsule; 4 – Glomerular zone; 5 – Fascicular zone; 6 – Reticular zone
(по И.В. Алмазову и Л.С. Сутулову, с изменениями)

Таблица 30. Основные типы энтероэндокринных клеток в желудочно-кишечном тракте

Тип клетки и ее локализация	Вырабатываемый гормон	Основное действие
G – привратник	Гастрин	Стимуляция секреции желудочной кислоты
S – тонкая кишка	Секретин	Секреция бикарбоната и воды с панкреатическим соком и желчью
K – тонкая кишка	Желудочный ингибирующий полипептид	Угнетение секреции желудочной кислоты Стимуляция выделения инсулина
L – тонкая кишка	Глюкагоноподобный пептид 1 (GLP-1)	Угнетение секреции желудочной кислоты Стимуляция выделения инсулина
I – тонкая кишка	Холецистокинин	Секреция панкреатических ферментов, сокращение желчного пузыря
D – кишка	Соматостатин	Угнетение секреции эндокринных, экзокринных факторов и нейромедиаторов
Mo – тонкая кишка	Мотилин	Усиление моторики кишки
EC – пищеварительный тракт	Серотонин, вещество P	Усиление моторики кишки
D_1 – пищеварительный тракт	Вазоактивный интестинальный полипептид	Секреция ионов и воды, усиление моторики кишки

Примечание. В слизистой оболочке желудочно-кишечного тракта (ЖКТ) и в поджелудочной железе имеются энтероэндокринные клетки, вырабатывающие гормоны или пептиды, влияющие на функцию ЖКТ

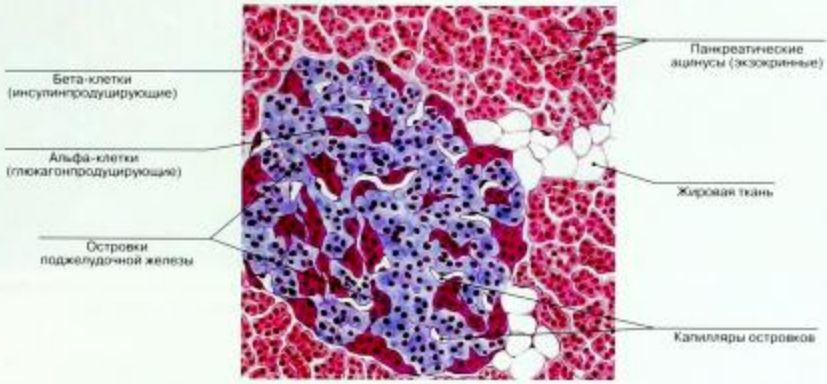

Рис. 623. Поджелудочная железа, гистологический срез

Рис. 624. Схема строения панкреатического островка
(по В.Г. Елисееву и др.)

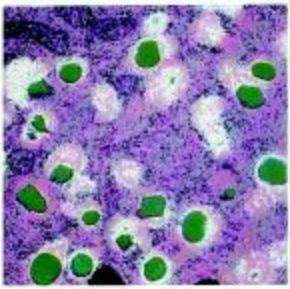

Рис. 625. Гранулы инсулина в бета-клетках (ТЭМ)



Рис. 626. Кристаллы тестостерона в клетке Лейдига (световая микроскопия)

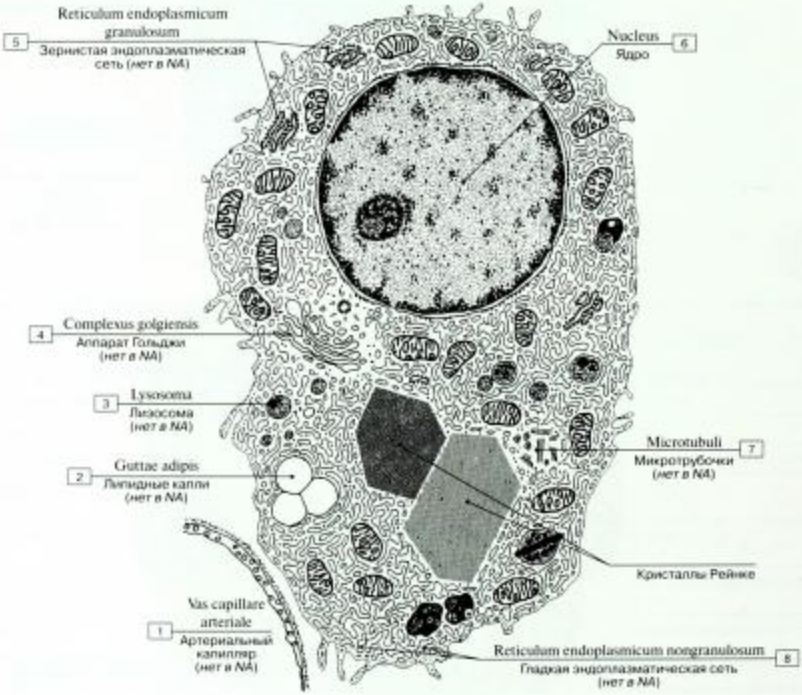

Рис. 627. Интерстициальная клетка яичка (клетка Лейдига):

1 – Arterial capillary; 2 – Lipid droplets; 3 – Lysosomes; 4 – Complex golgiensis; 5 – Granular endoplasmic reticulum; 6 – Nucleus; 7 – Microtubules; 8 – Nongranular endoplasmic reticulum

(по P. Кретшу, с изменениями)

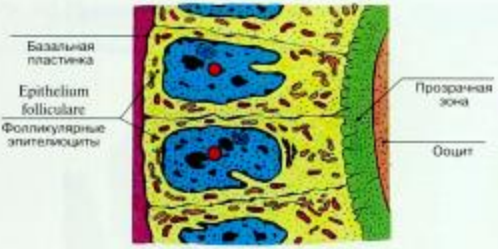

Рис. 628. Фолликулярные клетки яичника
(по Р. Кристичу, с изменениями)

Рис. 629. Кристаллы эстрогена в фолликулярных клетках (световой микроскоп)

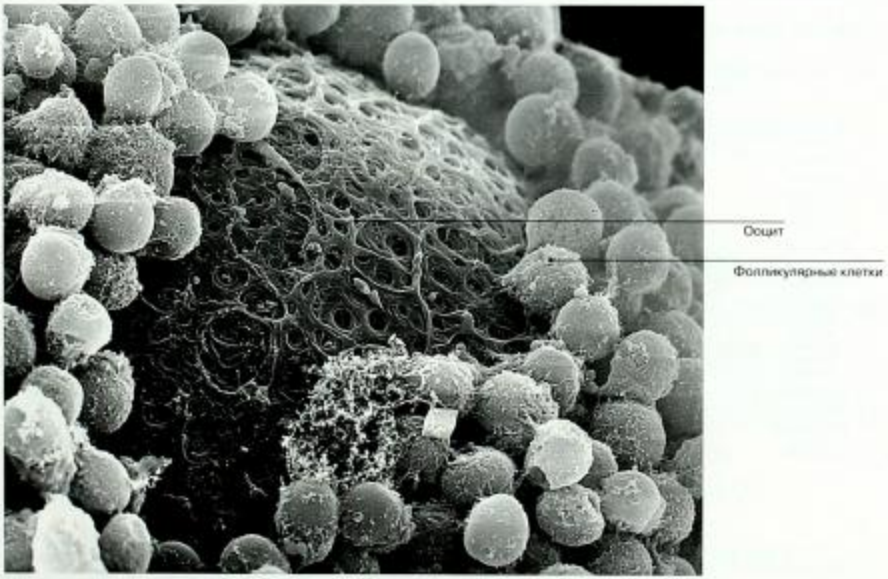

Рис. 630. Ооцит, окруженный фолликулярными клетками
(по Л.К. Жункейра, Ж. Кармейро)

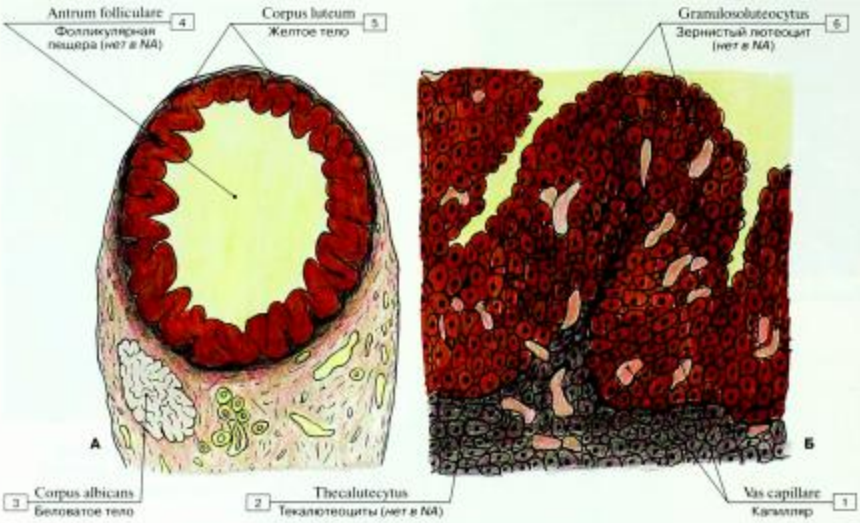

Рис. 631. Желтое тело (А – участок яичника с формирующимся желтым телом, Б – микроскопическое строение):

1 – Capillary; 2 – Thecalutecytus; 3 – Corpus albicans; 4 – Follicular cave; 5 – Corpus luteum; 6 – Granulosoluteocytus

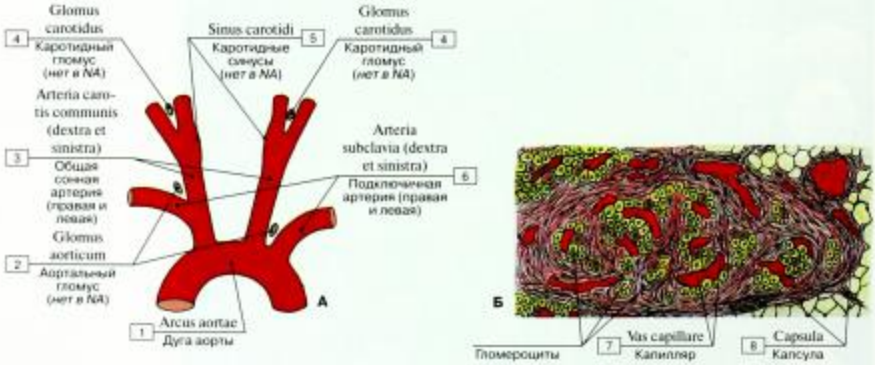

Рис. 632. Каротидный гломус (интеркаротидное тельце) (А – расположение, Б – строение):

1 – Arch of aorta; Aortic arch; 2 – Aortic body; 3 – Common carotid artery (right and left); 4 – Carotid body; 5 – Carotid sinus; 6 – Subclavian artery (right and left); 7 – Capillary; 8 – Capsule

Рис. 633. Параганглий парасимпатический:

1 – Capillary; 2 – Basal lamina; 3 – Nerve terminals

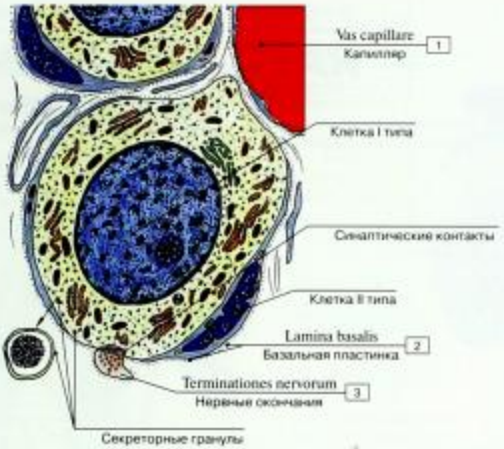

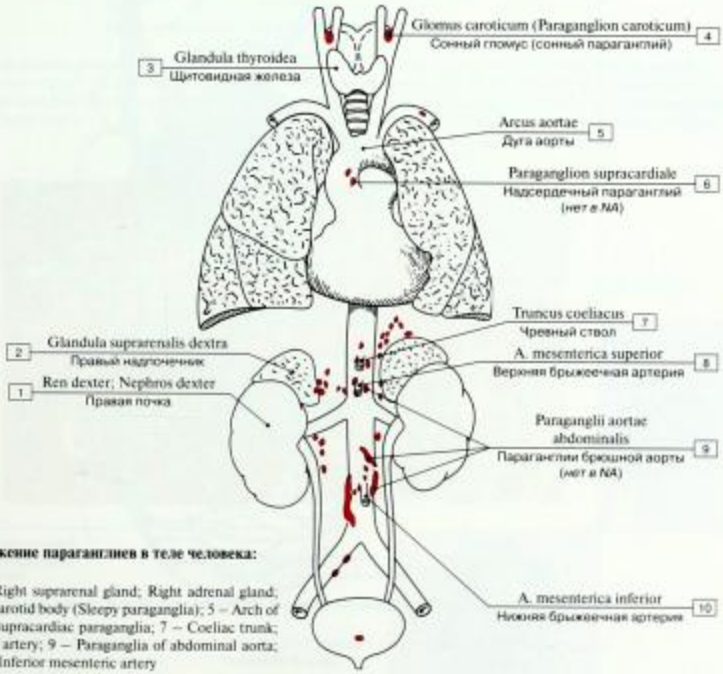

Рис. 634. Расположение параганглиев в теле человека:

1 – Right kidney; 2 – Right suprarenal gland; Right adrenal gland; 3 – Thyroid gland; 4 – Carotid body (Sleepy paraganglia); 5 – Arch of aorta; Aortic arch; 6 – Supracardiac paraganglia; 7 – Coeliac trunk; 8 – Superior mesenteric artery; 9 – Paraganglia of abdominal aorta; 10 – Inferior mesenteric artery

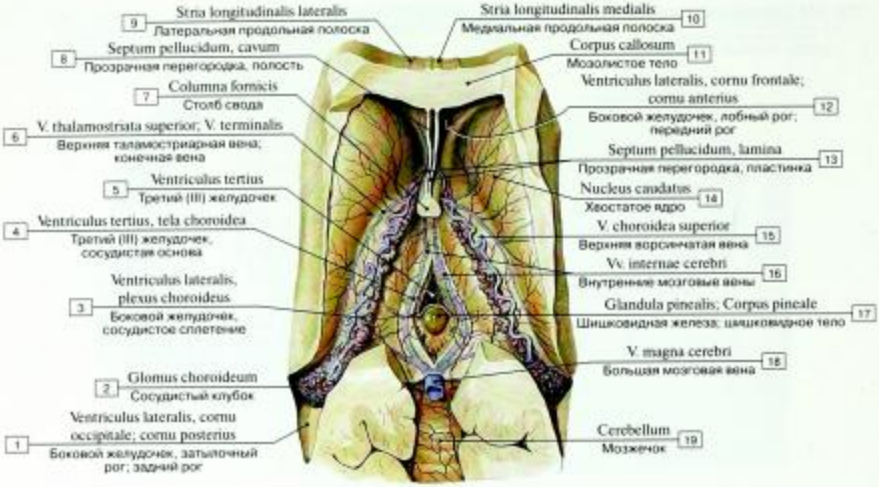

Рис. 635. Положение эпифиза в головном мозге:

1 – Lateral ventricle, occipital horn; posterior horn; 2 – Choroidal enlargement; 3 – Lateral ventricle, choroid plexus; 4 – Third ventricle, Choroid membrane; 5 – Third ventricle; 6 – Superior thalamostriate vein; 7 – Column of fornix; 8 – Septum pellucidum, cave; 9 – Lateral longitudinal stria; 10 – Medial longitudinal stria; 11 – Corpus callosum; 12 – Lateral ventricle, frontal horn; anterior horn; 13 – Septum pellucidum, lamina; 14 – Caudate nucleus; 15 – Superior choroid vein; 16 – Internal cerebral veins; 17 – Pineal gland; Pineal body; 18 – Great cerebral vein; 19 – Cerebellum

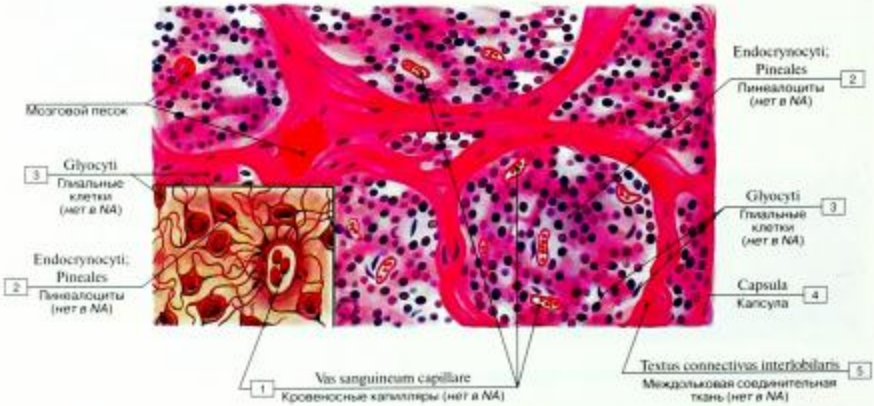

Рис. 636. Микроскопическое строение эпифиза (шишковидная железа; шишковидное тело):

1 – Blood capillary; 2 – Endocrynocytus; Pineales; 3 – Glyocytus; 4 – Capsule; 5 – Interlobular connective tissue
(по О.В. Волковой)

СЕРДЕЧНО-СОСУДИСТАЯ СИСТЕМА

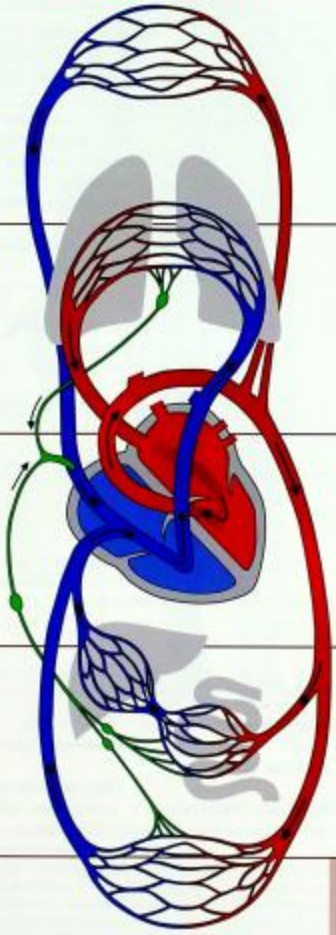

Таблица 31. Сердечно-сосудистая система

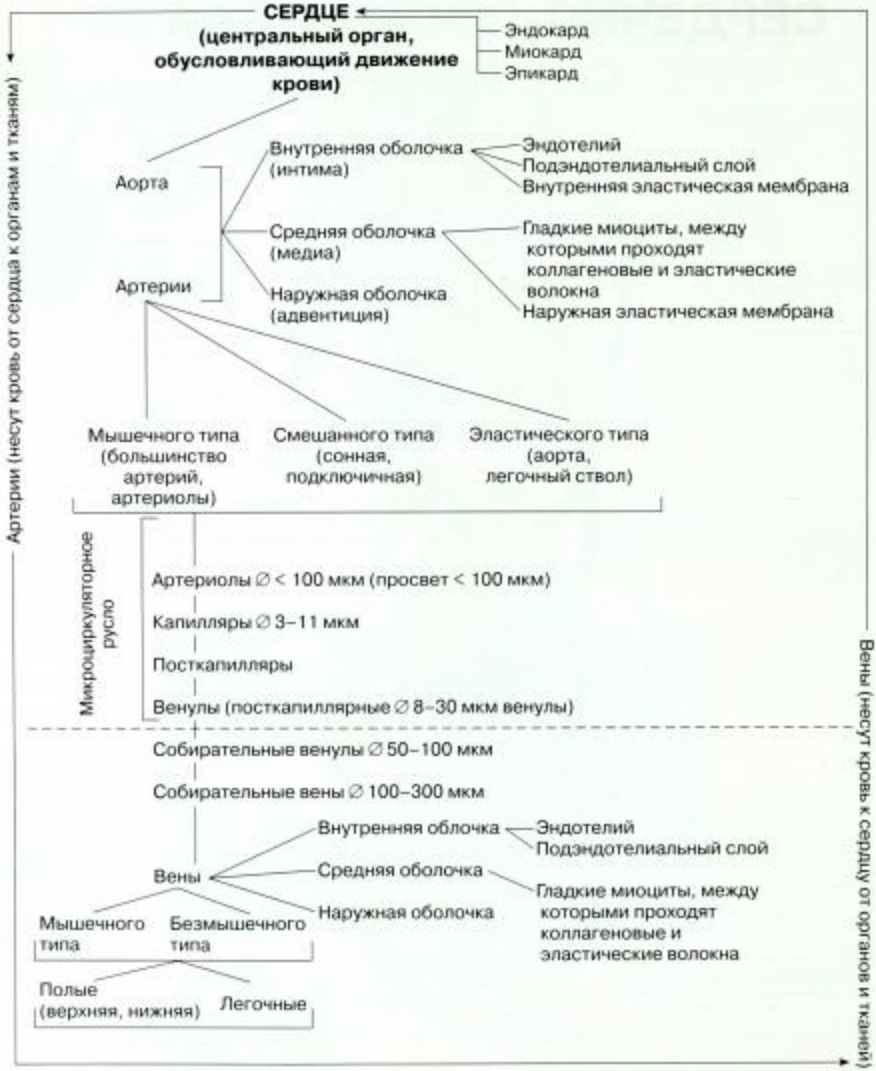

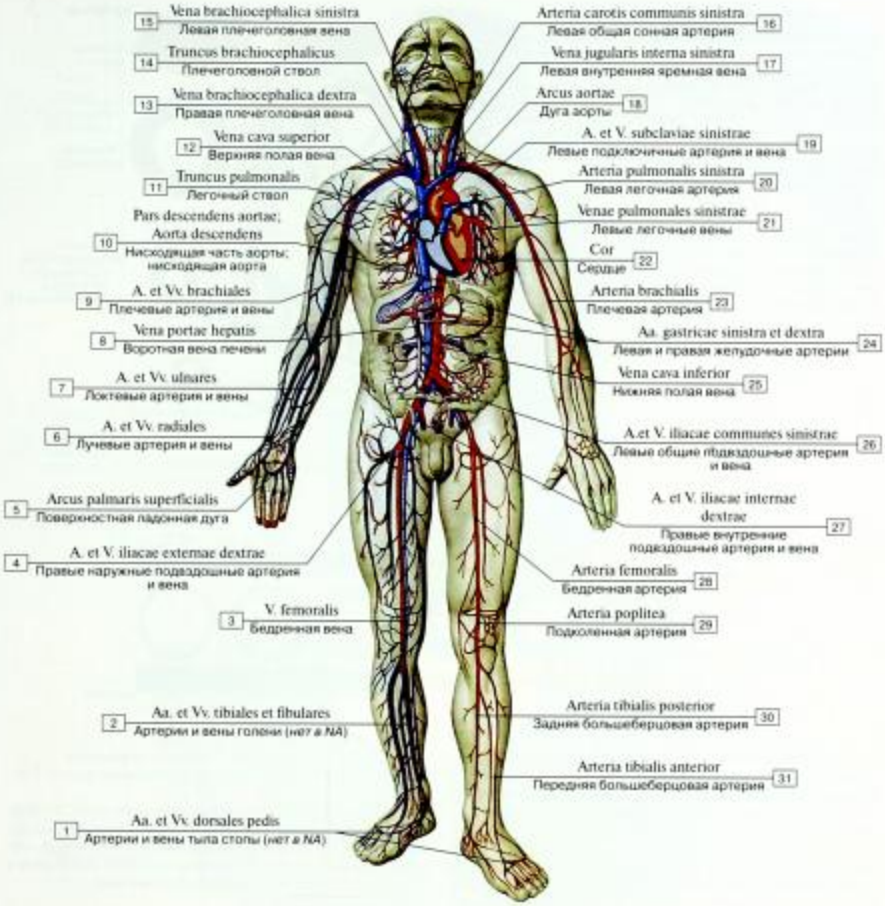

Рис. 637. Сердечно-сосудистая система (схема):

1 – Dorsalis pedis arteries and veins; 2 – Tibial and fibular arteries and veins; 3 – Femoral vein; 4 – External iliac artery and vein; 5 – Superficial palmar arch; 6 – Radial artery and veins; 7 – Ulnar artery and veins; 8 – Hepatic portal vein; 9 – Brachial artery and veins; 10 – Descending aorta; 11 – Pulmonary trunk; 12 – Superior vena cava; 13 – Right brachiocephalic vein; 14 – Brachiocephalic trunk; 15 – Left brachiocephalic vein; 16 – Left common carotid artery; 17 – Left internal jugular vein; 18 – Arch of aorta; Aortic arch; 19 – Subclavian artery and vein; 20 – Left pulmonary artery; 21 – Left pulmonary veins; 22 – Heart; 23 – Brachial artery; 24 – Left and right gastric arteries; 25 – Inferior vena cava; 26 – Common iliac artery and vein; 27 – Internal iliac artery and vein; 28 – Femoral artery; 29 – Popliteal artery; 30 – Posterior tibial artery; 31 – Anterior tibial artery

(по Р.Д. Синельникову)

Организация сосудистой системы

Артерии (система высокого кровяного давления = функция кровоснабжения)	• Артерии эластического типа (аорта, легочный и плечеголовной стволы) • Артерии мышечного типа (большинство артерий мелкого и среднего размера) • Артерии смешанного типа (подключичные, общие сонные, общие подвздошные)
Микроциркуляторное русло (обменная функция)	• Артериолы • Капилляры • Венулы
Вены (система низкого кровяного давления = резервуарная функция)	• Безмышечного типа • Мышечного типа: вены со слабым, средним и сильным развитием мышечных элементов

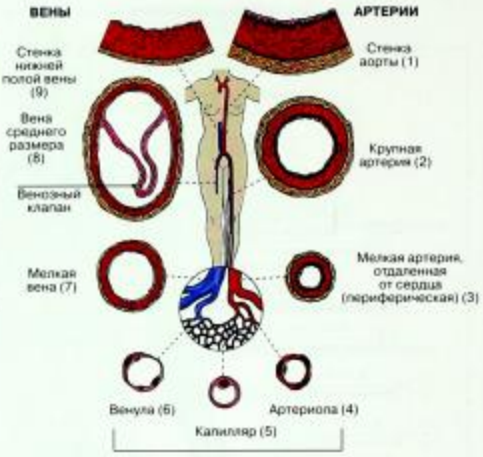

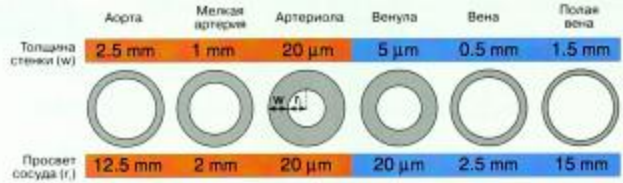

В зависимости от выполняемой функции сосуды различных областей (системы высокого и низкого давления, микроциркуляция) обладают существенными структурными особенностями, несмотря на единые принципы строения их стенок. Поскольку во всей артериальной системе преобладает относительно высокое давление, то стенки артерий более толстые, чем стенки вен, в которых значительно более низкое внутрисосудистое давление. Стенки сосудов микроциркуляторного русла тонкие, через них происходит обмен газов, жидкостей и других веществ.

1–3 – артерии, 4–6 – микроциркуляторное русло, 7–9 – вены.

1 – стенка аорты (артерия эластического типа), 2 – крупная артерия, 3 – мелкая артерия, отдаленная от сердца (артерия мышечного типа), 4 – артериола, 5 – капилляр, 6 – венула, 7, 8 – вены мелкого и среднего калибра (некоторые с венозными клапанами), 9 – нижняя полая вена.

Рис. 638. Строение кровеносных сосудов различных отделов сердечно-сосудистой системы

Структура стенки артерии. Стенки артерии состоят из трех оболочек: внутренней, средней и наружной.

• Внутренняя оболочка (intima) образована слоем эндотелиальных клеток, лежащих на базальной мембране, и тонкого подэндотелиального слоя рыхлой волокнистой соединительной ткани. В артериях мышечного типа выражена внутренняя эластическая мембрана.

• Средняя оболочка (media) представлена спирально ориентированными гладкими миоцитами, эластическими и коллагеновыми волокнами и протеогликанами. В артериях мышечного типа хорошо развита наружная эластическая мембрана, которая отделяет среднюю оболочку от наружной.

• Наружная оболочка (adventitia) состоит из рыхлой волокнистой соединительной ткани, содержащей коллагеновые и эластические волокна. В наружной оболочке проходят вегетативные нервы и сосуды сосудов.

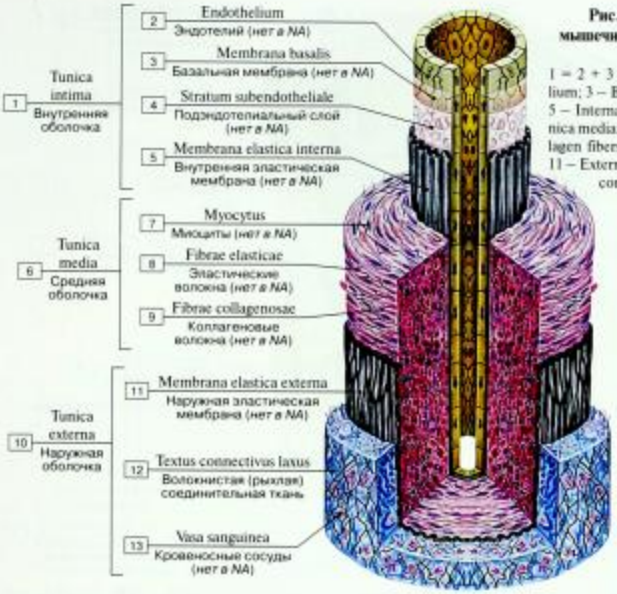

Рис. 639. Строение стенки артерии мышечного типа среднего калибра (схема):

1 = 2 + 3 + 4 + 5 – Tunica intima; 2 – Endothelium; 3 – Basal membrane; 4 – Subendothelial layer; 5 – Internal elastic membrane; 6 = 7 + 8 + 9 – Tunica media; 7 – Myocytus; 8 – Elastic fibres; 9 – Collagen fibers; 10 = 11 + 12 + 13 – Tunica externa; 11 – External elastic membrane; 12 – Fibrous (loose) connective tissue; 13 – Blood vessels

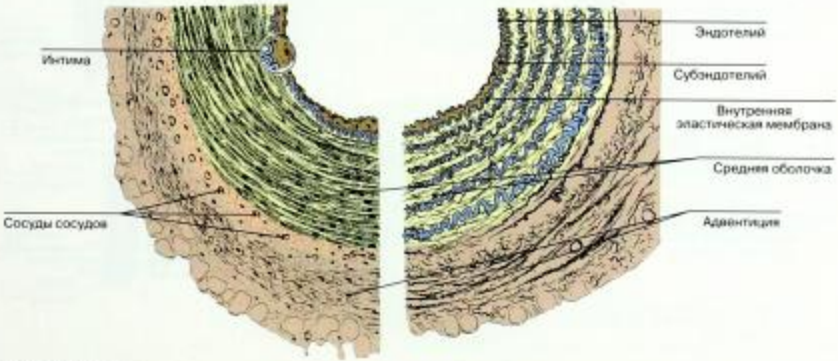

Рис. 640. Мышечная артерия, окраска гематоксилином и эозином (слева), эластическая артерия, окраска по методу Вейгерта (справа)

(по Л.К. Жуксейра, Ж. Кармейро)

Средняя оболочка мышечной артерии содержит преимущественно гладкую мышечную ткань, тогда как средняя оболочка эластической артерии образована слоями гладких мышечных клеток, чередующимися с эластическими мембранами. В адвентиции и наружной части средней оболочки имеются мелкие кровеносные сосуды, а также эластические и коллагеновые волокна

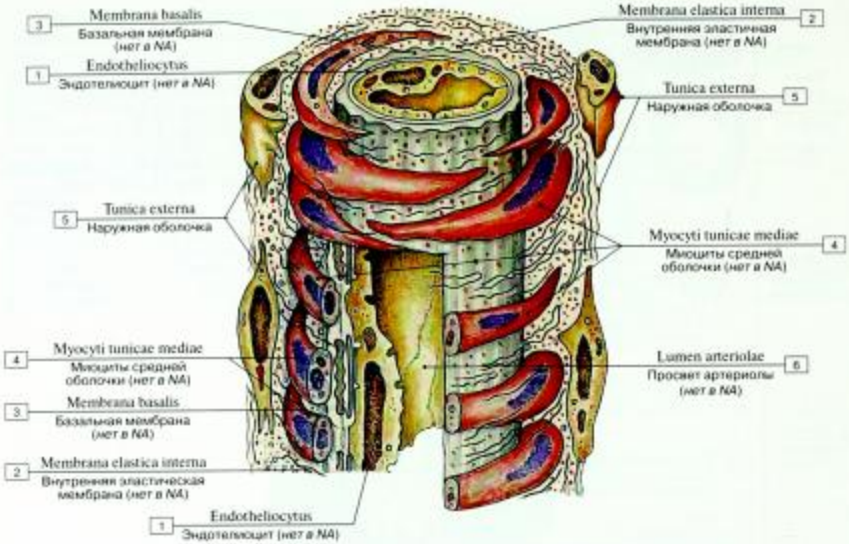

Рис. 641. Артериола:

1 – Endotheliocytus; 2 – Internal elastic membrane; 3 – Basal membeane; 4 – Myocytus of tunica media; 5 – Tunica externa; 6 – Lumen of arterioles

Рис. 642. Строение микроциркуляторного русла (схема) (красными стрелками показано поступление в ткани питательных веществ, синими – выведение из тканей продуктов обмена):

1 – Arteriole; 2 – Precapillarum (precapillary arterioles); 3 – Capillary rete (capillaries); 4 – Arteriolovenular anastomosis; Arteriovenous anastomosis; 5 – Postcapillarum; 6 – Venule

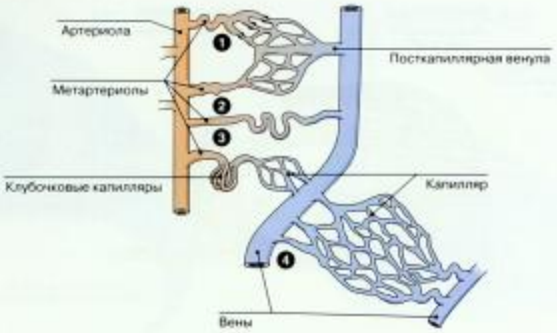

Рис. 643. Варианты строения микроциркуляторного русла:

1 – обычная последовательность; 2 – артериоло-венулярный анастомоз; 3 – почечный клубочек; 4 – венозная воротная система
(по Л.К. Жункейра, Ж. Карнейро)

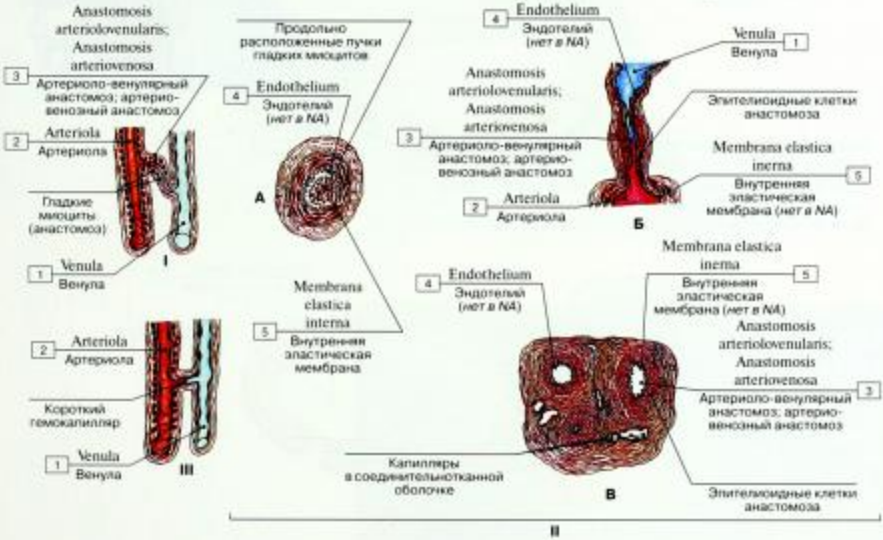

Рис. 644. Артериоло-венулярные анастомозы (АВА) (схема):

I – АВА без специального запирательного устройства; II – АВА со специальным устройством: А – анастомоз типа замыкающей артерии; Б – простой анастомоз эпителиоидного типа; В – сложный анастомоз эпителиоидного типа (клубочковый); III – атипичный анастомоз; 1 – Venule; 2 – Arteriole; 3 – Arteriolovenular anastomosis; Arteriovenous anastomosis; 4 – Endothelium; 5 – Internal elastic membrane
(по Ю.И. Афанасьеву)

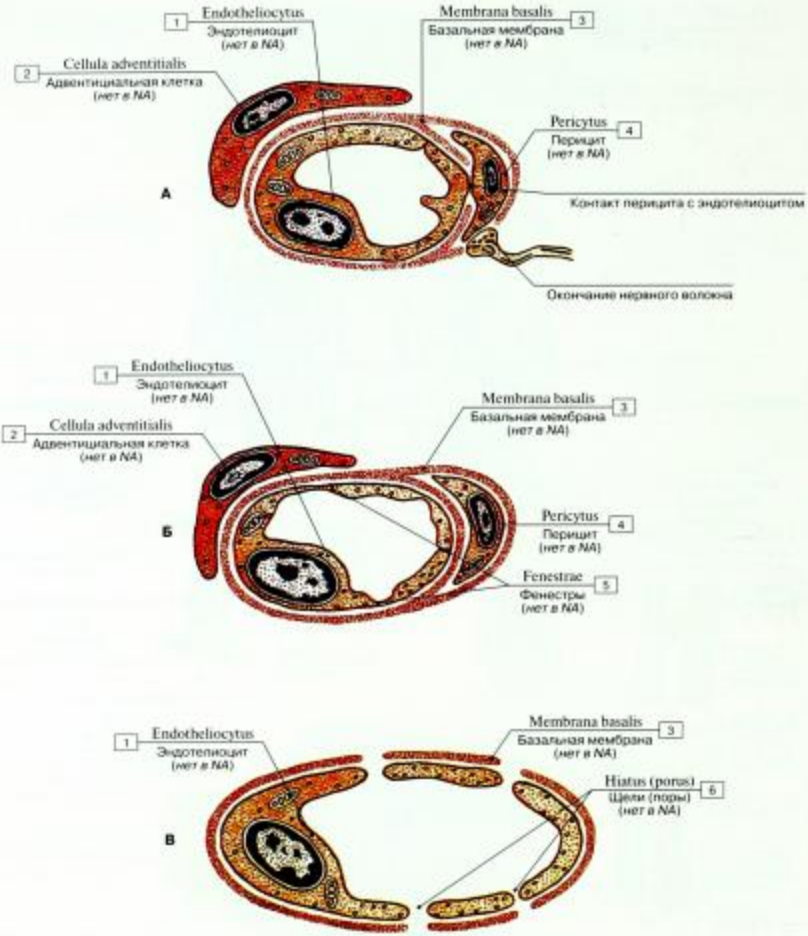

Рис. 645. Строение кровеносных капилляров трех типов:

А – гемокапилляр с непрерывной эндотелиальной клеткой и базальной мембраной; Б – гемокапилляр с фенестрированным эндотелием и непрерывной базальной мембраной; В – синусоидный гемокапилляр с щелевидными отверстиями в эндотелии и прерывистой базальной мембраной; 1 – Endotheliocytus; 2 – Adventitial cel; 3 – Basal membrane; 4 – Pericytus; 5 – Fenestrae; 6 – Hiatus (porus)

(по В.Г. Елисееву и др.)

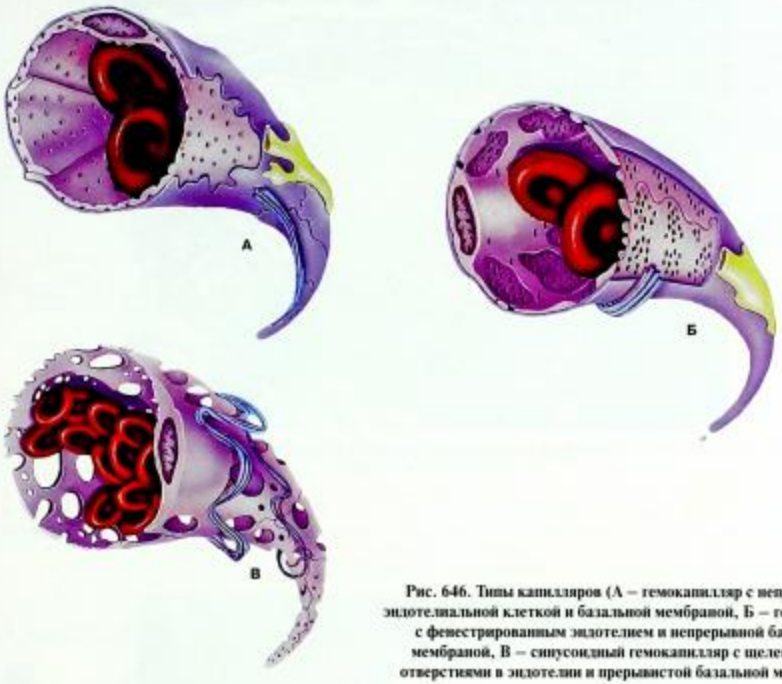

Рис. 646. Типы капилляров (А – гемокапилляр с непрерывной эндотелиальной клеткой и базальной мембраной, Б – гемокапилляр с фенестрированным эндотелием и непрерывной базальной мембраной, В – синусоидный гемокапилляр с щелевидными отверстиями в эндотелии и прерывистой базальной мембраной)

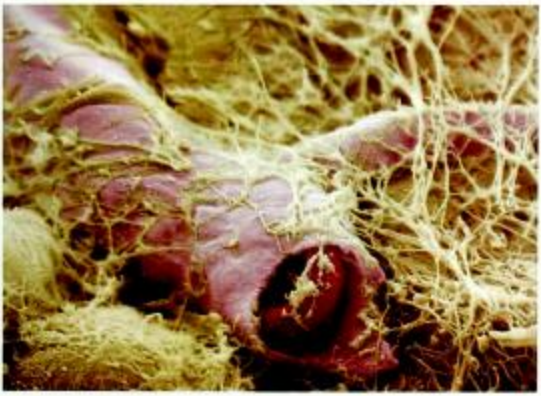

Рис. 647. Эритроцит в капилляре (сканирующая электронограмма)

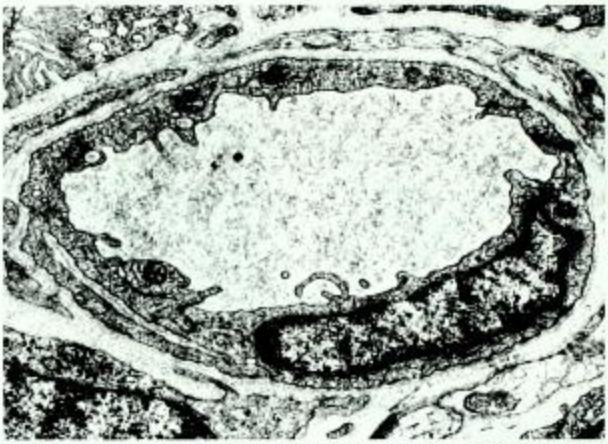

Рис. 648. Гемокапилляр с непрерывной эндотелиальной клеткой и базальной мембраной, электронограмма
(по Л.К. Жумкейра, Ж. Кармейро)

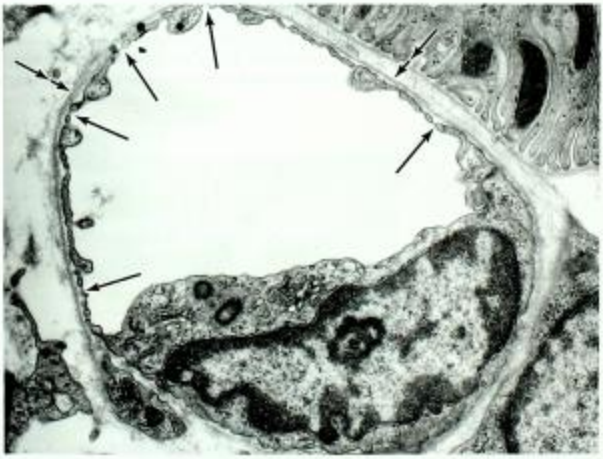

Рис. 649. Гемокапилляр с фенестрированным эндотелием (одинарная стрелка) и непрерывной базальной мембраной (двойная стрелка)
(по Л.К. Жумкейра, Ж. Кармейро)

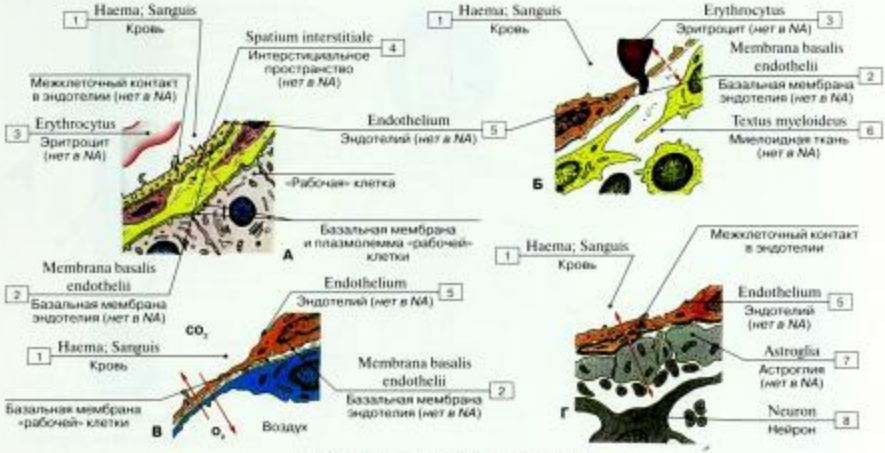

Рис. 650. Гематоцеллюлярные барьеры:

А – общий принцип строения; Б, В, Г – органоспецифические особенности ультраструктуры гематоцеллюлярных барьеров: Б – костный мозг (гематомиелоидный барьер); В – легкие (аэрогематический барьер); Г – головной мозг (гематоэнцефалический барьер); 1 – Blood; 2 – Basal membrane of endothelium; 3 – Erythrocytus; 4 – Interstitial space; 5 – Endothelium; 6 – Myeloid tissue; 7 – Astroglia; 8 – Neuron

(по О.В. Волковой, с изменениями)

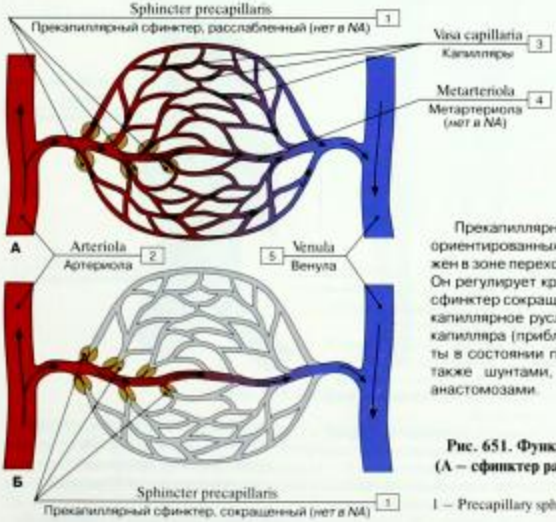

Прекапиллярный сфинктер, образованный множеством ориентированных циркулярных гладких миоцитов, расположен в зоне перехода прекапиллярной артериолы в капилляры. Он регулирует кровоток в пределах капиллярной сети. Когда сфинктер сокращается, ответвляющиеся капилляры закрыты, капиллярное русло не функционирует, за исключением прекапилляра (приблизительно 25–35% всех капилляров открыты в состоянии покоя). Артерии и вены могут быть связаны также шунтами, которые называются артериовенозными анастомозами.

Рис. 651. Функционирование микроциркуляторного русла (А – сфинктер расслаблен, Б – сфинктер сокращён) (схема):

1 – Precapillary sphincter; 2 – Arteriole; 3 – Capillaries; 4 – Metarteriole; 5 – Venule

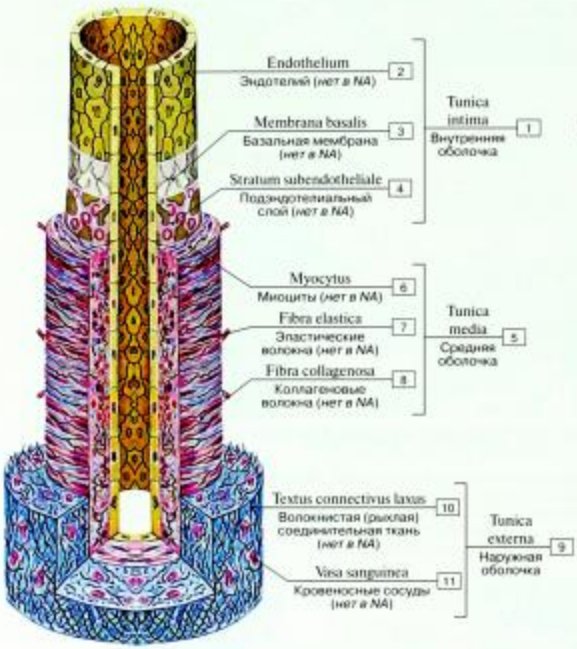

Рис. 652. Строение стенки вены мышечного типа среднего калибра (схема):

1 = 2 + 3 + 4 – Tunica intima; 2 – Endothelium; 3 – Basal membrane; 4 – Subendothelial layer; 5 = 6 + 7 + 8 – Tunica media; 6 – Myocytus; 7 – Elastic fibres; 8 – Collagen fibers; 9 = 10 + 11 – Tunica externa; 10 – Fibrous (loose) connective tissue; 11 – Blood vessels

Рис. 653. Венозные клапаны. Вена разрезана вдоль и развернута:

1 – Venous valve, cusp

Рис. 654. Принцип работы венозных клапанов. Стрелки ↑ указывают на ток крови. Клапаны противодействуют противотоку крови (стрелки ↓):

1 – Sinus of venous valve; 2 – Venous valve

Строение вен принципиально сходно со строением артерий. Стенки вен также состоят из трех оболочек. Различают два типа вен: безмышечные и мышечные. К венам безмышечного типа относятся вены твердой и мягкой мозговых оболочек, сетчатки глаза, костей, селезенки и плаценты.

Вены мышечного типа подразделяются на вены со слабым, средним и сильным развитием мышечных элементов. Вены со слабым развитием мышечных элементов (диаметр вен до 1–2 мм) расположены в основном в верхней части туловища, в области шеи и лица. По мере увеличения диаметра у вен появляются два циркулярных слоя гладких миоцитов.

У вен со средним развитием мышечных элементов (плечевая) средняя оболочка состоит из циркулярно расположенных пучков гладких миоцитов, разделенных прослойками волокнистой соединительной ткани.

Вены с сильным развитием мышечных элементов – это вены нижней половины туловища и ног, они отличаются наличием пучков гладких мышечных клеток во всех трех оболочках.

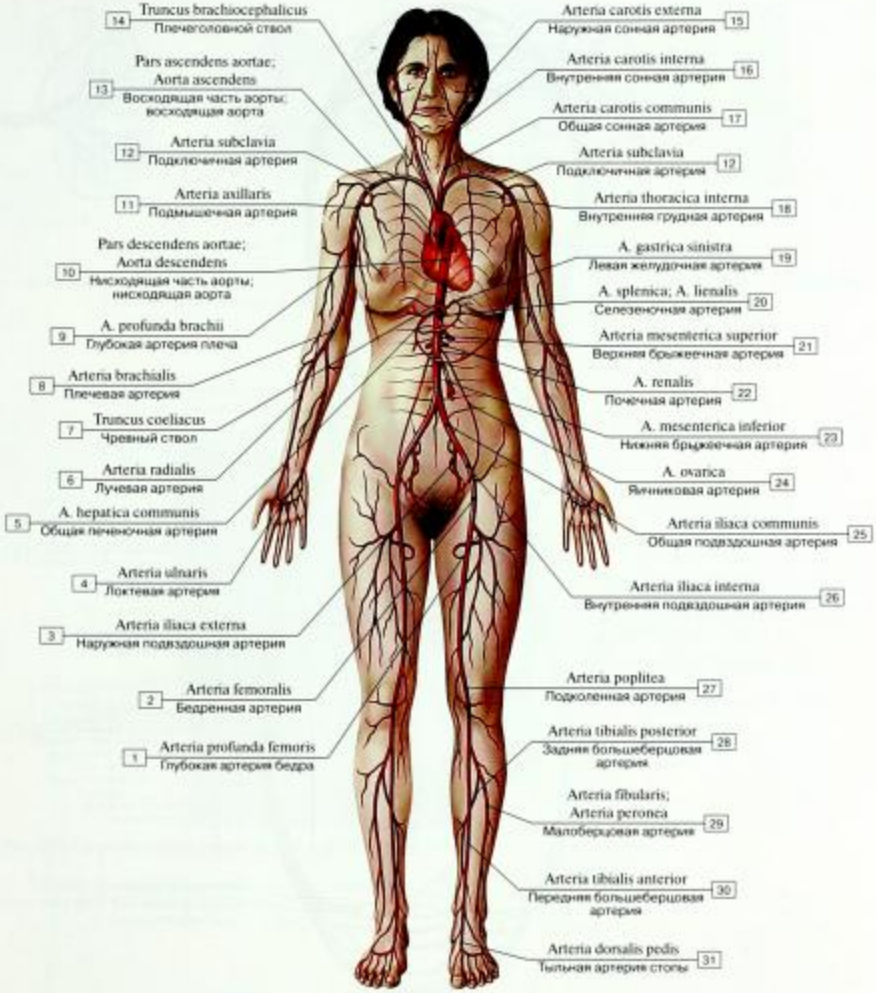

Рис. 655. Артерии большого круга кровообращения (схема):

1 – Deep artery of thigh; 2 – Femoral artery; 3 – External iliac artery; 4 – Ulnar artery; 5 – Common hepatic artery; 6 – Radial artery; 7 – Coeliac trunk; 8 – Brachial artery; 9 – Profunda brachii artery; Deep artery of arm; 10 – Descending aorta; 11 – Axillary artery; 12 – Subclavian artery; 13 – Ascending aorta; 14 – Brachiocephalic trunk; 15 – External carotid artery; 16 – Internal carotid artery; 17 – Common carotid artery; 18 – Internal thoracic artery; 19 – Left gastric artery; 20 – Splenic artery; 21 – Superior mesenteric artery; 22 – Renal artery; 23 – Inferior mesenteric artery; 24 – Ovarian artery; 25 – Common iliac artery; 26 – Internal iliac artery; 23 – Popliteal artery; 28 – Posterior tibial artery; 29 – Fibular artery; Peroneal artery; 30 – Anterior tibial artery; 31 – Dorsalis pedis artery; Dorsal artery of foot

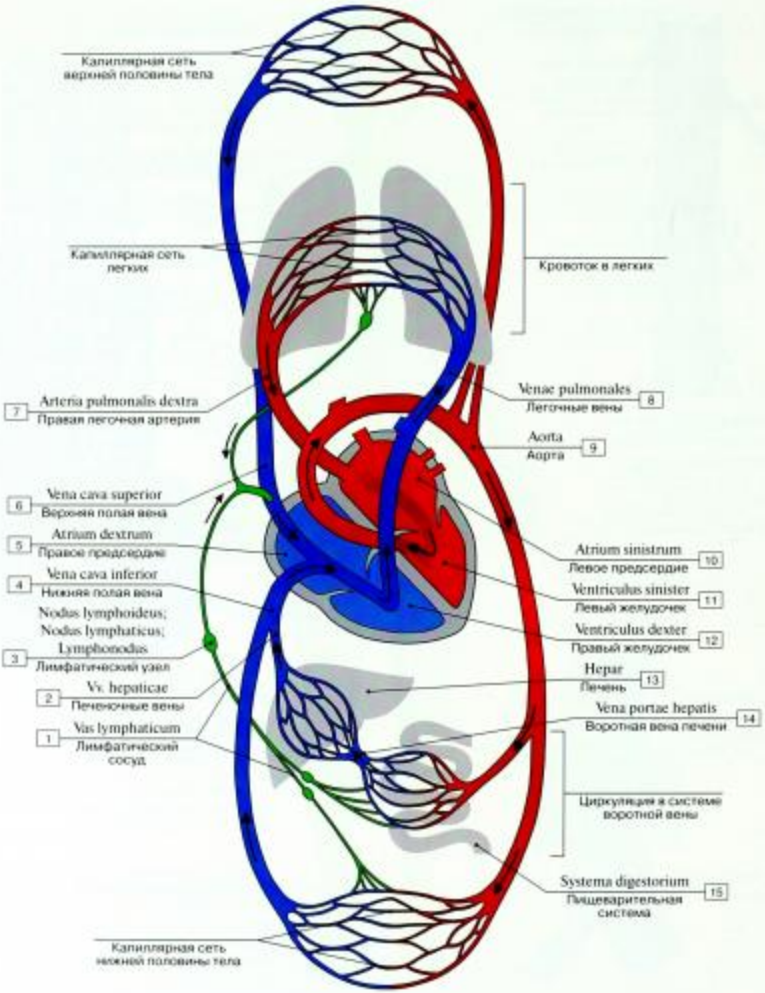

Рис. 656. Большой и малый круги кровообращения (схема):

1 – Lymphatic vessel; 2 – Hepatic veins; 3 – Lymph node; 4 – Inferior vena cava; 5 – Right atrium; 6 – Superior vena cava; 7 – Right pulmonary artery; 8 – Pulmonary veins; 9 – Aorta; 10 – Left atrium; 11 – Left ventricle; 12 – Right ventricle; 13 – Liver; 14 – Hepatic portal vein; 15 – Alimentary system

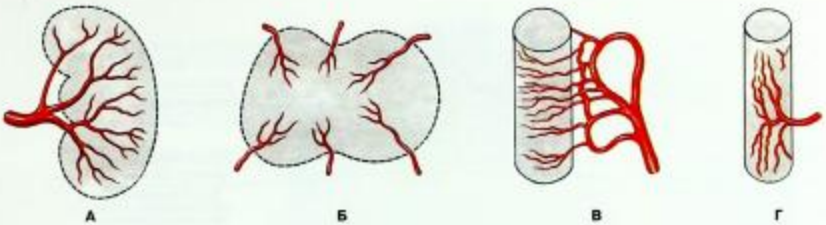

Рис. 657. Типы ветвления артерий в различных органах:

А – по направлению от ворот органа к его периферии; Б – радиарное направление артериальных ветвей в органе; В – поперечное (круговое) направление артериальных ветвей; Г – продольное направление артериальных ветвей
(по М. Р. Сапину)

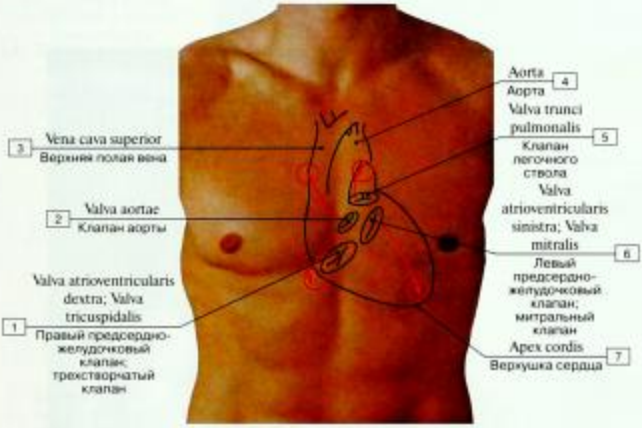

Рис. 658. Проекция границ сердца на переднюю грудную стенку:

1 – Tricuspid valve; Right atrioventricular valve; 2 – Aortic valve; 3 – Superior vena cava; 4 – Aorta; 5 – Pulmonary valve; 6 – Mitral valve; Left atrioventricular valve; 7 – Apex of heart

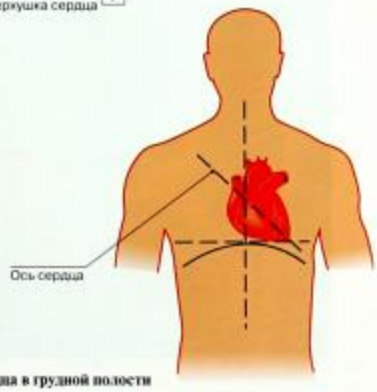

Рис. 659. Положение сердца в грудной полости

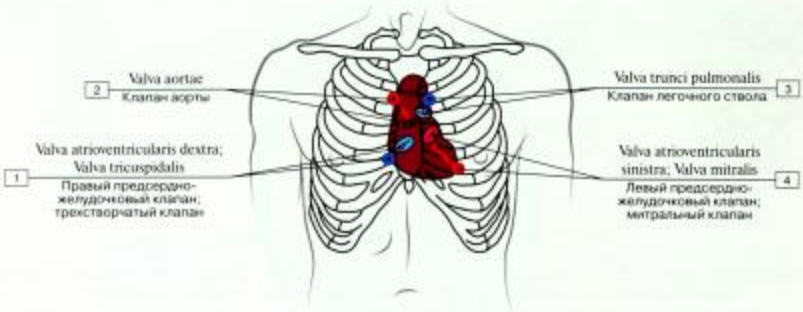

Рис. 660. Скелетотопия сердца:

1 – Tricuspid valve; Right atrioventricular valve; 2 – Aortic valve; 3 – Pulmonary valve; 4 – Mitral valve; Left atrioventricular valve

Рис. 661. Рентгенограмма грудной клетки

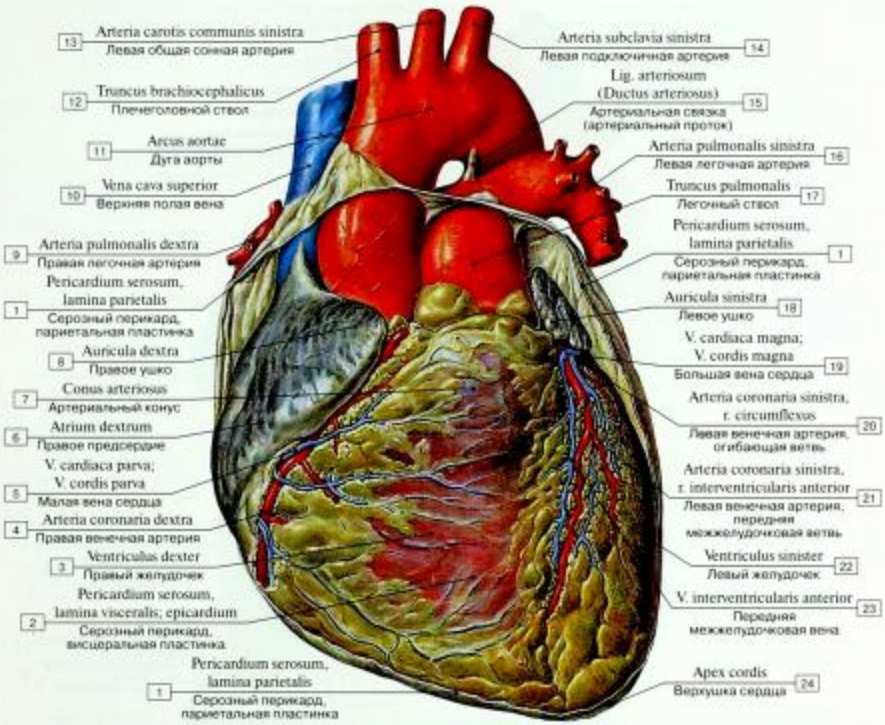

Рис. 662. Сердце, вид спереди:

1 – Serous pericardium, parietal layer; 2 – Serous pericardium, visceral layer, epicardium; 3 – Right ventricle; 4 – Right coronary artery; 5 – Small cardiac vein; 6 – Right atrium; 7 – Conus arteriosus; Infundibulum; 8 – Right auricle; 9 – Right pulmonary artery; 10 – Superior vena cava; 11 – Arch of aorta; Aortic arch; 12 – Brachiocephalic trunk; 13 – Left common carotid artery; 14 – Left subclavian artery; 15 – Ligamentum arteriosum (Ductus arteriosus); 16 – Left pulmonary artery; 17 – Pulmonary trunk; 18 – Left auricle; 19 – Great cardiac vein; 20 – Left coronary artery, circumflex branch; 21 – Left coronary artery, anterior interventricular branch; 22 – Left ventricle; 23 – Anterior interventricular vein; 24 – Apex of heart

Рис. 663. Верхушка сердца:

1 – Posterior interventricular sulcus; 2 – Apex of heart; 3 – Vortex of heart; 4 – Anterior interventricular sulcus

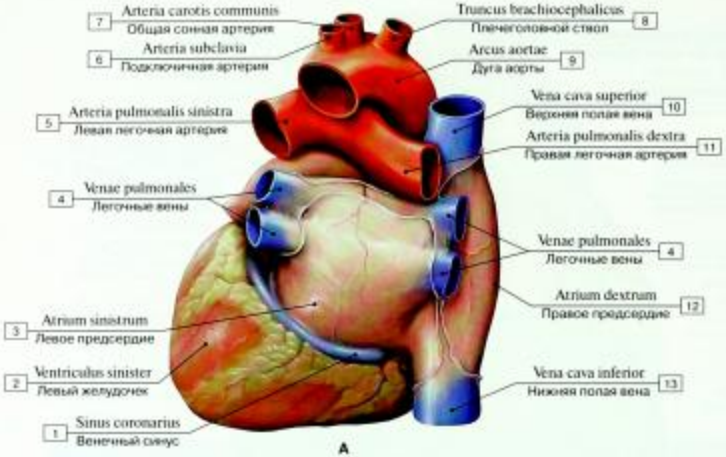

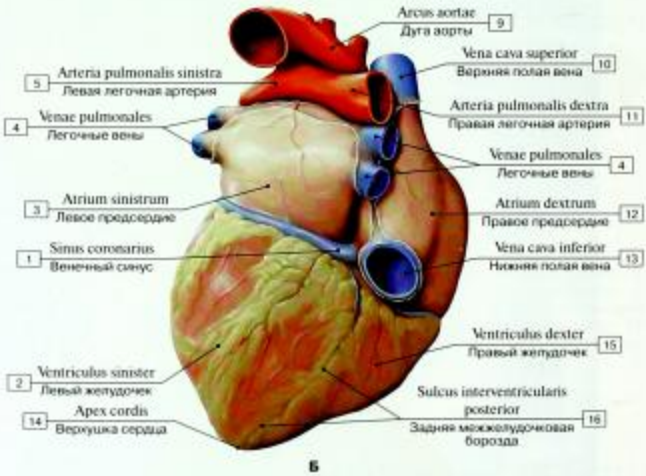

Рис. 664. Сердце (А – вид сзади, Б – вид сзади и снизу):

1 – Coronary sinus; 2 – Left ventricle; 3 – Left atrium; 4 – Pulmonary veins; 5 – Left pulmonary artery; 6 – Subclavian artery; 7 – Common carotid artery; 8 – Brachiocephalic trunk; 9 – Arch of aorta; Aortic arch; 10 – Superior vena cava; 11 – Right pulmonary artery; 12 – Right atrium; 13 – Inferior vena cava; 14 – Apex of heart; 15 – Right ventricle; 16 – Posterior interventricular sulcus

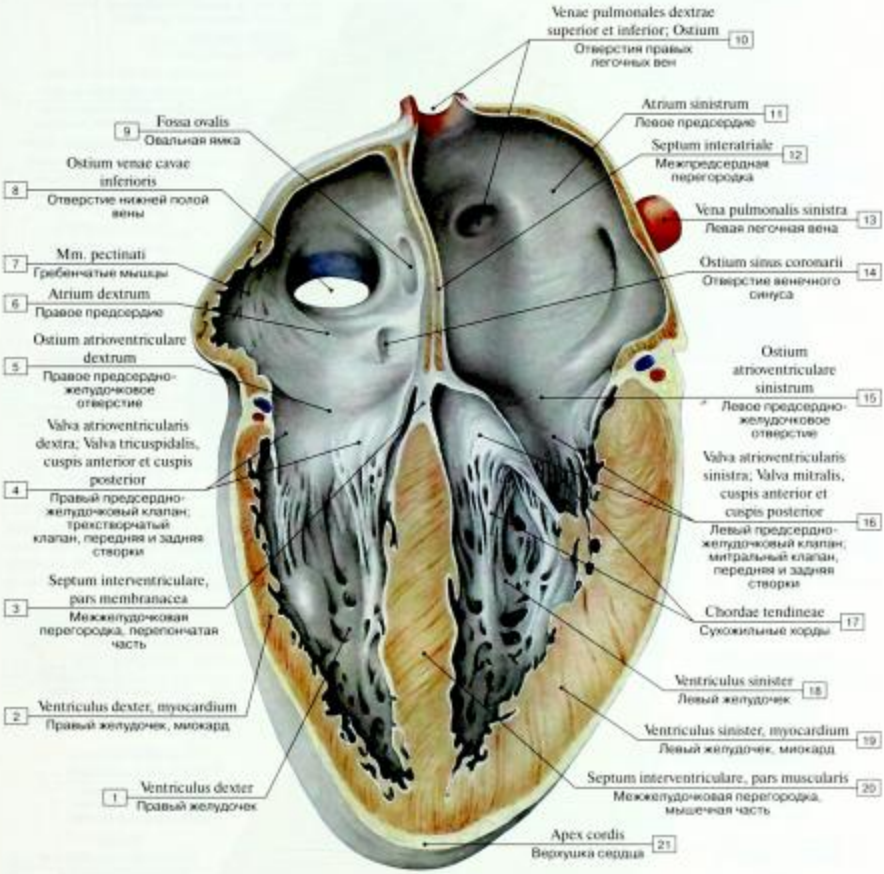

Рис. 665. Предсердия и желудочки сердца, фронтальный разрез, вид спереди:

1 – Right ventricle; 2 – Right ventricle, myocardium; 3 – Interventricular septum, membranous part; 4 – Tricuspid valve; Right atrioventricular valve, anterior and posterior cusp; 5 – Right atrioventricular orifice; 6 – Right atrium; 7 – Musculi pectinati; Pectinate muscles; 8 – Opening of inferior vena cava; 9 – Fossa ovalis; Oval fossa; 10 – Right superior and inferior pulmonary veins; Opening; 11 – Left atrium; 12 – Interatrial septum; 13 – Left pulmonary vein; 14 – Opening of coronary sinus; 15 – Left atrioventricular orifice; 16 – Mitral valve; Left atrioventricular valve, anterior and posterior cusp; 17 – Chordae tendineae; Tendinous cords; 18 – Left ventricle; 19 – Left ventricle, myocardium; 20 – Interventricular septum, muscular part; 21 – Apex of heart

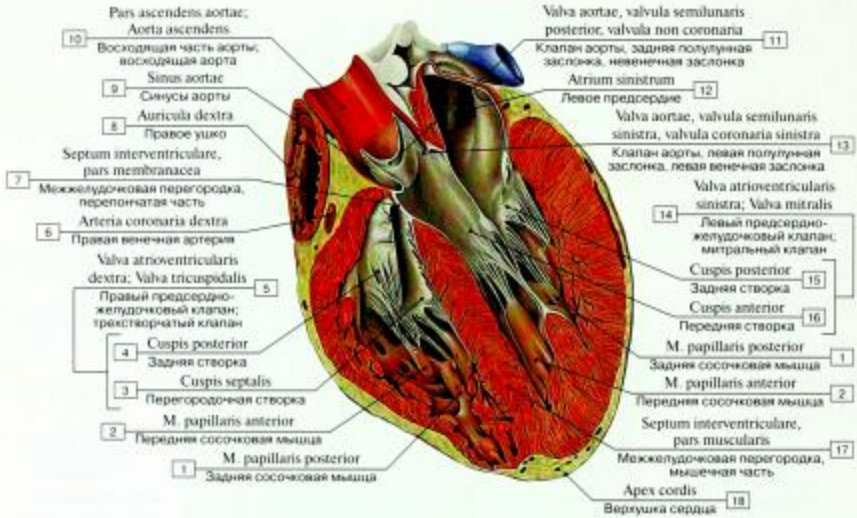

Рис. 666. Камеры сердца, фронтальный разрез:

1 – Posterior papillary muscle; 2 – Anterior papillary muscle; 3 – Septal cusp; 4 – Posterior cusp; 5 = 3 + 4 – Tricuspid valve; Right atrioventricular valve; 6 – Right coronary artery; 7 – Interventricular septum, membranous part; 8 – Right auricle; 9 – Aortic sinus; 10 – Ascending aorta; 11 – Aortic valve, posterior semilunar cusp, noncoronary cusp; 12 – Left atrium; 13 – Aortic valve, left semilunar cusp; left coronary cusp; 14 = 15 + 16 – Mitral valve; Left atrioventricular valve; 15 – Posterior cusp; 16 – Anterior cusp; 17 – Interventricular septum, muscular part; 18 – Apex of heart

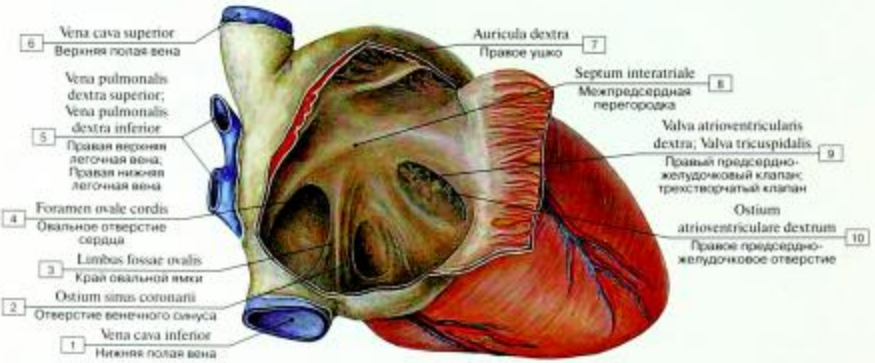

Рис. 667. Правое предсердие (вскрыто):

1 – Inferior vena cava; 2 – Opening of coronary sinus; 3 – Limbus fossae ovalis; Border of oval fossa; 4 – Foramen ovale; 5 – Right superior pulmonary vein; Right inferior pulmonary vein; 6 – Superior vena cava; 7 – Right auricle; 8 – Interatrial septum; 9 – Tricuspid valve; Right atrioventricular valve; 10 – Right atrioventricular orifice

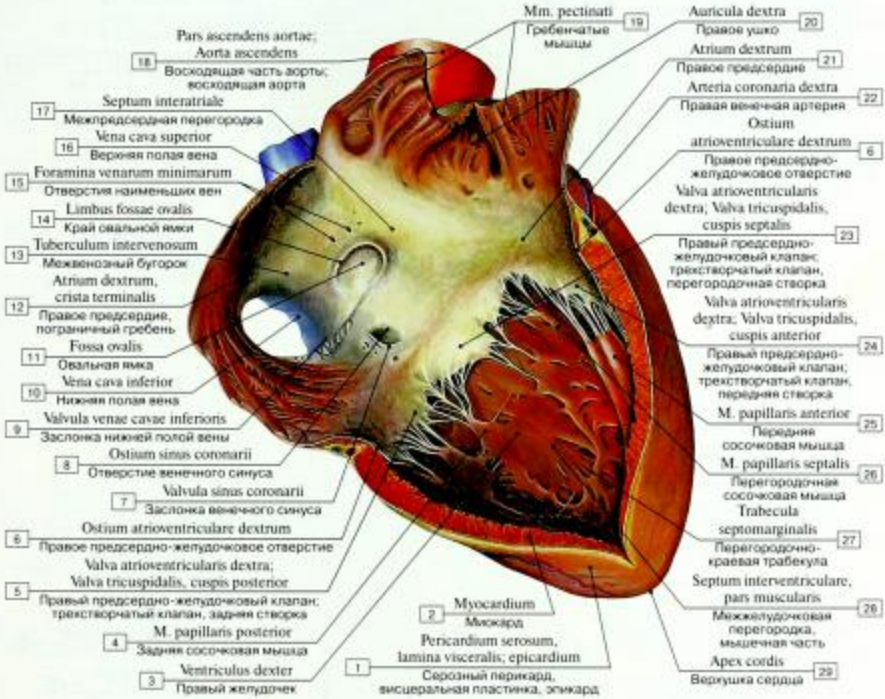

Рис. 668. Правая половина сердца, вид изнутри:

1 – Serous pericardium, visceral layer, epicardium; 2 – Myocardium; 3 – Right ventricle; 4 – Posterior papillary muscle; 5 – Tricuspid valve; Right atrioventricular valve, posterior cusp; 6 – Right atrioventricular orifice; 7 – Valve of coronary sinus; 8 – Opening of coronary sinus; 9 – Valve of inferior vena cava; 10 – Inferior vena cava; 11 – Fossa ovalis; Oval fossa; 12 – Right atrium, crista terminalis; 13 – Intervenous tubercle; 14 – Limbus fossae ovalis; Border of oval fossa; 15 – Openings of smallest cardiac veins; 16 – Superior vena cava; 17 – Interatrial septum; 18 – Ascending aorta; 19 – Musculi pectinati; Pectinate muscles; 20 – Right auricle; 21 – Right atrium; 22 – Right coronary artery; 23 – Tricuspid valve; Right atrioventricular valve, septal cusp; 24 – Tricuspid valve; Right atrioventricular valve, anterior cusp; 25 – Anterior papillary muscle; 26 – Septal papillary muscle; 27 – Septomarginal trabecula; Moderator band; 28 – Interventricular septum, muscular part; 29 – Apex of heart

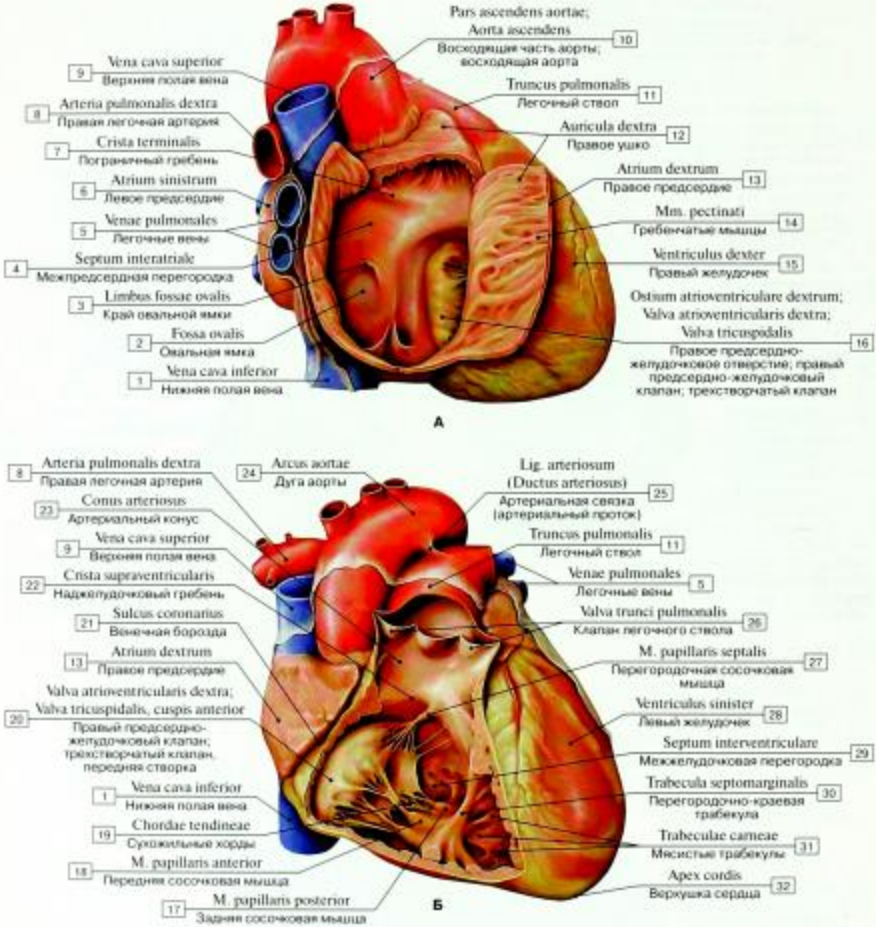

Рис. 669. Правая половина сердца (А – правое предсердие, Б – правый желудочек):

1 – Inferior vena cava; 2 – Fossa ovalis; Oval fossa; 3 – Limbus fossae ovalis; Border of oval fossa; 4 – Interatrial septum; 5 – Pulmonary veins; 6 – Left atrium; 7 – Crista terminalis; 8 – Right pulmonary artery; 9 – Superior vena cava; 10 – Ascending aorta; 11 – Pulmonary trunk; 12 – Right auricle; 13 – Right atrium; 14 – Musculi pectinati; Pectinate muscles; 15 – Right ventricle; 16 – Right atrioventricular orifice; Tricuspid valve; Right atrioventricular valve; 17 – Posterior papillary muscle; 18 – Anterior papillary muscle; 19 – Chordae tendineae; Tendinous cords; 20 – Tricuspid valve; Right atrioventricular valve, anterior cusp; 21 – Coronary sulcus; 22 – Supraventricular crest; 23 – Conus arteriosus; Infundibulum; 24 – Arch of aorta; Aortic arch; 25 – Ligamentum arteriosum (Ductus arteriosus); 26 – Pulmonary valve; 27 – Septal papillary muscle; 28 – Left ventricle; 29 – Interventricular septum; 30 – Septomarginal trabecula; Moderator band; 31 – Trabeculae carneae; 32 – Apex of heart

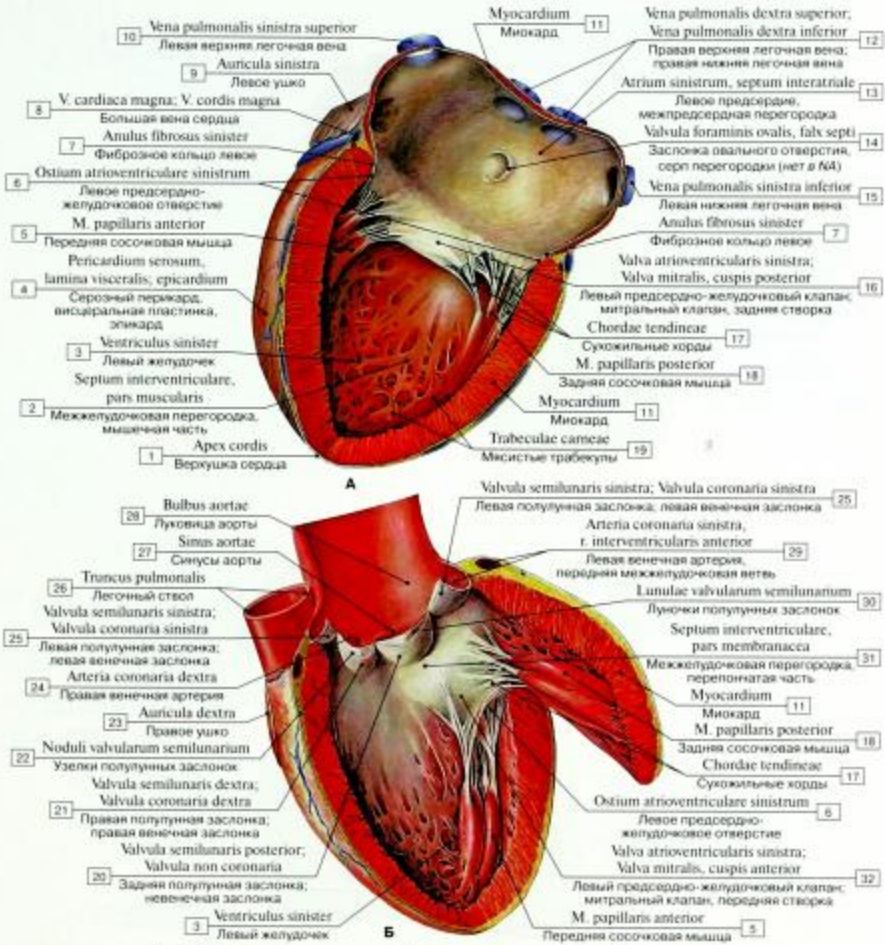

Рис. 670. Левая половина сердца (А – предсердие и желудочек, Б – желудочек):

1 – Apex of heart; 2 – Interventricular septum, muscular part; 3 – Left ventricle; 4 – Serous pericardium, visceral layer, epicardium; 5 – Anterior papillary muscle; 6 – Left atrioventricular orifice; 7 – Left fibrous ring; 8 – Great cardiac vein; 9 – Left auricle; 10 – Left superior pulmonary vein; 11 – Myocardium; 12 – Right superior pulmonary vein; Right inferior pulmonary vein; 13 – Left atrium, interatrial septum; 14 – Valve of foramen ovale, falx of septum; 15 – Left inferior pulmonary vein; 16 – Mitral valve; Left atrioventricular valve, posterior cusp; 17 – Chordae tendineae; Tendinous cords; 18 – Posterior papillary muscle; 19 – Trabeculae carneae; 20 – Posterior semilunar cusp; Noncoronary cusp; 21 – Right semilunar cusp; Right coronary cusp; 22 – Nodules of semilunar cusps; 23 – Right auricle; 24 – Right coronary artery; 25 – Left semilunar cusp; Left coronary cusp; 26 – Pulmonary trunk; 27 – Aortic sinus; 28 – Aortic bulb; 29 – Left coronary artery, anterior interventricular branch; 30 – Lunules of semilunar cusps; 31 – Interventricular septum, membranous part; 32 – Mitral valve; Left atrioventricular valve, anterior cusp

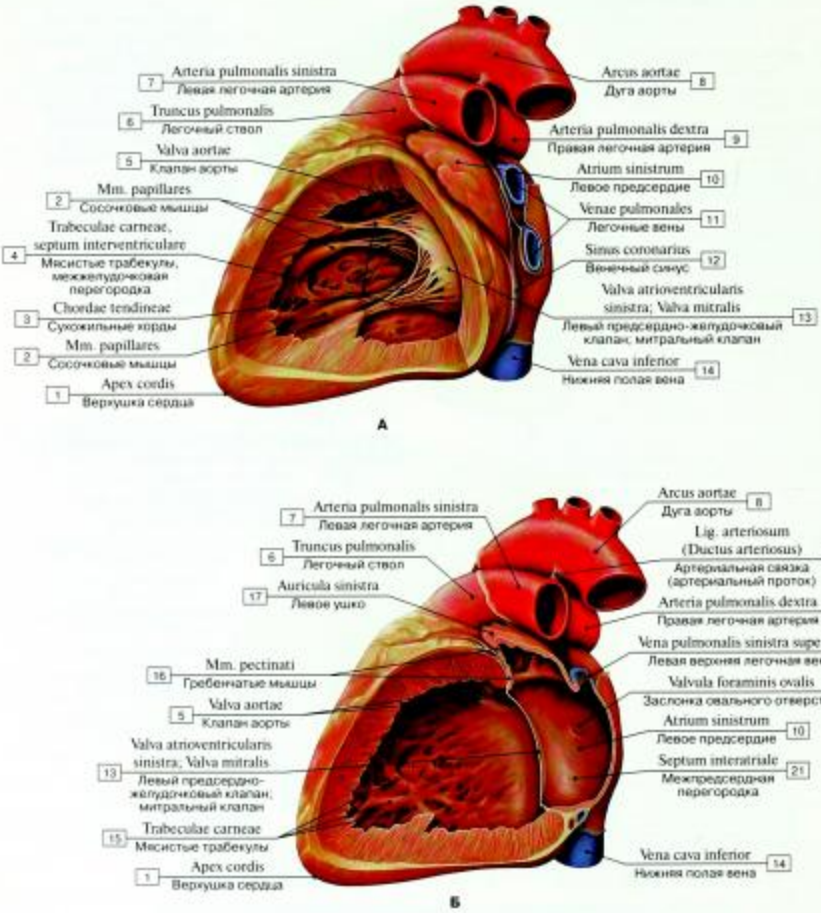

Рис. 671. Левая половина сердца (А – левый желудочек вскрыт, Б – вскрыты желудочек и предсердие):

1 – Apex of heart; 2 – Papillary muscles; 3 – Chordae tendineae; Tendinous cords; 4 – Trabeculae carneae, interventricular septum; 5 – Aortic valve; 6 – Pulmonary trunk; 7 – Left pulmonary artery; 8 – Arch of aorta; Aortic arch; 9 – Right pulmonary artery; 10 – Left atrium; 11 – Pulmonary veins; 12 – Coronary sinus; 13 – Mitral valve; Left atrioventricular valve; 14 – Inferior vena cava; 15 – Trabeculae carneae; 16 – Musculi pectinati; Pectinate muscles; 17 – Left auricle; 18 – Ligamentum arteriosum (Ductus arteriosus); 19 – Left superior pulmonary vein; 20 – Valve of foramen ovale; 21 – Interatrial septum

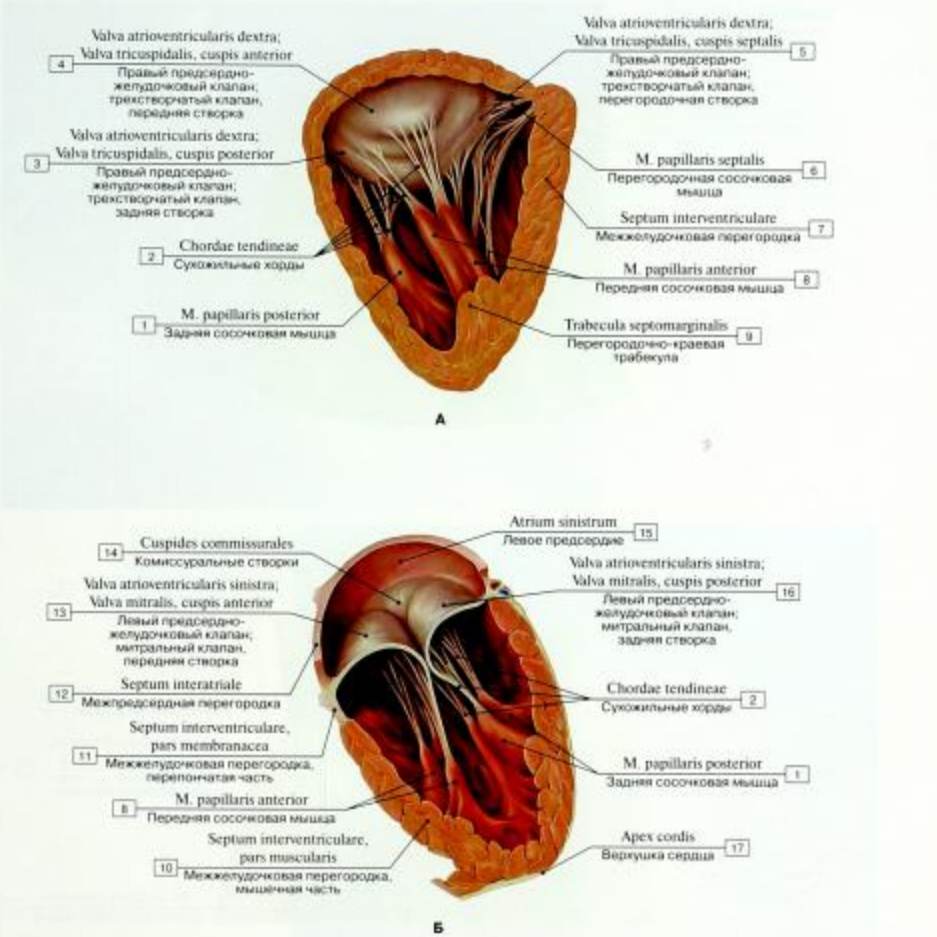

Рис. 672. Клапаны сердца (А – правый атриовентрикулярный клапан, Б – левый атриовентрикулярный клапан):

1 – Posterior papillary muscle; 2 – Chordae tendineae; Tendinous cords; 3 – Tricuspid valve; Right atrioventricular valve, posterior cusp; 4 – Tricuspid valve; Right atrioventricular valve, anterior cusp; 5 – Tricuspid valve; Right atrioventricular valve, septal cusp; 6 – Septal papillary muscle; 7 – Interventricular septum; 8 – Anterior papillary muscle; 9 – Septomarginal trabecula; Moderator band; 10 – Interventricular septum, muscular part; 11 – Interventricular septum, membranous part; 12 – Interatrial septum; 13 – Mitral valve; Left atrioventricular valve, anterior cusp; 14 – Commissural cusps; 15 – Left atrium; 16 – Mitral valve; Left atrioventricular valve, posterior cusp; 17 – Apex of heart

А

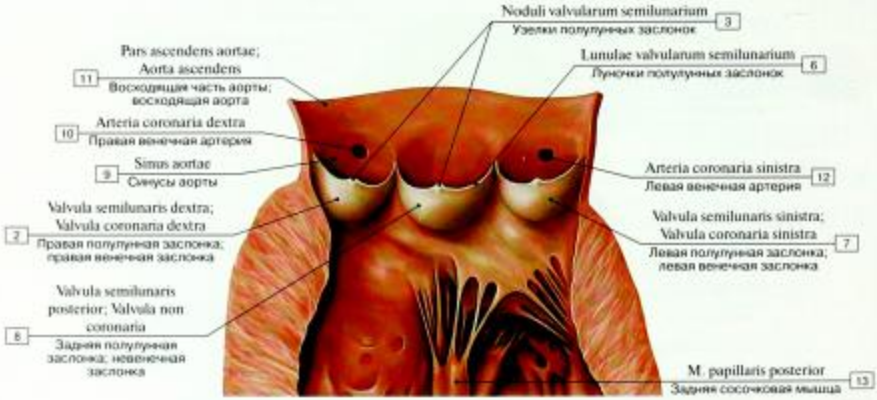

Б

Рис. 673. Клапаны легочного ствола (А) и аорты (Б):

1 – Anterior semilunar cusp; 2 – Right semilunar cusp; Right coronary cusp; 3 – Nodules of semilunar cusps; 4 – Right pulmonary artery; 5 – Pulmonary trunk; 6 – Lunules of semilunar cusps; 7 – Left semilunar cusp; Left coronary cusp; 8 – Posterior semilunar cusp; Noncoronary cusp; 9 – Aortic sinus; 10 – Right coronary artery; 11 – Ascending aorta; 12 – Left coronary artery; 13 – Posterior papillary muscle

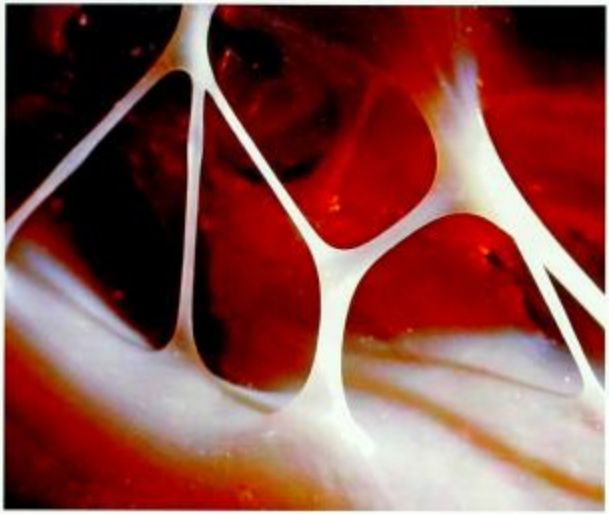

Рис. 674. Сухожильные хорды, фотография

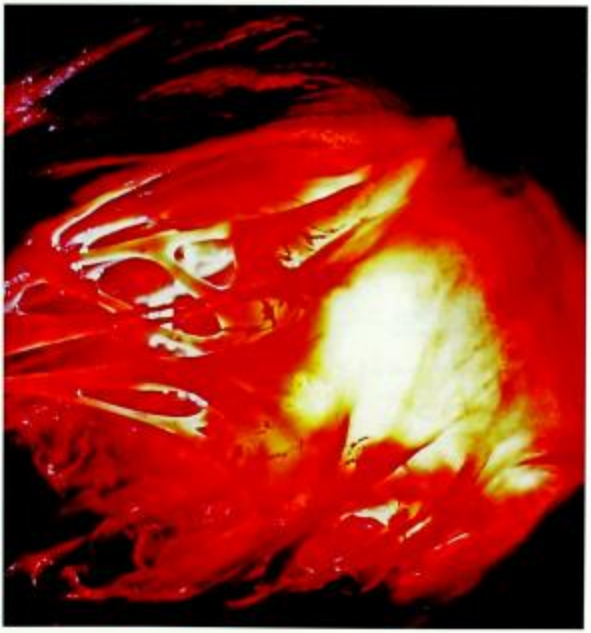

Рис. 675. Левый предсердно-желудочковый клапан, фотография

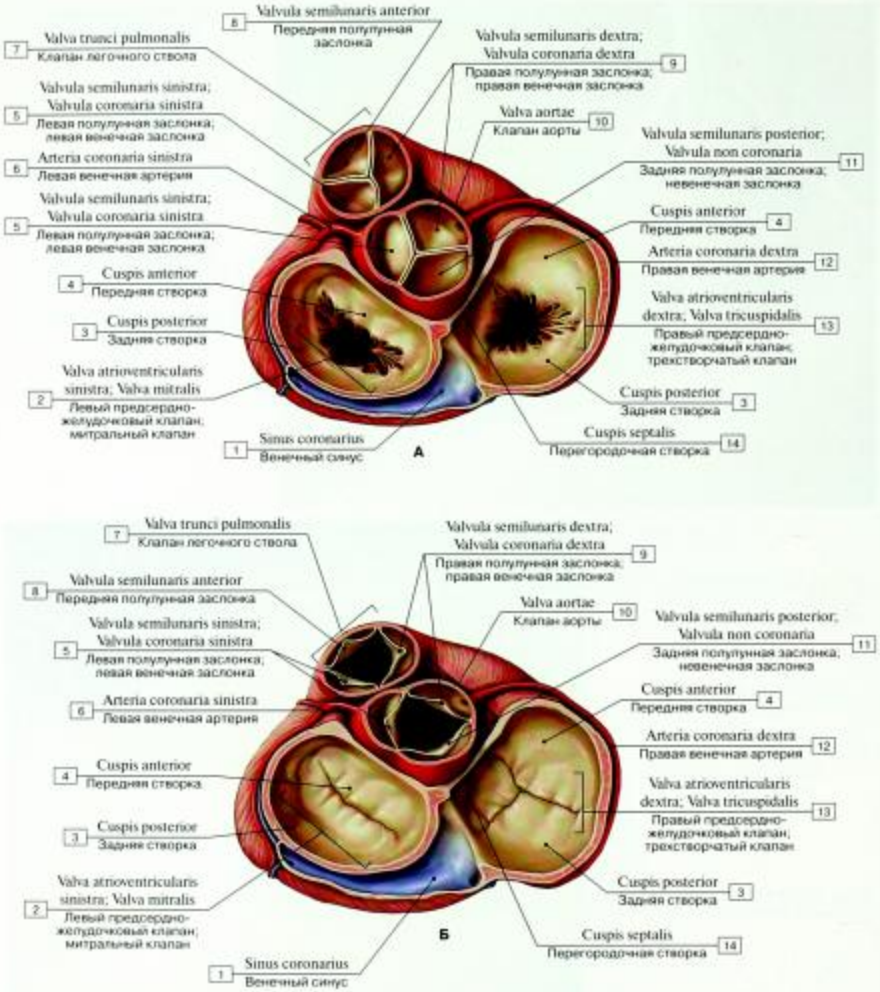

Рис. 676. Клапаны сердца, вид сверху (А – клапаны аорты и легочного ствола закрыты, атриовентрикулярные – открыты, Б – клапаны аорты и легочного ствола открыты, атриовентрикулярные – закрыты):

1 – Coronary sinus; 2 – Mitral valve; Left atrioventricular valve; 3 – Posterior cusp; 4 – Anterior cusp; 5 – Left semilunar cusp; Left coronary cusp; 6 – Left coronary artery; 7 – Pulmonary valve; 8 – Anterior semilunar cusp; 9 – Right semilunar cusp; Right coronary cusp; 10 – Aortic valve; 11 – Posterior semilunar cusp; Noncoronary cusp; 12 – Right coronary artery; 13 – Tricuspid valve; Right atrioventricular valve; 14 – Septal cusp

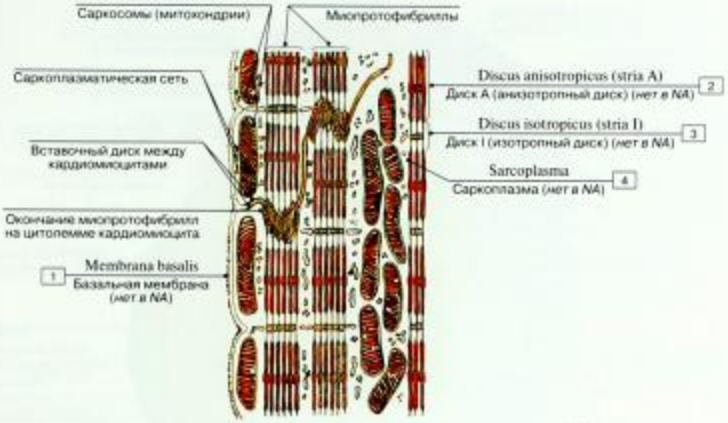

Рис. 677. Кардиомиоцит:

1 – Basal membrane; 2 – Disc A (anisotropic disc); 3 – Disc I (isotropic disc); 4 – Sarcoplasma
(по В.Г. Елисееву и др.)

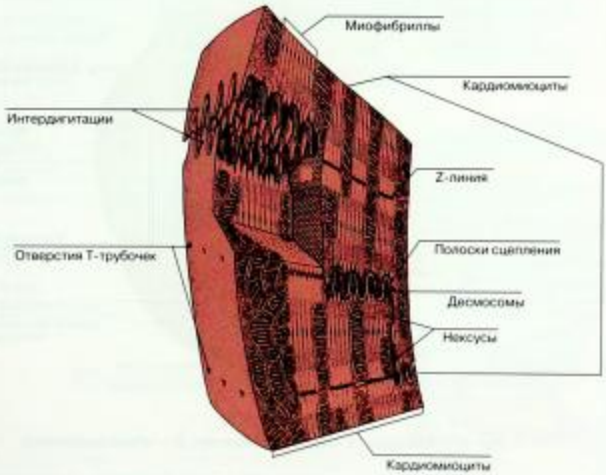

Рис. 678. Вставочный диск
(по Р. Кристичу, с изменениями)

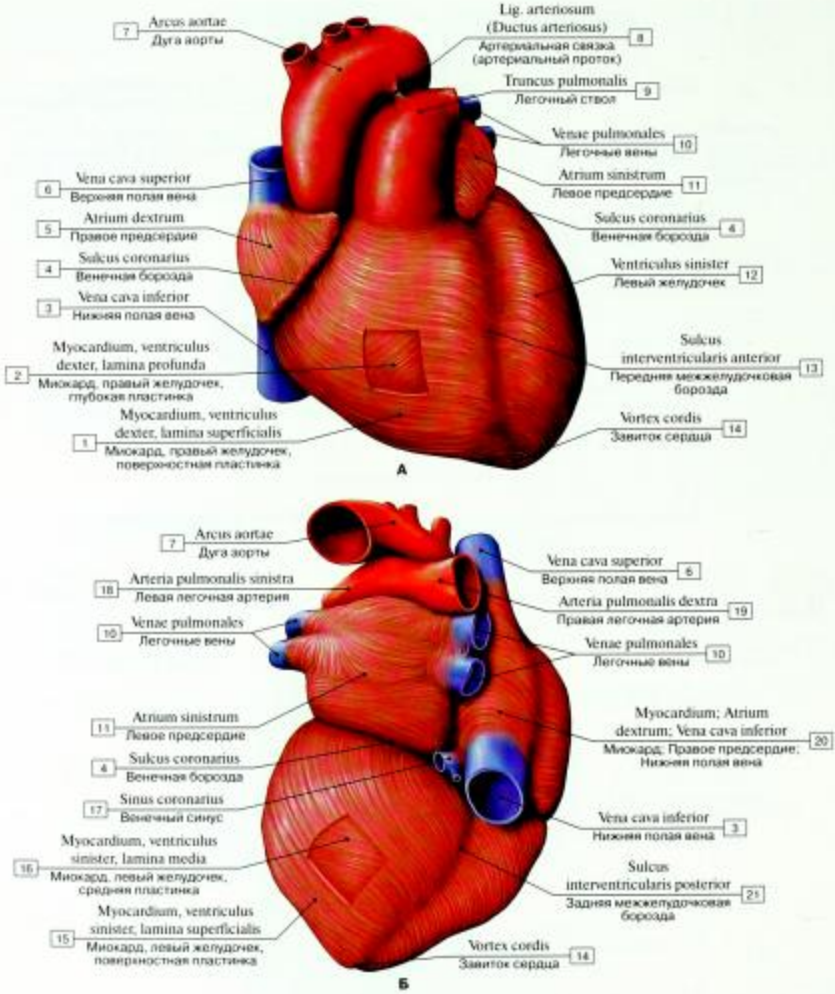

Рис. 679. Миокард (А – правый желудочек, Б – левый желудочек):

1 – Myocardium, right ventricle, superficial layer; 2 – Myocardium, right ventricle, deep layer; 3 – Inferior vena cava; 4 – Coronary sulcus; 5 – Right atrium; 6 – Superior vena cava; 7 – Arch of aorta; Aortic arch; 8 – Ligamentum arteriosum (Ductus arteriosus); 9 – Pulmonary trunk; 10 – Pulmonary veins; 11 – Left atrium; 12 – Left ventricle; 13 – Anterior interventricular sulcus; 14 – Vortex of heart; 15 – Myocardium, left ventricle, superficial layer; 16 – Myocardium, left ventricle, middle layer; 17 – Coronary sinus; 18 – Left pulmonary artery; 19 – Right pulmonary artery; 20 – Myocardium; Right atrium; Inferior vena cava; 21 – Posterior interventricular sulcus

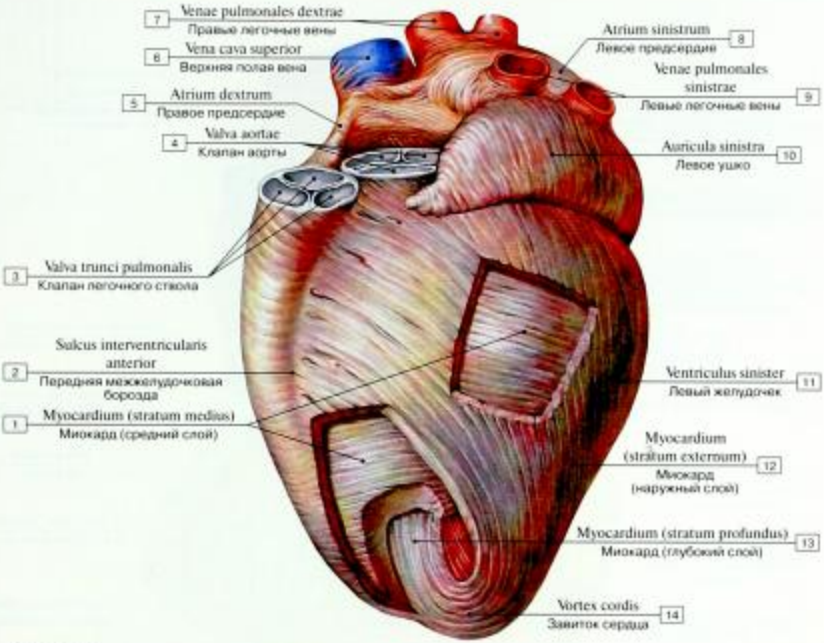

Рис. 680. Слои миокарда левого желудочка:

1 – Myocardium (middle layer); 2 – Anterior interventricular sulcus; 3 – Pulmonary valve; 4 – Aortic valve; 5 – Right atrium; 6 – Superior vena cava; 7 – Right pulmonary veins; 8 – Left atrium; 9 – Left pulmonary veins; 10 – Left auricle; 11 – Left ventricle; 12 – Myocardium (outer layer); 13 – Myocardium (deep layer); 14 – Vortex of heart
(по Р.Д. Синельникову, с изменениями)

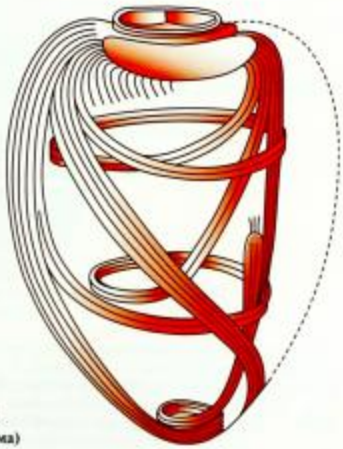

Рис. 681. Направление мышечных пучков стенки левого желудочка (схема)

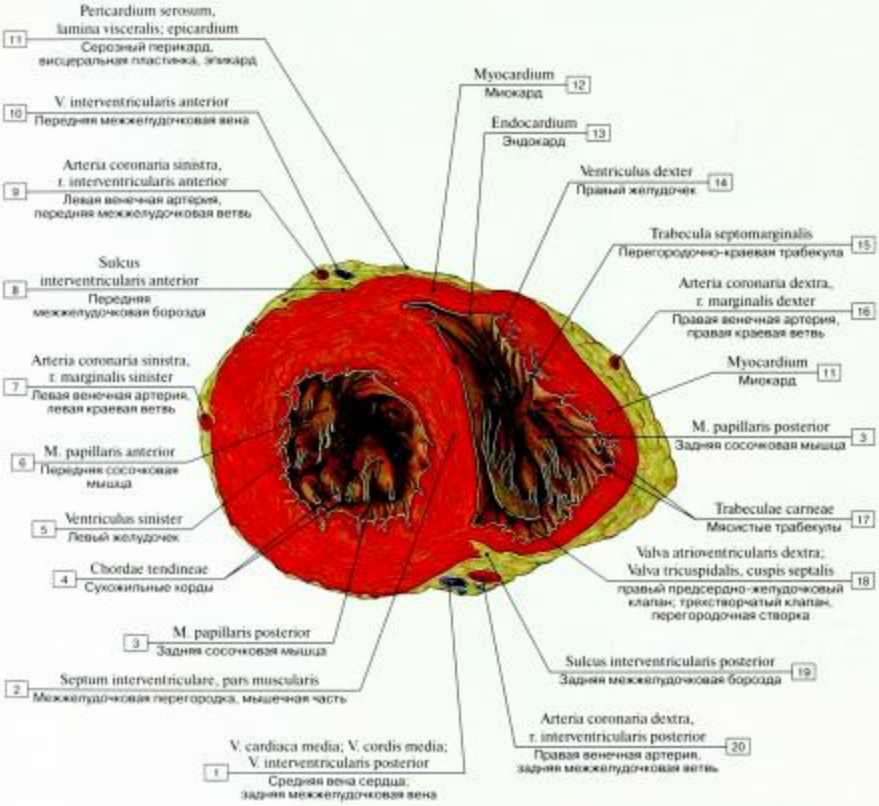

Рис. 682. Сердце, поперечный разрез желудочков перпендикулярно продольной оси сердца на уровне верхней и средней его третей:

1 – Middle cardiac vein; Posterior interventricular vein; 2 – Interventricular septum, muscular part; 3 – Posterior papillary muscle; 3 – Chordae tendineae; Tendinous cords; 5 – Left ventricle; 6 – Anterior papillary muscle; 7 – Left coronary artery, left marginal branch; 8 – Anterior interventricular sulcus; 9 – Left coronary artery, anterior interventricular branch; 10 – Anterior interventricular vein; 11 – Serous pericardium, visceral layer, epicardium; 12 – Myocardium; 13 – Endocardium; 14 – Right ventricle; 15 – Septomarginal trabecula; Moderator band; 16 – Right coronary artery, right marginal branch; 17 – Trabeculae carneae; 18 – Tricuspid valve; Right atrioventricular valve, septal cusp; 19 – Posterior interventricular sulcus; 20 – Right coronary artery, posterior interventricular branch

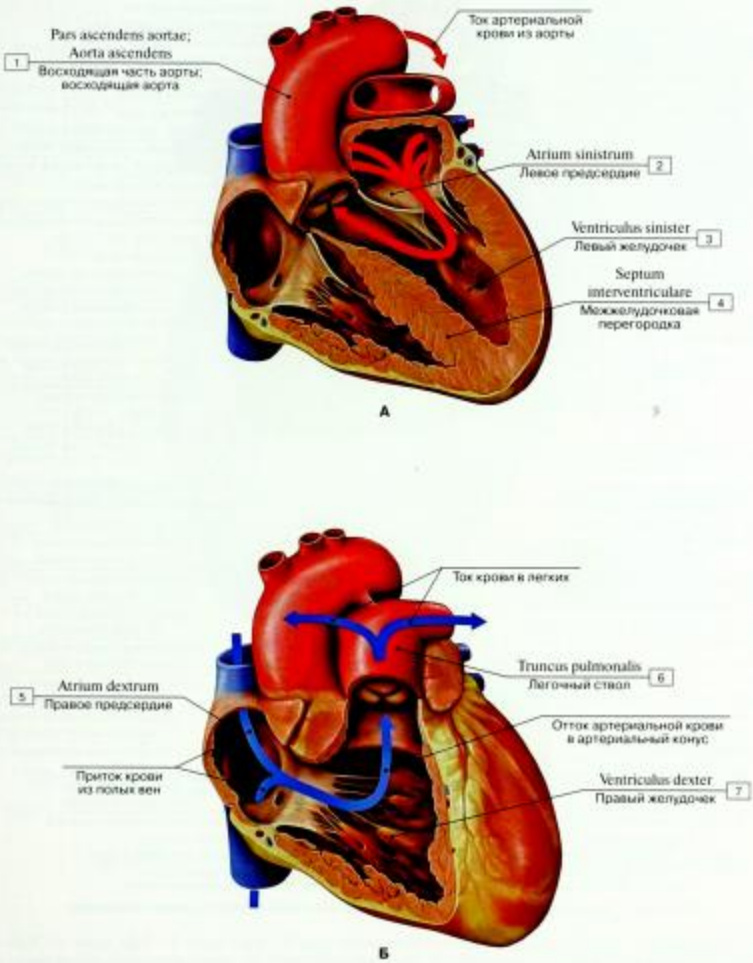

Рис. 683. Движение крови в сердце (А – левая половина сердца, Б – правая половина сердца) (схема):

1 – Ascending aorta; 2 – Left atrium; 3 – Left ventricle; 4 – Interventricular septum; 5 – Right atrium; 6 – Pulmonary trunk; 7 – Right ventricle

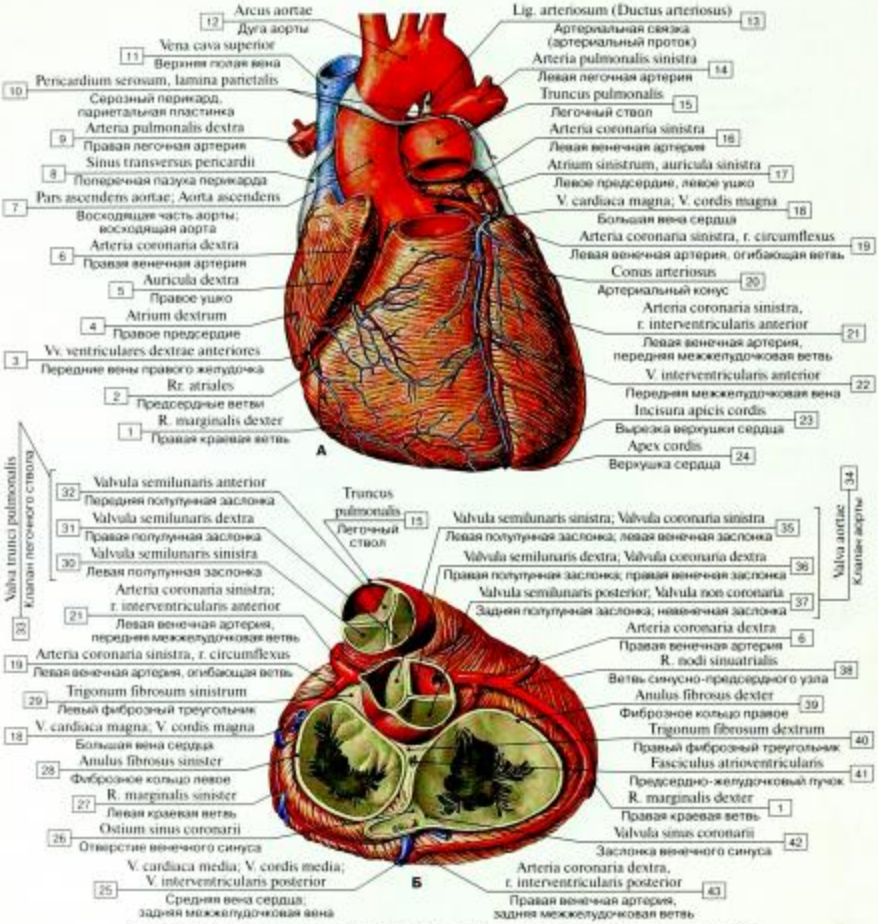

Рис. 684. Сосуды сердца (А – вид спереди, Б – поперечный разрез на уровне клапанов):

1 – Right marginal branch; 2 – Atrial branches; 3 – Anterior right ventricular veins; 4 – Right atrium; 5 – Right auricle; 6 – Right coronary artery; 7 – Ascending aorta; 8 – Transverse pericardial sinus; 9 – Right pulmonary artery; 10 – Serous pericardium, parietal layer; 11 – Superior vena cava; 12 – Arch of aorta; Aortic arch; 13 – Ligamentum arteriosum (Ductus arteriosus); 14 – Left pulmonary artery; 15 – Pulmonary trunk; 16 – Left coronary artery; 17 – Left atrium, left auricle; 18 – Great cardiac vein; 19 – Left coronary artery, circumflex branch; 20 – Conus arteriosus; Infundibulum; 21 – Left coronary artery, anterior interventricular branch; 22 – Anterior interventricular vein; 23 – Notch of cardiac apex; 24 – Apex of heart; 25 – Middle cardiac vein; Posterior interventricular vein; 26 – Opening of coronary sinus; 27 – Left marginal branch; 28 – Left fibrous ring; 29 – Left fibrous trigone; 30 – Left semilunar cusp; 31 – Right semilunar cusp; 32 – Anterior semilunar cusp; 33 = 30 + 31 + 32 – Pulmonary valve; 34 = 35 + 36 + 37 – Aortic valve; 35 – Left semilunar cusp; Left coronary cusp; 36 – Right semilunar cusp; Right coronary cusp; 37 – Posterior semilunar cusp; Noncoronary cusp; 38 – Sino-atrial nodal branch; 39 – Right fibrous ring; 40 – Right fibrous trigone; 41 – Atrioventricular bundle; 42 – Valve of coronary sinus; 43 – Right coronary artery, posterior interventricular branch

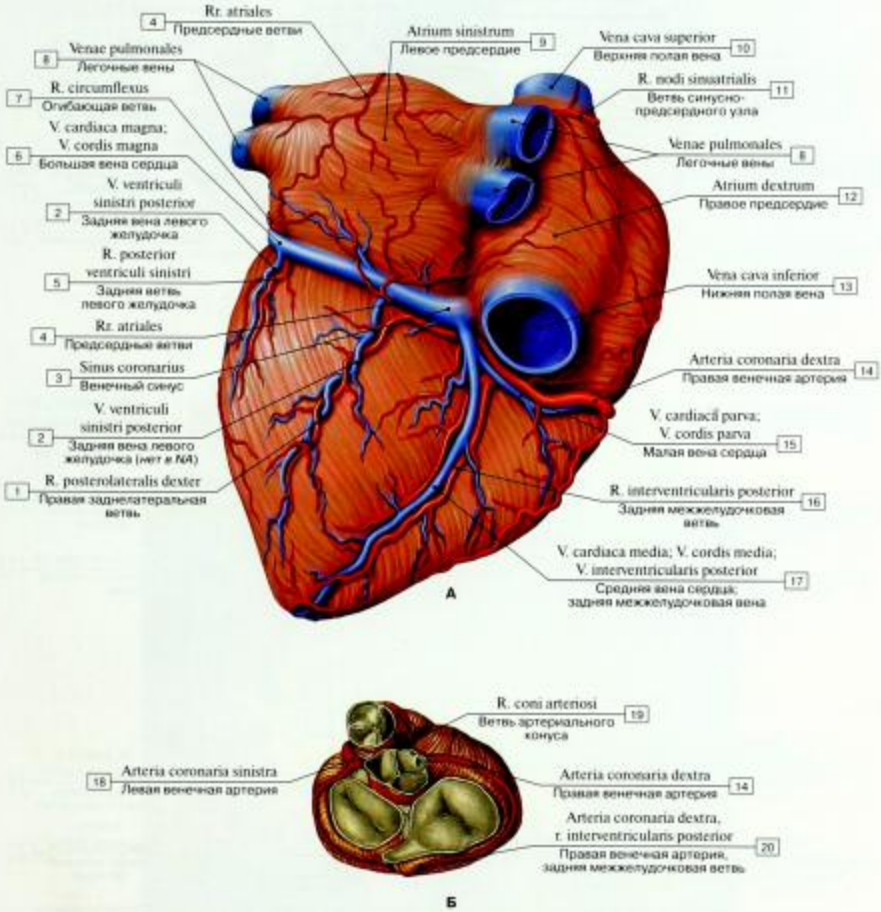

Рис. 685. Сосуды сердца (А – вид сзади, Б – поперечный разрез на уровне клапанов):

1 – Right posterolateral branch; 2 – Posterior vein of left ventricle; 3 – Coronary sinus; 4 – Atrial branches; 5 – Posterior left ventricular branch; 6 – Great cardiac vein; 7 – Circumflex branch; 8 – Pulmonary veins; 9 – Left atrium; 10 – Superior vena cava; 11 – Sinu-atrial nodal branch; 12 – Right atrium; 13 – Inferior vena cava; 14 – Right coronary artery; 15 – Small cardiac vein; 16 – Posterior interventricular branch; 17 – Middle cardiac vein; Posterior interventricular vein; 18 – Left coronary artery; 19 – Conus of branch; 20 – Right coronary artery, posterior interventricular branch

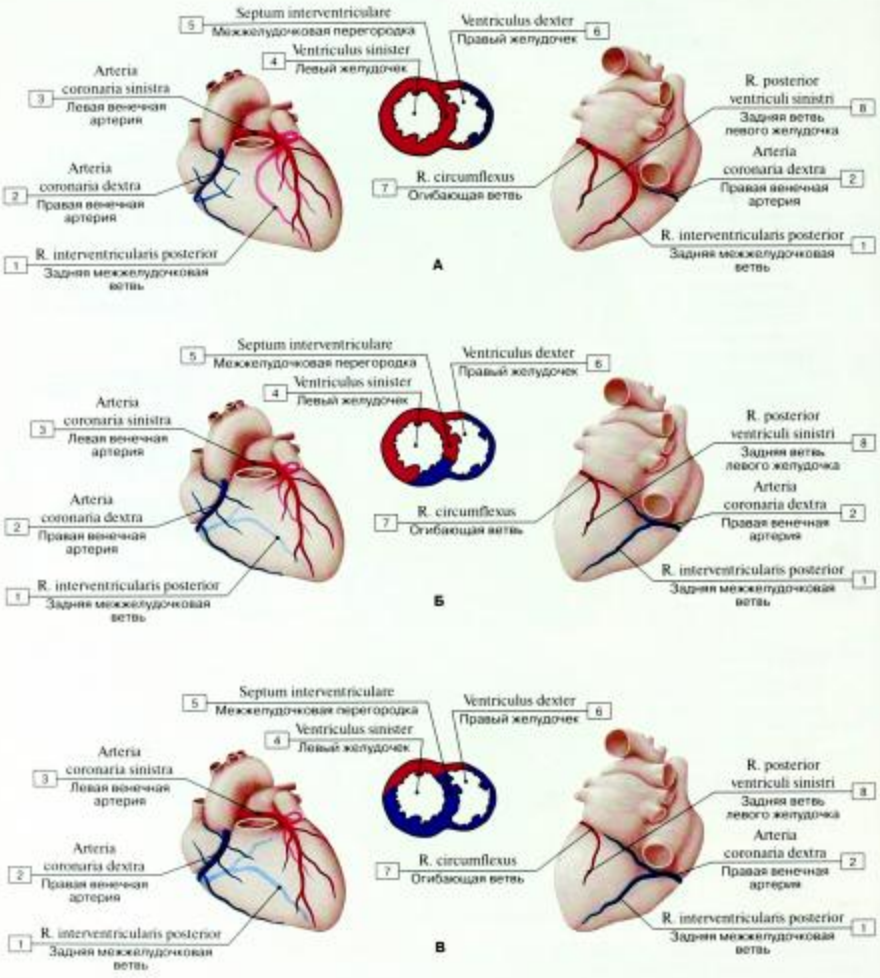

Рис. 686. Варианты распределения венечных артерий сердца в миокарде (А – доминирует левая венечная артерия, около 15%, Б – равное распределение венечных артерий, около 70%, В – доминирует правая венечная артерия, около 15%):

1 – Posterior interventricular branch; 2 – Right coronary artery; 3 – Left coronary artery; 4 – Left ventricle; 5 – Interventricular septum; 6 – Right ventricle; 7 – Circumflex branch; 8 – Posterior left ventricular branch

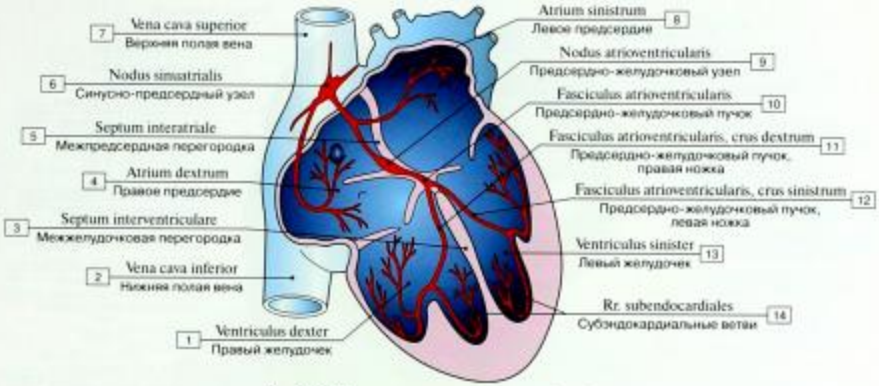

Рис. 687. Проводящая система сердца (схема):

1 – Right ventricle; 2 – Inferior vena cava; 3 – Interventricular septum; 4 – Right atrium; 5 – Interatrial septum; 6 – Sinu-atrial node; 7 – Superior vena cava; 8 – Left atrium; 9 – Atrioventricular node; 10 – Atrioventricular bundle; 11 – Atrioventricular bundle, right crus; 12 – Atrioventricular bundle, left crus; 13 – Left ventricle; 14 – Subendocardial branches

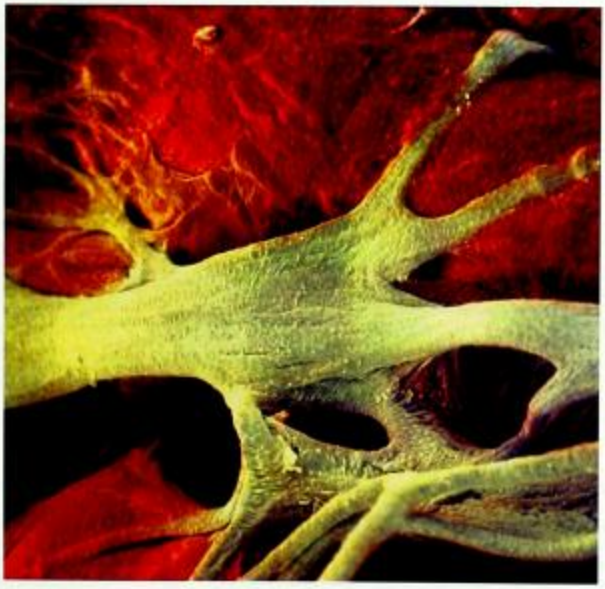

Рис. 688. Субэндокардиальные ветви проводящей системы сердца (волокна Пуркинье)

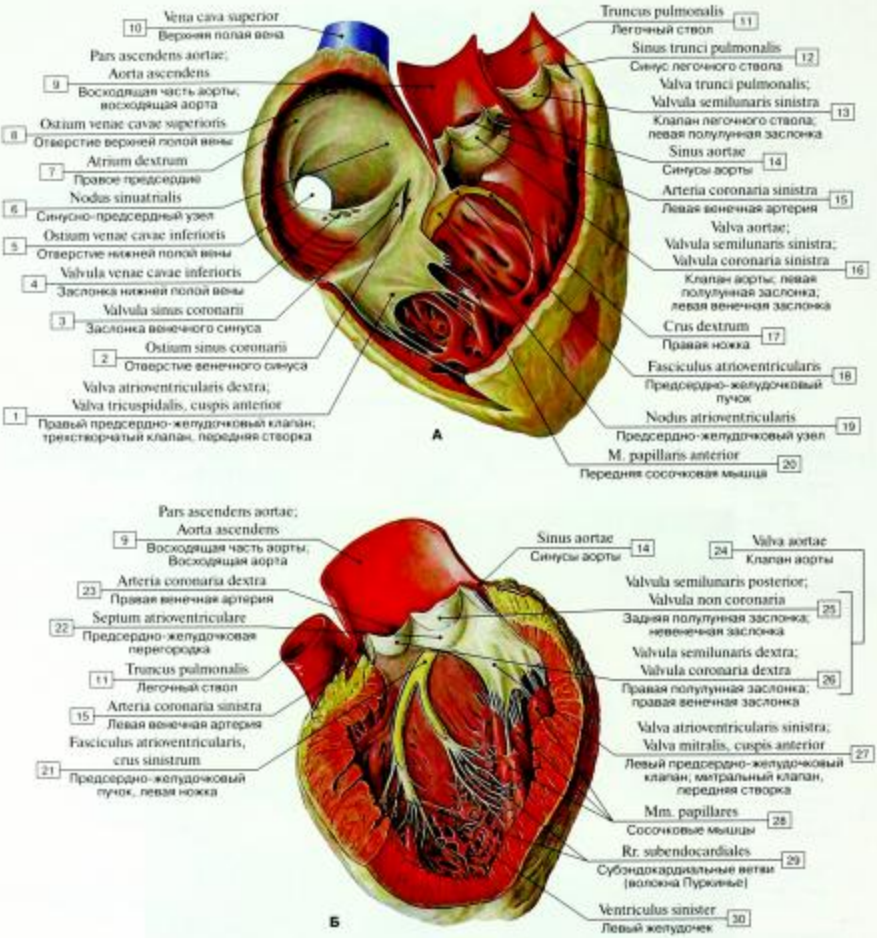

Рис. 689. Проводящая система сердца
(А – общий вид, Б – предсердно-желудочковый пучок и субэндокардиальные ветви):

1 – Right atrioventricular valve; Tricuspid valve, anterior cusp; 2 – Opening of coronary sinus; 3 – Valve of coronary sinus; 4 – Valve of inferior vena cava; 5 – Opening of inferior vena cava; 6 – Sinu-atrial node; 7 – Right atrium; 8 – Opening of superior vena cava; 9 – Ascending aorta; 10 – Superior vena cava; 11 – Pulmonary trunk; 12 – Sinus of pulmonary trunk; 13 – Pulmonary valve, left semilunar cusp; 14 – Aortic sinus; 15 – Left coronary artery; 16 – Aortic valve, left semilunar cusp; left coronary cusp; 17 – Right crus; 18 – Atrioventricular bundle; 19 – Atrioventricular node; 20 – Anterior papillary muscle; 21 – Atrioventricular bundle, left crus; 22 – Atrioventricular septum; 23 – Right coronary artery; 24 = 25 + 26 – Aortic valve; 25 – Posterior semilunar cusp; Noncoronary cusp; 26 – Right semilunar cusp; Right coronary cusp; 27 – Left atrioventricular valve; Mitral valve, anterior cusp; 28 – Papillary muscles; 29 – Subendocardial branches; 30 – Left ventricle

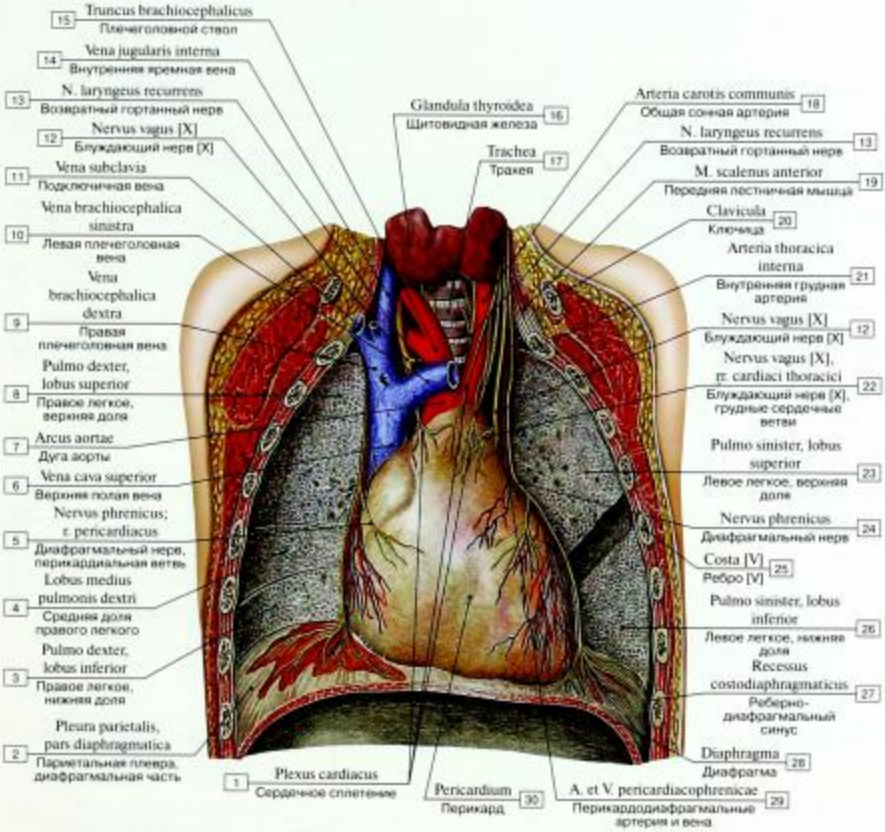

Рис. 690. Перикард, вид спереди:

1 – Cardiac plexus; 2 – Parietal pleura, diaphragmatic part; 3 – Right lung, inferior lobe; lower lobe; 4 – Middle lobe of right lung; 5 – Phrenic nerve, pericardial branch; 6 – Superior vena cava; 7 – Arch of aorta; Aortic arch; 8 – Right lung, superior lobe; 9 – Right brachiocephalic vein; 10 – Left brachiocephalic vein; 11 – Subclavian vein; 12 – Vagus nerve [X]; 13 – Recurrent laryngeal nerve; 14 – Internal jugular vein; 15 – Brachiocephalic trunk; 16 – Thyroid gland; 17 – Trachea; 18 – Common carotid artery; 19 – Scalenus anterior; Anterior scalene; 20 – Clavicle; 21 – Internal thoracic artery; 22 – Vagus nerve [X], thoracic cardiac branches; 23 – Left lung, superior lobe; upper lobe; 24 – Phrenic nerve; 25 – Rib [V]; 26 – Left lung, inferior lobe; lower lobe; 27 – Costodiaphragmatic recess; 28 – Diaphragm; 29 – Pericardiacophrenic artery and vein; 30 – Pericardium

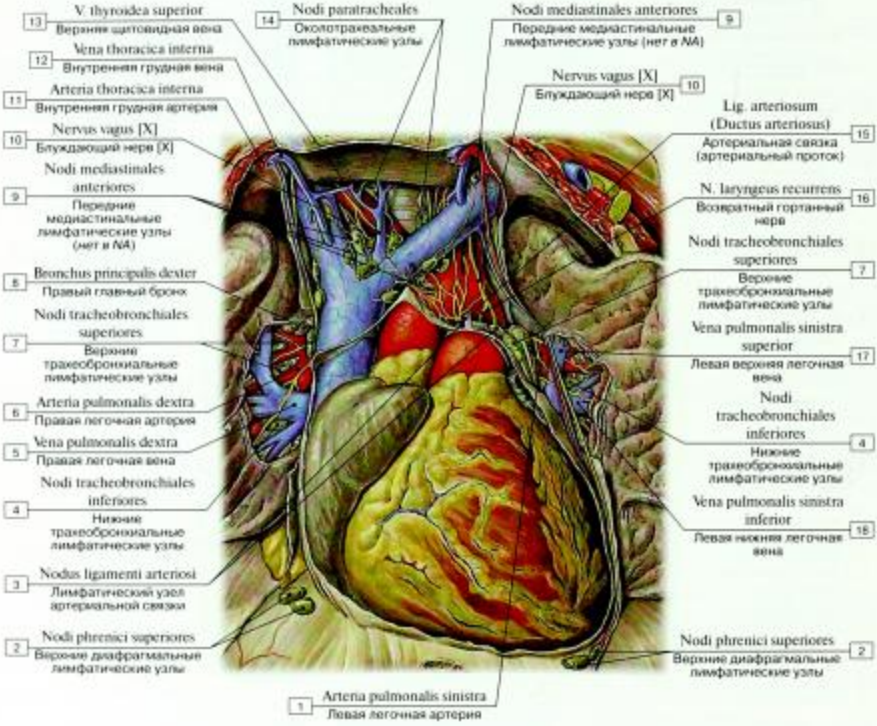

Рис. 691. Сердце в полости перикарда:

1 – Left pulmonary artery; 2 – Superior diaphragmatic nodes; 3 – Node of ligamentum arteriosum; 4 – Inferior tracheobronchial nodes; 5 – Right pulmonary vein; 6 – Right pulmonary artery; 7 – Superior tracheobronchial nodes; 8 – Right main bronchus; 9 – Anterior mediastinal nodes; 10 – Vagus nerve [X]; 11 – Internal thoracic artery; 12 – Internal thoracic vein; 13 – Superior thyroid vein; 14 – Paratracheal nodes; 15 – Ligamentum arteriosum (Ductus arteriosus); 16 – Recurrent laryngeal nerve; 17 – Left superior pulmonary vein; 18 – Left inferior pulmonary vein

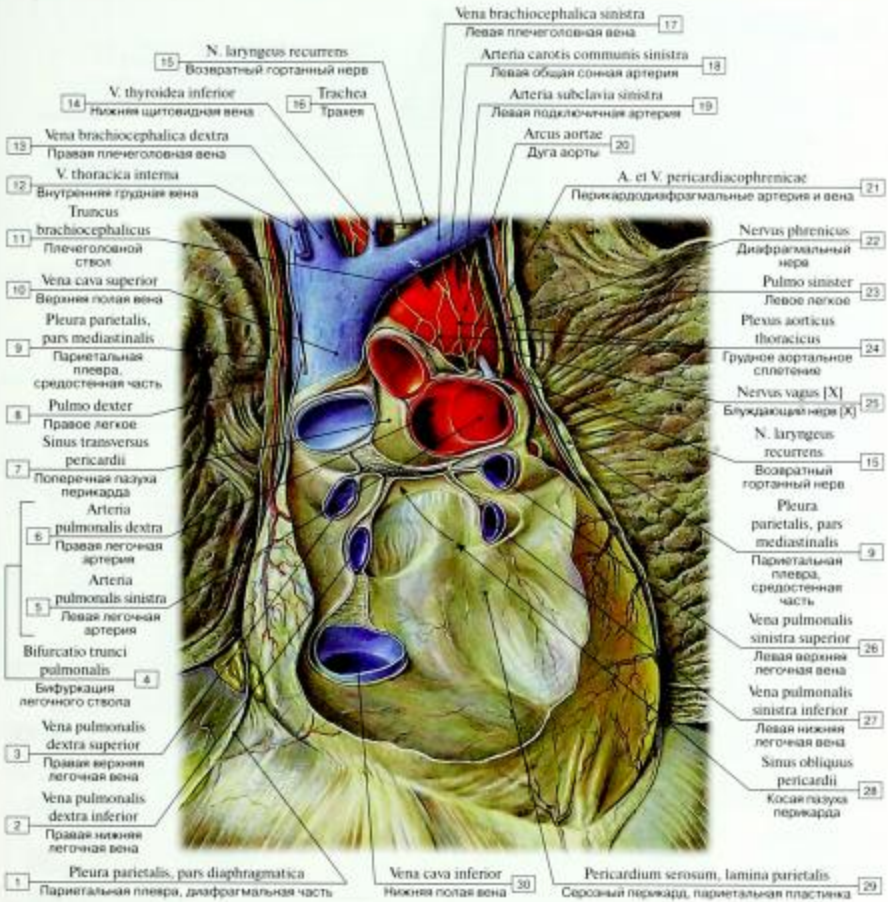

Рис. 692. Перикард, задняя стенка:

1 – Parietal pleura, diaphragmatic part; 2 – Right inferior pulmonary vein; 3 – Right superior pulmonary vein; 4 = 5 + 6 – Bifurcation of pulmonary trunk; 5 – Left pulmonary artery; 6 – Right pulmonary artery; 7 – Transverse pericardial sinus; 8 – Right lung; 9 – Parietal pleura, mediastinal part; 10 – Superior vena cava; 11 – Brachiocephalic trunk; 12 – Internal thoracic vein; 13 – Right brachiocephalic vein; 14 – Inferior thyroid vein; 15 – Recurrent laryngeal nerve; 16 – Trachea; 17 – Left brachiocephalic vein; 18 – Left common carotid artery; 19 – Left subclavian artery; 20 – Arch of aorta; Aortic arch; 21 – Pericardiacophrenic artery and vein; 22 – Phrenic nerve; 23 – Left lung; 24 – Thoracic aortic plexus; 25 – Vagus nerve [X]; 26 – Left superior pulmonary vein; 27 – Left inferior pulmonary vein; 28 – Oblique pericardial sinus; 29 – Serous pericardium, parietal layer; 30 – Inferior vena cava

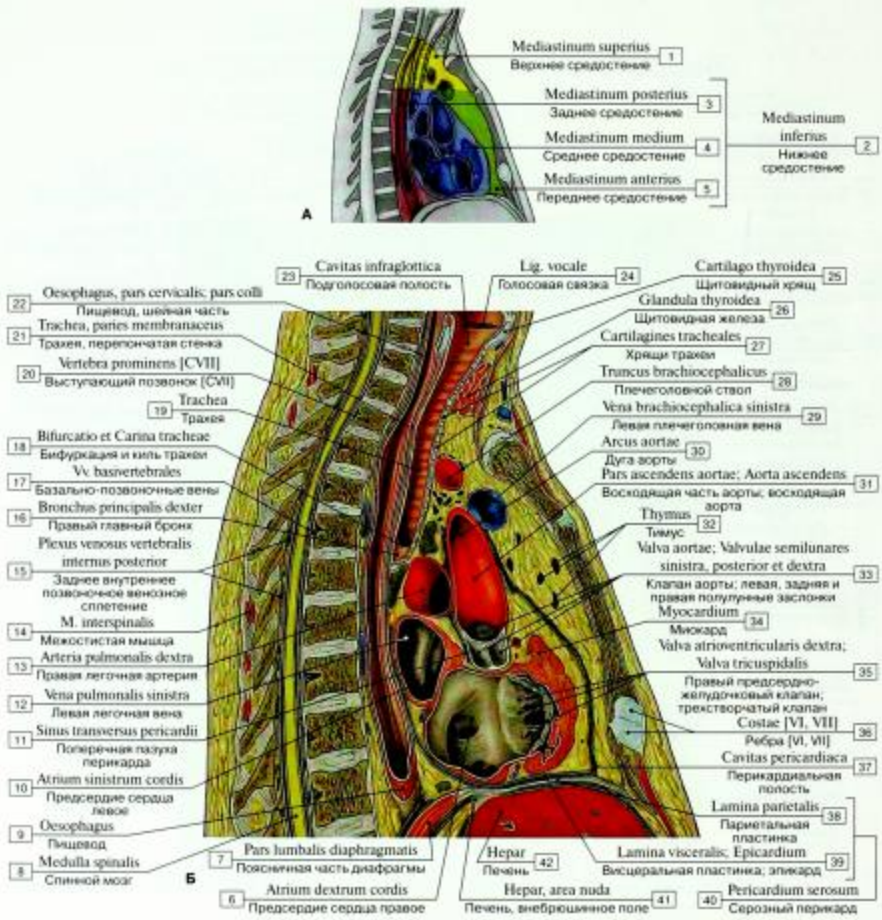

Рис. 693. Строение средостения (А – схема, Б – сагиттальное сечение грудной клетки:

1 – Superior mediastinum; 2 = 3 + 4 + 5 – Inferior mediastinum; 3 – Posterior mediastinum; 4 – Middle mediastinum; 5 – Anterior mediastinum; 6 – Right atrium; 7 – Lumbar part; 8 – Spinal cord; 9 – Oesophagus; 10 – Left atrium; 11 – Transverse pericardial sinus; 12 – Left pulmonary vein; 13 – Right pulmonary artery; 14 – Interspinalis; 15 – Posterior internal vertebral venous plexus; 16 – Right main bronchus;17 – Basivertebral veins; 18 – Tracheal bifurcation and Carina of trachea; 19 – Trachea; 20 – Vertebra prominens [CVII]; 21 – Trachea, membranous wall; 22 – Oesophagus, cervical part; 23 – Infraglottic cavity; 24 – Vocal ligament; 25 – Thyroid cartilage; 26 – Thyroid gland; 27 – Tracheal cartilages; 28 – Brachiocephalic trunk; 29 – Left brachiocephalic vein; 30 – Arch of aorta; Aortic arch; 31 – Ascending aorta; 32 – Thymus; 33 – Aortic valve; Left, posterior and right semilunar cusps; 34 – Myocardium; 35 – Tricuspid valve; Right atrioventricular valve; 36 – Ribs [VI, VII]; 37 – Pericardial cavity; 38 – Parietal layer; 39 – Visceral layer; Epicardium; 40 = 38 + 39 – Serous pericardium; 41 – Liver, bare area; 42 – Liver

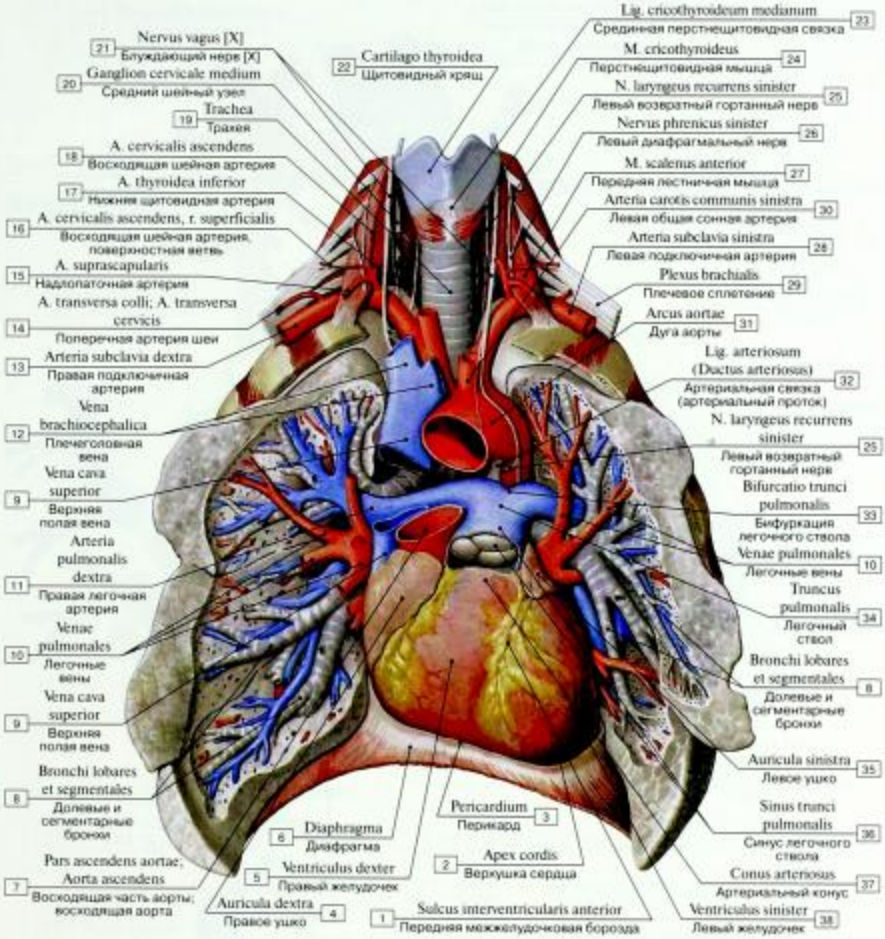

Рис. 694. Сосуды малого круга кровообращения:

1 – Anterior interventricular sulcus; 2 – Apex of heart; 3 – Pericardium; 4 – Right auricle; 5 – Right ventricle; 6 – Diaphragm; 7 – Ascending aorta; 8 – Lobar and segmental bronchi; 9 – Superior vena cava; 10 – Pulmonary veins; 11 – Right pulmonary artery; 12 – Brachiocephalic vein; 13 – Right subclavian artery; 14 – Transverse cervical artery; 15 – Suprascapular artery; 16 – Ascending cervical artery, superficial branch; 17 – Inferior thyroid artery; 18 – Ascending cervical artery; 19 – Trachea; 20 – Middle cervical ganglion; 21 – Vagus nerve [X]; 22 – Thyroid cartilage; 23 – Median cricothyroid ligament; 24 – Cricothyroid; 25 – Left recurrent laryngeal nerve; 26 – Left phrenic nerve; 27 – Scalenus anterior; Anterior scalene; 28 – Left subclavian artery; 29 – Brachial plexus; 30 – Left common carotid artery; 31 – Arch of aorta; Aortic arch; 32 – Recurrent laryngeal nerve; 33 – Bifurcation of pulmonary trunk; 34 – Pulmonary trunk; 35 – Left auricle; 36 – Sinus of pulmonary trunk; 37 – Conus arteriosus; Infundibulum; 38 – Left ventricle

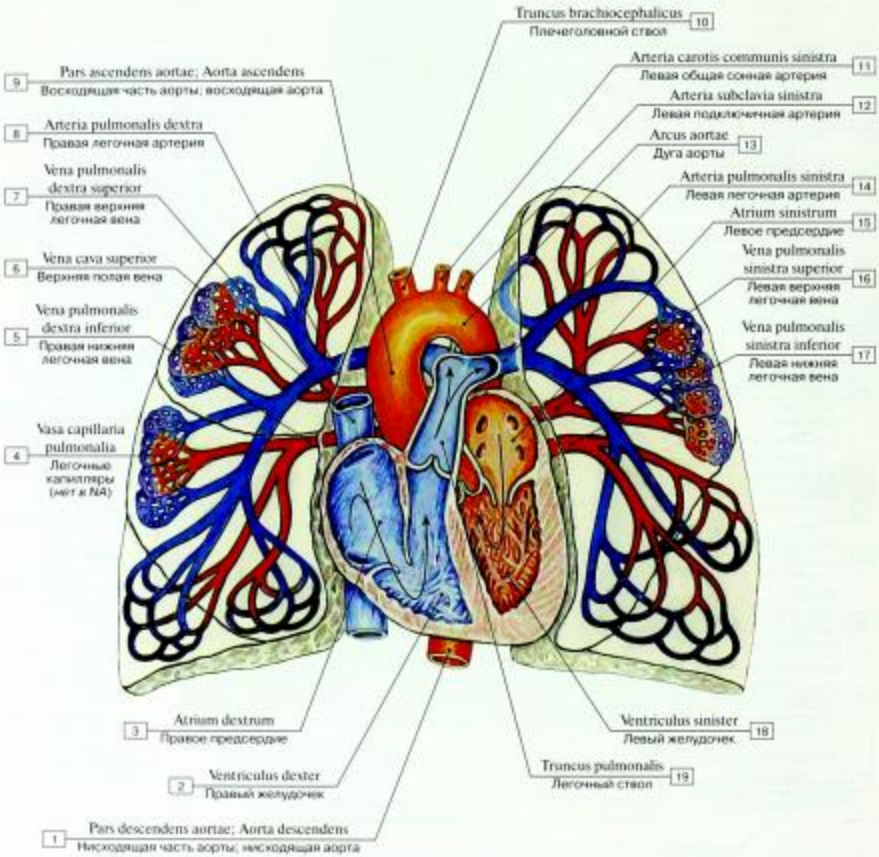

Рис. 695. Сосуды малого круга кровообращения (схема):

1 – Descending aorta; 2 – Right ventricle; 3 – Right atrium; 4 – Pulmonary capillary; 5 – Right inferior pulmonary vein; 6 – Superior vena cava; 7 – Right superior pulmonary vein; 8 – Right pulmonary artery; 9 – Ascending aorta; 10 – Brachiocephalic trunk; 11 – Left common carotid artery; 12 – Left subclavian artery; 13 – Arch of aorta; Aortic arch; 14 – Left pulmonary artery; 15 – Left atrium; 16 – Left superior pulmonary vein; 17 – Left inferior pulmonary vein; 18 – Left ventricle; 19 – Pulmonary trunk

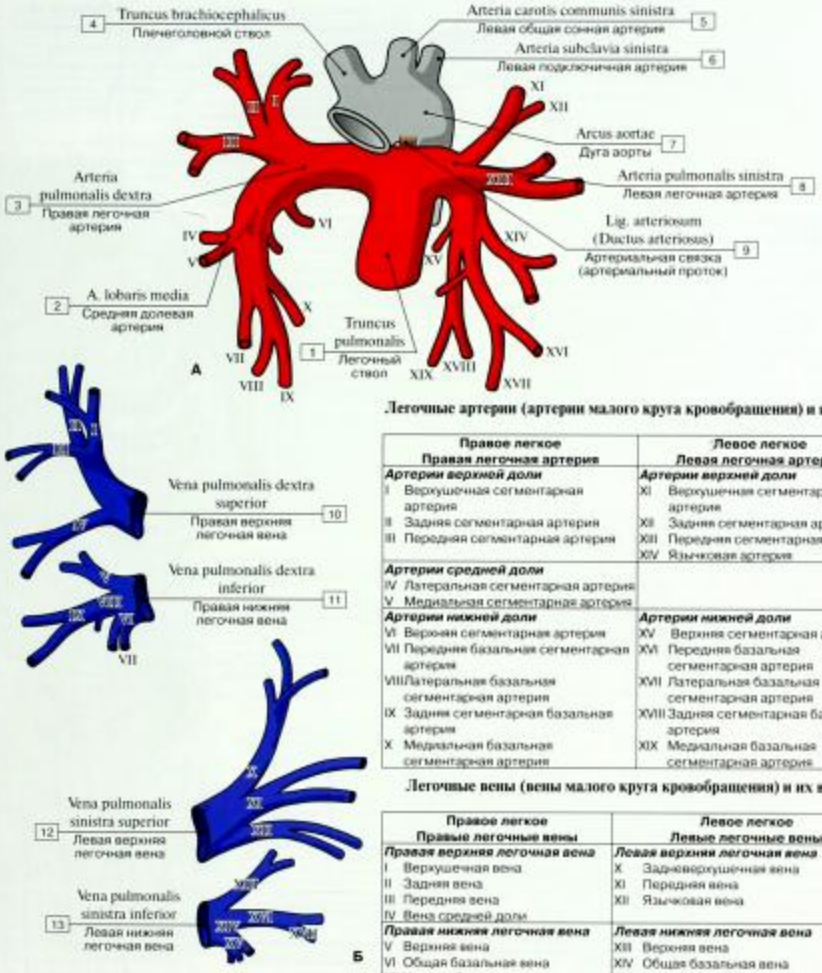

Легочные артерии (артерии малого круга кровообращения) и их ветви

Правое легкое Правая легочная артерия	Левое легкое Левая легочная артерия
Артерии верхней доли	***Артерии верхней доли***
I Верхушечная сегментарная артерия	XI Верхушечная сегментарная артерия
II Задняя сегментарная артерия	XII Задняя сегментарная артерия
III Передняя сегментарная артерия	XIII Передняя сегментарная артерия
	XIV Язычковая артерия
Артерии средней доли	
IV Латеральная сегментарная артерия	
V Медиальная сегментарная артерия	
Артерии нижней доли	***Артерии нижней доли***
VI Верхняя сегментарная артерия	XV Верхняя сегментарная артерия
VII Передняя базальная сегментарная артерия	XVI Передняя базальная сегментарная артерия
VIII Латеральная базальная сегментарная артерия	XVII Латеральная базальная сегментарная артерия
IX Задняя сегментарная базальная артерия	XVIII Задняя сегментарная базальная артерия
X Медиальная базальная сегментарная артерия	XIX Медиальная базальная сегментарная артерия

Легочные вены (вены малого круга кровообращения) и их ветви

Правое легкое Правые легочные вены	Левое легкое Левые легочные вены
Правая верхняя легочная вена	***Левая верхняя легочная вена***
I Верхушечная вена	X Задневерхушечная вена
II Задняя вена	XI Передняя вена
III Передняя вена	XII Язычковая вена
IV Вена средней доли	
Правая нижняя легочная вена	***Левая нижняя легочная вена***
V Верхняя вена	XIII Верхняя вена
VI Общая базальная вена	XIV Общая базальная вена
VII Нижняя базальная вена	XV Нижняя базальная вена
VIII Верхняя базальная вена	XVI Верхняя базальная вена
IX Передняя базальная вена	XVII Передняя базальная вена

Рис. 696. Артерии (А) и вены (Б) малого круга кровообращения (схема):

1 – Pulmonary trunk; 2 – Middle lobar artery; 3 – Right pulmonary artery; 4 – Brachiocephalic trunk; 5 – Left common carotid artery; 6 – Left subclavian artery; 7 – Arch of aorta; Aortic arch; 8 – Left pulmonary artery; 9 – Ligamentum arteriosum (Ductus arteriosus); 10 – Right superior pulmonary vein; 11 – Right inferior pulmonary vein; 12 – Left superior pulmonary vein; 13 – Left inferior pulmonary vein

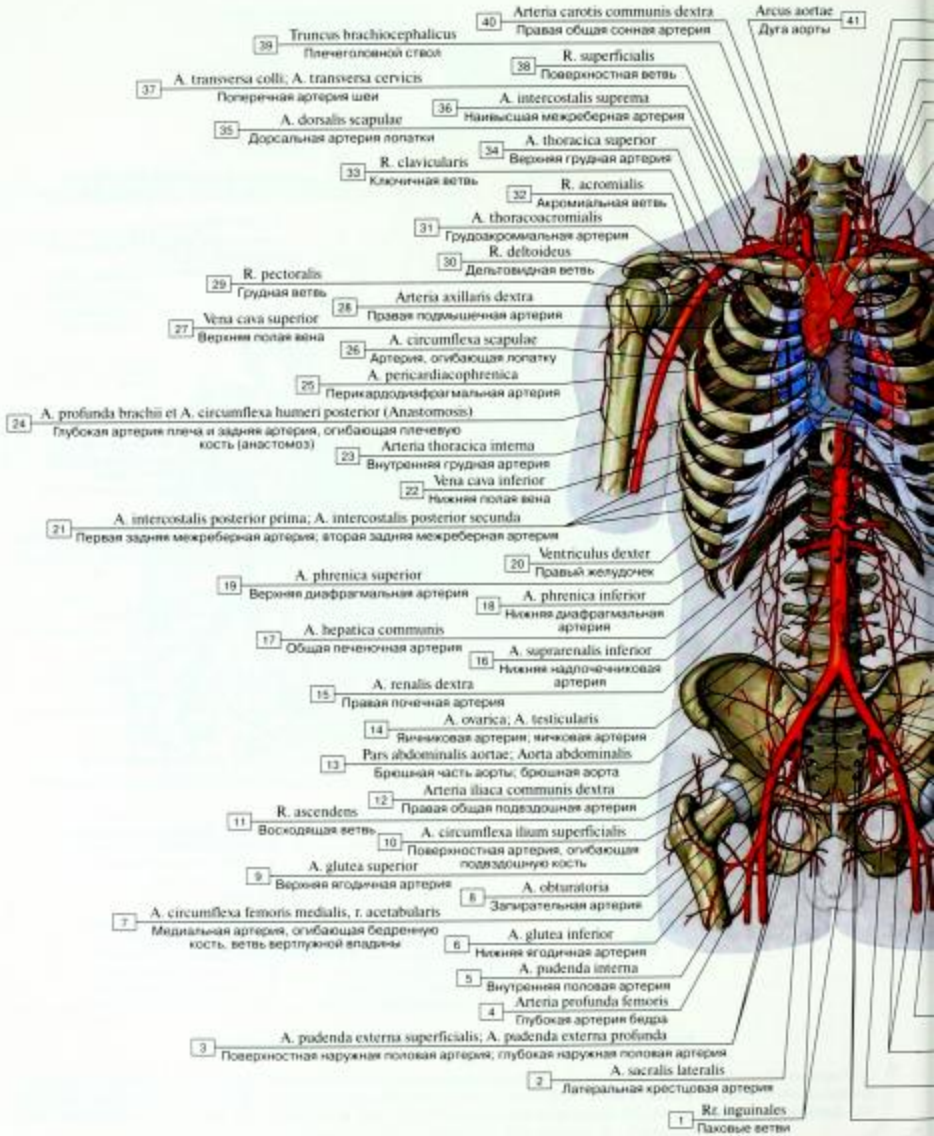
40 Arteria carotis communis dextra
Правая общая сонная артерия
Arcus aortae
Дуга аорты
41
39 Truncus brachiocephalicus
Плечеголовной ствол
38 R. superficialis
Поверхностная ветвь
37 A. transversa colli; A. transversa cervicis
Поперечная артерия шеи
36 A. intercostalis suprema
Наивысшая межреберная артерия
35 A. dorsalis scapulae
Дорсальная артерия лопатки
34 A. thoracica superior
Верхняя грудная артерия
33 R. clavicularis
Ключичная ветвь
32 R. acromialis
Акромиальная ветвь
31 A. thoracoacromialis
Грудоакромиальная артерия
30 R. deltoideus
Дельтовидная ветвь
29 R. pectoralis
Грудная ветвь
28 Arteria axillaris dextra
Правая подмышечная артерия
27 Vena cava superior
Верхняя полая вена
26 A. circumflexa scapulae
Артерия, огибающая лопатку
25 A. pericardiacophrenica
Перикардиодиафрагмальная артерия
24 A. profunda brachii et A. circumflexa humeri posterior (Anastomosis)
Глубокая артерия плеча и задняя артерия, огибающая плечевую кость (анастомоз)
23 Arteria thoracica interna
Внутренняя грудная артерия
22 Vena cava inferior
Нижняя полая вена
21 A. intercostalis posterior prima; A. intercostalis posterior secunda
Первая задняя межреберная артерия; вторая задняя межреберная артерия
20 Ventriculus dexter
Правый желудочек
19 A. phrenica superior
Верхняя диафрагмальная артерия
18 A. phrenica inferior
Нижняя диафрагмальная артерия
17 A. hepatica communis
Общая печеночная артерия
16 A. suprarenalis inferior
Нижняя надпочечниковая артерия
15 A. renalis dextra
Правая почечная артерия
14 A. ovarica; A. testicularis
Яичниковая артерия; яичковая артерия
13 Pars abdominalis aortae; Aorta abdominalis
Брюшная часть аорты; брюшная аорта
12 Arteria iliaca communis dextra
Правая общая подвздошная артерия
11 R. ascendens
Восходящая ветвь
10 A. circumflexa ilium superficialis
Поверхностная артерия, огибающая подвздошную кость
9 A. glutea superior
Верхняя ягодичная артерия
8 A. obturatoria
Запирательная артерия
7 A. circumflexa femoris medialis, r. acetabularis
Медиальная артерия, огибающая бедренную кость, ветвь вертлужной впадины
6 A. glutea inferior
Нижняя ягодичная артерия
5 A. pudenda interna
Внутренняя половая артерия
4 Arteria profunda femoris
Глубокая артерия бедра
3 A. pudenda externa superficialis; A. pudenda externa profunda
Поверхностная наружная половая артерия; глубокая наружная половая артерия
2 A. sacralis lateralis
Латеральная крестцовая артерия
1 Rr. inguinales
Паховые ветви

Рис. 697. Артерии большого круга кровообращения, вид спереди:

1 – Inguinal branches; 2 – Lateral sacral artery; 3 – Superficial external pudendal artery; Deep external pudendal artery; 4 – Deep artery of thigh; 5 – Internal pudendal artery; 6 – Inferior gluteal artery; 7 – Medial circumflex femoral artery, acetabular branch; 8 – Obturator artery; 9 – Superior gluteal artery; 10 – Superficial circumflex iliac artery; 11 – Ascending branch; 12 – Right common iliac artery; 13 – Abdominal aorta; 14 – Ovarian artery; Testicular artery; 15 – Right renal-artery; 16 – Inferior suprarenal artery; 17 – Common hepatic artery; 18 – Inferior phrenic artery; 19 – Superior phrenic artery; 20 – Right ventricle; 21 – First posterior intercostal artery; Second posterior intercostal artery; 22 – Inferior vena cava; 23 – Internal thoracic artery; 24 – Profunda brachii artery; Deep artery of arm and Posterior circumflex humeral artery (Anastomosis); 25 – Pericardiacophrenic artery; 26 – Circumflex scapular artery; 27 – Superior vena cava; 28 – Right axillary artery; 29 – Pectoral branch; 30 – Deltoid branch; 31 – Thoraco-acromial artery; 32 – Acromial branch; 33 – Clavicular branch; 34 – Superior thoracic artery; 35 – Dorsal scapular artery; 36 – Supreme intercostal artery; 37 – Transverse cervical artery; 38 – Superficial cervical artery; 39 – Brachiocephalic trunk; 40 – Right common carotid artery; 41 – Arch of aorta; Aortic arch; 42 – Vertebral artery; 43 – Inferior thyroid artery; 44 – Ascending cervical artery; 45 – Deep cervical artery; 46 – Thyrocervical trunk; 47 – Left subclavian artery; 48 – Ascending aorta; 49 – Descending aorta; 50 – Suprascapular artery; 51 – Aortic bulb; 52 – Lateral thoracic artery; 53 – Posterior circumflex humeral artery; 54 – Anterior circumflex humeral artery; 55 – Subscapular artery; 56 – Thoracodorsal artery; 57 – Brachial artery; 58 – Heart, left ventricle; 59 – Profunda brachii artery; Deep artery of arm; 60 – Musculophrenic artery; 61 – Thoracic aorta; 62 – Superior epigastric artery; 63 – Left gastric artery; 64 – Coeliac trunk; 65 – Splenic artery; 66 – Superior mesenteric artery; 67 – Lumbar arteries; 68 – Inferior mesenteric artery; 69 – Median sacral artery; 70 – Iliolumbar artery, lumbar branch; 71 – Inferior epigastric artery; 72 – Iliolumbar artery, iliacus branch; 73 – External iliac artery; 74 – Superficial epigastric artery; 75 – Deep circumflex iliac artery; 76 – Internal iliac artery; 77=11+78 – Lateral circumflex femoral artery; 78 – Descending branch; 79 – Femoral artery; 80 – Medial circumflex femoral artery; 81 – Pubic branch; 82 – Spinal branches

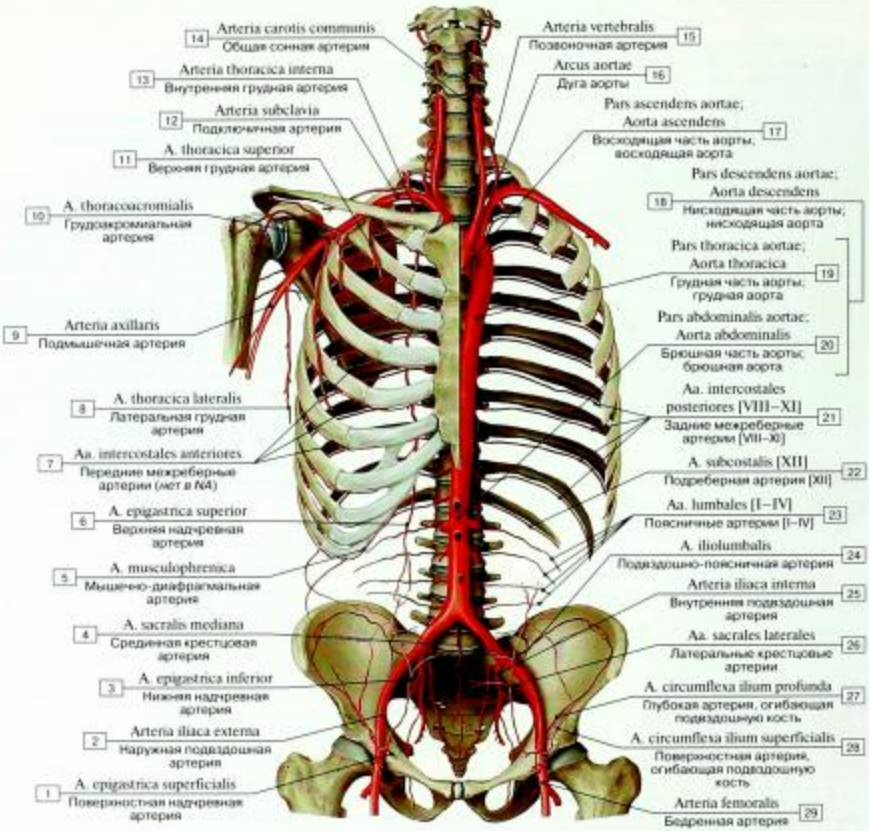

Рис. 698. Аорта и ее основные ветви, вид спереди:

1 – Superficial epigastric artery; 2 – External iliac artery; 3 – Inferior epigastric artery; 4 – Median sacral artery; 5 – Musculophrenic artery; 6 – Superior epigastric artery; 7 – Anterior intercostal arteries; 8 – Lateral thoracic artery; 9 – Axillary artery; 10 – Thoraco-acromial artery; 11 – Superior thoracic artery; 12 – Subclavian artery; 13 – Internal thoracic artery; 14 – Common carotid artery; 15 – Vertebral artery; 16 – Arch of aorta; Aortic arch; 17 – Ascending aorta; 18 = 19 + 20 – Descending aorta; 19 – Thoracic aorta; 20 – Abdominal aorta; 21 – Posterior intercostal arteries [VIII–XI]; 22 – Subcostal artery [XII]; 23 – Lumbar arteries [I–IV]; 24 – Iliolumbar artery; 25 – Internal iliac artery; 26 – Lateral sacral arteries; 27 – Deep circumflex iliac artery; 28 – Superficial circumflex iliac artery; 29 – Femoral artery

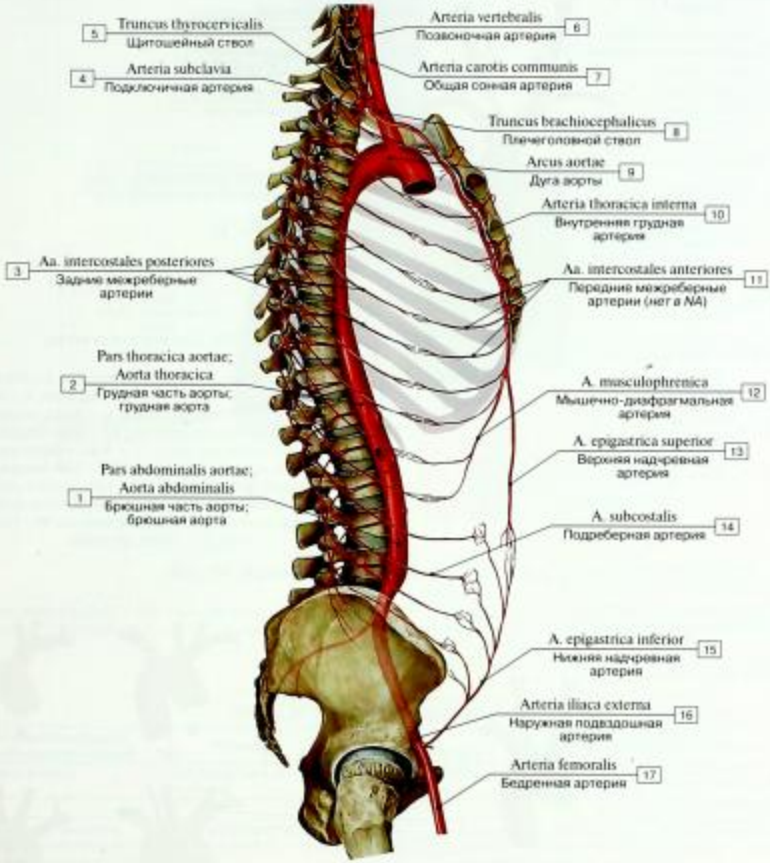

Рис. 699. Аорта и ее основные ветви, вид сбоку:

1 – Abdominal aorta; 2 – Thoracic aorta; 3 – Posterior intercostal arteries; 4 – Subclavian artery; 5 – Thyrocervical trunk; 6 – Vertebral artery; 7 – Common carotid artery; 8 – Brachiocephalic trunk; 9 – Arch of aorta; Aortic arch; 10 – Internal thoracic artery; 11 – Anterior intercostal arteries; 12 – Musculophrenic artery; 13 – Superior epigastric artery; 14 – Subcostal artery; 15 – Inferior epigastric artery; 16 – External iliac artery; 17 – Femoral artery

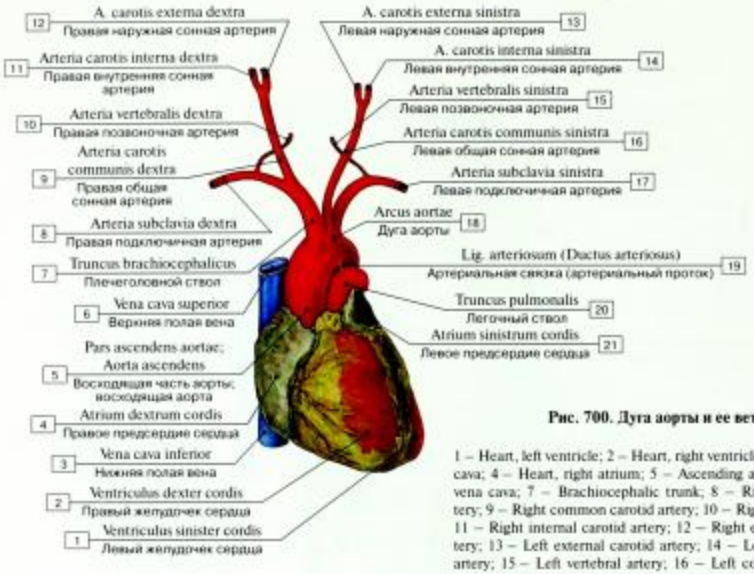

Рис. 700. Дуга аорты и ее ветви:

1 – Heart, left ventricle; 2 – Heart, right ventricle; 3 – Inferior vena cava; 4 – Heart, right atrium; 5 – Ascending aorta; 6 – Superior vena cava; 7 – Brachiocephalic trunk; 8 – Right subclavian artery; 9 – Right common carotid artery; 10 – Right vertebral artery; 11 – Right internal carotid artery; 12 – Right external carotid artery; 13 – Left external carotid artery; 14 – Left internal carotid artery; 15 – Left vertebral artery; 16 – Left common carotid artery; 17 – Left subclavian artery; 18 – Arch of aorta; Aortic arch; 19 – Ligamentum arteriosum (Ductus arteriosus); 20 – Pulmonary trunk; 21 – Heart, left atrium

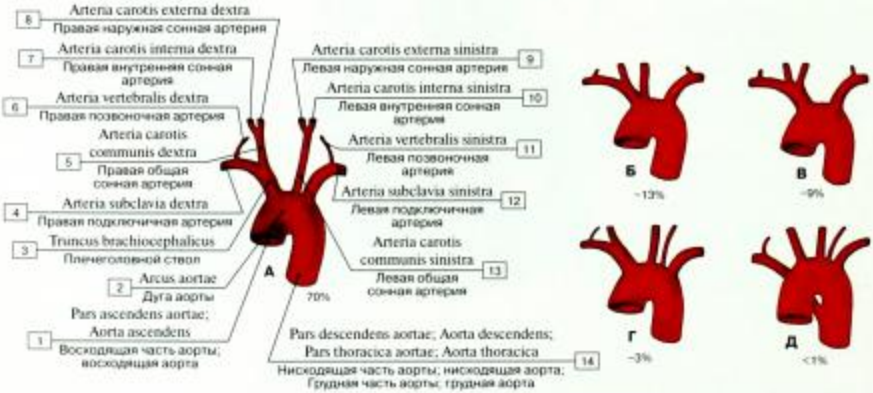

Рис. 701. Варианты отхождения сосудов от дуги аорты (схема):

1 – Ascending aorta; 2 – Arch of aorta; Aortic arch; 3 – Brachiocephalic trunk; 4 – Right subclavian artery; 5 – Right common carotid artery; 6 – Right vertebral artery; 7 – Right internal carotid artery; 8 – Right external carotid artery; 9 – Left external carotid artery; 10 – Left internal carotid artery; 11 – Left vertebral artery; 12 – Left subclavian artery; 13 – Left common carotid artery; 14 – Descending aorta; Thoracic aorta

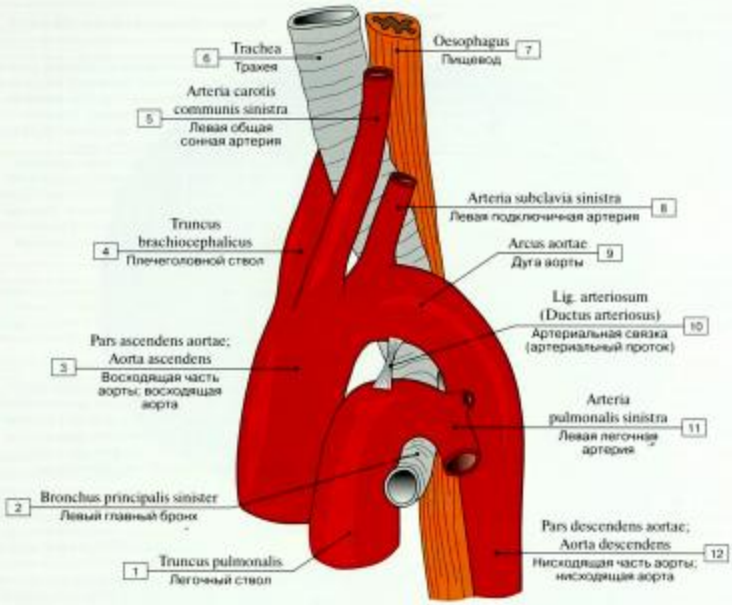

Рис. 702. Взаимоотношения дуги аорты, пищевода и трахеи:

1 – Pulmonary trunk; 2 – Left main bronchus; 3 – Ascending aorta; 4 – Brachiocephalic trunk; 5 – Left common carotid artery; 6 – Trachea; 7 – Oesophagus; 8 – Left subclavian artery; 9 – Arch of aorta; Aortic arch; 10 – Ligamentum arteriosum (Ductus arteriosus); 11 – Left pulmonary artery; 12 – Descending aorta

Таблица 32. Общая сонная артерия и ее ветви

Название артерий и их основных ветвей	Начало	Направление артерии (ход)	Кровоснабжаемые органы (области)
Наружная сонная а.	От общей сонной артерии	Вверх к органам и тканям головы	См. ветви
Передние ветви			
Верхняя щитовидная а. 1. Верхняя гортанная а. 2. Грудино-ключично-сосцевидная а.	У начала наружной сонной артерии	Вниз и кпереди к щитовидной железе	Щитовидная железа, гортань, подъязычная кость и мышцы ниже подъязычной кости, грудино-ключично-сосцевидная мышца
Язычная а. Подъязычная а.	На уровне большого рога подъязычной кости	Проходит в язычном треугольнике (Пирогова) вверх к языку	Язык, десны, слизистая оболочка дна полости рта, нёбная миндалина, подъязычная и подчелюстная слюнные железы. Мышцы: подбородочно-язычная, подбородочно-подъязычная, челюстно-подъязычная, подкожная мышца шеи
Лицевая а. 1. Восходящая нёбная а. 2. Миндаликовая ветвь 3, 4. Нижняя и верхняя губные а. 5. Угловая а.	На уровне угла нижней челюсти	Перегибается через край нижней челюсти на лицо, идет к медиальному углу глаза	Мимические мышцы и кожа лица, частично перегородка носа, мягкое нёбо, нёбная миндалина, слуховая труба, слезный мешок, подчелюстная слюнная железа. Мышцы: шилоподъязычная, шилоязычная, шилоглоточная

Название артерий и их основных ветвей	Начало	Направление артерии (ход)	Кровоснабжаемые органы (области)
		Задние ветви	
Затылочная а. 1. Грудино-ключично-сосцевидная а. 2. Ушная ветвь	На уровне заднего брюшка двубрюшной мышцы	Вверх и назад медиальнее сосцевидного отростка в одноименной борозде к затылочной области	Кожа затылка и отчасти теменной области, ушная раковина, твердая оболочка головного мозга задней черепной ямки, сосцевидный отросток (включая слизистую оболочку ячеек). Мышцы: грудино-ключично-сосцевидная, заднее брюшко двубрюшной, частично мышцы задней области шеи
Задняя ушная а. Шилососцевидная а.	Над задним брюшком двубрюшной мышцы	Вверх и назад к ушной раковине	Кожа позади ушной раковины, ушная раковина, слизистая оболочка барабанной полости и ячеек сосцевидного отростка, твердая оболочка головного мозга в области задней черепной ямки. Мышцы: двубрюшная (заднее брюшко), шилоподъязычная, шилоязычная, грудино-ключично-сосцевидная, стременная
		Медиальные ветви	
Восходящая глоточная а. 1. Задняя менингеальная а. 2. Нижняя барабанная а.	Близ начала наружной сонной артерии	Вверх по боковой стенке глотки	Глотка, мягкое нёбо, нёбная миндалина, слуховая труба, слизистая оболочка барабанной полости, твердая оболочка головного мозга в области средней и задней черепной ямок. Мышцы: констрикторы глотки и шилоглоточная мышца
		Конечные ветви	
Поверхностная височная а. 1. Поперечная а. лица 2. Лобная ветвь 3. Теменная ветвь 4. Ветви околоушной железы 5. Передние ушные ветви 6. Средняя височная а.	Продолжение ствола наружной сонной артерии на уровне шейки мыщелкового отростка нижней челюсти	Впереди наружного слухового прохода в височную область	Кожа височной, лобной и теменной областей, наружный слуховой проход, ушная раковина, капсула височно-нижнечелюстного сустава, околоушная слюнная железа. Мышцы: круговая мышца глаза, мышцы ушной раковины, сухожильный шлем (надчерепной апоневроз), височная мышца
Верхнечелюстная а. 1. Глубокая ушная а. 2. Передняя барабанная а. 3. Нижняя альвеолярная а. 4. Жевательная а. 5. Щечная а. 6, 7. Передние и задние верхние альвеолярные а. 8. Подглазничная а. 9. Нисходящая нёбная а. 10. Клиновидно-нёбная а. 11. А. крыловидного канала 12. Глубокая височная а. (передняя)	Конечная ветвь наружной сонной артерии	Огибает впереди шейку мыщелкового отростка нижней челюсти, проходит в подвисочную и крыловидно-нёбную ямки	Кожа и мышцы подбородка, нижнее веко, верхняя и нижняя губы, наружный слуховой проход, слуховая труба, барабанная перепонка, твердая мозговая оболочка области средней черепной ямки, височно-нижнечелюстной сустав, верхняя и нижняя челюсти, зубы верхней и нижней челюстей, слезный мешок, щека, твердое и мягкое нёбо, нёбная миндалина, латеральная стенка и перегородка носа, слизистая оболочка верхнечелюстной пазухи и полости носа. Мышцы: жевательные, щечная, челюстно-подъязычная
Внутренняя сонная а.	От общей сонной артерии	В полость черепа через сонный канал	См. ветви
Глазная а. 1. Слезная а. 2. Длинные и короткие ресничные а. 3. Центральная а. сетчатки 4, 5. Передняя и задняя решетчатые а. 6. Мышечные а. 7. Надглазничная а. 8. Медиальные ав. век 9. Дорсальная а. носа	У начала зрительного канала	Через зрительный канал в полость глазницы	Глазное яблоко, его мышцы, слезная железа, слезный мешок, веки, слизистая оболочка передней части носовой полости, решетчатых ячеек и клиновидной пазухи, мышцы и кожа лба и области глазницы. Мышцы: мимические области глазницы, лба, корня и спинки носа
Передняя мозговая а. (правая и левая а. соединяются между собой с помощью передней соединительной а.)	Выше глазной артерии (конечная ветвь)	Вперед, затем вверх и кзади, по медиальной поверхности полушария большого мозга в борозде мозолистого тела до теменно-затылочной борозды	Медиальная поверхность лобной, теменной, частично затылочной долей, верхняя часть дорсолатеральной и частично базальной поверхности полушария большого мозга (кора, белое вещество), колено и ствол мозолистого тела, обонятельная луковица и обонятельный тракт, частично базальные ядра
Средняя мозговая а. (конечная ветвь, самая крупная)	Вслед за передней мозговой артерией	Кзади в глубине латеральной борозды полушария большого мозга	Верхнелатеральная поверхность лобной, теменной и височной долей, островок (кора, белое вещество)
Задняя соединительная а.	Сразу же после отхождения глазной артерии	Кзади, где соединяется с задней мозговой артерией	Верхнелатеральная поверхность лобной, теменной и височной долей, островок, таламус, частично базальные ядра, зрительный тракт

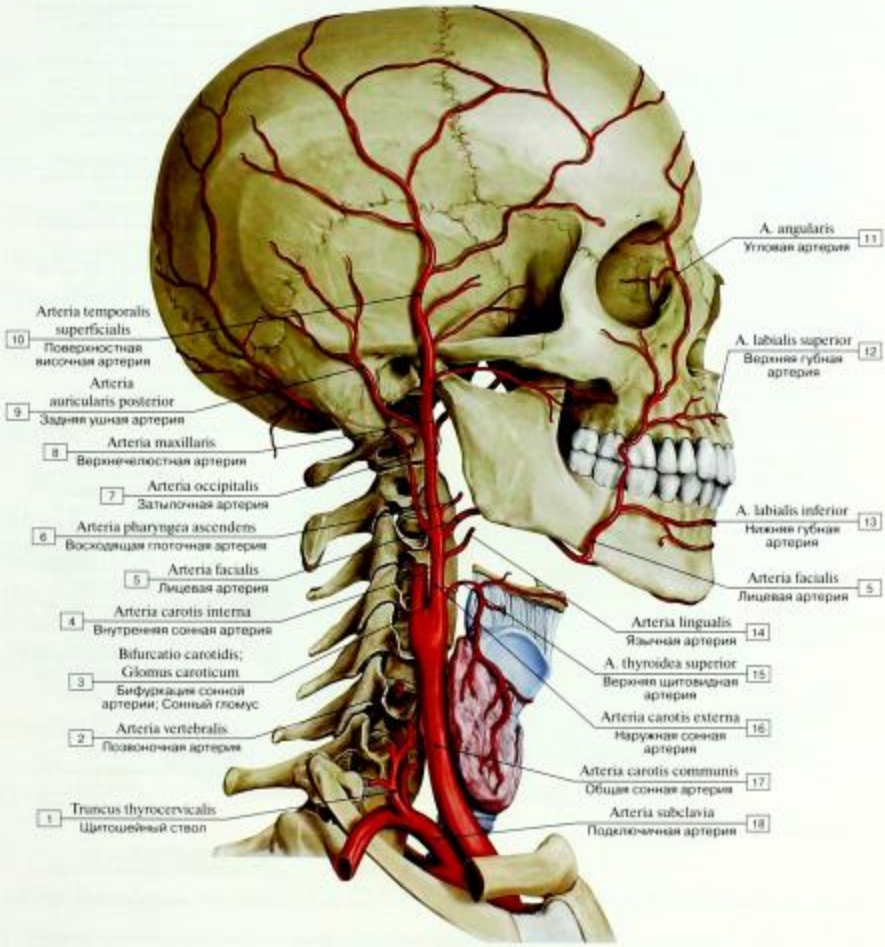

Рис. 703. Наружная сонная артерия и ее ветви, вид сбоку:

1 – Thyrocervical trunk; 2 – Vertebral artery; 3 – Carotid bifurcation; Carotid body; 4 – Internal carotid artery; 5 – Facial artery; 6 – Ascending pharyngeal artery; 7 – Occipital artery; 8 – Maxillary artery; 9 – Posterior auricular artery; 10 – Superficial temporal artery; 11 – Angular artery; 12 – Superior labial artery; 13 – Inferior labial artery; 14 – Lingual artery; 15 – Superior thyroid artery; 16 – External carotid artery; 17 – Common carotid artery; 18 – Subclavian artery

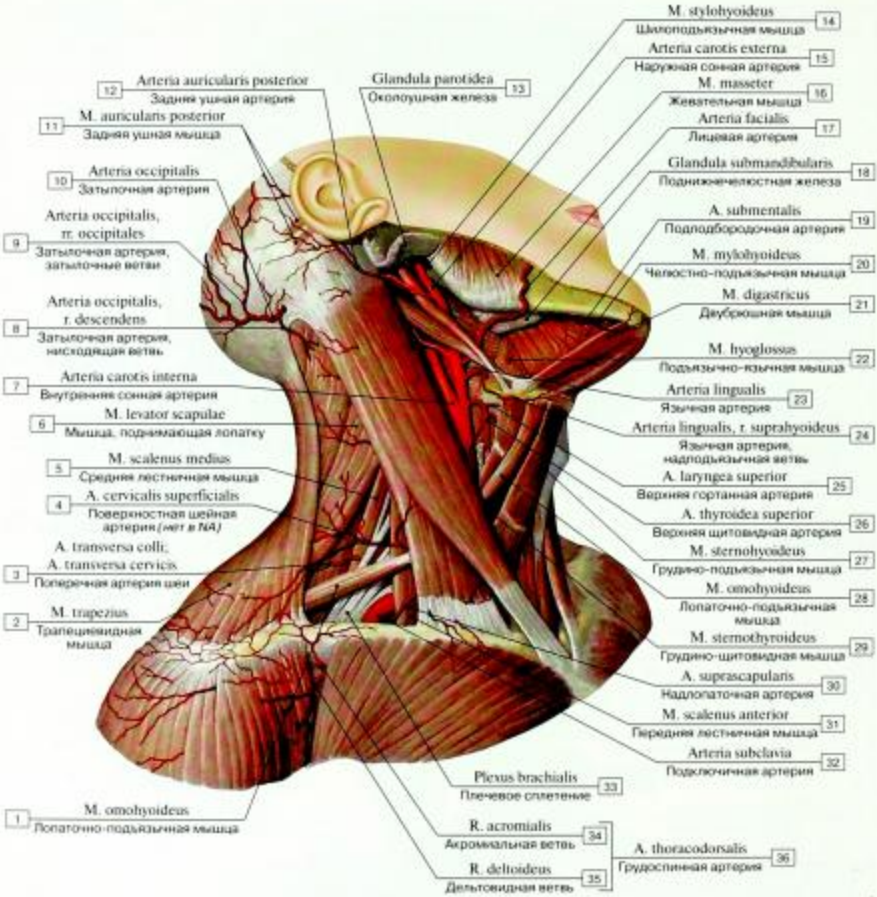

Рис. 704. Артерии шеи, вид сбоку, справа:

1 – Omohyoid; 2 – Trapezius; 3 – Transverse cervical artery; 4 – Superficial cervical artery; 5 – Scalenus medius; Middle scalene; 6 – Levator scapulae; 7 – Internal carotid artery; 8 – Occipital artery, descending branch; 9 – Occipital artery, occipital branches; 10 – Occipital artery; 11 – Auricularis posterior; 12 – Posterior auricular artery; 13 – Parotid gland; 14 – Stylohyoid; 15 – External carotid artery; 16 – Masseter; 17 – Facial artery; 18 – Submandibular gland; 19 – Submental artery; 20 – Mylohyoid; 21 – Digastric; 22 – Hyoglossus; 23 – Lingual artery; 24 – Lingual artery, suprahyoid branch; 25 – Superior laryngeal artery; 26 – Superior thyroid artery; 27 – Sternohyoid; 28 – Omohyoid; 29 – Sternothyroid; 30 – Suprascapular artery; 31 – Scalenus anterior; Anterior scalene; 32 – Subclavian artery; 33 – Brachial plexus; 34 – Acromial branch; 35 – Deltoid branch; 36 = 34 + 35 – Thoracodorsal artery

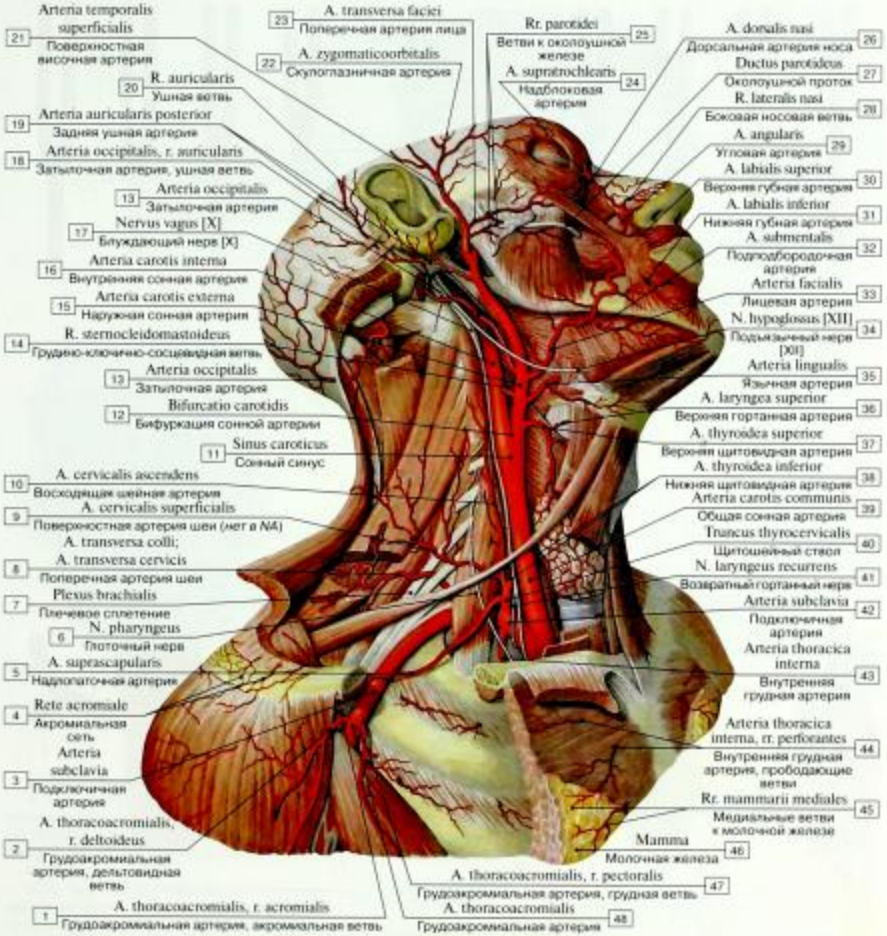

Рис. 705. Артерии головы, шеи и пояса верхней конечности, правой, вид спереди и сбоку, мышцы шеи частично удалены:

1 – Thoraco-acromial artery, acromial branch; 2 – Thoraco-acromial artery, deltoid branch; 3 – Subclavian artery; 4 – Acromial anastomosis; 5 – Suprascapular artery; 6 – Pharyngeal nerve; 7 – Brachial plexus; 8 – Transverse cervical artery; 9 – Superficial cervical artery; 10 – Ascending cervical artery; 11 – Carotid sinus; 12 – Carotid bifurcation; 13 – Occipital artery; 14 – Sternocleidomastoid branch; 15 – External carotid artery; 16 – Internal carotid artery; 17 – Vagus nerve [X]; 18 – Occipital artery, auricular branch; 19 – Posterior auricular artery; 20 – Auricular branch; 21 – Superficial temporal artery; 22 – Zygomatico-orbital artery; 23 – Transverse facial artery; 24 – Supratrochlear artery; 25 – Parotid branches; 26 – Dorsal nasal artery; External nasal artery; 27 – Parotid duct; 28 – Lateral nasal branch; 29 – Angular artery; 30 – Superior labial artery; 31 – Inferior labial artery; 32 – Submental artery; 33 – Facial artery; 34 – Hypoglossal nerve [XII]; 35 – Lingual artery; 36 – Superior laryngeal artery; 37 – Superior thyroid artery; 38 – Inferior thyroid artery; 39 – Common carotid artery; 40 – Thyrocervical trunk; 41 – Recurrent laryngeal nerve; 42 – Subclavian artery; 43 – Internal thoracic artery; 44 – Internal thoracic artery, perforating branches; 45 – Medial mammary branches; 46 – Breast; 47 – Thoraco-acromial artery, pectoral branch; 48 – Thoraco-acromial artery

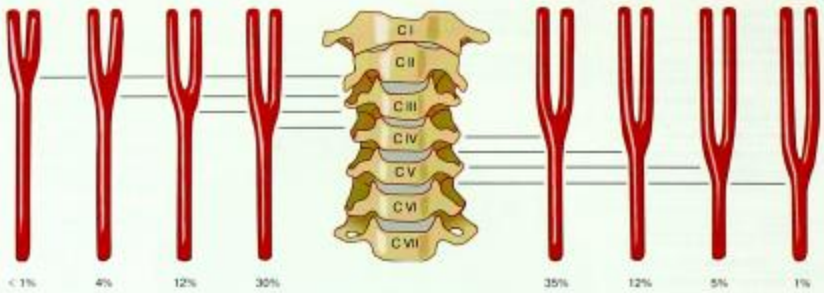

Рис. 706. Варианты скелетотопии бифуркации общей сонной артерии (схема)

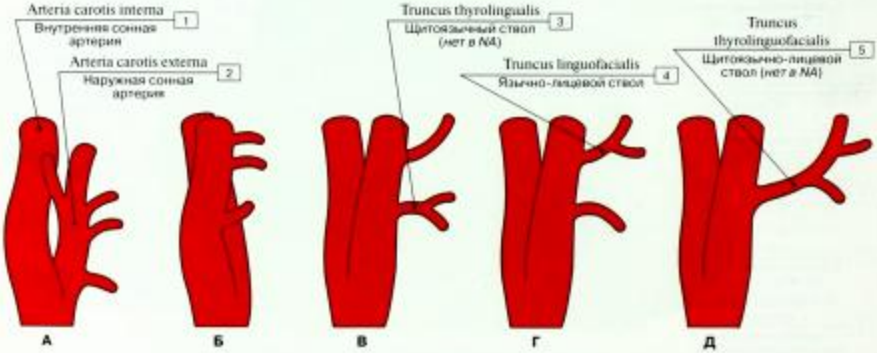

Различные положения наружной и внутренней сонной артерии и варианты передних ветвей наружной сонной артерии.

А, Б – внутренняя сонная артерия может ответвляться от общей сонной артерии относительно наружной сонной артерии заднелатерально (49%) или переднемедиально (9%), либо в других промежуточных положениях.

В–Г – наружная сонная артерия может давать начало щитоязычному стволу (4%), язычно-лицевому (23%) или щитоязычно-лицевому стволу (0,6%).

Рис. 707. Варианты бифуркации общей сонной артерии (схема):

1 – Internal carotid artery; 2 – External carotid artery; 3 – Thyrolingual trunk; 4 – Linguofacial trunk; 5 – Thyrolinguofacial trunk

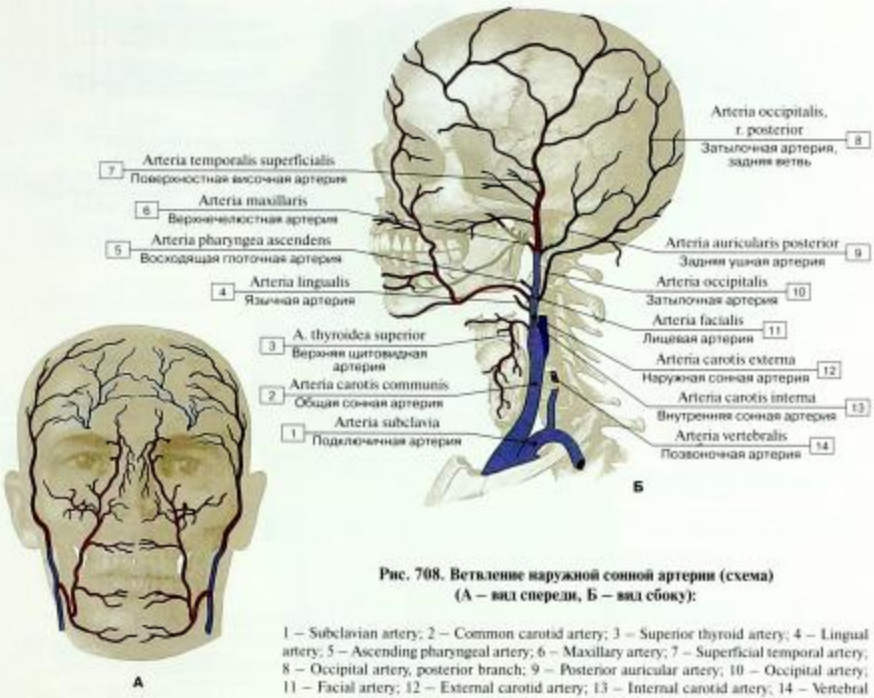

Рис. 708. Ветвление наружной сонной артерии (схема) (А – вид спереди, Б – вид сбоку):

1 – Subclavian artery; 2 – Common carotid artery; 3 – Superior thyroid artery; 4 – Lingual artery; 5 – Ascending pharyngeal artery; 6 – Maxillary artery; 7 – Superficial temporal artery; 8 – Occipital artery, posterior branch; 9 – Posterior auricular artery; 10 – Occipital artery; 11 – Facial artery; 12 – External carotid artery; 13 – Internal carotid artery; 14 – Vertebral artery

Ветви наружной сонной артерии.

А – в типичном случае (50%) лицевая, язычная и верхняя щитовидная артерии отходят от наружной сонной артерии выше места бифуркации общей сонной артерии.

Б–Е – варианты.

Б, В – верхняя щитовидная артерия начинается на уровне бифуркации общей сонной артерии или ниже ее (20%) или отходит от общей сонной артерии (10%).

Г–Е – две или три ветви объединены, образуя общий ствол: язычно-лицевой ствол (18%), щитоязычный ствол (2%) или щитоязычно-лицевой ствол (1%).

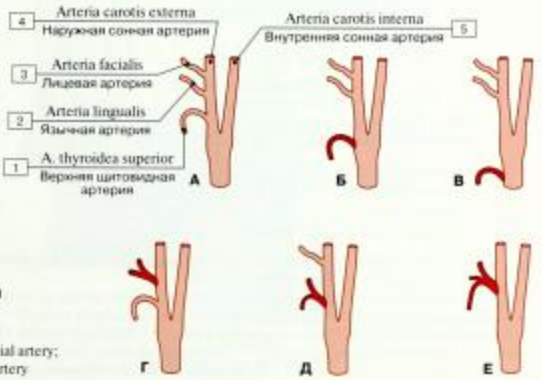

Рис. 709. Варианты отхождения ветвей от наружной сонной артерии (схема):

1 – Superior thyroid artery; 2 – Lingual artery; 3 – Facial artery; 4 – External carotid artery; 5 – Internal carotid artery

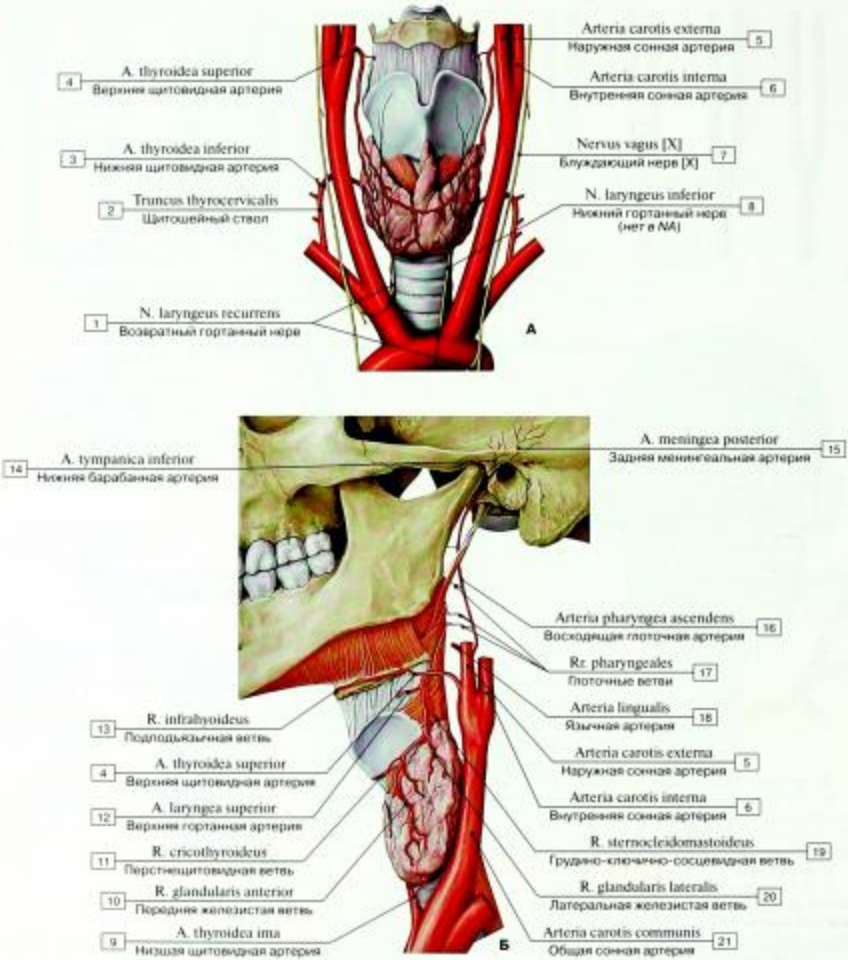

Рис. 710. Верхняя щитовидная артерия (А – вид спереди, Б – вид сбоку, слева):

1 – Recurrent laryngeal nerve; 2 – Thyrocervical trunk; 3 – Inferior thyroid artery; 4 – Superior thyroid artery; 5 – External carotid artery; 6 – Internal carotid artery; 7 – Vagus nerve [X]; 8 – Inferior laryngeal nerve; 9 – Thyroid ima artery; 10 – Anterior glandular branch; 11 – Cricothyroid branch; 12 – Superior laryngeal artery; 13 – Infrahyoid branch; 14 – Inferior tympanic artery; 15 – Posterior meningeal artery; 16 – Ascending pharyngeal artery; 17 – Pharyngeal branches; 18 – Lingual artery; 19 – Sternocleidomastoid branch; 20 – Lateral glandular branch; 21 – Common carotid artery

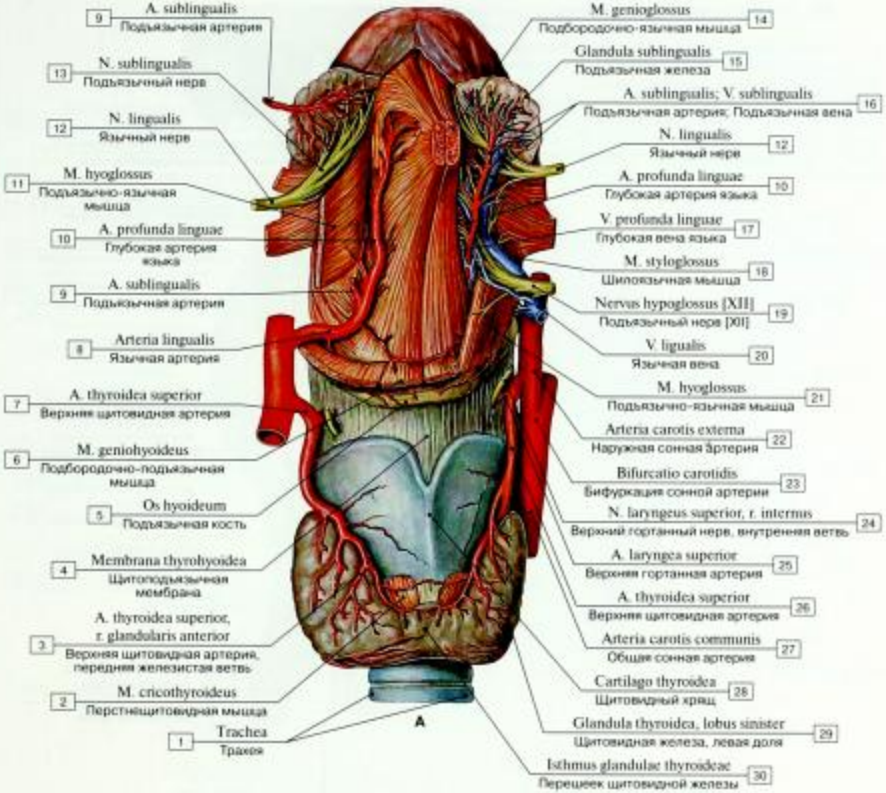

Рис. 711. Язычная артерия (А – вид спереди, Б – вид сбоку):

1 – Trachea; 2 – Cricothyroid; 3 – Superior thyroid artery, anterior glandular branch; 4 – Thyrohyoid membrane; 5 – Hyoid bone; 6 – Geniohyoid; 7 – Superior thyroid artery; 8 – Lingual artery; 9 – Sublingual artery; 10 – Deep lingual artery; 11 – Hyoglossus; 12 – Lingual nerve; 13 – Sublingual nerve; 14 – Genioglossus; 15 – Sublingual gland; 16 – Sublingual artery; Sublingual vein; 17 – Deep lingual vein; 18 – Styloglossus; 19 – Hypoglossal nerve [XII]; 20 – Lingual vein; 21 – Hyoglossus; 22 – External carotid artery; 23 – Carotid bifurcation; 24 – Superior laryngeal nerve, internal branch; 25 – Superior laryngeal artery; 26 – Superior thyroid artery; 27 – Common carotid artery; 28 – Thyroid cartilage; 29 – Thyroid gland, left lobe; 30 – Isthmus; 31 – Dorsal lingual branches; 32 – Suprahyoid branch

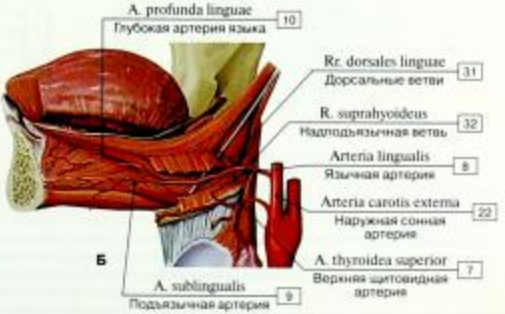

Рис. 712. Восходящая артерия глотки:

1 – Ascending aorta; 2 – Arch of aorta; Aortic arch; 3 – Thyroid ima artery; 4 – Cricothyroid branch; 5 – Superior thyroid artery, sternocleidomastoid branch; 6 – Superior laryngeal artery; 7 – Infrahyoid branch; 8 – Ascending pharyngeal artery; 9 – External carotid artery; 10 – Internal carotid artery; 11 – Superior thyroid artery; 12 – Carotid sinus; 13 – Glandular branches; 14 – Common carotid artery; 15 – Subclavian artery; 16 – Trachea; 17 – Descending aorta

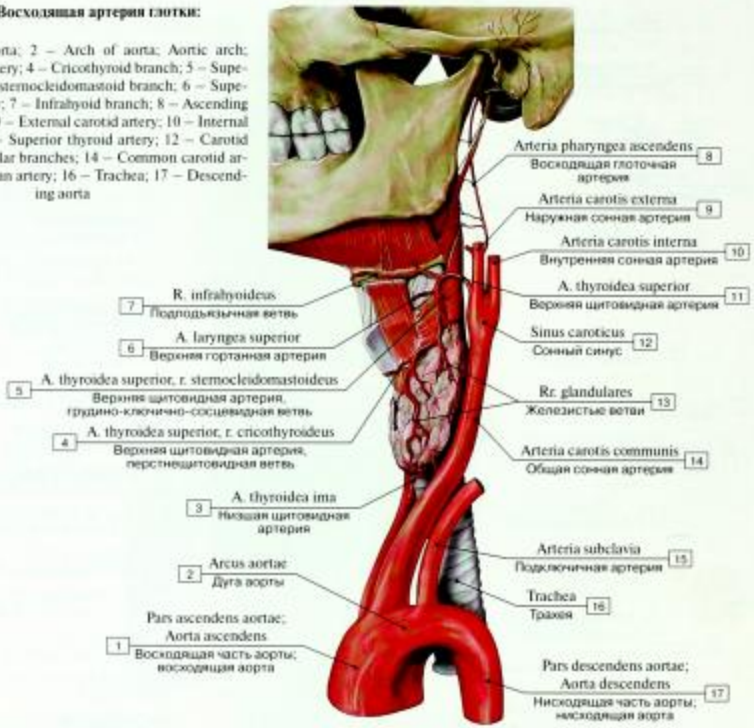

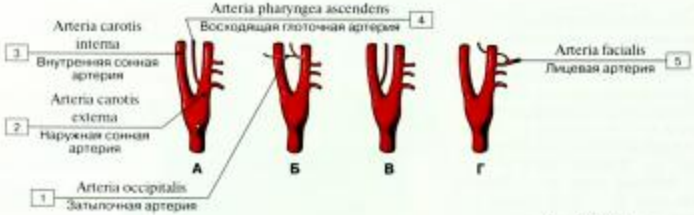

Рис. 713. Варианты отхождения восходящей глоточной артерии, вид слева (схема):

1 – Occipital artery; 2 – External carotid artery; 3 – Internal carotid artery; 4 – Ascending pharyngeal artery; 5 – Facial artery

Основной артерией, кровоснабжающей верхнюю и среднюю части глотки, является восходящая глоточная артерия. В 70% случаев (А) она начинается на заднем нижней поверхности наружной сонной артерии, примерно в 20% – от затылочной артерии (Б), в 8% – от внутренней сонной артерии или от бифуркации общей сонной артерии (В) и в 2% случаев – от лицевой артерии (Г).

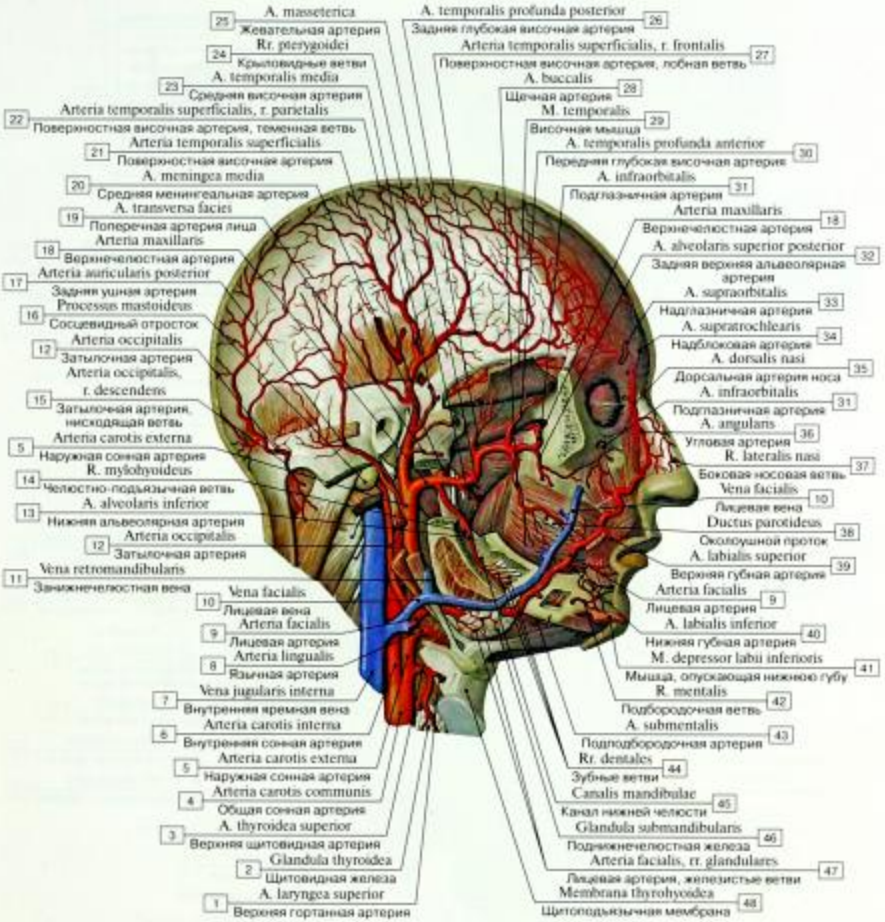

Рис. 714. Конечные ветви наружной сонной артерии:

1 – Superior laryngeal artery; 2 – Thyroid gland; 3 – Superior thyroid artery; 4 – Common carotid artery; 5 – External carotid artery; 6 – Internal carotid artery; 7 – Internal jugular vein; 8 – Lingual artery; 9 – Facial artery; 10 – Facial vein; 11 – Retromandibular vein; 12 – Occipital artery; 13 – Inferior alveolar artery; 14 – Mylohyoid branch; 15 – Occipital artery, descending branch; 16 – Mastoid process; 17 – Posterior auricular artery; 18 – Maxillary artery; 19 – Transverse facial artery; 20 – Middle meningeal artery; 21 – Superficial temporal artery; 22 – Superficial temporal artery, parietal branch; 23 – Middle temporal artery; 24 – Pterygoid branches; 25 – Masseteric artery; 26 – Posterior deep temporal artery; 27 – Superficial temporal artery, frontal branch; 28 – Buccal artery; 29 – Temporalis; Temporal muscle; 30 – Anterior deep temporal artery; 31 – Infra-orbital artery; 32 – Posterior superior alveolar artery; 33 – Supra-orbital artery; 34 – Supratrochlear artery; 35 – Dorsal nasal artery; External nasal artery; 36 – Angular artery; 37 – Lateral nasal branch; 38 – Parotid duct; 39 – Superior labial artery; 40 – Inferior labial artery; 41 – Depressor labii inferioris; 42 – Mental branch; 43 – Submental artery; 44 – Dental branches; 45 – Mandibular canal; 46 – Submandibular gland; 47 – Facial artery, glandular branches; 48 – Thyrohyoid membrane

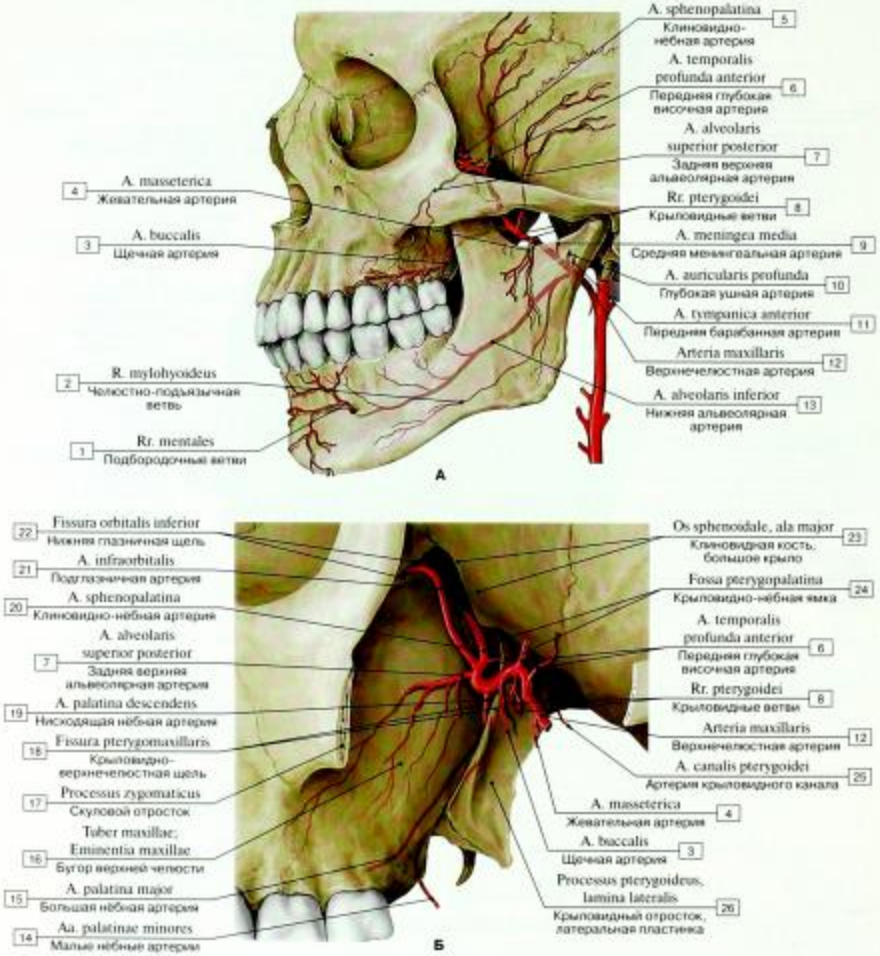

Рис. 715. Верхнечелюстная артерия (А – общий вид, Б – зона отхождения):

1 – Mental branches; 2 – Mylohyoid branch; 3 – Buccal artery; 4 – Masseteric artery; 5 – Sphenopalatine artery; 6 – Anterior deep temporal artery; 7 – Posterior superior alveolar artery; 8 – Pterygoid branches; 9 – Middle meningeal artery; 10 – Deep auricular artery; 11 – Anterior tympanic artery; 12 – Maxillary artery; 13 – Inferior alveolar artery; 14 – Lesser palatine arteries; 15 – Greater palatine artery; 16 – Maxillary tuberosity; 17 – Zygomatic process; 18 – Pterygomaxillary fissure; 19 – Descending palatine artery; 20 – Sphenopalatine artery; 21 – Infra-orbital artery; 22 – Inferior orbital fissure; 23 – Sphenoid; Sphenoidal bone, greater wing; 24 – Pterygopalatine fossa; 25 – Artery of pterygoid canal; 26 – Pterygoid process, lateral plate

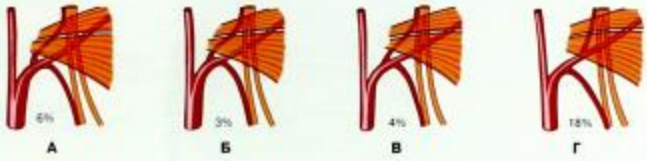

Рис. 716. Варианты верхнечелюстной артерии (А – верхнечелюстная артерия проходит медиальнее латеральной крыловидной мышцы, язычного нерва и нижнего альвеолярного нерва, Б – верхнечелюстная артерия проходит между язычным и нижним альвеолярными нервами, В – верхнечелюстная артерия проходит сквозь петлю, сформированную нижним альвеолярным нервом, Г – средняя менингеальная артерия отходит от верхнечелюстной артерии дистальнее нижней альвеолярной артерии) (схема)

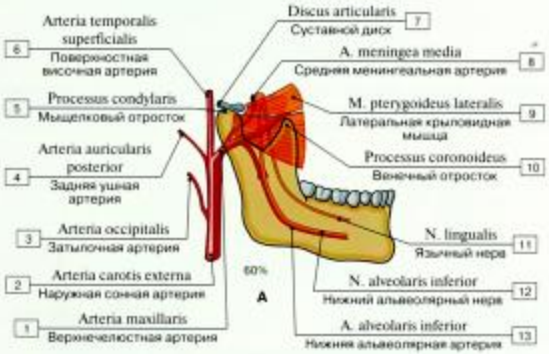

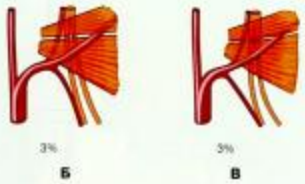

Рис. 717. Варианты отхождения средней менингеальной артерии (А – средняя менингеальная артерия отходит от верхнечелюстной артерии проксимальнее нижней альвеолярной артерии, Б – средняя менингеальная артерия отходит от верхнечелюстной артерии на уровне нижней альвеолярной артерии, В – средняя менингеальная артерия отходит от верхнечелюстной артерии дистальнее нижней альвеолярной артерии) (схема):

1 – Maxillary artery; 2 – External carotid artery; 3 – Occipital artery; 4 – Posterior auricular artery; 5 – Condylar process; 6 – Superficial temporal artery; 7 – Articular disc; 8 – Middle meningeal artery; 9 – Lateral pterygoid; 10 – Coronoid process; 11 – Lingual nerve; 12 – Inferior alveolar nerve; 13 – Inferior alveolar artery

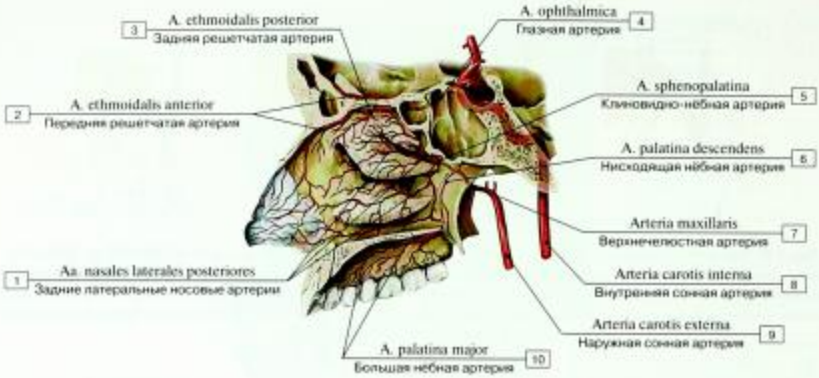

Рис. 718. Артерии латеральной стенки носовой полости:

1 – Posterior lateral nasal arteries; 2 – Anterior ethmoidal artery; 3 – Posterior ethmoidal artery; 4 – Ophthalmic artery; 5 – Sphenopalatine artery; 6 – Descending palatine artery; 7 – Maxillary artery; 8 – Internal carotid artery; 9 – Internal carotid artery; 10 – Greater palatine artery

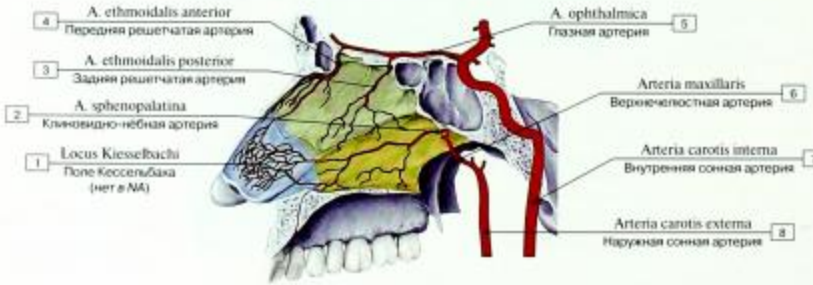

Рис. 719. Артерии перегородки носа:

1 – Locus Kiesselbachi; 2 – Sphenopalatine artery; 3 – Posterior ethmoidal artery; 4 – Anterior ethmoidal artery; 5 – Ophthalmic artery; 6 – Maxillary artery; 7 – Internal carotid artery; 8 – External carotid artery

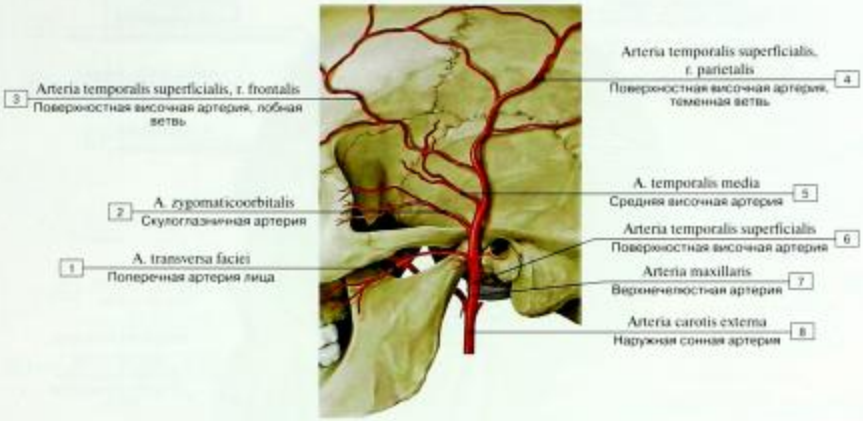

Рис. 720. Поверхностная височная артерия:

1 – Transverse facial artery; 2 – Zygomatico-orbital artery; 3 – Superficial temporal artery, frontal branch; 4 – Superficial temporal artery, parietal branch; 5 – Middle temporal artery; 6 – Superficial temporal artery; 7 – Maxillary artery; 8 – External carotid artery

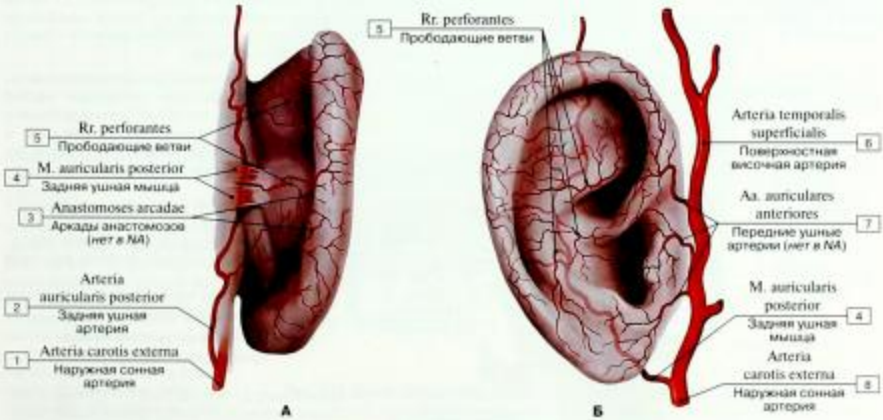

Рис. 721. Артерии ушной раковины (А – вид сзади, Б – вид спереди):

1 – External carotid artery; 2 – Posterior auricular artery; 3 – Anastomotic arcades; 4 – Auricularis posterior; 5 – Perforating branches; 6 – Superficial temporal artery; 7 – Anterior auricular arteries; 8 – External carotid artery

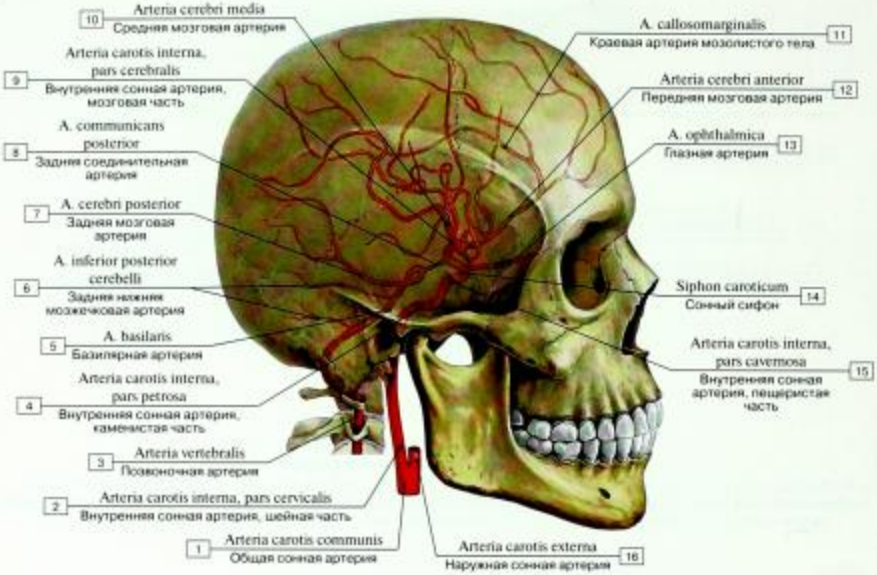

Рис. 722. Скелетотопия внутренней сонной артерии:

1 – Common carotid artery; 2 – Internal carotid artery, cervical part; 3 – Vertebral artery; 4 – Internal carotid artery, petrous part; 5 – Basilar artery; 6 – Posterior inferior cerebellar artery; 7 – Posterior cerebral artery; 8 – Posterior communicating artery; 9 – Internal carotid artery, cerebral part; 10 – Middle cerebral artery; 11 – Callosomarginal artery; 12 – Anterior cerebral artery; 13 – Ophthalmic artery; 14 – Carotid syphon; 15 – Internal carotid artery, cavernous part; 16 – External carotid artery

Внутренняя сонная артерия состоит из четырех топографически различных частей между бифуркацией общей сонной артерии и точкой ее разветвлением на переднюю и среднюю мозговые артерии. Эти части (на рисунке разделены с помощью белых дисков):

1) шейная часть (красная) расположена в латеральном глоточном пространстве;

2) каменистая часть (коричневая) расположена в канале сонной артерии височной кости;

3) пещеристая часть (желтая и зеленая) проходит в пещеристом синусе;

Рис. 723. Части внутренней сонной артерии, вид спереди:

1 – Cervical part; 2 – Petrous part; 3 – Cavernous part; 4 – Carotid syphon; 5 – Posterior communicating artery; 6 – Cerebral part; 7 – Anterior cerebral artery; 8 – Anterior choroidal artery; 9 – Middle cerebral artery; 10 – Ophthalmic artery; 11 – Temporal bone; 12 – Petrous part; 13 – Zygomatic arch; 14 – Styloid process; 15 – Mammillary process

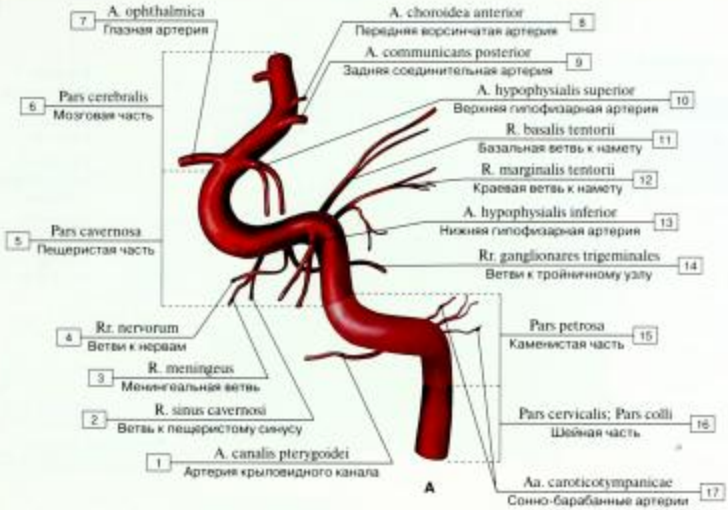

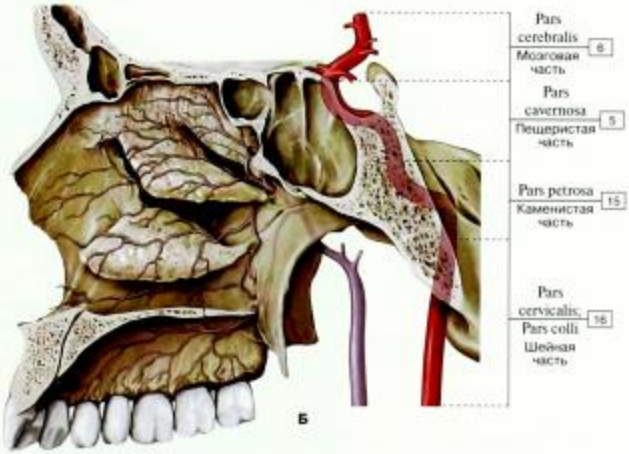

4) мозговая часть (синяя) расположена в цистерне перекреста в подпаутинном пространстве.

От шейной части обычно не отходят ветви, от остальных частей отходят многочисленные ветви. Внутричерепные части внутренней сонной артерии подразделяются на пять сегментов на основании клинических критериев.

C1-C2: наднаклоненные сегменты, размещенные в пределах мозговой части, лежат над передним наклоненным и отростками малых крыльев клиновидной кости.

C3-C5: поднаклоненные сегменты, расположенные внутри пещеристого синуса.

Рис. 724. Части внутренней сонной артерии (А – общий вид, Б – скелетотопия):

1 – Artery of pterygoid canal; 2 – Cavernous branch; 3 – Meningeal branch; 4 – Branches to nerves; 5 – Cavernous part; 6 – Cerebral part; 7 – Ophthalmic artery; 8 – Anterior choroidal artery; 9 – Posterior communicating artery; 10 – Superior hypophysial artery; 11 – Tentorial basal branch; 12 – Tentorial marginal branch; 13 – Inferior hypophysial artery; 14 – Branches to trigeminal ganglion; 15 – Petrous part; 16 – Cervical part; 17 – Caroticotympanic arteries

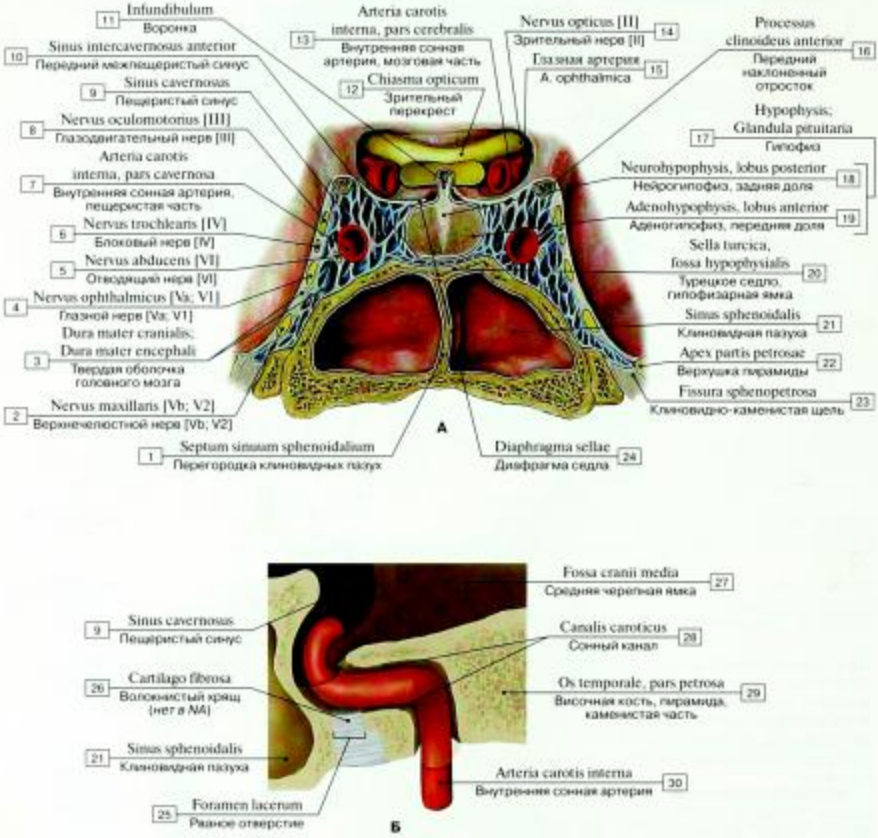

Рис. 725. Пещеристый синус, внутренняя сонная артерия и гипофиз (А – фронтальный распил, Б – ход внутренней сонной артерии в пирамиде височной кости):

1 – Septum of sphenoidal sinuses; 2 – Maxillary nerve; Maxillary division [Vb; V2]; 3 – Cranial dura mater; 4 – Ophthalmic nerve; Ophthalmic division [Va; V1]; 5 – Abducent nerve; Abducens nerve [VI]; 6 – Trochlear nerve [IV]; 7 – Internal carotid artery, cavernous part; 8 – Oculomotor nerve [III]; 9 – Cavernous sinus; 10 – Anterior intercavernous sinus; 11 – Infundibulum; 12 – Optic chiasm; Optic chiasma; 13 – Internal carotid artery, cerebeal part; 14 – Optic nerve [II]; 15 – Ophthalmic artery; 16 – Anterior clinoid process; 17 = 18 + 19 – Pituitary gland; 18 – Neurohypophysis, posterior lobe; 19 – Adenohypophysis, anterior lobe; 20 – Sella turcica, hypophysial fossa; 21 – Sphenoidal sinus; 22 – Apex of petrous part; 23 – Petrosphenoidal fissure; Sphenopetrosal fissure; 24 – Diaphragma sellae; Sellar diaphragm; 25 – Foramen lacerum; 26 – Fibrous cartilage; 27 – Middle cranial fossa; 28 – Carotid canal; 29 – Temporal bone, petrous part; 30 – Internal carotid artery

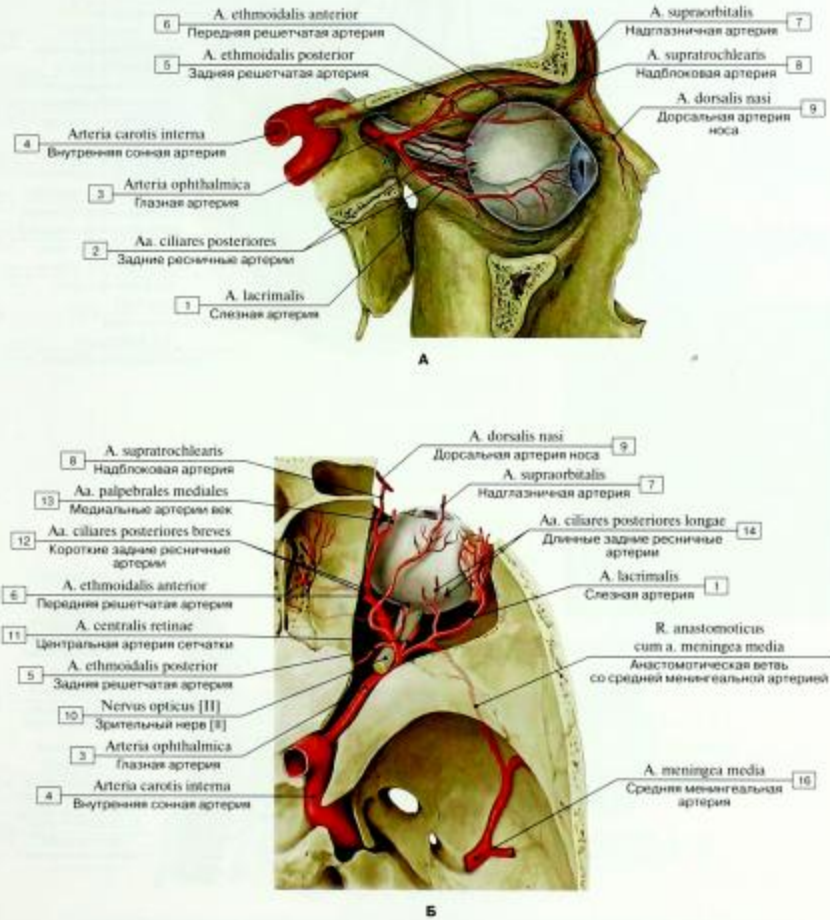

Рис. 726. Глазная артерия и ее ветви (А – вид сбоку, Б – вид сверху):

1 – Lacrimal artery; 2 – Posterior ciliary arteries; 3 – Ophthalmic artery; 4 – Internal carotid artery; 5 – Posterior ethmoidal artery; 6 – Anterior ethmoidal artery; 7 – Supra-orbital artery; 8 – Supratrochlear artery; 9 – Dorsal nasal artery; External nasal artery; 10 – Optic nerve [II]; 11 – Central retinal artery; 12 – Short posterior ciliary arteries; 13 – Medial palpebral arteries; 14 – Long posterior ciliary arteries; 15 – Anastomotic branch with middle meningeal artery; 16 – Middle meningeal artery

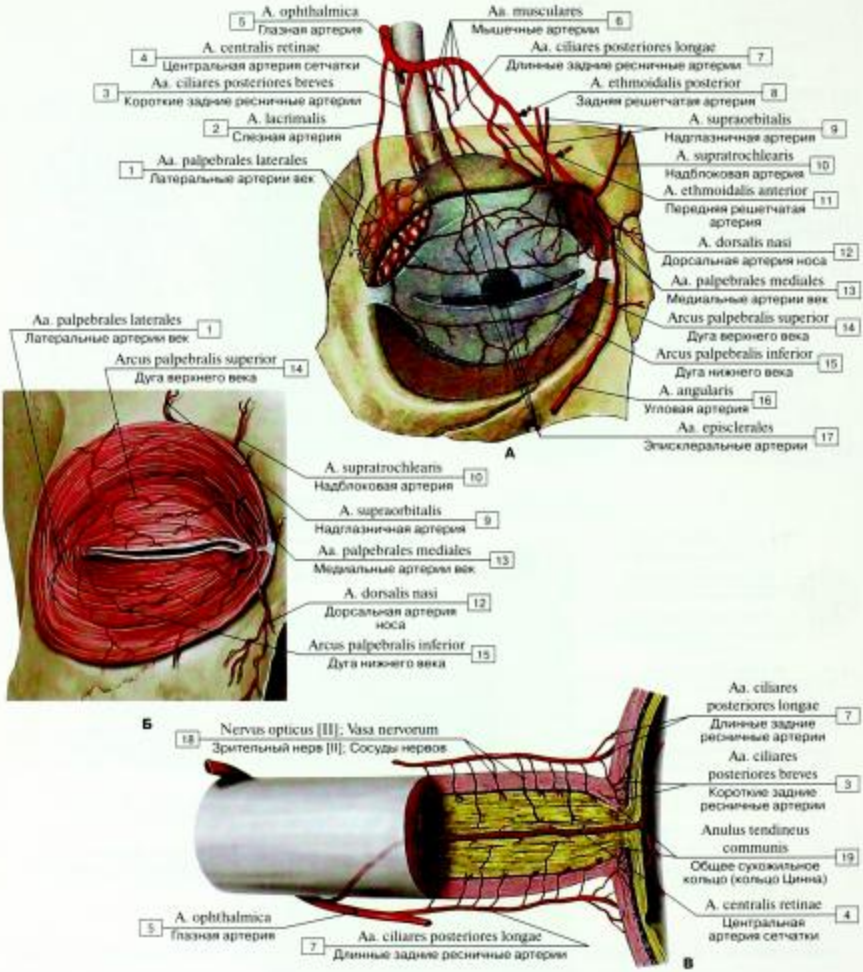

Рис. 727. Глазная артерия и ее ветви (А – вид спереди, Б – внеглазничные ветви глазной артерии, В – ход глазной артерии в зрительном нерве):

1 – Lateral palpebral arteries; 2 – Lacrimal artery; 3 – Short posterior ciliary arteries; 4 – Central retinal artery; 5 – Ophthalmic artery; 6 – Muscular arteries; 7 – Long posterior ciliary arteries; 8 – Posterior ethmoidal artery; 9 – Supra-orbital artery; 10 – Supratrochlear artery; 11 – Anterior ethmoidal artery; 12 – Dorsal nasal artery; External nasal artery; 13 – Medial palpebral arteries; 14 – Superior palpebral arch; 15 – Inferior palpebral arch; 16 – Angular artery; 17 – Episcleral arteries; 18 – Optic nerve [II]; Vessels of nerve; 19 – Common tendinous ring; Common anular tendon

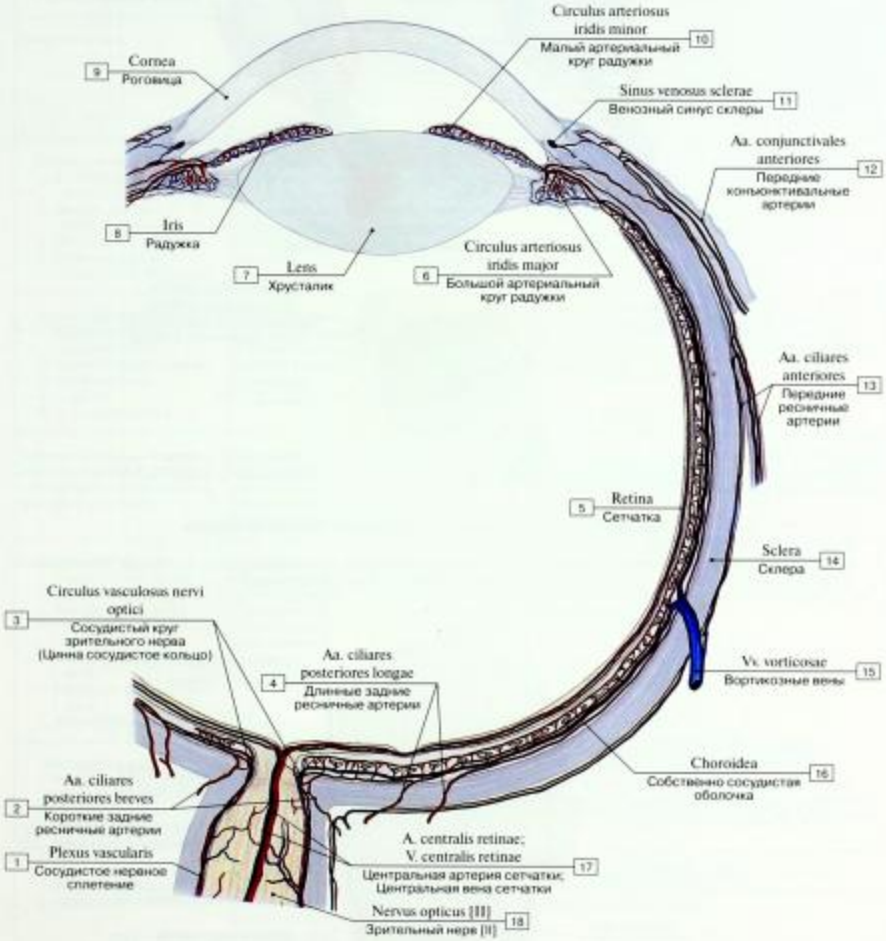

Рис. 728. Кровоснабжение глазного яблока (схема):

1 – Vascular plexus; 2 – Short posterior ciliary arteries; 3 – Vascular circle of optic nerve; 4 – Long posterior ciliary arteries; 5 – Retina; 6 – Major circulus arteriosus of iris; 7 – Lens; 8 – Iris; 9 – Cornea; 10 – Minor circulus arteriosus of iris; 11 – Scleral venous sinus; 12 – Anterior conjunctival arteries; 13 – Anterior ciliary arteries; 14 – Sclera; 15 – Vorticose veins; 16 – Choroid; 17 – Central retinal artery; Central retinal vein; 18 – Optic nerve [II]

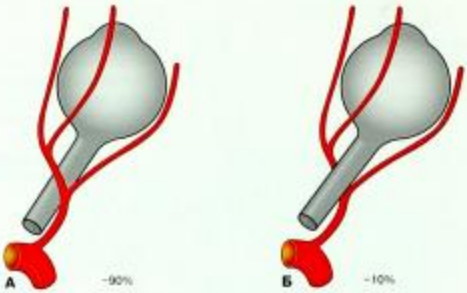

Рис. 729. Варианты глазной артерии (схема)

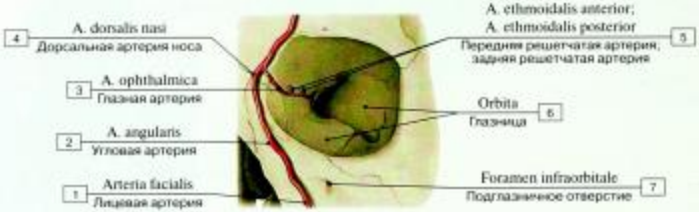

Рис. 730. Анастомоз между наружной и внутренней сонными артериями:

1 – Facial artery; 2 – Angular artery; 3 – Ophthalmic artery; 4 – Dorsal nasal artery; External nasal artery; 5 – Anterior ethmoidal artery; Posterior ethmoidal artery; 6 – Orbit; 7 – Infra-orbital foramen

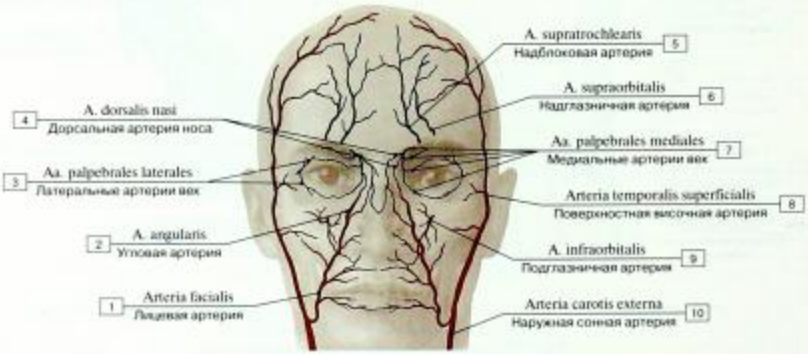

Рис. 731. Распределение ветвей наружной и внутренней сонных артерий на лице:

1 – Facial artery; 2 – Angular artery; 3 – Lateral palpebral arteries; 4 – Dorsal nasal artery; External nasal artery; 5 – Supratrochlear artery; 6 – Supra-orbital artery; 7 – Medial palpebral arteries; 8 – Superficial temporal artery; 9 – Infra-orbital artery; 10 – External carotid artery

Таблица 33. Подключичная артерия и ее ветви

Название артерий и их основных ветвей	Начало	Направление артерии (ход)	Кровоснабжаемые органы (области)
Подключичная а.	Правая – от плечеголовного ствола, левая – от дуги аорты	Огибает купол плевры, проходит над I ребром в подмышечную ямку	Частично головной мозг (мозжечок, продолговатый мозг, ножки мозга, затылочная и частично височная доли полушарий большого мозга, частично базальные ядра, средний, промежуточный мозг) и шейный отдел спинного мозга (области задней черепной ямки), мышцы и органы шеи
Позвоночная а. 1, 2. Передняя и задняя спинномозговые а. 3. Задняя нижняя мозжечковая а. 4. Менингеальные ветви 5. Ветвь сосудистого сплетения IV желудочка	На уровне поперечного отростка VII шейного позвонка, от верхней полуокружности подключичной артерии	Вверх через поперечные отверстия VII–I шейных позвонков, затем через большое затылочное отверстие в полость черепа	Мозжечок, продолговатый мозг, спинной мозг, корешки шейных спинномозговых нервов, оболочки мозга, глубокие мышцы шеи
Базилярная (основная) а. 1. Передняя нижняя мозжечковая а. 2. Верхняя мозжечковая а. 3. Лабиринтная а. 4. А. моста 5. А. среднего мозга	Образуется при соединении правой и левой позвоночных артерий у заднего края моста	Лежит в базилярной борозде моста	Мост, мозжечок, продолговатый мозг, ножки мозга, частично промежуточный мозг, затылочная доля полушария большого мозга (кора, белое вещество), внутреннее ухо
Задняя мозговая а., парная ветвь базилярной а., участвует в образовании артериального круга большого мозга	У переднего края моста базилярная артерия делится на две задние мозговые артерии	Кзади и вверх, латеральнее ножки мозга, огибая их	Затылочная доля и нижняя поверхность височной доли полушария большого мозга (кора, белое вещество), базальные ядра, средний и промежуточный мозг, ножки мозга
Внутренняя грудная а. 1. Средостенные ветви 2. Тимусные ветви 3. Бронхиальные ветви 4. Передние межреберные ветви 5. Перикардодиафрагмальная а. 6. Мышечно-диафрагмальная а. 7. Верхняя надчревная а.	Медиальнее входа в межлестничный промежуток, от нижней полуокружности подключичной артерии	Вертикально вниз от хряща I ребра по задней поверхности передней грудной стенки у края грудины	Передняя грудная и брюшная стенки, грудина, диафрагма, тимус, плевра, перикард, молочная железа, прямая мышца живота, нижний отдел трахеи, главный бронх
Щитошейный ствол 1. Нижняя щитовидная а. 2. Восходящая шейная а. 3. Надлопаточная а. 4. Поверхностная шейная а.	У медиального края передней лестничной мышцы	Короткий ствол, сразу делится на ветви, идущие к мышцам и органам	Щитовидная железа, гортань, гортанная часть глотки, шейная часть пищевода и трахеи. Мышцы: подподъязычные, трапециевидная, поднимающая лопатку, надостная и подостная, ременные шеи и головы
Реберно-шейный ствол 1. Глубокая шейная а. 2. Наивысшая межреберная а.	В межлестничном промежутке, от задней полуокружности подключичной артерии	Назад и вверх к шейке I ребра	Глубокие мышцы шеи, спинной мозг (в шейном отделе) и его оболочки – мышцы и кожа в области I–II межреберных промежутков
Поперечная а. шеи (непостоянная)	От верхней полуокружности подключичной артерии	Проводает плечевое сплетение, идет латерально и назад к верхнему медиальному углу лопатки	Мышцы: подкожная шеи, нижнее брюшко лопаточно-подъязычной мышцы, грудино-ключично-сосцевидная, большая и малая ромбовидные мышцы, мышца, поднимающая лопатку, трапециевидная, передняя зубчатая

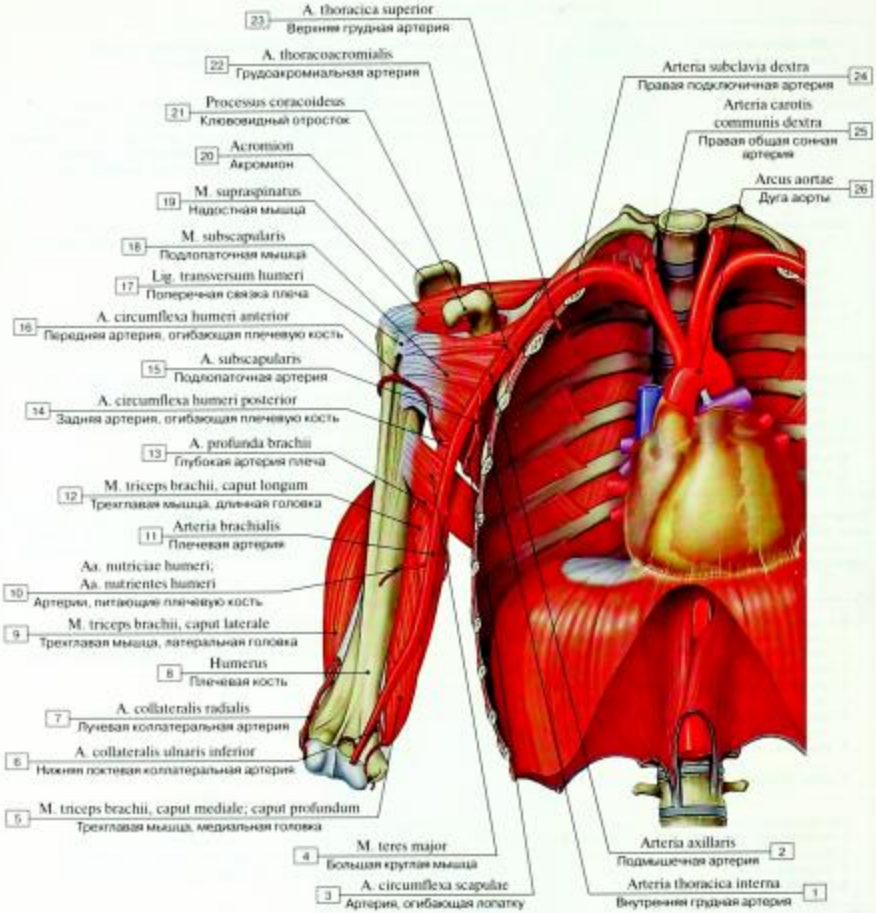

Рис. 732. Подмышечная артерия и ее ветви:

1 – Internal thoracic artery; 2 – Axillary artery; 3 – Circumflex scapular artery; 4 – Teres major; 5 – Triceps brachii, medial head; deep head; 6 – Inferior ulnar collateral artery; 7 – Radial collateral artery; 8 – Humerus; 9 – Triceps brachii, lateral head; 10 – Humeral nutrient artery; 11 – Brachial artery; 12 – Triceps brachii, long head; 13 – Profunda brachii artery; Deep artery of arm; 14 – Posterior circumflex humeral artery; 15 – Subscapular artery; 16 – Anterior circumflex humeral artery; 17 – Transverse humeral ligament; 18 – Subscapularis; 19 – Supraspinatus; 20 – Acromion; 21 – Coracoid process; 22 – Thoraco-acromial artery; 23 – Superior thoracic artery; 24 – Right subclavian artery; 25 – Right common carotid artery; 26 – Arch of aorta; Aortic arch

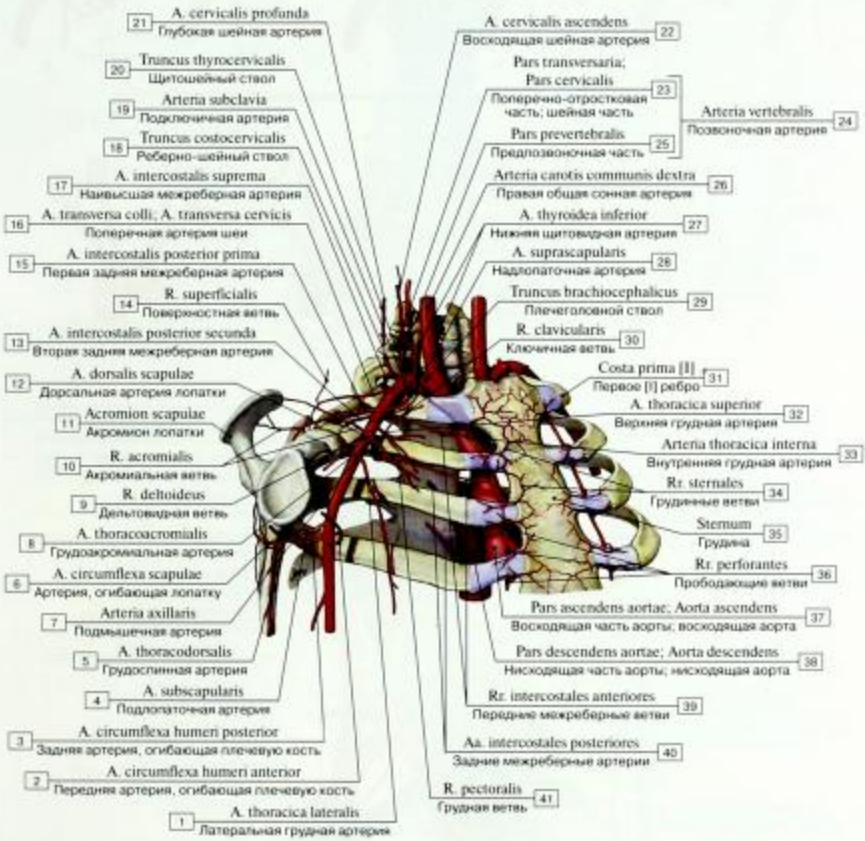

Рис. 733. Подключичная, подмышечная артерии и их ветви:

1 – Lateral thoracic artery; 2 – Anterior circumflex humeral artery; 3 – Posterior circumflex humeral artery; 4 – Subscapular artery; 5 – Thoracodorsal artery; 6 – Circumflex scapular artery; 7 – Axillary artery; 8 – Thoraco-acromial artery; 9 – Deltoid branch; 10 – Acromial branch; 11 – Acromion of scapula; 12 – Dorsal scapular artery; 13 – Second posterior intercostal artery; 14 – Superficial branch; 15 – First posterior intercostal artery; 16 – Transverse cervical artery; 17 – Supreme intercostal artery; 18 – Costocervical trunk; 19 – Subclavian artery; 20 – Thyrocervical trunk; 21 – Deep cervical artery; 22 – Ascending cervical artery; 23 – Cervical part; 24=23+25 – Vertebral artery; 25 – Prevertebral part; 26 – Right common carotid artery; 27 – Inferior thyroid artery; 28 – Suprascapular artery; 29 – Brachiocephalic trunk; 30 – Clavicular branch; 31 – First rib [I]; 32 – Superior thoracic artery; 33 – Internal thoracic artery; 34 – Sternal branches; 35 – Sternum; 36 – Perforating branches; 37 – Ascending aorta; 38 – Descending aorta; 39 – Anterior intercostal branches; 40 – Posterior intercostal arteries; 41 – Pectoral branch

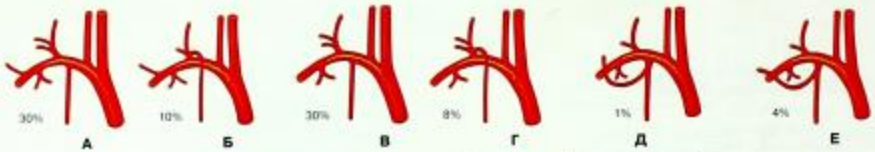

Рис. 734. Варианты отхождения ветвей подключичной артерии (схема)

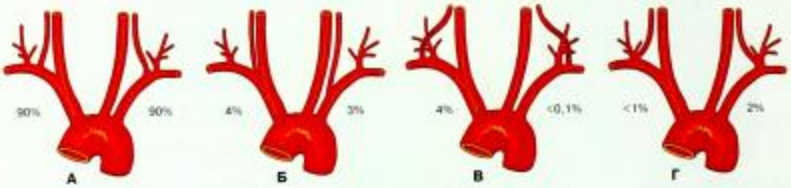

Рис. 735. Варианты позвоночной артерии (схема)

Рис. 736. Позвоночная артерия и другие ветви подключичной артерии, вид сбоку (схема):

1 – Axillary artery; 2 – Second posterior intercostal artery; 3 – First posterior intercostal artery; 4 – Rib [I]; 5 – Supreme intercostal artery; 6 – Thoracic vertebra [TI]; 7 – Transverse cervical artery; 8 – Vertebra prominens [CVII]; 9 – Costocervical trunk; 10 – Deep cervical artery; 11 – Vertebral artery, cervical part; 12 – Vertebral artery, atlantic part; 13 – Vertebral artery, intracranial part; 14 – Vertebral artery, prevertebral part; 15 – Ascending cervical artery; 16 – Superficial branch; 17 – Common carotid artery; 18 – Thyrocervical trunk; 19 – Suprascapular artery; 20 – Inferior thyroid artery; 21 – Subclavian artery; 22 – Brachiocephalic trunk; 23 – Clavicle; 24 – Manubrium of sternum; 25 – Internal thoracic artery

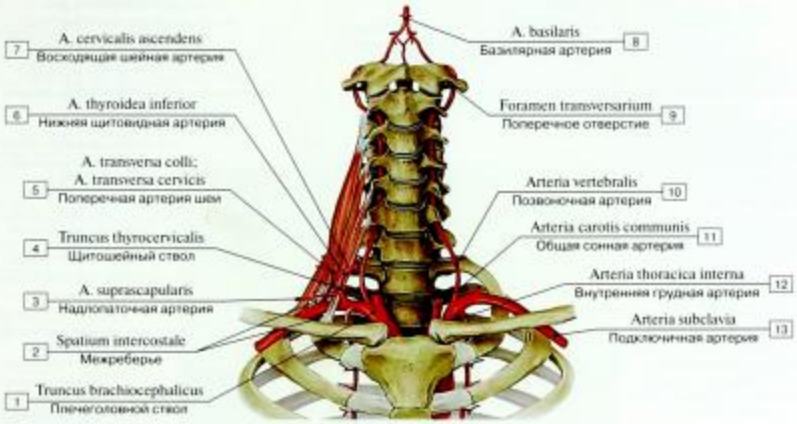

Рис. 737. Позвоночная артерия:

1 – Brachiocephalic trunk; 2 – Intercostal space; 3 – Suprascapular artery; 4 – Thyrocervical trunk; 5 – Transverse cervical artery; 6 – Inferior thyroid artery; 7 – Ascending cervical artery; 8 – Basilar artery; 9 – Foramen transversarium; 10 – Vertebral artery; 11 – Common carotid artery; 12 – Internal thoracic artery; 13 – Subclavian artery

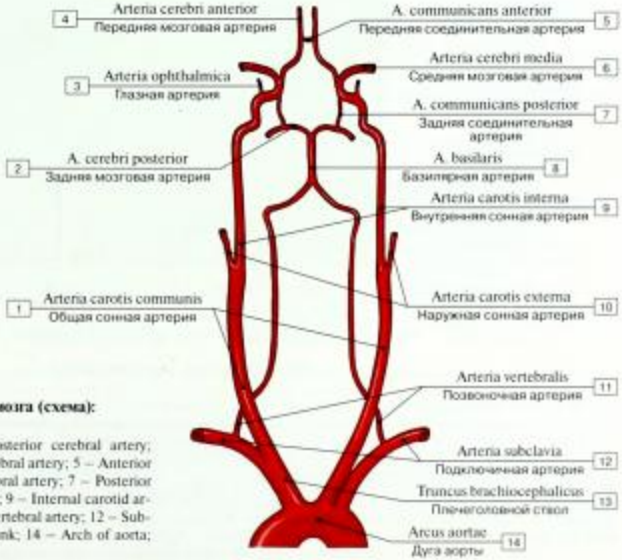

Рис. 738. Кровоснабжение мозга (схема):

1 – Common carotid artery; 2 – Posterior cerebral artery; 3 – Ophthalmic artery; 4 – Anterior cerebral artery; 5 – Anterior communicating artery; 6 – Middle cerebral artery; 7 – Posterior communicating artery; 8 – Basilar artery; 9 – Internal carotid artery; 10 – External carotid artery; 11 – Vertebral artery; 12 – Subclavian artery; 13 – Brachiocephalic trunk; 14 – Arch of aorta; Aortic arch

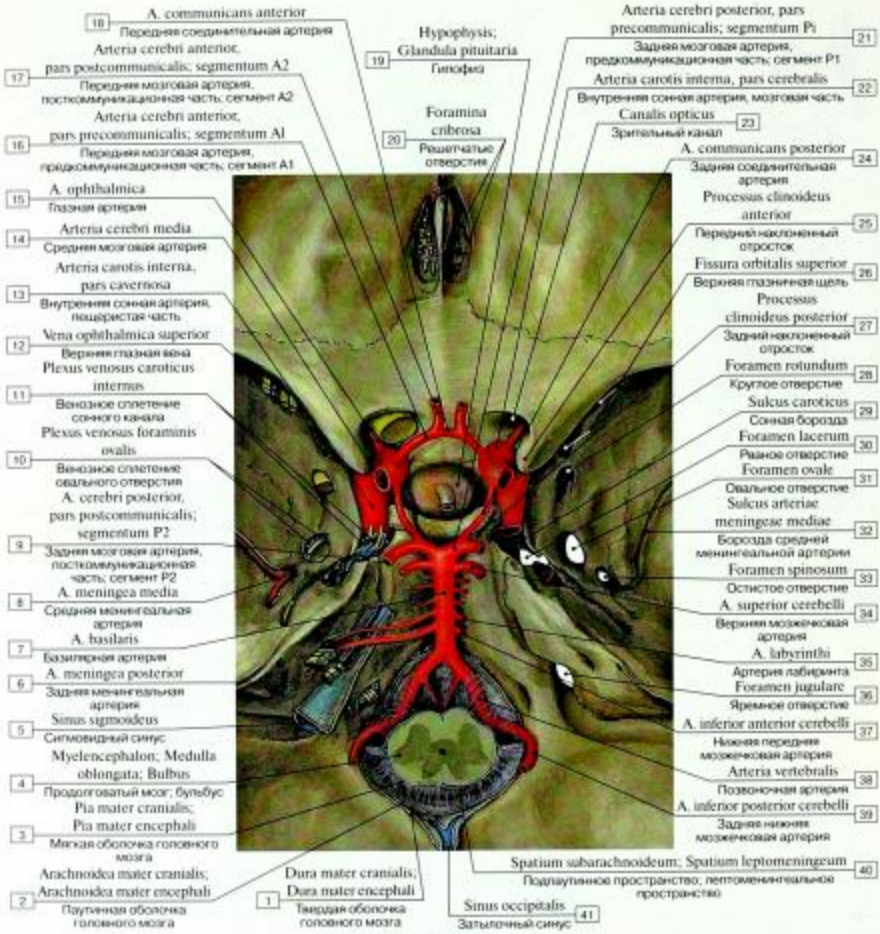

Рис. 739. Артерии мозга, вид сверху:

1 – Cranial dura mater; 2 – Cranial arachnoid mater; 3 – Cranial pia mater; 4 – Myelencephalon; Medulla oblongata; Bulb; 5 – Sigmoid sinus; 6 – Posterior meningeal artery; 7 – Basilar artery; 8 – Middle meningeal artery; 9 – Posterior cerebral artery, postcommunicating part; P2 segment; 10 – Venous plexus of foramen ovale; 11 – Internal carotid venous plexus; 12 – Superior ophthalmic vein; 13 – Internal carotid artery, cavernous part; 14 – Middle cerebral artery; 15 – Ophthalmic artery; 16 – Anterior cerebral artery, precommunicating part; A1 segment; 17 – Anterior cerebral artery, postcommunicating part; A2 segment; 18 – Anterior communicating artery; 19 – Pituitary gland; 20 – Cribriform foramina; 21 – Posterior cerebral artery, precommunicating part; P1 segment; 22 – Internal carotid artery, cerebral part; 23 – Optic canal; 24 – Posterior communicating artery; 25 – Anterior clinoid process; 26 – Superior orbital fissure; 27 – Posterior clinoid process; 28 – Foramen rotundum; 29 – Carotid sulcus; 30 – Foramen lacerum; 31 – Foramen ovale; 32 – Groove for middle meningeal artery; 33 – Foramen spinosum; 34 – Superior cerebellar artery; 35 – Labyrinthine artery; 36 – Jugular foramen; 37 – Anterior inferior cerebellar artery; 38 – Vertebral artery; 39 – Posterior inferior cerebellar artery; 40 – Subarachnoid space; Leptomeningeal space; 41 – Occipital sinus

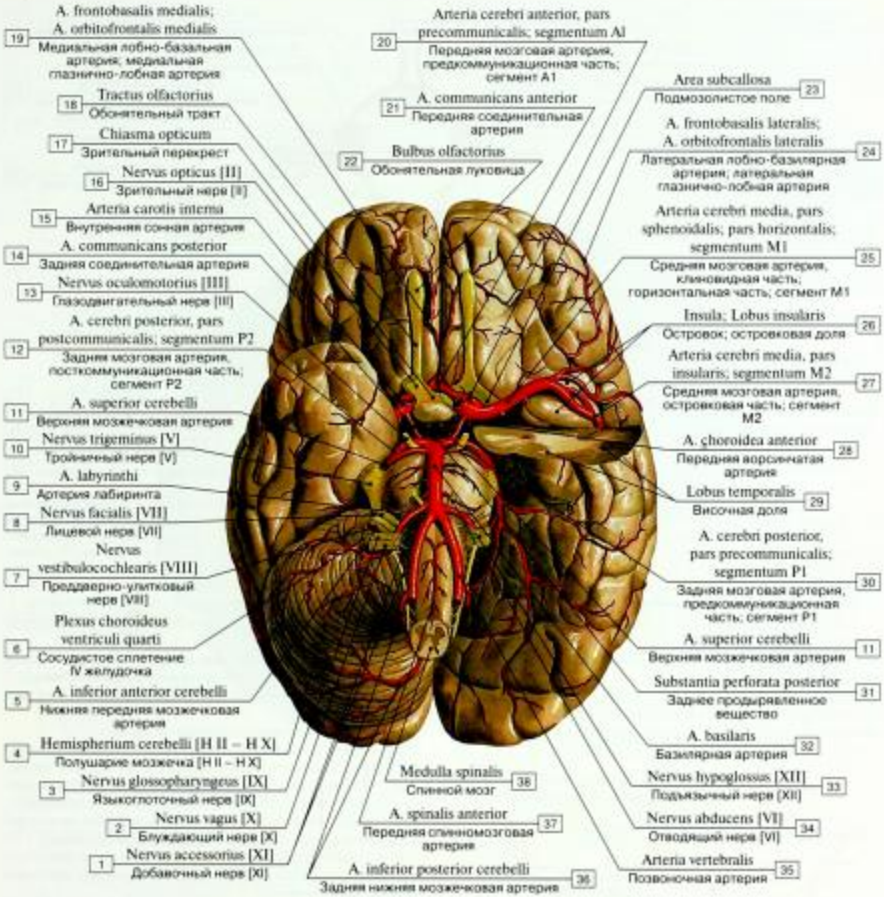

Рис. 740. Артериальный круг большого мозга (вилизиев), вид снизу:

1 – Accessory nerve [XI]; 2 – Vagus nerve [X]; 3 – Glossopharyngeal nerve [IX]; 4 – Hemisphere of cerebellum [H II – H X]; 5 – Anterior inferior cerebellar artery; 6 – Choroid plexus of fourth ventricle; 7 – Vestibulocochlear nerve [VIII]; 8 – Facial nerve [VII]; 9 – Labyrinthine artery; 10 – Trigeminal nerve [V]; 11 – Superior cerebellar artery; 12 – Posterior cerebral artery, postcommunicating part; P2 segment; 13 – Oculomotor nerve [III]; 14 – Posterior communicating artery; 15 – Internal carotid artery; 16 – Optic nerve [II]; 17 – Optic chiasm; Optic chiasma; 18 – Olfactory tract; 19 – Medial frontobasal artery; Medial orbitofrontal artery; 20 – Anterior cerebral artery, precommunicating part; A1 segment; 21 – Anterior communicating artery; 22 – Olfactory bulb; 23 – Subcallosal area; Subcallosal gyrus; 24 – Lateral frontobasal artery; Lateral orbitofrontal artery; 25 – Middle cerebral artery, sphenoid part; horizontal part; M1 segment; 26 – Insula; Insular lobe; 27 – Middle cerebral artery, insular part; M2 segment; 28 – Anterior choroidal artery; 29 – Temporal lobe; 30 – Posterior cerebral artery, precommunicating part; P1 segment; 31 – Posterior perforated substance; 32 – Basilar artery; 33 – Hypoglossal nerve [XII]; 34 – Abducent nerve; Abducens nerve [VI]; 35 – Vertebral artery; 36 – Posterior inferior cerebellar artery; 37 – Anterior spinal artery; 38 – Spinal cord

Рис. 741. Артериальный круг большого мозга (вилизиев):

1 – Posterior inferior cerebellar artery; 2 – Anterior spinal artery; 3 – Vertebral artery; 4 – Basilar artery; 5=6+7 – Posterior cerebral artery; 6 – Precommunicating part; P1 segment; 7 – Postcommunicating part; P2 segment; 8 – Posterior communicating artery; 9 – Sphenoid part; Horizontal part; M1 segment; 10 – Insular part; M2 segment; 11=9+10 – Middle cerebral artery; 12 – Internal carotid artery, cerebral part; 13 – Precommunicating part; A1 segment; 14 – Postcommunicating part; A2 segment; 15=13+14 – Anterior cerebral artery; 16 – Anterior communicating artery; 17 – Anteromedial central arteries; 18 – Chiasmatic branch; 19 – Branch to oculomotor nerve; 20 – Anterior choroidal artery; 21 – Thalamotuberal artery; Premammillary artery; 22 – Hypothalamic branch; 23 – Artery of tuber cinereum; 24 – Superior cerebellar artery; 25 – Posteromedial central arteries; Paramedian arteries; 26 – Mesencephalic arteries; 27 – Pontine arteries; 28 – Labyrinthine artery; 29 – Anterior inferior cerebellar artery

Сосудистые соединения артерий вилизиева круга варьируют в широких пределах. Как правило, различные варианты, показанные здесь, существенно не меняют нормальное кровоснабжение головного мозга.

А – в большинстве случаев артериальный круг образован следующими артериями: передней, средней и задней мозговыми артериями; передней и задней соединительными артериями; внутренней сонной и базилярной.

Рис. 742. Варианты артерий вилизиевого круга (схема)

Б – иногда передняя соединительная артерия отсутствует.

В – обе передние мозговые артерии могут начинаться от одной внутренней сонной артерии (правой или левой).

Г – гипоплазия правой или левой передних мозговых артерий.

Д – вариант передних мозговых артерий.

Е – задняя соединительная артерия (правая или левая) может отсутствовать или быть недоразвита с одной стороны.

Ж – обе или одна задние соединительные артерии могут отсутствовать или быть недоразвитыми (гипоплазия).

З – задняя мозговая артерия (одна или обе) может отсутствовать или быть недоразвита с одной стороны.

И – одна или обе задние мозговые артерии могут отсутствовать или быть недоразвитыми. Передние мозговые артерии могут отходить от общего ствола.

К – отдаленное нижнее объединение позвоночных артерий.

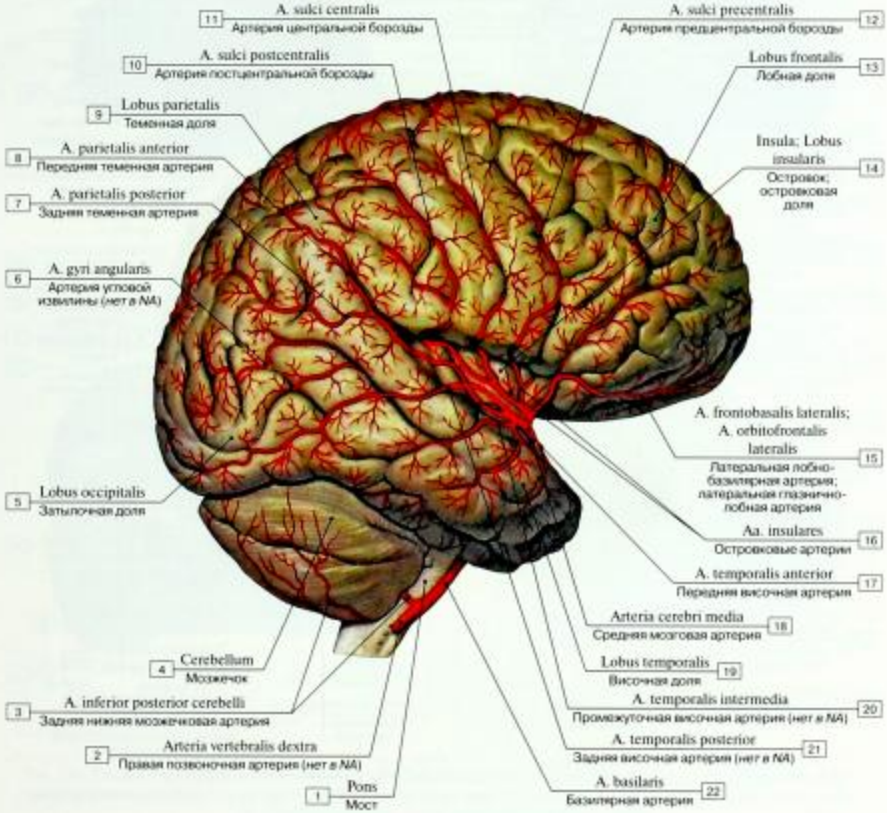

Рис. 743. Артерии головного мозга, правое полушарие, верхнелатеральная поверхность, височная доля отведена:

1 – Pons; 2 – Right vertebral artery; 3 – Posterior inferior cerebellar artery; 4 – Cerebellum; 5 – Occipital lobe; 6 – Angular gyrus artery; 7 – Posterior parietal artery; 8 – Anterior parietal artery; 9 – Parietal lobe; 10 – Artery of postcentral sulcus; 11 – Artery of central sulcus; 12 – Artery of precentral sulcus; 13 – Frontal lobe; 14 – Insula; Insular lobe; 15 – Lateral frontobasal artery; Lateral orbitofrontal artery; 16 – Insular arteries; 17 – Anterior temporal artery; 18 – Middle cerebral artery; 19 – Temporal lobe; 20 – Intermediate temporal artery; 21 – Posterior temporal artery; 22 – Basilar artery

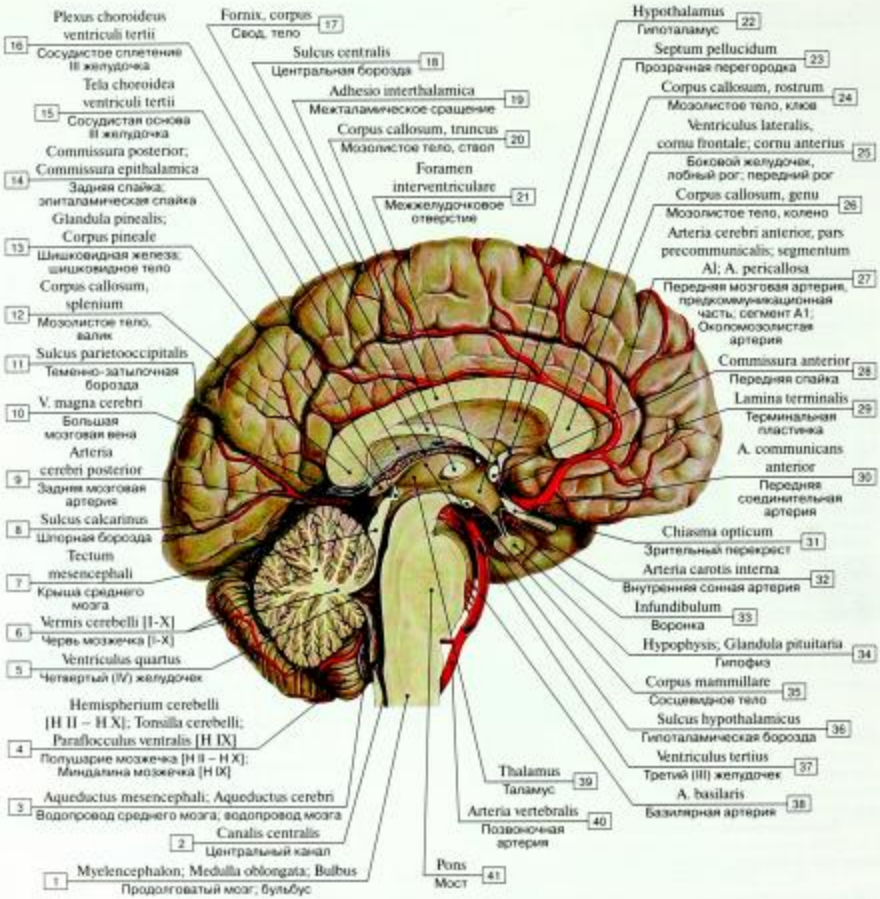

Рис. 744. Артерии мозга, медиальная поверхность:

1 – Myelencephalon; Medulla oblongata; Bulb; 2 – Central canal; 3 – Aqueduct of midbrain; Cerebral aqueduct; 4 – Hemisphere of cerebellum [H II – H X]; Tonsil of cerebellum; Ventral paraflocculus [H IX]; 5 – Fourth ventricle; 6 – Vermis of cerebellum [I-X]; 7 – Tectum of midbrain; 8 – Calcarine sulcus; 9 – Posterior cerebral artery; 10 – Great cerebral vein; 11 – Parieto-occipital sulcus; 12 – Corpus callosum, splenium; 13 – Pineal gland; Pineal body; 14 – Posterior commissure; 15 – Tela choroidea of third ventricle; 16 – Choroid plexus of third ventricle; 17 – Fornix, body; 18 – Central sulcus; 19 – Interthalamic adhesion; Massa intermedia; 20 – Corpus callosum, trunk, body; 21 – Interventricular foramen; 22 – Hypothalamus; 23 – Septum pellucidum; 24 – Corpus callosum, rostrum; 25 – Lateral ventricle, frontal horn, anterior horn; 26 – Corpus callosum, genu; 27 – Anterior cerebral artery, precommunicating part; A1 segment; Pericallosal artery; 28 – Anterior commissure; 29 – Lamina terminalis; 30 – Anterior communicating artery; 31 – Optic chiasm; Optic chiasma; 32 – Internal carotid artery; 33 – Infundibulum; 34 – Pituitary gland; 35 – Mammillary body; 36 – Hypothalamic sulcus; 37 – Third ventricle; 38 – Basilar artery; 39 – Thalamus; Dorsal thalamus; 40 – Vertebral artery; 41 – Pons

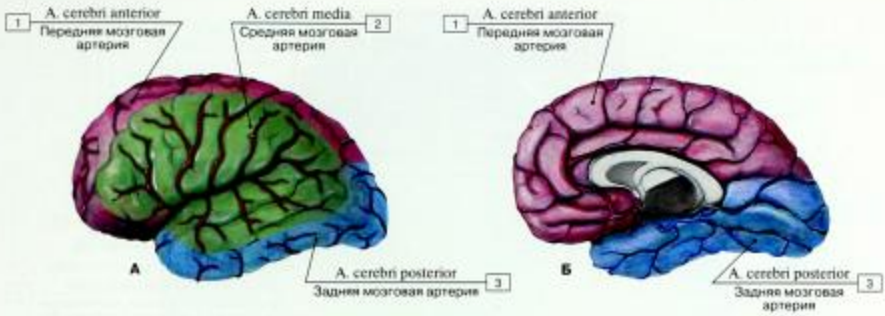

Рис. 745. Области кровоснабжения головного мозга (выделены цветом) (А – левое полушарие, Б – правое полушарие):

1 – Anterior cerebral artery; 2 – Middle cerebral artery; 3 – Posterior cerebral artery

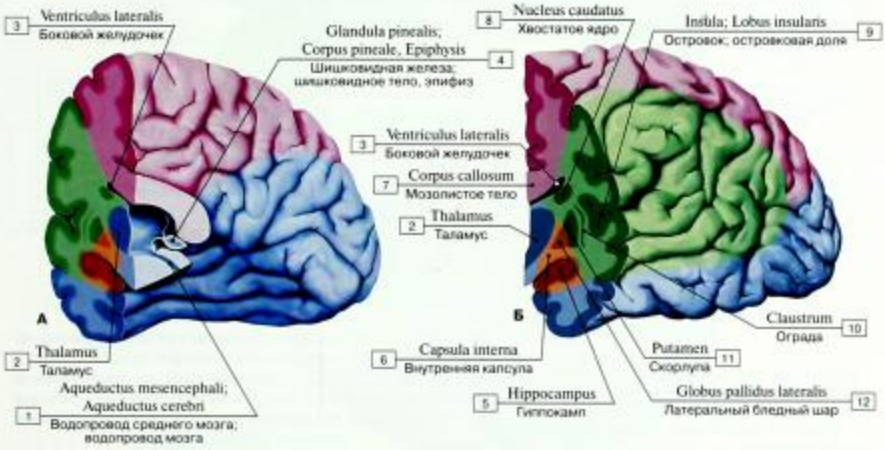

Рис. 746. Области кровоснабжения головного мозга, фиолетовый цвет – передняя мозговая артерия, зеленый цвет – средняя мозговая артерия, синий цвет – задняя мозговая артерия (А – правое полушарие, медиальная поверхность, Б – левое полушарие, верхнелатеральная поверхность):

1 – Aqueduct of midbrain; Cerebral aqueduct; 2 – Thalamus; Dorsal thalamus; 3 – Lateral ventricle; 4 – Pineal gland; Pineal body; Epiphysis; 5 – Hippocampus; 6 – Internal capsule; 7 – Corpus callosum; 8 – Caudate nucleus; 9 – Insula; Insular lobe; 10 – Claustrum; 11 – Putamen; 12 – Globus pallidus lateral segment; Globus pallidus external segment

Бóльшая часть латеральной поверхности мозга кровоснабжается из средней мозговой артерии (зеленый цвет), чьи ветви восходят к коре из глубины островка. Ветви передней мозговой артерии питают лобный полюс мозга и области коры возле коркового края (фиолетовый цвет). Задняя мозговая артерия питает затылочный полюс и нижние части височной доли (синий цвет). Центральное серое и белое вещество имеет сложное кровоснабжение (желтый цвет на рисунке), которое включает переднюю ворсинчатую артерию. Передняя и задняя мозговые артерии кровоснабжают бóльшую часть медиальной поверхности мозга.

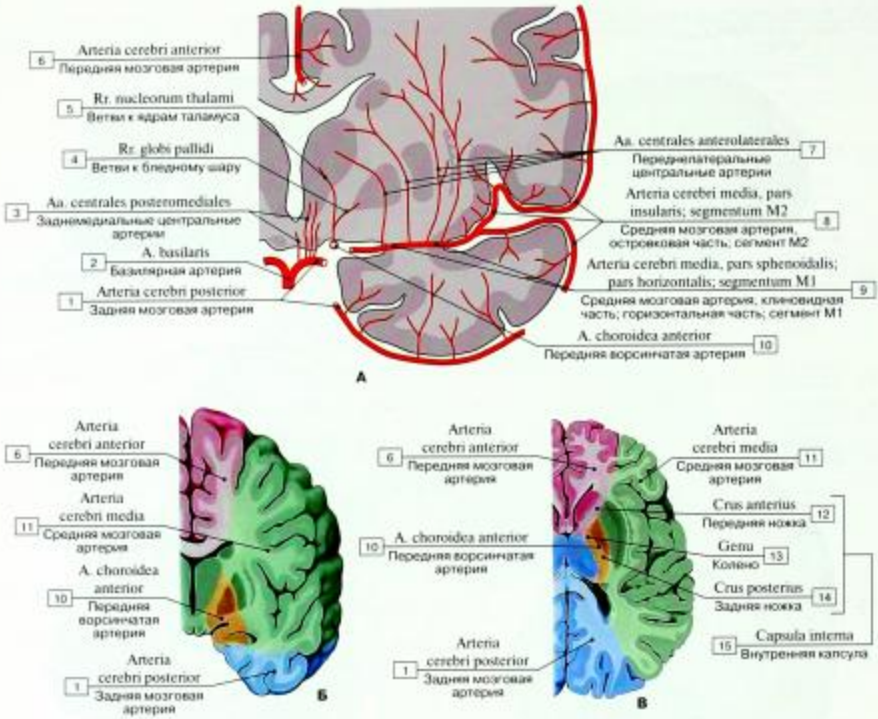

Рис. 747. Области кровоснабжения головного мозга (схема) (А – распределение основных артерий в головном мозге на фронтальном срезе (венечное сечение на уровне сосцевидных тел), Б – фронтальный срез – венечное сечение на уровне сосцевидных тел, В – поперечное сечение на уровне внутренней капсулы):

1 – Posterior cerebral artery; 2 – Basilar artery; 3 – Posteromedial central arteries; Paramedian arteries; 4 – Branches to globus pallidus; 5 – Branches to thalamic nuclei; 6 – Anterior cerebral artery; 7 – Anterolateral central arteries; Lenticulostriate arteries; 8 – Middle cerebral artery, insular part; M2 segment; 9 – Middle cerebral artery, sphenoid part; horizontal part; M1 segment; 10 – Anterior choroidal artery; 11 – Middle cerebral artery; 12 – Anterior limb; 13 – Genu; 14 – Posterior limb; 15 = 12 + 13 + 14 – Internal capsule

Внутренняя капсула, базальные ядра и таламус кровоснабжаются в основном прободающими ветвями из следующих сосудов основания мозга.

- Передняя ворсинчатая артерия (из внутренней сонной артерии).
- Переднелатеральные центральные артерии (чечевицеобразно-полосатые артерии и артериальные ветви полосатого тела) с их конечными ветвями (из средней мозговой артерии).
- Заднемедиальные центральные артерии (из задней мозговой артерии).
- Прободающие ветви (из задней соединительной артерии).

Внутренняя капсула получает большую часть крови из средней мозговой артерии (передняя ножка и колено) и из передней ворсинчатой артерии (задняя ножка). Если проходимость этих сосудов нарушена, то функция пирамидных путей ухудшается, вызывая паралич на противоположной стороне тела (инсульт, центральный паралич).

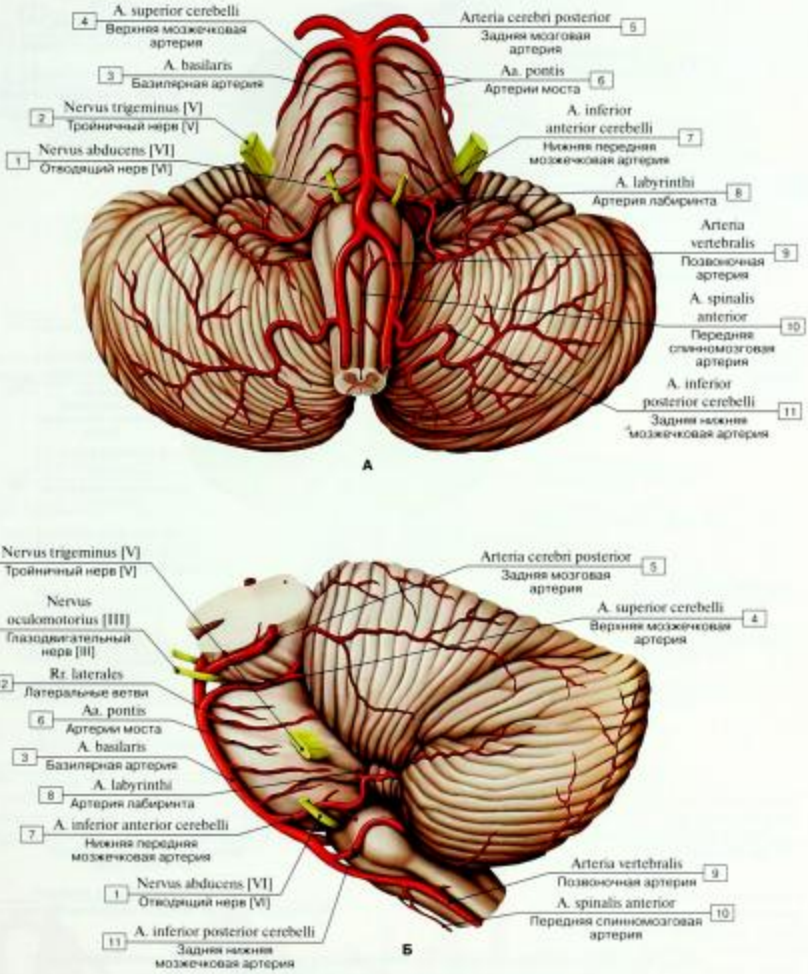

Рис. 748. Артерии мозжечка и ствола мозга (А – вид снизу, Б – вид сбоку):

1 – Abducent nerve; Abducens nerve [VI]; 2 – Trigeminal nerve [V]; 3 – Basilar artery; 4 – Superior cerebellar artery; 5 – Posterior cerebral artery; 6 – Pontine arteries; 7 – Anterior inferior cerebellar artery; 8 – Labyrinthine artery; 9 – Vertebral artery; 10 – Anterior spinal artery; 11 – Posterior inferior cerebellar artery; 12 – Lateral branches; 13 – Oculomotor nerve [III]

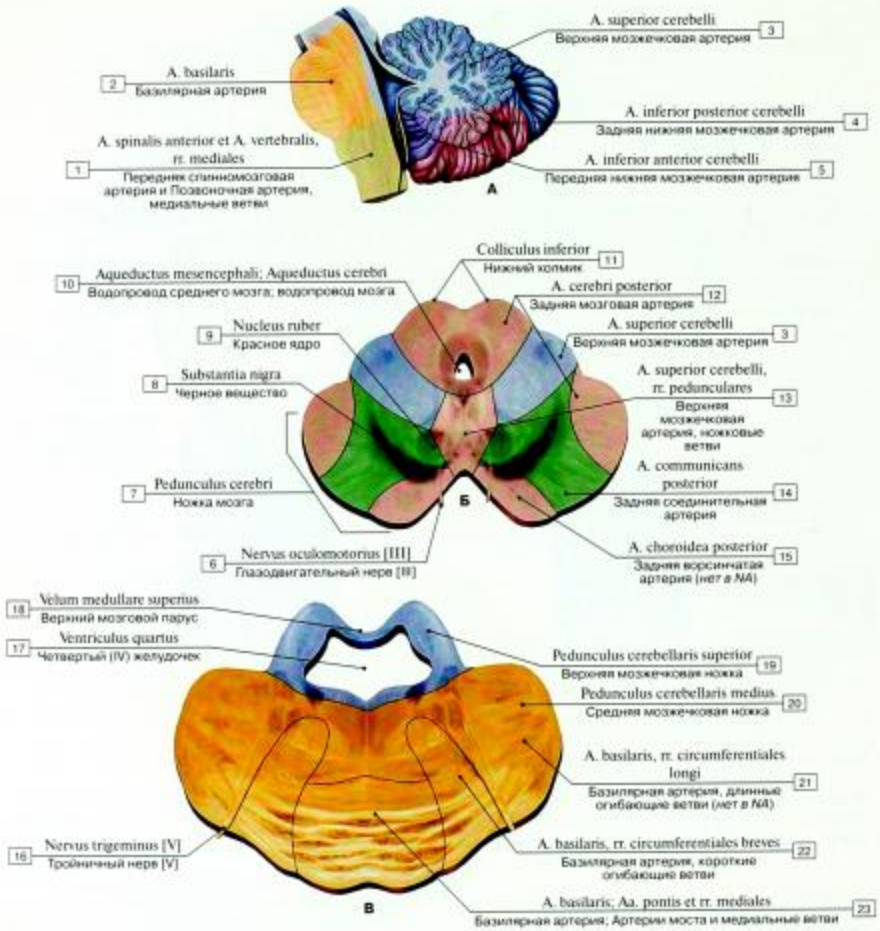

Рис. 749-1. Распределение артерий (А – ствол мозга и мозжечок, средний сагиттальный срез, Б – средний мозг, поперечный срез, В – мост, поперечный срез):

1 – Anterior spinal artery and Vertebral artery, medial branches; paramedian pontine branches; 2 – Basilar artery; 3 – Superior cerebellar artery; 4 – Posterior inferior cerebellar artery; 5 – Anterior inferior cerebellar artery; 6 – Oculomotor nerve [III]; 7 – Cerebral peduncle; 8 – Substantia nigra; 9 – Red nucleus; 10 – Aqueduct of midbrain; Cerebral aqueduct; 11 – Inferior colliculus; 12 – Posterior cerebral artery; 13 – Superior cerebellar artery, peduncular branches; 14 – Posterior communicating artery; 15 – Posterior choroidal artery; 16 – Trigeminal nerve [V]; 17 – Fourth ventricle; 18 – Superior medullary velum; 19 – Superior cerebellar peduncle; 20 – Middle cerebellar peduncle; 21 – Basilar artery, long circumferential branches; 22 – Basilar artery, short circumferential branches; 23 – Basilar artery, Pontine arteries and medial branches; paramedian pontine branches

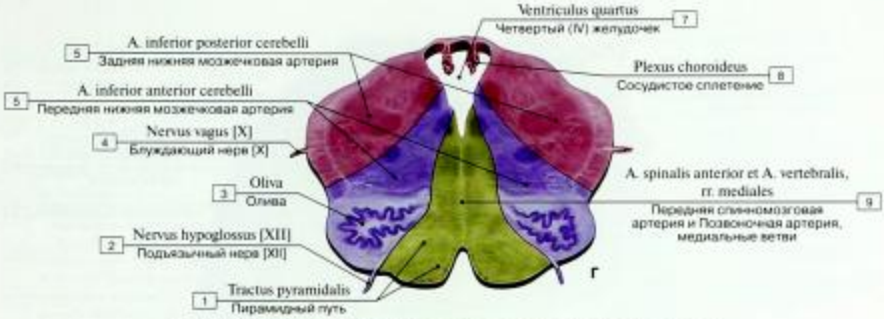

Рис. 749-2. Распределение артерий продолговатого мозга, поперечный срез:

1 – Pyramidal tract; 2 – Hypoglossal nerve [XII]; 3 – Inferior olive; 4 – Vagus nerve [X]; 5 – Anterior inferior cerebellar artery; 6 – Posterior inferior cerebellar artery; 7 – Fourth ventricle; 8 – Vascular plexus; 9 – Anterior spinal artery and Vertebral artery, medial branches; paramedian pontine branches

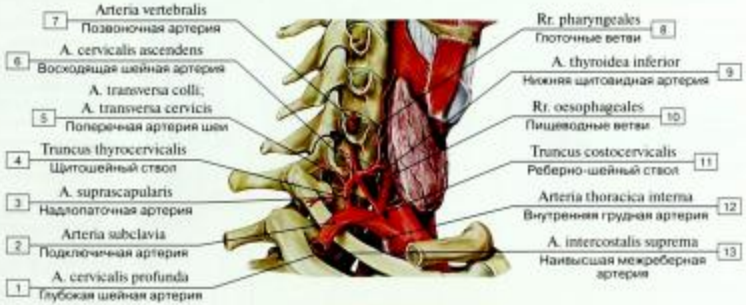

Рис. 750. Щитошейный ствол:

1 – Deep cervical artery; 2 – Subclavian artery; 3 – Suprascapular artery; 4 – Thyrocervical trunk; 5 – Transverse cervical artery; 6 – Ascending cervical artery; 7 – Vertebral artery; 8 – Pharyngeal branches; 9 – Inferior thyroid artery; 10 – Oesophageal branches; 11 – Costocervical trunk; 12 – Internal thoracic artery; 13 – Supreme intercostal artery

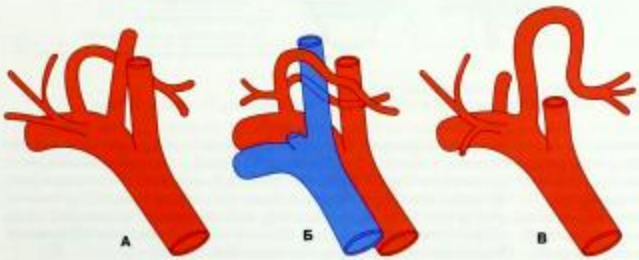

Ход нижней щитовидной артерии весьма изменчив. Он может проходить медиально позади позвоночной артерии (А), может разделиться сразу же после отхождения от щитошейного ствола (Б), может начинаться как первая ветвь подключичной артерии (В).

Рис. 751. Варианты строения щитошейного ствола (схема)

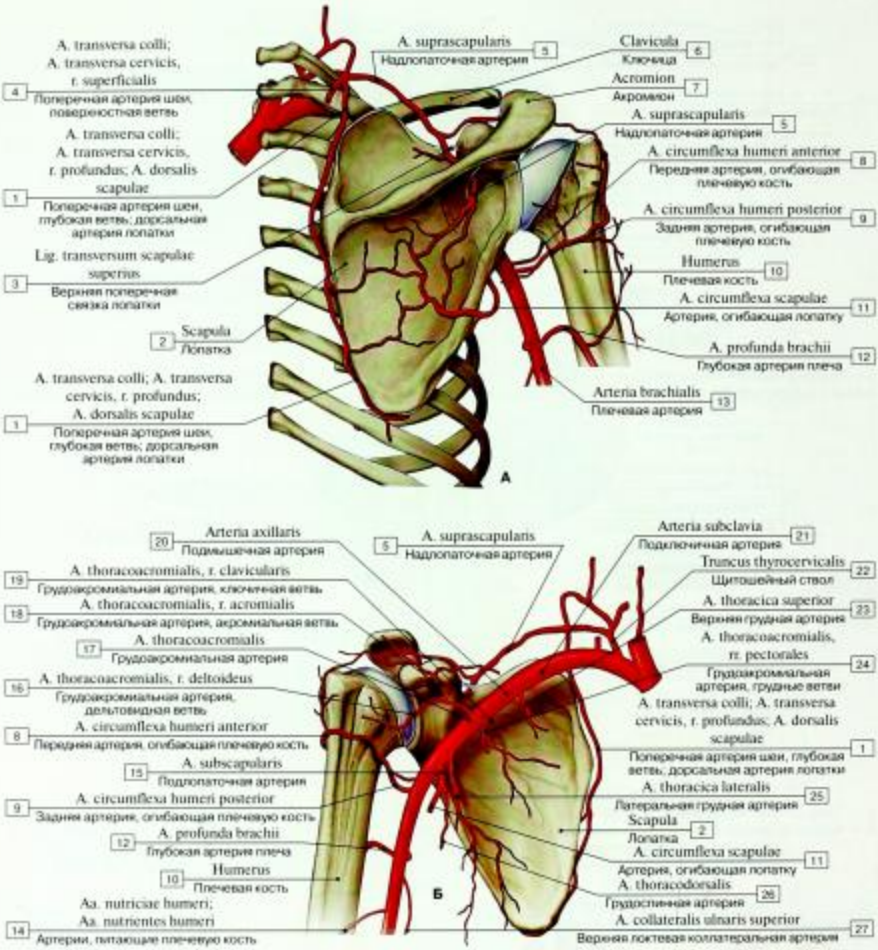

Рис. 752. Подключичная и подмышечная артерии и их ветви (А – вид спереди, Б – вид изнутри):

1 – Transverse cervical artery, Deep branch; Dorsal scapular artery; 2 – Scapula; 3 – Superior transverse scapular ligament; 4 – Transverse cervical artery, superficial branch; 5 – Suprascapular artery; 6 – Clavicle; 7 – Acromion; 8 – Anterior circumflex humeral artery; 9 – Posterior circumflex humeral artery; 10 – Humerus; 11 – Circumflex scapular artery; 12 – Profunda brachii artery; Deep artery of arm; 13 – Brachial artery; 14 – Humeral nutrient artery; 15 – Subscapular artery; 16 – Thoraco-acromial artery, deltoid branch; 17 – Thoraco-acromial artery; 18 – Thoraco-acromial artery, acromial branch; 19 – Thoraco-acromial artery, clavicular branch; 20 – Axillary artery; 21 – Subclavian artery; 22 – Thyrocervical trunk; 23 – Superior thoracic artery; 24 – Thoraco-acromial artery, pectoral branches; 25 – Lateral thoracic artery; 26 – Thoracodorsal artery; 27 – Superior ulnar collateral artery

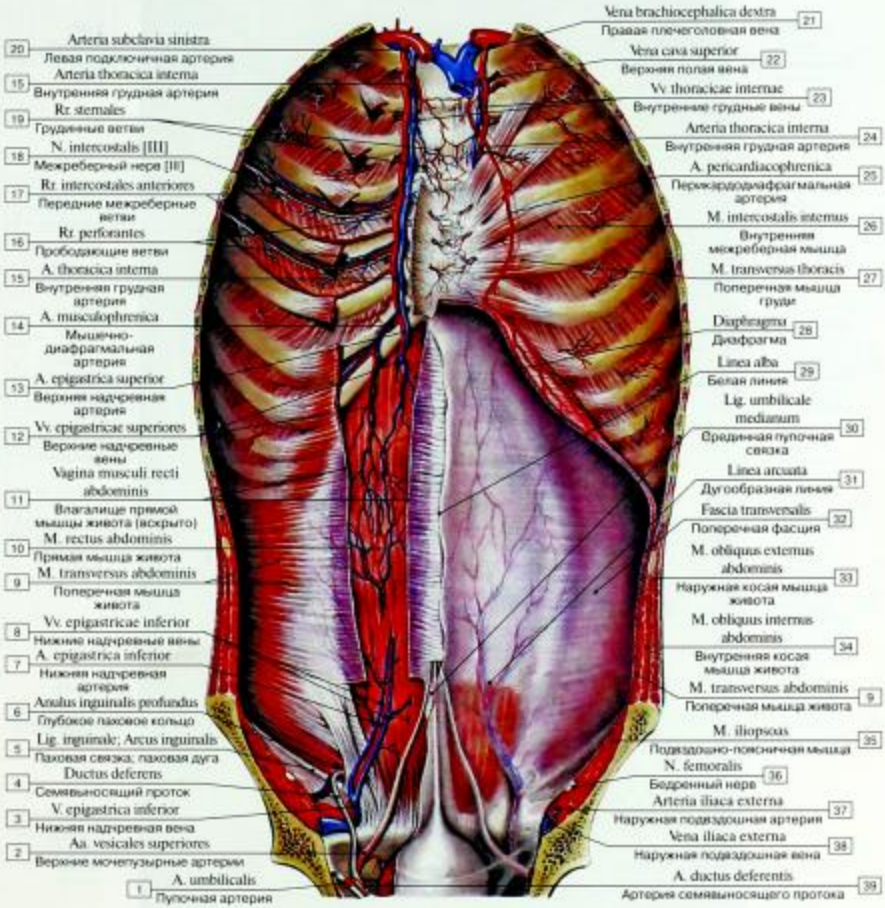

Рис. 753. Внутренняя грудная артерия:

1 – Umbilical artery; 2 – Superior vesical arteries; 3 – Inferior epigastric vein; 4 – Ductus deferens; Vas deferens; 5 – Inguinal ligament; 6 – Deep inguinal ring; 7 – Inferior epigastric artery; 8 – Inferior epigastric veins; 9 – Transversus abdominis; Transverse abdominal; 10 – Rectus abdominis; 11 – Rectus sheath; 12 – Superior epigastric veins; 13 – Superior epigastric artery; 14 – Musculophrenic artery; 15 – Internal thoracic artery; 16 – Perforating branches; 17 – Anterior intercostal branches; 18 – Intercostal nerve [III]; 19 – Sternal branches; 20 – Left subclavian artery; 21 – Right brachiocephalic vein; 22 – Superior vena cava; 23 – Internal thoracic veins; 24 – Internal thoracic artery; 25 – Pericardiacophrenic artery; 26 – Internal intercostal muscle; 27 – Transversus thoracis; 28 – Diaphragm; 29 – Linea alba; 30 – Median umbilical ligament; 31 – Arcuate line; 32 – Transversalis fascia; 33 – External oblique; 34 – Internal oblique; 35 – Iliopsoas; 36 – Femoral nerve; 37 – External iliac artery; 38 – External iliac vein; 39 – Artery to ductus deferens; Artery to vas deferens

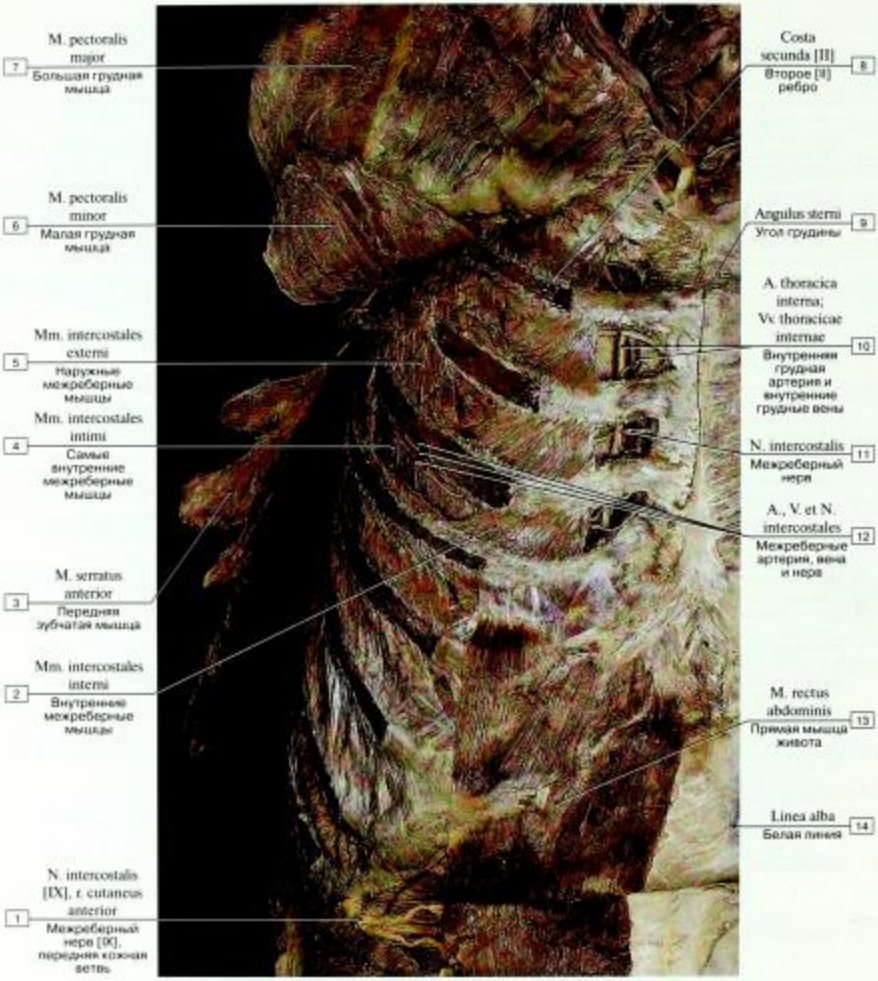

Рис. 754. Внутренняя грудная артерия, вид спереди (фотография натурального препарата):

1 – Intercostal nerve [IX], anterior cutaneous branch; 2 – Internal intercostal muscle; 3 – Serratus anterior; 4 – Innermost intercostal muscle; 5 – External intercostal muscle; 6 – Pectoralis minor; 7 – Pectoralis major; 8 – Second [II] rib; 9 – Sternal angle; 10 – Internal thoracic artery; Internal thoracic veins; 11 – Intercostal nerve; 12 – Intercostal artery, vein and nerve; 13 – Rectus abdominis; 14 – Linea alba

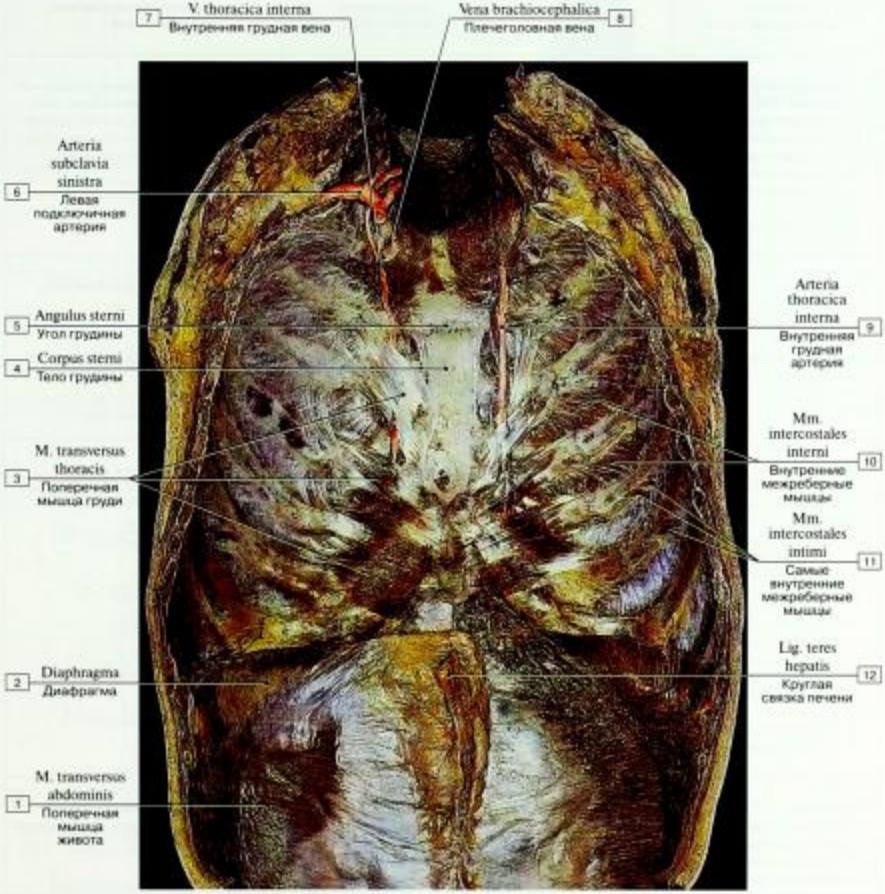

Рис. 755. Внутренняя грудная артерия, вид изнутри (фотография натурального препарата):

1 – Transversus abdominis; Transverse abdominal; 2 – Diaphragm; 3 – Transversus thoracis; 4 – Body of sternum; 5 – Sternal angle; 6 – Left subclavian artery; 7 – Internal thoracic vein; 8 – Brachiocephalic vein; 9 – Internal thoracic artery; 10 – Internal intercostal muscle; 11 – Innermost intercostal muscle; 12 – Round ligament of liver

Таблица 34. Артерии верхней конечности

Артерии и их основные ветви	Начало	Направление артерии (ход)	Кровоснабжаемые органы (области)
Подмышечная а. 1. Верхняя грудная а. 2. Грудоакромиальная а. 2. Латеральная грудная а. 3. Подлопаточная а. 4, 5. Передняя и задняя а., огибающие плечевую кость 6. Мышечные ветви	Продолжение подключичной артерии. Начинается на уровне латерального края I ребра	Вниз, медиально от плечевого сустава и плечевой кости. На уровне нижнего края большой грудной мышцы переходит в плечевую артерию	Содержимое подмышечной полости (жировая клетчатка, лимфатические узлы), кожа и мышцы боковой стенки грудной полости, кожа и мышцы плечевого пояса, плечевой сустав, молочная железа
Плечевая а. 1. Мышечные ветви 2. Верхняя локтевая коллатеральная а. 3. Нижняя локтевая коллатеральная а. 4. Глубокая а. плеча	Продолжение подмышечной артерии. Начинается у нижнего края большой грудной мышцы от плечевой в верхней трети плеча	В медиальной борозде плеча до локтевой ямки, где артерия делится на лучевую и локтевую артерии Плечемышечный канал между задней поверхностью плечевой кости и трехглавой мышцей плеча	Кожа и мышцы плеча, плечевая кость, локтевой сустав Плечевая кость. Мышцы: дельтовидная, плечевая, трехглавая
Лучевая а. 1. Мышечные ветви 2. Лучевая возвратная а. 3. Поверхностная ладонная ветвь (участвует в образовании поверхностной ладонной дуги) 4. Ладонная запястная ветвь (участвует в образовании ладонной сети запястья) 5. Тыльная запястная ветвь (участвует в образовании тыльной сети запястья) 6. I тыльная пястная а. 7. А. большого пальца кисти	От плечевой артерии в локтевой ямке	В лучевой борозде параллельно одноименной кости, в дистальном отделе предплечья переходит на тыл кисти, затем через I межкостный промежуток – на ладонь. Концевой отдел образует глубокую ладонную дугу, анастомозируя с глубокой ладонной ветвью локтевой артерии	Кожа и мышцы предплечья и кисти, лучевая кость, локтевой, лучезапястный суставы и суставы кисти
Локтевая а. 1. Мышечные ветви 2. Локтевая возвратная а. 3. Общая межкостная а. 4. Ладонная запястная ветвь (участвует в образовании ладонной сети запястья) 5. Тыльная запястная ветвь (участвует в образовании тыльной сети запястья) 6. Глубокая ладонная ветвь (участвует в образовании глубокой ладонной дуги)	От плечевой артерии в локтевой ямке	В локтевой борозде до лучезапястного сустава, переходит на ладонь, где образует поверхностную ладонную дугу, анастомозируя с поверхностной ладонной ветвью лучевой артерии	Кожа и мышцы предплечья и кисти, локтевая кость, локтевой, лучезапястный суставы, суставы кисти

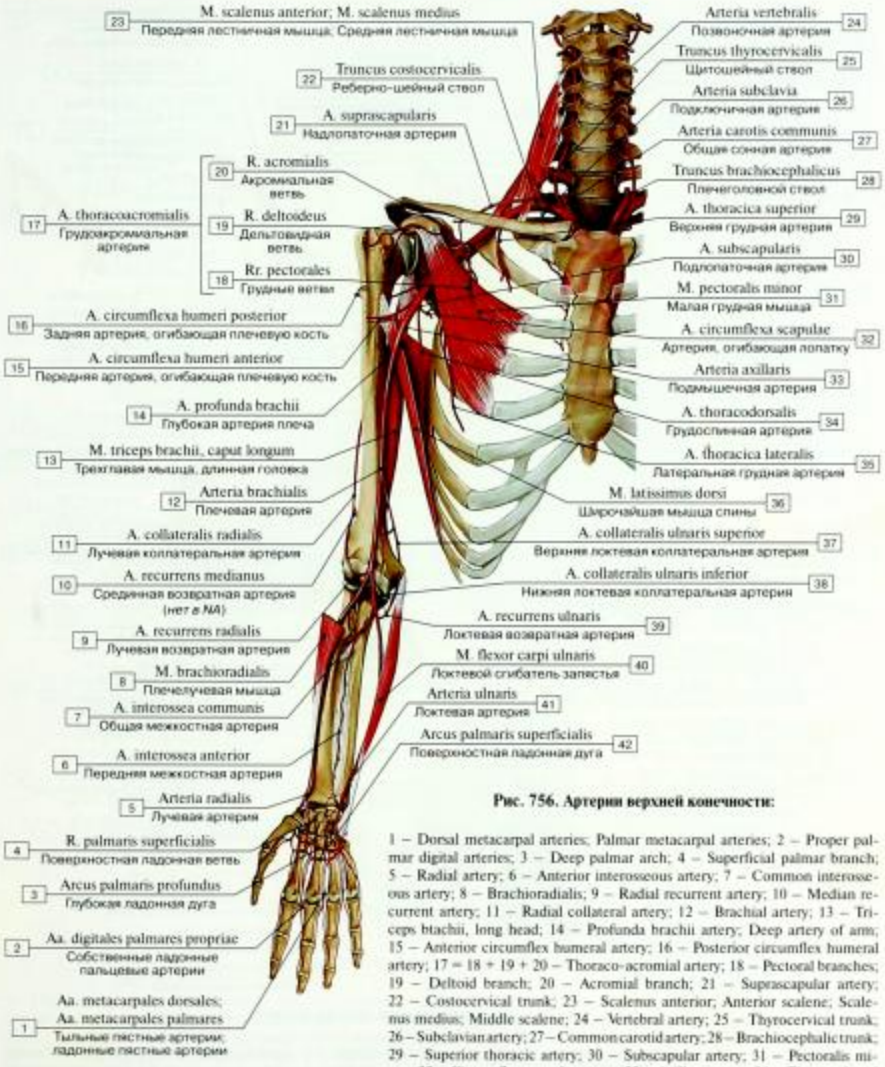

Рис. 756. Артерии верхней конечности:

1 – Dorsal metacarpal arteries; Palmar metacarpal arteries; 2 – Proper palmar digital arteries; 3 – Deep palmar arch; 4 – Superficial palmar branch; 5 – Radial artery; 6 – Anterior interosseous artery; 7 – Common interosseous artery; 8 – Brachioradialis; 9 – Radial recurrent artery; 10 – Median recurrent artery; 11 – Radial collateral artery; 12 – Brachial artery; 13 – Triceps brachii, long head; 14 – Profunda brachii artery; Deep artery of arm; 15 – Anterior circumflex humeral artery; 16 – Posterior circumflex humeral artery; 17 = 18 + 19 + 20 – Thoraco-acromial artery; 18 – Pectoral branches; 19 – Deltoid branch; 20 – Acromial branch; 21 – Suprascapular artery; 22 – Costocervical trunk; 23 – Scalenus anterior; Anterior scalene; Scalenus medius; Middle scalene; 24 – Vertebral artery; 25 – Thyrocervical trunk; 26 – Subclavian artery; 27 – Common carotid artery; 28 – Brachiocephalic trunk; 29 – Superior thoracic artery; 30 – Subscapular artery; 31 – Pectoralis minor; 32 – Circumflex scapular artery; 33 – Axillary artery; 34 – Thoracodorsal artery; 35 – Lateral thoracic artery; 36 – Latissimus dorsi; 37 – Superior ulnar collateral artery; 38 – Inferior ulnar collateral artery; 39 – Ulnar recurrent artery; 40 – Flexor carpi ulnaris; 41 – Ulnar artery; 42 – Superficial palmar arch

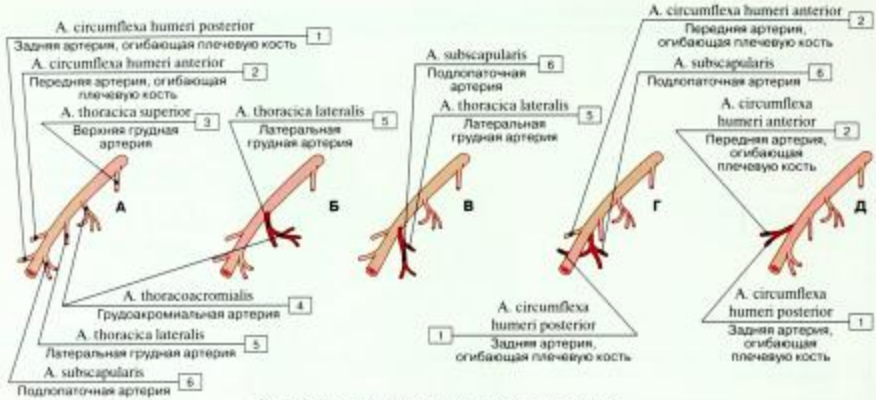

Рис. 757. Варианты подмышечной артерии (схема):

1 – Posterior circumflex humeral artery; 2 – Anterior circumflex humeral artery; 3 – Superior thoracic artery; 4 – Thoraco-acromial artery; 5 – Lateral thoracic artery; 6 – Subscapular artery

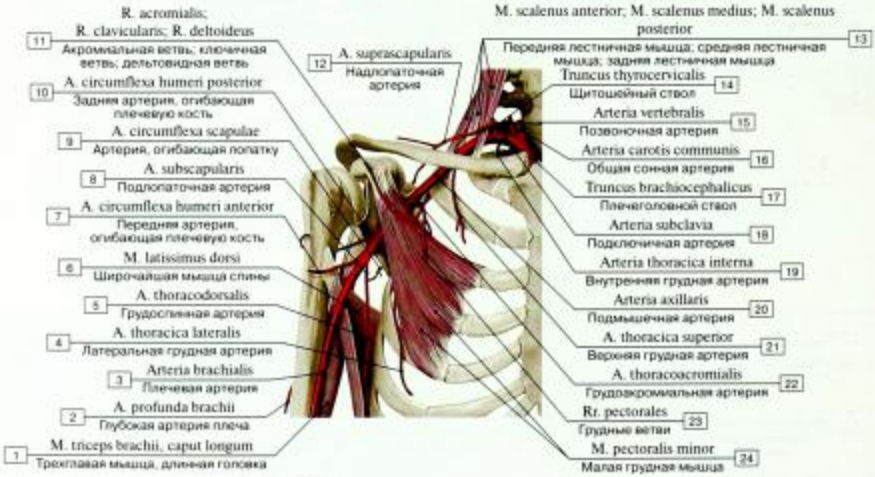

Рис. 758. Подмышечная артерия и ее ветви (схема):

1 – Triceps brachii, long head; 2 – Profunda brachii artery; Deep artery of arm; 3 – Brachial artery; 4 – Lateral thoracic artery; 5 – Thoracodorsal artery; 6 – Latissimus dorsi; 7 – Anterior circumflex humeral artery; 8 – Subscapular artery; 9 – Circumflex scapular artery; 10 – Posterior circumflex humeral artery; 11 – Acromial branch; Clavicular branch; Deltoid branch; 12 – Suprascapular artery; 13 – Scalenus anterior; Anterior scalene; Scalenus medius; Middle scalene; Scalenus posterior; Posterior scalene; 14 – Thyrocervical trunk; 15 – Vertebral artery; 16 – Common carotid artery; 17 – Brachiocephalic trunk; 18 – Subclavian artery; 19 – Internal thoracic artery; 20 – Axillary artery; 21 – Superior thoracic artery; 22 – Thoraco-acromial artery; 23 – Pectoral branches; 24 – Pectoralis minor

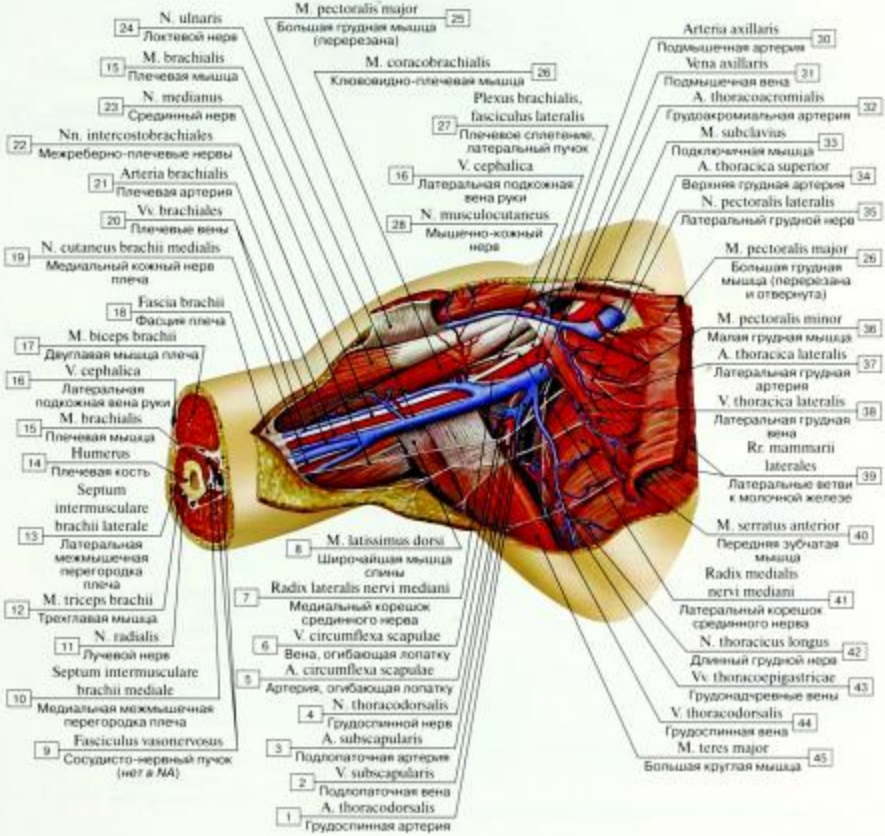

Рис. 759. Артерии подмышечной ямки:

1 – Thoracodorsal artery; 2 – Subscapular vein; 3 – Subscapular artery; 4 – Thoracodorsal nerve; 5 – Circumflex scapular artery; 6 – Circumflex scapular vein; 7 – Lateral root of median nerve; 8 – Latissimus dorsi; 9 – Vasonervous fasciculus; 10 – Medial intermuscular septum of arm; 11 – Radial nerve; 12 – Triceps brachii; 13 – Lateral intermuscular septum of arm; 14 – Humerus; 15 – Brachialis; 16 – Cephalic vein; 17 – Biceps brachii; 18 – Brachial fascia; 20 – Medial cutaneous nerve of arm; Medial brachial cutaneous nerve; 21 – Brachial veins; 22 – Brachial artery; 23 – Intercostobrachial nerves; 24 – Median nerve; 25 – Ulnar nerve; 26 – Pectoralis major; 27 – Coracobrachialis; 28 – Brachial plexus, lateral cord; 29 – Musculocutaneous nerve; 30 – Axillary artery; 31 – Axillary vein; 32 – Thoraco-acromial artery; 33 – Subclavius; 34 – Superior thoracic artery; 35 – Lateral pectoral nerve; 36 – Pectoralis minor; 37 – Lateral thoracic artery; 38 – Lateral thoracic vein; 39 – Lateral mammary branches; 40 – Serratus anterior; 41 – Medial root of median nerve; 42 – Long thoracic nerve; 43 – Thoraco-epigastric veins; 44 – Thoracodorsal vein; 45 – Teres major

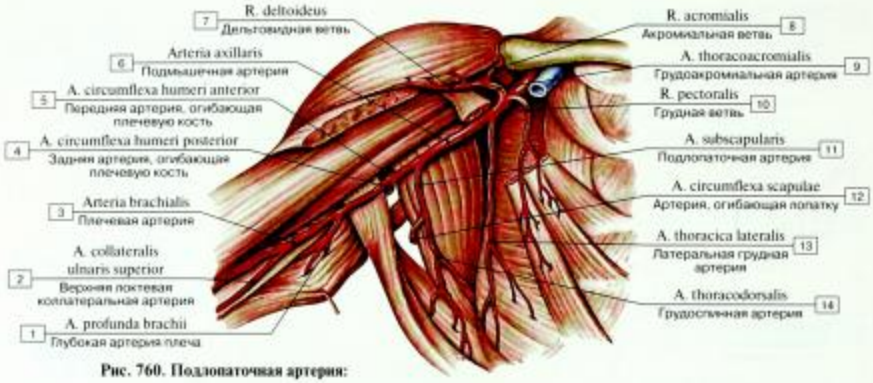

Рис. 760. Подлопаточная артерия:

1 – Profunda brachii artery; Deep artery of arm; 2 – Superior ulnar collateral artery; 3 – Brachial artery; 4 – Posterior circumflex humeral artery; 5 – Anterior circumflex humeral artery; 6 – Axillary artery; 7 – Deltoid branch; 8 – Acromial branch; 9 – Thoraco-acromial artery; 10 – Pectoral branch; 11 – Subscapular artery; 12 – Circumflex scapular artery; 13 – Lateral thoracic artery; 14 – Thoracodorsal artery

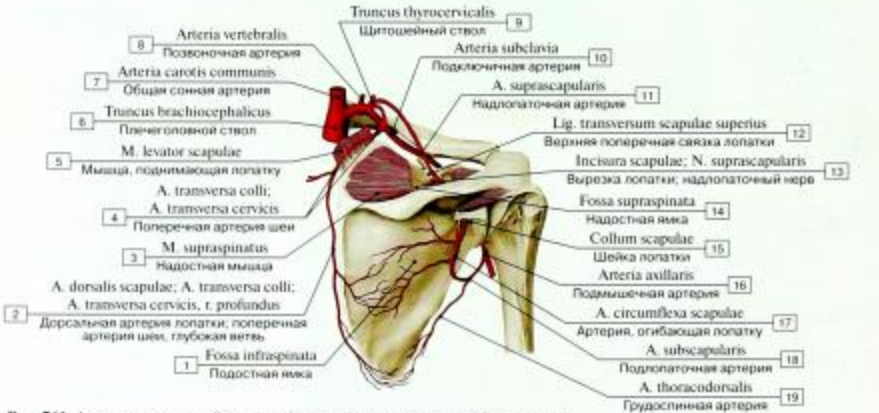

Рис. 761. Анастомозы артерий лопатки (артериальная дуга лопатки), вид сзади:

1 – Infraspinous fossa; 2 – Dorsal scapular artery; Transverse cervical artery, deep branch; 3 – Supraspinatus; 4 – Transverse cervical artery; 5 – Levator scapulae; 6 – Brachiocephalic trunk; 7 – Common carotid artery; 8 – Vertebral artery; 9 – Thyrocervical trunk; 10 – Subclavian artery; 11 – Suprascapular artery; 12 – Superior transverse scapular ligament; 13 – Suprascapular notch; Suprascapular nerve; 14 – Supraspinous fossa; 15 – Neck of scapula; 16 – Axillary artery; 17 – Circumflex scapular artery; 18 – Subscapular artery; 19 – Thoracodorsal artery

Надлопаточная артерия отходит от щитошейного ствола и проходит под верхней поперечной связкой лопатки, попадая в надостную ямку. Затем она огибает шейку лопатки, проходит под нижней поперечной связкой лопатки (часто отсутствующую) и входит в подостную ямку, где анастомозирует с артерией, огибающей лопатку (от подлопаточной артерии), и глубокой ветвью поперечной артерии шеи (дорсальной артерией лопатки).

Обращаем внимание на анастомоз между надлопаточной артерией и артерией, огибающей лопатку (дуга лопатки). Он важен с клинической точки зрения, так как может обеспечить коллатеральное кровообращение в ответ на перекрытие либо закупорку подмышечной артерии.

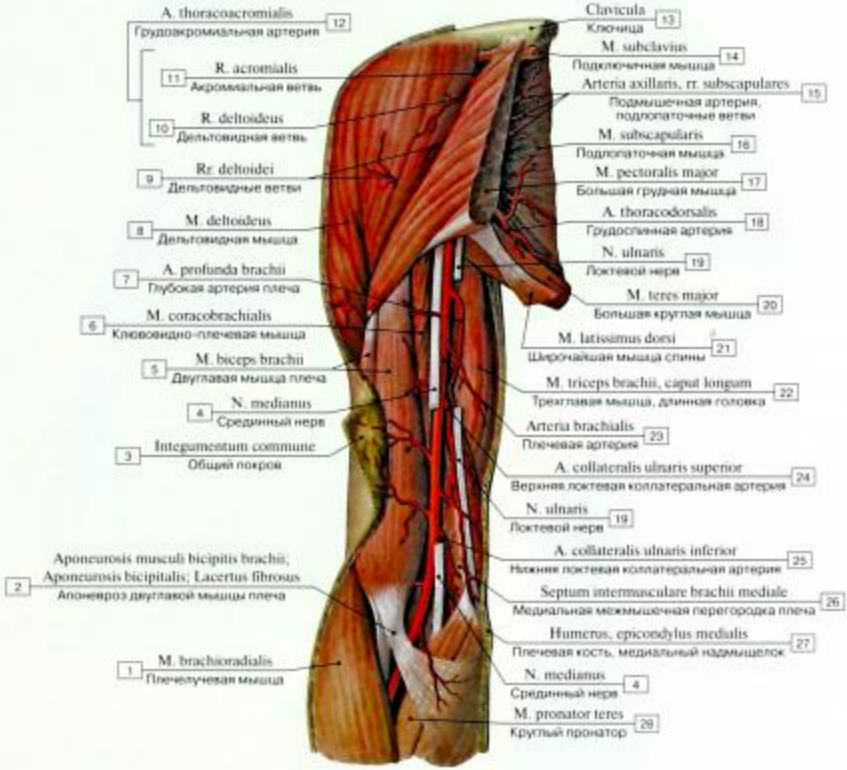

Рис. 762. Артерии плеча, вид спереди:

1 – Brachioradialis; 2 – Bicipital aponeurosis; 3 – The integument; 4 – Median nerve; 5 – Biceps brachii; 6 – Coracobrachialis; 7 – Profunda brachii artery; Deep artery of arm; 8 – Deltoid; 9 – Deltoid branches; 10 – Deltoid branch; 11 – Acromial branch; 12 = 10 +11 – Thoraco-acromial artery; 13 – Clavicle; 14 – Subclavius; 15 – Axillary artery, subscapular branches; 16 – Subscapularis; 17 – Pectoralis major; 18 – Thoracodorsal artery; 19 – Ulnar nerve; 20 – Teres major; 21 – Latissimus dorsi; 22 – Triceps brachii, long head; 23 – Brachial artery; 24 – Superior ulnar collateral artery; 25 – Inferior ulnar collateral artery; 26 – Medial intermuscular septum of arm; 27 – Humerus, medial epicondyle; 28 – Pronator teres

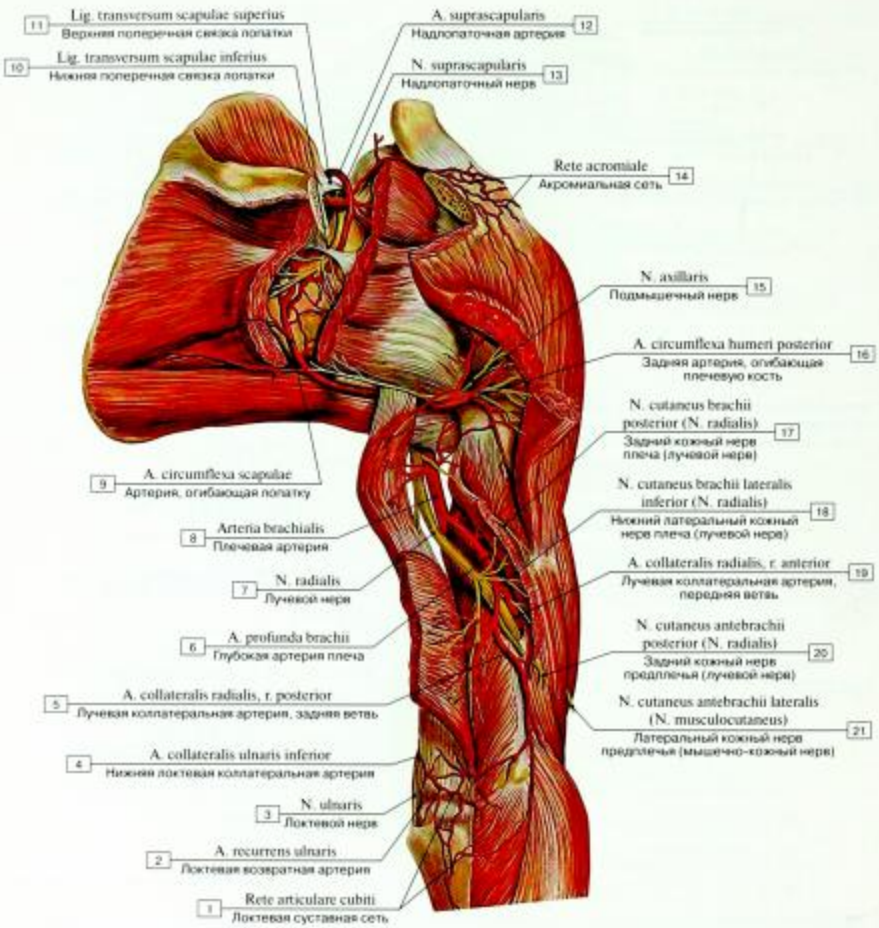

Рис. 763. Артерии плеча, вид сзади:

1 – Cubital anastomosis; 2 – Ulnar recurrent artery; 3 – Ulnar nerve; 4 – Inferior ulnar collateral artery; 5 – Radial collateral artery, posterior branch; 6 – Profunda brachii artery; Deep artery of arm; 7 – Radial nerve; 8 – Brachial artery; 9 – Circumflex scapular artery; 10 – Inferior transverse scapular ligament; 11 – Superior transverse scapular ligament; 12 – Suprascapular artery; 13 – Suprascapular nerve; 14 – Acromial anastomosis; 15 – Axillary nerve; 16 – Posterior circumflex humeral artery; 17 – Posterior cutaneous nerve of arm; Posterior brachial cutaneous nerve (Radial nerve); 18 – Inferior lateral cutaneous nerve of arm; Inferior lateral brachial cutaneous nerve (Radial nerve); 19 – Radial collateral artery, anterior branch; 20 – Posterior cutaneous nerve of forearm; Posterior antebrachial cutaneous nerve (Radial nerve); 21 – Lateral cutaneous nerve of forearm; Lateral antebrachial cutaneous nerve (Musculocutaneous nerve)

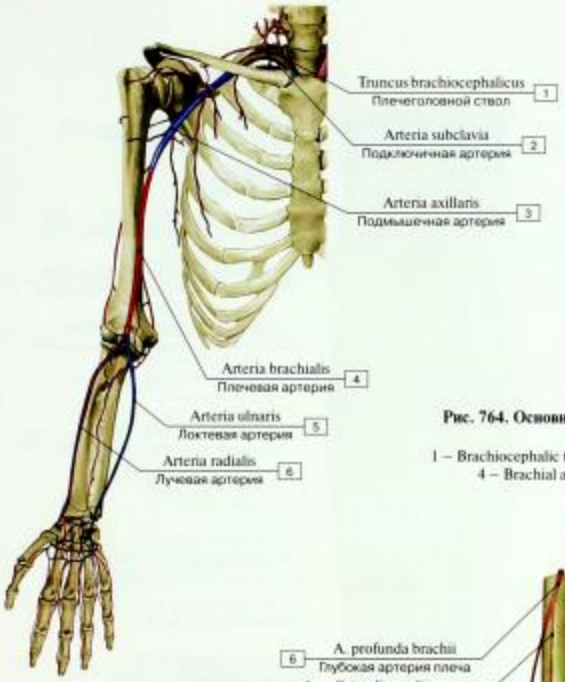

Рис. 764. Основные артерии верхней конечности (схема):

1 – Brachiocephalic trunk; 2 – Subclavian artery; 3 – Axillary artery; 4 – Brachial artery; 5 – Ulnar artery; 6 – Radial artery

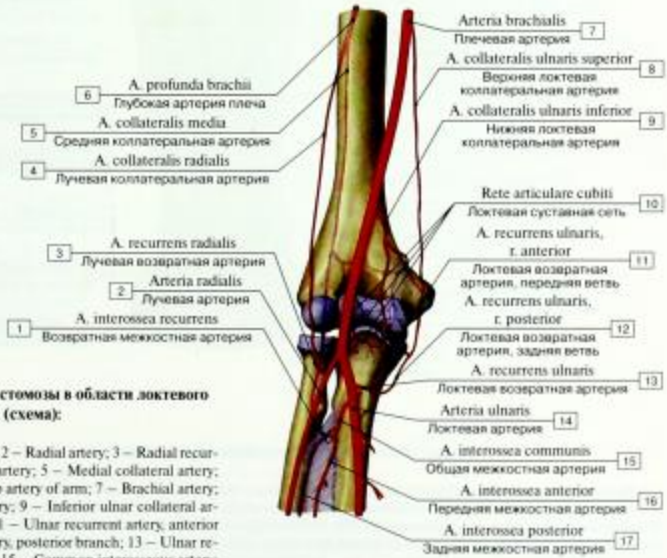

Рис. 765. Артериальные анастомозы в области локтевого сустава (схема):

1 – Recurrent interosseous artery; 2 – Radial artery; 3 – Radial recurrent artery; 4 – Radial collateral artery; 5 – Medial collateral artery; 6 – Profunda brachii artery; Deep artery of arm; 7 – Brachial artery; 8 – Superior ulnar collateral artery; 9 – Inferior ulnar collateral artery; 10 – Cubital anastomosis; 11 – Ulnar recurrent artery, anterior branch; 12 – Ulnar recurrent artery, posterior branch; 13 – Ulnar recurrent artery; 14 – Ulnar artery; 15 – Common interosseous artery; 16 – Anterior interosseous artery; 17 – Posterior interosseous artery

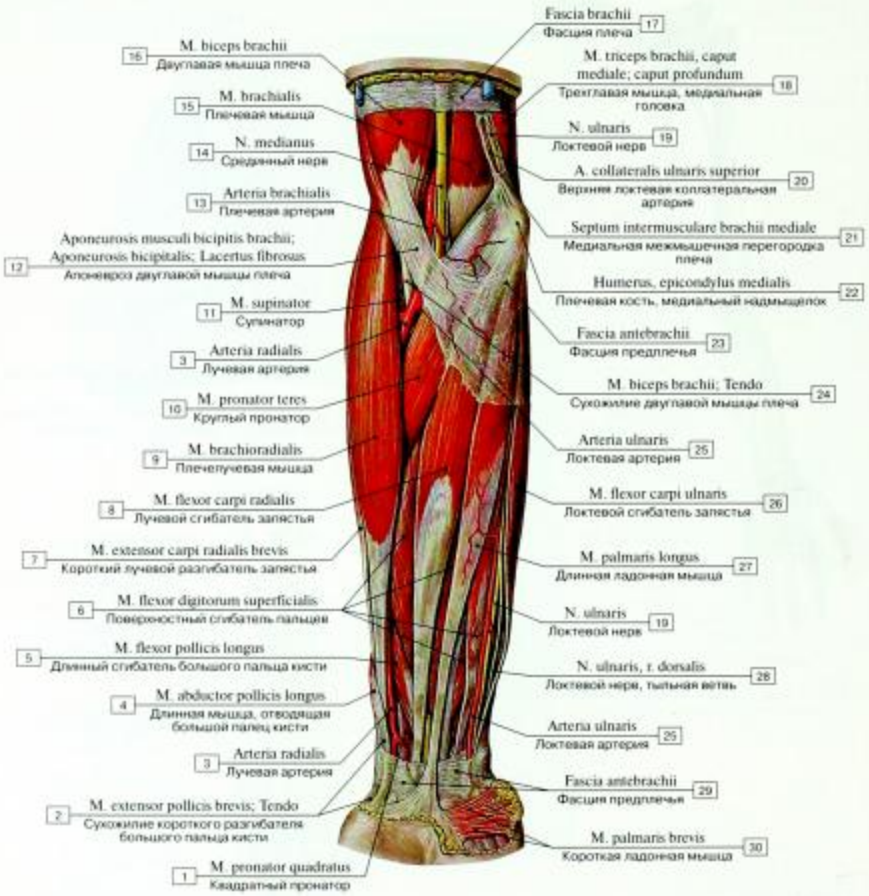

Рис. 766. Артерии и нервы предплечья, вид спереди:

1 – Pronator quadratus; 2 – Extensor pollicis brevis; Tendon; 3 – Radial artery; 4 – Abductor pollicis longus; 5 – Flexor pollicis longus; 6 – Flexor digitorum superficialis; 7 – Extensor carpi radialis brevis; 8 – Flexor carpi radialis; 9 – Brachioradialis; 10 – Pronator teres; 11 – Supinator; 12 – Bicipital aponeurosis; 13 – Brachial artery; 14 – Median nerve; 15 – Brachialis; 16 – Biceps brachii; 17 – Brachial fascia; 18 – Triceps brachii, medial head; deep head; 19 – Ulnar nerve; 20 – Superior ulnar collateral artery; 21 – Medial intermuscular septum of arm; 22 – Humerus, medial epicondyle; 23 – Antebrachial fascia; 24 – Biceps brachii; Tendon; 25 – Ulnar artery; 26 – Flexor carpi ulnaris; 27 – Palmaris longus; 28 – Ulnar nerve, dorsal branch; 29 – Antebrachial fascia; 30 – Palmaris brevis

Рис. 767. Артерии и нервы предплечья (отсечена плечелучевая мышца):

1 – Radial artery, superficial palmar branch; 2 – Median nerve, palmar branch; 3 – Median nerve; 4 – Radial artery; 5 – Brachioradialis; Tendon; 6 – Radial nerve, superficial branch; 7 – Supinator; 8 – Radial recurrent artery; 9 – Biceps brachii; Tendon; 10 – Radial nerve, deep branch; 11 – Radial collateral artery; 12 – Brachioradialis; 13 – Radial nerve; 14 – Brachial artery; 15 – Medial intermuscular septum of arm; 16 – Superior ulnar collateral artery; 17 – Ulnar nerve; 18 – Inferior ulnar collateral artery; 19 – Brachialis; 20 – Median nerve; 21 – Ulnar artery; 22 – Flexor digitorum superficialis; 23 – Ulnar nerve, palmar branch; 24 – Ulnar nerve, dorsal branch; 25 – Ulnar artery, dorsal carpal branch

Рис. 768. Деление плечевой артерии, вид спереди:

1 – Palmaris longus; Tendon; 2 – Radial artery, superficial palmar branch; 3 – Flexor carpi radialis; Tendon; 4 – Median nerve, palmar branch; 5 – Radial artery; 6 – Radial nerve, superficial branch; 7 – Flexor pollicis longus; 8 – Common interosseous artery; 9 – Brachioradialis; 10 – Supinator; 11 – Radial nerve, superficial branch; 12 – Radial recurrent artery; 13 – Ulnar artery; 14 – Radial nerve, deep branch; 15 – Radial nerve; 16 – Biceps brachii; 17 – Ulnar nerve; 18 – Brachial artery; 19 – Brachialis; 20 – Median nerve; 21 – Pronator teres, ulnar head; 22 – Pronator teres; 23 – Ulnar recurrent artery; 24 – Flexor carpi radialis; 25 – Flexor digitorum superficialis, radial head; 26 – Flexor carpi ulnaris; Tendon; 27 – Ulnar nerve, dorsal branch; 28 – Ulnar artery, dorsal carpal branch

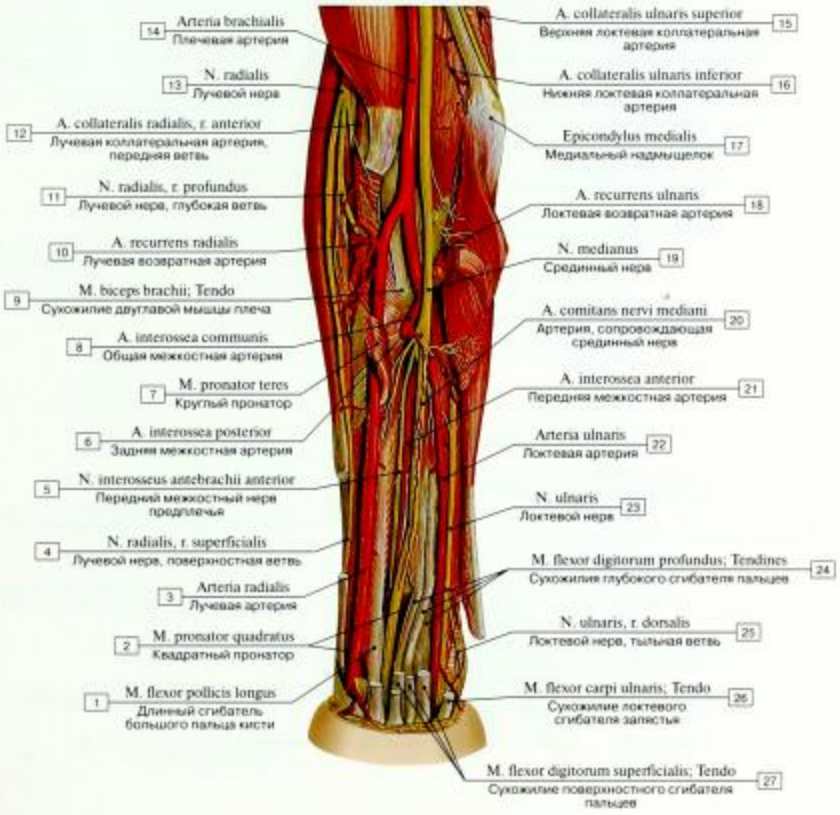

Рис. 769. Артерии предплечья, поверхностные мышцы удалены, вид спереди:

1 – Flexor pollicis longus; 2 – Pronator quadratus; 3 – Radial artery; 4 – Radial nerve, superficial branch; 5 – Anterior interosseous nerve; 6 – Posterior interosseous artery; 7 – Pronator teres; 8 – Common interosseous artery; 9 – Biceps brachii; Tendon; 10 – Radial recurrent artery; 11 – Radial nerve, deep branch; 12 – Radial collateral artery, anterior branch; 13 – Radial nerve; 14 – Brachial artery; 15 – Superior ulnar collateral artery; 16 – Inferior ulnar collateral artery; 17 – Medial epicondyle; 18 – Ulnar recurrent artery; 19 – Median nerve; 20 – Median artery; 21 – Anterior interosseous artery; 22 – Ulnar artery; 23 – Ulnar nerve; 24 – Flexor digitorum profundus; Tendons; 25 – Ulnar nerve, dorsal branch; 26 – Flexor carpi ulnaris; Tendon; 27 – Flexor digitorum superficialis; Tendon

Рис. 770. Локтевая и лучевая артерии, вид спереди:

1 – Radialis indicis artery; 2 – Princeps pollicis artery, branches; 3 – Adductor pollicis; 4 – Princeps pollicis artery; 5 – Deep palmar arch; 6 – Radial artery, superficial palmar branch; 7 – Flexor retinaculum; 8 – Radial artery, palmar carpal branch; 9 – Flexor pollicis longus; 10 – Radial artery; 11 – Posterior interosseous artery; 12 – Common interosseous artery; 13 – Radial recurrent artery; 14 – Radial nerve, deep branch; 15 – Radial nerve, superficial branch; 16 – Brachial artery; 17 – Biceps brachii; 18 – Brachialis; 19 – Median nerve; 20 – Superior ulnar collateral artery; 21 – Ulnar nerve; 22 – Humerus, medial epicondyle; 23 – Inferior ulnar collateral artery; 24 – Anterior branch; 25=24+26 – Ulnar recurrent artery; 26 – Posterior branch; 27 – Ulnar artery; 28 – Flexor carpi ulnaris; 29 – Anterior interosseous artery; 30 – Flexor digitorum profundus; 31 – Pronator quadratus; 32 – Ulnar artery, palmar carpal branch; 33 – Pisiform; 34 – Ulnar artery, deep palmar branch; 35 – Superficial palmar arch; 36 – Common palmar digital arteries; 37 – Proper palmar digital arteries

Рис. 771. Артерии предплечья, вид сзади:

1 – Ulnar nerve, dorsal branch; 2 – Dorsal carpal arch; 3 – Extensor digiti minimi; Tendon; 4 – Extensor carpi ulnaris; Tendon; 5 – Extensor carpi ulnaris; 6 – Anconeus; 7 – Cubital anastomosis; 8 – Olecranon; 9 – Ulnar recurrent artery; 10 – Ulnar nerve; 11 – Triceps brachii; 12 – Radial collateral artery; 13 – Brachioradialis; 14 – Extensor carpi radialis longus; 15 – Lateral epicondyle; 16 – Extensor carpi radialis brevis; 17 – Radial nerve, deep branch; 18 – Posterior interosseous artery; 19 – Extensor digitorum; 20 – Abductor pollicis longus; 21 – Extensor pollicis brevis; 22 – Radial nerve, superficial branch; 23 – Anterior interosseous artery; 24 – Extensor retinaculum

Рис. 772. Артерии предплечья, разгибатель пальцев отведен, вид сзади:

1 – Ulnar nerve, dorsal branch; 2 – Extensor retinaculum; 3 – Extensor carpi ulnaris; Tendon; 4 – Extensor pollicis longus; 5 – Radial nerve, deep branch; Posterior interosseous nerve; 6 – Extensor digitorum; 7 – Posterior interosseous artery; 8 – Recurrent interosseous artery; 9 – Anconeus; 10 – Inferior ulnar collateral artery; 11 – Supinator; 12 – Radial nerve, deep branch; 13 – Extensor carpi radialis brevis; 14 – Muscular branches; 15 – Abductor pollicis longus; 16 – Interosseous membrane; 17 – Radial nerve, superficial branch; 18 – Extensor pollicis brevis; 19 – Extensor pollicis longus; Tendon

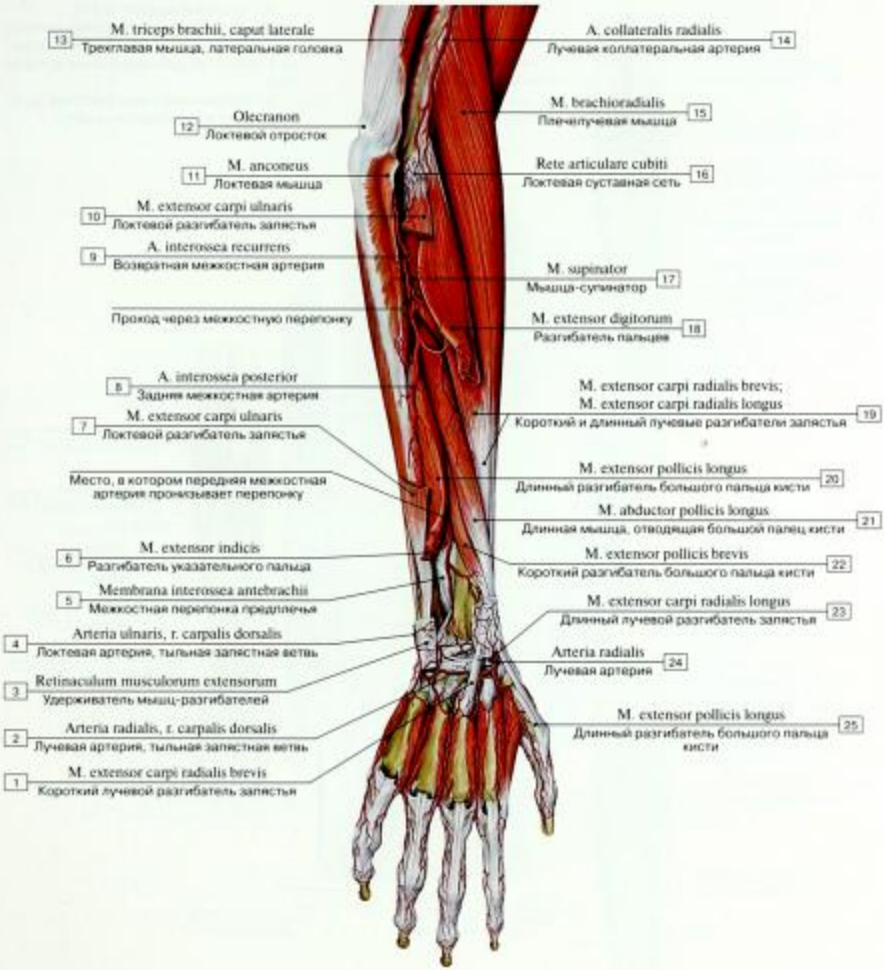

Рис. 773. Артерии задней области предплечья и тыла кисти:

1 – Extensor carpi radialis brevis; 2 – Radial artery, dorsal carpal branch; 3 – Extensor retinaculum; 4 – Ulnar artery, dorsal carpal branch; 5 – Interosseous membrane of forearm; 6 – Extensor indicis; 7 – Extensor carpi ulnaris; 8 – Posterior interosseous artery; 9 – Recurrent interosseous artery; 10 – Extensor carpi ulnaris; 11 – Anconeus; 12 – Olecranon; 13 – Triceps brachii, lateral head; 14 – Radial collateral artery; 15 – Brachioradialis; 16 – Cubital anastomosis; 17 – Supinator muscle; 18 – Extensor digitorum; 19 – Extensor carpi radialis brevis and longus; 20 – Extensor pollicis longus; 21 – Abductor pollicis longus; 22 – Extensor pollicis brevis; 23 – Extensor carpi radialis longus; 24 – Radial artery; 25 – Extensor pollicis longus

А – типичный вариант (84%).

Б – прободающая срединная артерия иногда отходит от локтевой артерии ближе к началу общей межкостной артерии (8%).

В – добавочные поверхностные артерии имеются на предплечье (8%).

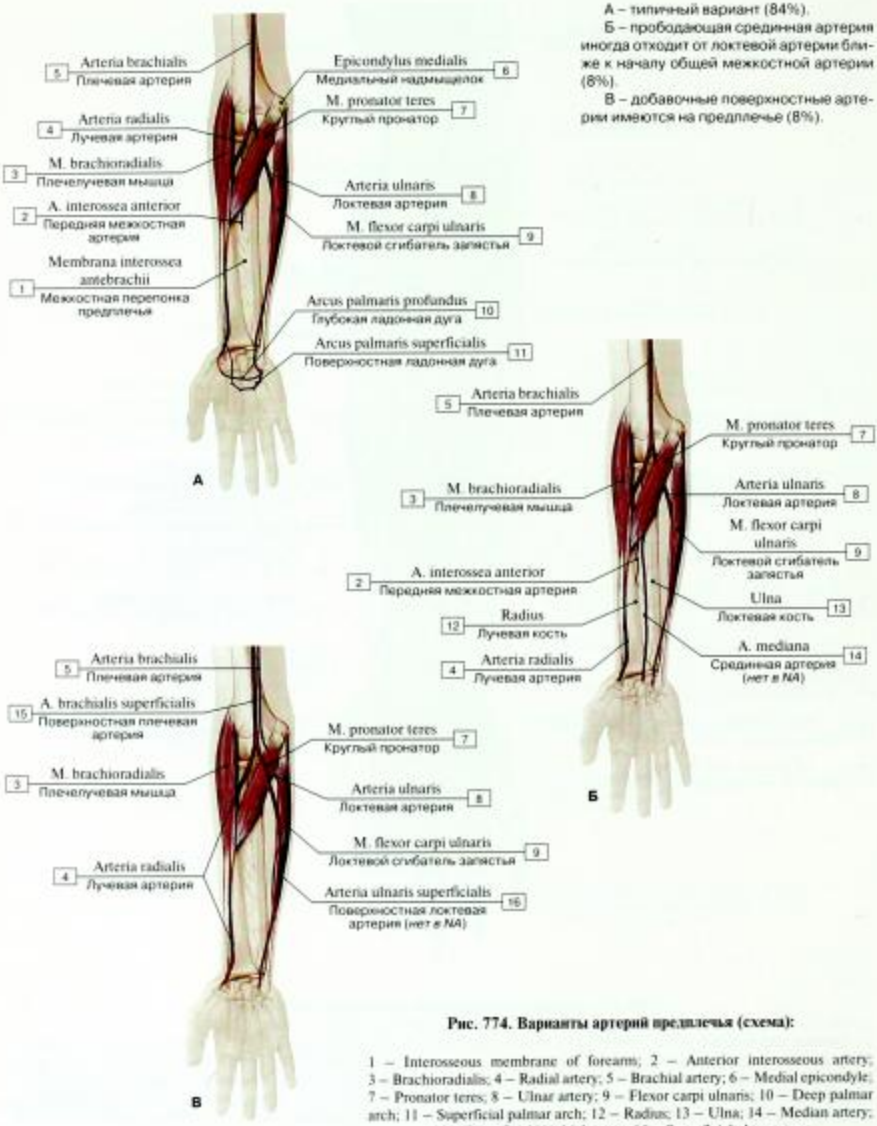

Рис. 774. Варианты артерий предплечья (схема):

1 – Interosseous membrane of forearm; 2 – Anterior interosseous artery; 3 – Brachioradialis; 4 – Radial artery; 5 – Brachial artery; 6 – Medial epicondyle; 7 – Pronator teres; 8 – Ulnar artery; 9 – Flexor carpi ulnaris; 10 – Deep palmar arch; 11 – Superficial palmar arch; 12 – Radius; 13 – Ulna; 14 – Median artery; 15 – Superficial brachial artery; 16 – Superficial ulnar artery

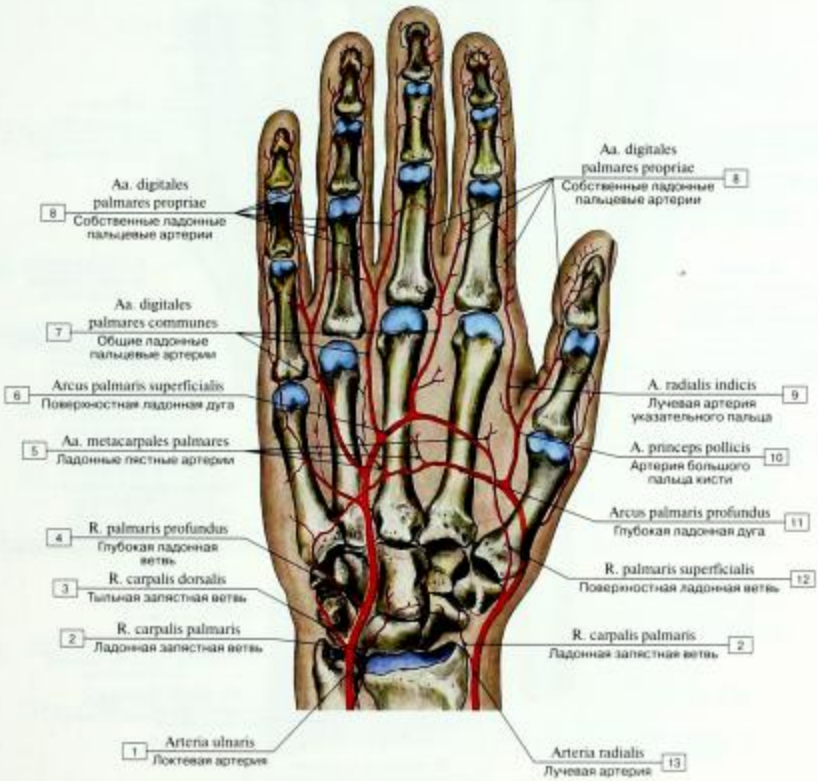

Рис. 775. Поверхностная и глубокая ладонные дуги (схема):

1 – Ulnar artery; 2 – Palmar carpal branch; 3 – Dorsal carpal branch; 4 – Deep palmar branch; 5 – Palmar metacarpal arteries; 6 – Superficial palmar arch; 7 – Common palmar digital arteries; 8 – Proper palmar digital arteries; 9 – Radialis indicis artery; 10 – Princeps pollicis artery; 11 – Deep palmar arch; 12 – Superficial palmar branch; 13 – Radial artery

Рис. 776. Поверхностная ладонная дуга:

1 – Ulnar artery; 2 – Ulnar nerve; 3 – Flexor carpi ulnaris; 4 – Pisiform; 5 – Ulnar artery, deep palmar branch; 6 – Flexor retinaculum; 7 – Superficial palmar arch; 8 – Common palmar digital arteries; 9 – Flexor digitorum superficialis; Tendon; 10 – Tendinous sheath of digitorum; 11 – Radialis indicis artery; 12 – Proper palmar digital arteries; 13 – Princeps pollicis artery; 14 – Adductor pollicis; 15 – Flexor pollicis brevis; 16 – Abductor pollicis brevis; 17 – Radial artery, superficial palmar branch; 18 – Radial artery; 19 – Median nerve; 20 – Flexor carpi radialis; Tendon; 21 – Median nerve, palmar branch

Рис. 777. Глубокая ладонная дуга:

1 – Ulnar artery; 2 – Anterior interosseous artery; 3 – Ulnar artery, palmar carpal branch; 4 – Flexor carpi ulnaris; Tendon; 5 – Ulnar artery, deep palmar branch; 6 – Deep palmar arch; 7 – Perforating branches; 8 – Palmar metacarpal arteries; 9 – Proper palmar digital arteries; 10 – Common palmar digital arteries; 11 – Princeps pollicis artery, branches; 12 – Radialis indicis artery; 13 – Adductor pollicis; 14 – Princeps pollicis artery; 15 – Radial artery; 16 – Radial artery, palmar carpal branch; 17 – Brachioradialis; Tendon; 18 – Pronator quadratus

Рис. 778. Артерии тыльной стороны кисти:

1 – Anterior interosseous artery; 2 – Dorsal carpal arch; 3 – Extensor carpi radialis longus; Tendon; 4 – Extensor carpi radialis brevis; Tendon; 5 – Radial artery; 6 – Dorsal interossei; 7 – Princeps pollicis artery; 8 – Adductor pollicis; 9 – Dorsal metacarpal arteries; 10 – Dorsal digital arteries; 11 – Proper palmar digital arteries; 12 – Extensor digitorum longus; Tendon; 13 – Ulnar artery, dorsal carpal branch; 14 – Radial artery, dorsal carpal branch; 15 – Dorsal carpal arch; 16 – Interosseous membrane

Рис. 779. Артерии тыльной стороны кисти:

1 – Interosseous membrane; 2 – Extensor pollicis brevis; 3 – Abductor pollicis longus; Tendon; 4 – Dorsal carpal arch; 5 – Radial artery; 6 – Perforating branch; 7 – Princeps pollicis artery; 8 – Extensor pollicis longus; Tendon; 9 – Dorsal interossei; 10 – Adductor pollicis; 11 – Dorsal metacarpal arteries; 12 – Radial artery, dorsal carpal branch; 13 – Ulnar artery, dorsal carpal branch; 14 – Extensor retinaculum; 15 – Radial nerve, deep branch; Posterior interosseous nerve; 16 – Posterior interosseous artery; 17 – Extensor carpi ulnaris

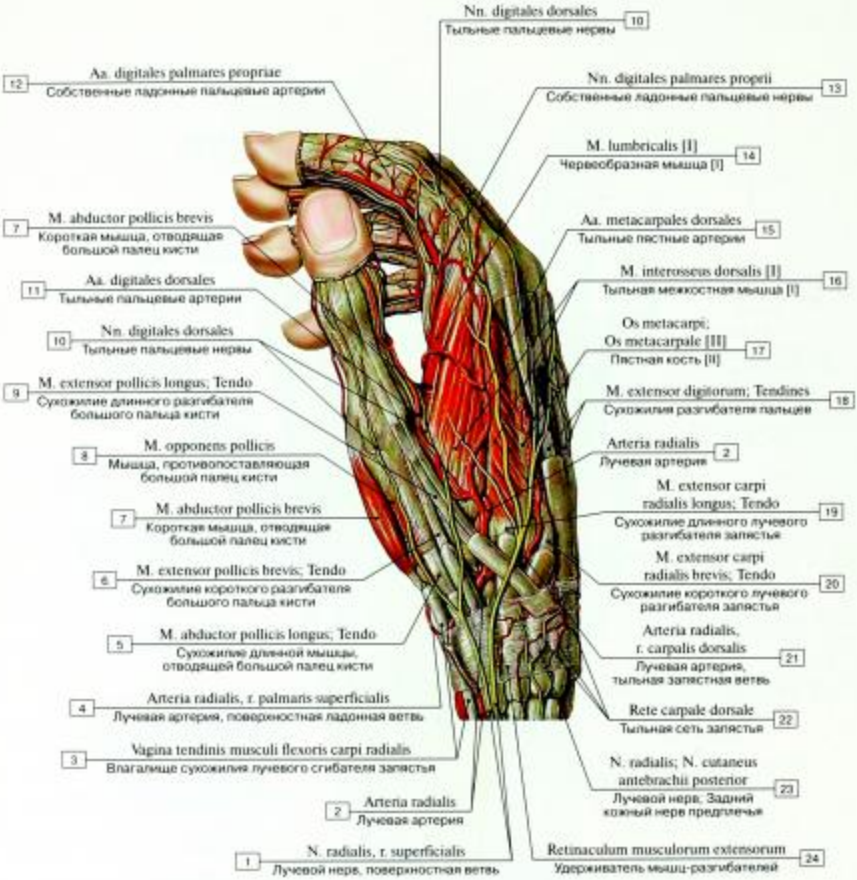

Рис. 780. Артерия кисти, вид с медиальной стороны:

1 – Radial nerve, superficial branch; 2 – Radial artery; 3 – Tendinous sheath of flexor carpi radialis; 4 – Radial artery, superficial palmar branch; 5 – Abductor pollicis longus; Tendon; 6 – Extensor pollicis brevis; Tendon; 7 – Abductor pollicis brevis; 8 – Opponens pollicis; 9 – Extensor pollicis longus; Tendon; 10 – Dorsal digital nerves; 11 – Dorsal digital arteries; 12 – Proper palmar digital arteries; 13 – Proper palmar digital nerves; 14 – Lumbrical [I]; 15 – Dorsal metacarpal arteries; 16 – Dorsal interossei [I]; 17 – Metacarpal [III]; 18 – Extensor digitorum; Tendon; 19 – Extensor carpi radialis longus; Tendon; 20 – Extensor carpi radialis brevis; Tendon; 21 – Radial artery, dorsal carpal branch; 22 – Dorsal carpal arch; 23 – Radial nerve; Posterior cutaneous nerve of forearm; Posterior antebrachial cutaneous nerve; 24 – Extensor retinaculum

Рис. 781. Артерии кисти, вид с латеральной стороны:

1 – Interosseous membrane; 2 – Posterior interosseous artery; 3 – Extensor digitorum; 4 – Abductor pollicis longus; Tendon; 5 – Extensor pollicis longus; Tendon; 6 – Radius; 7 – Wrist joint; 8 – Lunate; 9 – Dorsal carpal arch; 10 – Capitate; 11 – Metacarpal [III]; Base of metacarpal; 12 – Palmar interosseus [II]; 13 – Dorsal interosseus [III]; 14 – Dorsal metacarpal artery [III]; 15 – Dorsal digital arteries; 16 – Middle phalanx; 17 – Distal phalanx; 18 – Tendon sheath; 19 – Proximal phalanx; 20 – Proper palmar digital arteries; 21 – Lumbrical [III]; Tendon; 22 – Common palmar digital artery [III]; 23 – Superficial palmar arch; 24 – Palmar metacarpal artery [III]; 25 – Palmar aponeurosis; 26 – Palmar carpal arch; 27 – Flexor digitorum superficialis; Tendon; 28 – Flexor retinaculum; 29 – Flexor digitorum profundus; Tendon; 30 – Pronator quadratus; 31 – Anterior interosseous artery

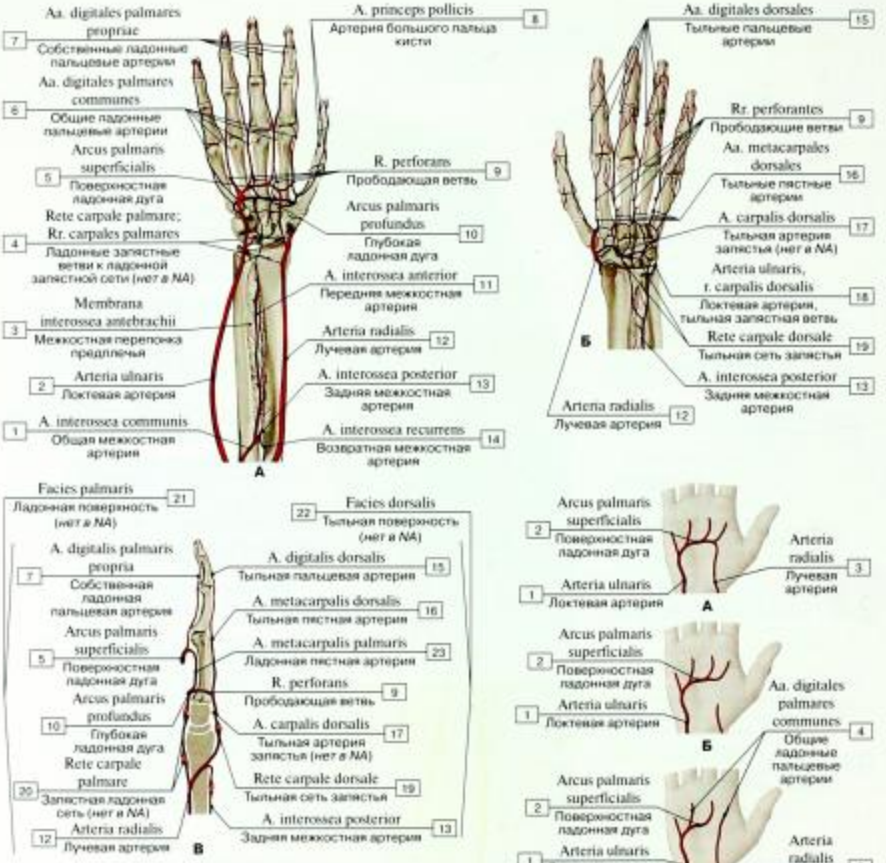

Рис. 782. Артериальные анастомозы кисти (А – ладонная поверхность, Б – тыльная поверхность, В – II палец, вид сбоку) (схема):

1 – Common interosseous artery; 2 – Ulnar artery; 3 – Interosseous membrane of forearm; 4 – Palmar carpal arch; palmar carpal branches; 5 – Superficial palmar arch; 6 – Common palmar digital arteries; 7 – Proper palmar digital artery(ies); 8 – Princeps pollicis artery; 9 – Perforating branch(es); 10 – Deep palmar arch; 11 – Anterior interosseous artery; 12 – Radial artery; 13 – Posterior interosseous artery; 14 – Recurrent interosseous artery; 15 – Dorsal digital artery(ies); 16 – Dorsal metacarpal artery(ies); 17 – Dorsal carpal artery; 18 – Ulnar artery, dorsal carpal branch; 19 – Dorsal carpal arch; 20 – Palmar carpal arch; 21 – Palmar surface; 22 – Dorsal surface; 23 – Palmar metacarpal artery

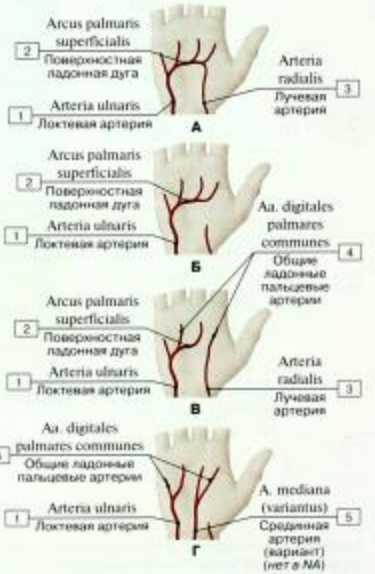

Рис. 783. Варианты артерий кисти (схема):

1 – Ulnar artery; 2 – Superficial palmar arch; 3 – Radial artery; 4 – Common palmar digital arteries; 5 – Median artery

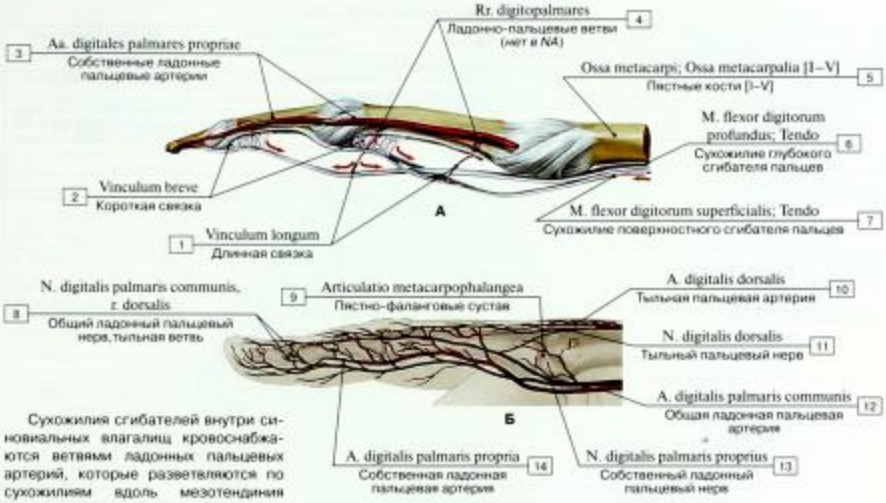

Сухожилия сгибателей внутри синовиальных влагалищ кровоснабжаются ветвями ладонных пальцевых артерий, которые разветвляются по сухожилиям вдоль мезотендиния (длинная и короткая связки).

Рис. 784. Кровоснабжение и иннервация сухожилий сгибателей правого среднего пальца внутри синовиального влагалища, вид с латеральной стороны (А – сухожилия и связки, Б – сосуды и нервы):

1 – Vinculum longum; 2 – Vinculum breve; 3 – Proper palmar digital arteries; 4 – Digitopalmar branches; 5 – Metacarpals [I–V]; 6 – Flexor digitorum profundus; Tendon; 7 – Flexor digitorum superficialis; 8 – Common palmar digital nerve, dorsal branch; 9 – Metacarpophalangeal joint; 10 – Dorsal digital artery; 11 – Dorsal digital nerve; 12 – Common palmar digital artery; 13 – Proper palmar digital nerve; 14 – Proper palmar digital artery

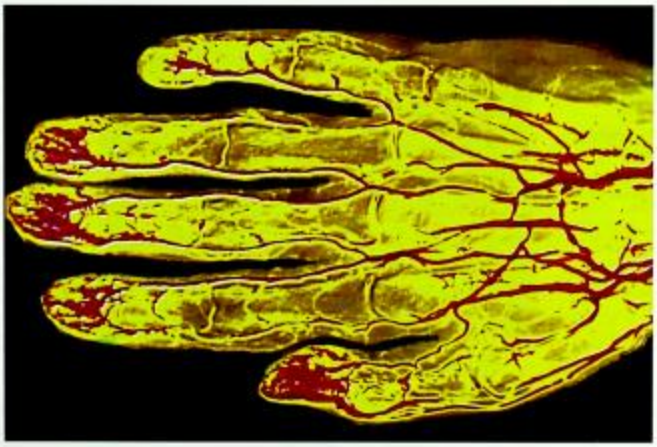

Рис. 785. Ангиограмма сосудов кисти

Таблица 35. Ветви грудной части аорты

Артерии и их основные ветви	Начало	Направление артерии (ход)	Кровоснабжаемые органы (области)
Париетальные ветви			
Верхняя диафрагмальная а., парная	Непосредственно над диафрагмой	К поясничной части диафрагмы	Задняя часть диафрагмы
Задние межреберные а. (10 пар: III–XII) 1. Задняя ветвь 2, 3. Медиальная и латеральная кожные ветви 4. Спинномозговая ветвь	На уровне III–XI межреберных промежутков, 12-я – ниже XII ребра	В соответствующих межреберных промежутках	Мышцы и кожа груди, кожа и мышцы живота, грудные позвонки и ребра, спинной мозг и его оболочки, диафрагма
Висцеральные ветви			
Бронхиальные ветви	На уровне IV–V грудных позвонков и левого главного бронха	К трахее и бронхам, входят в ворота легких, сопровождая бронхи	Трахея, бронхи, легкие
Пищеводные ветви	На уровне от IV до VIII грудных позвонков	К пищеводу	Грудная часть пищевода
Перикардиальные ветви	Позади перикарда	К заднему отделу перикарда	Перикард, лимфатические узлы заднего средостения
Медиастинальные ветви	В заднем средостении	Проходят в заднем средостении	Перикард, лимфатические узлы заднего средостения

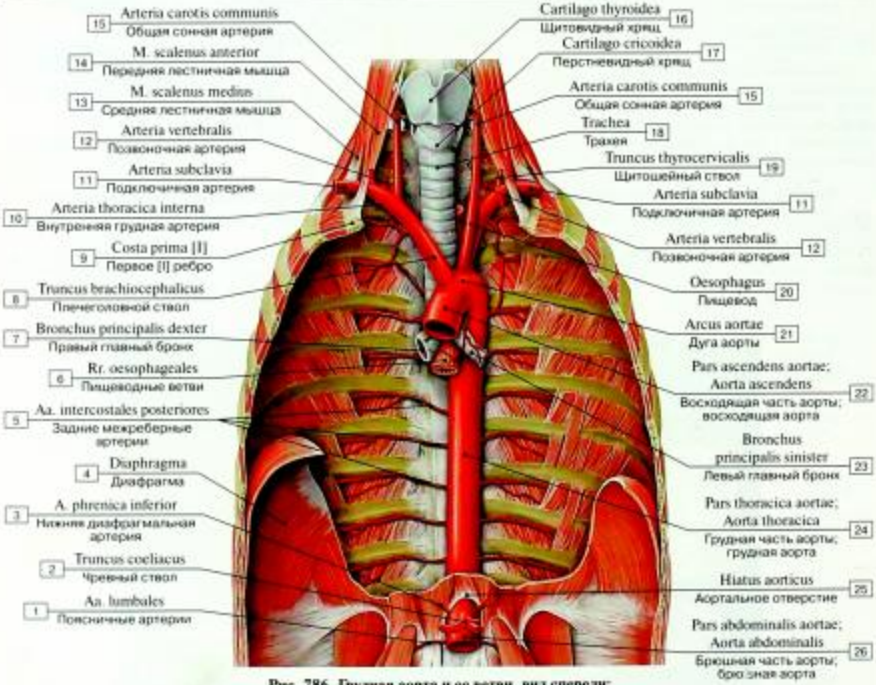

Рис. 786. Грудная аорта и ее ветви, вид спереди:

1 – Lumbar arteries; 2 – Coeliac trunk; 3 – Inferior phrenic artery; 4 – Diaphragm; 5 – Posterior intercostal arteries; 6 – Oesophageal branches; 7 – Right main bronchus; 8 – Brachiocephalic trunk; 9 – First rib [I]; 10 – Internal thoracic artery; 11 – Subclavian artery; 12 – Vertebral artery; 13 – Scalenus medius; Middle scalene; 14 – Scalenus anterior; Anterior scalene; 15 – Common carotid artery; 16 – Thyroid cartilage; 17 – Cricoid cartilage; 18 – Trachea; 19 – Thyrocervical trunk; 20 – Oesophagus; 21 – Arch of aorta; Aortic arch; 22 – Ascending aorta; 23 – Left main bronchus; 24 – Thoracic aorta; 25 – Aortic hiatus; 26 – Abdominal aorta

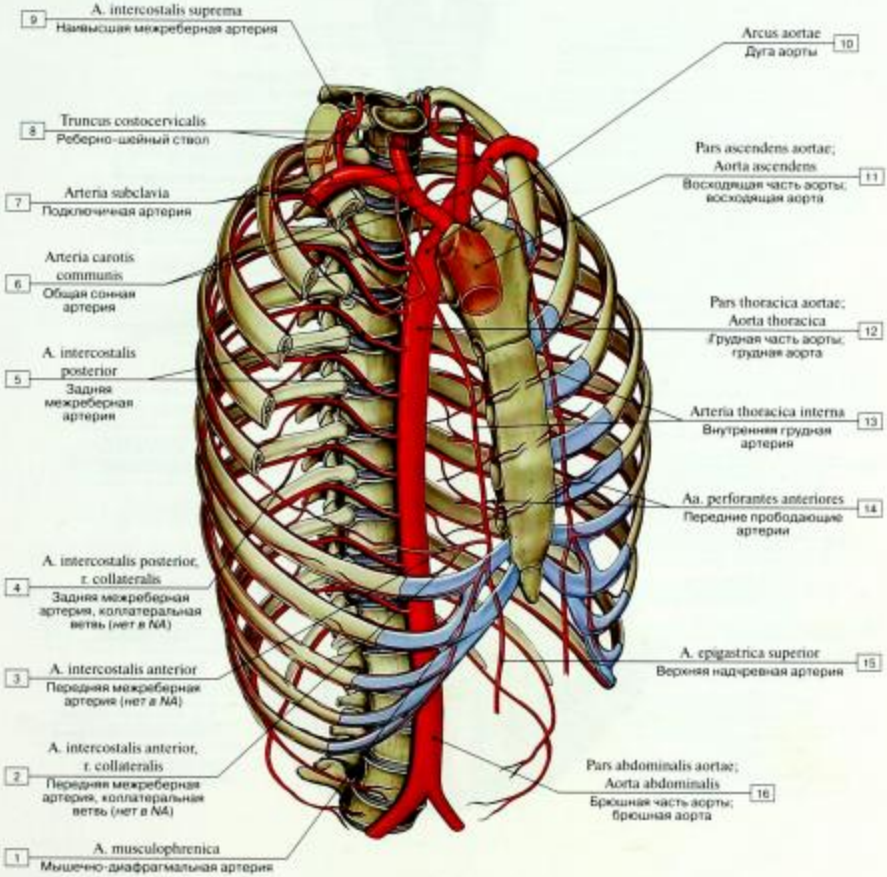

Рис. 787. Грудная аорта и ее ветви, вид сбоку:

1 – Musculophrenic artery; 2 – Anterior intercostal artery, collateral branch; 3 – Anterior intercostal artery; 4 – Posterior intercostal artery, collateral branch; 5 – Posterior intercostal artery; 6 – Common carotid artery; 7 – Subclavian artery; 8 – Costocervical trunk; 9 – Supreme intercostal artery; 10 – Arch of aorta; Aortic arch; 11 – Ascending aorta; 12 – Thoracic aorta; 13 – Internal thoracic artery; 14 – Anterior perforating arteries; 15 – Superior epigastric artery; 16 – Abdominal aorta

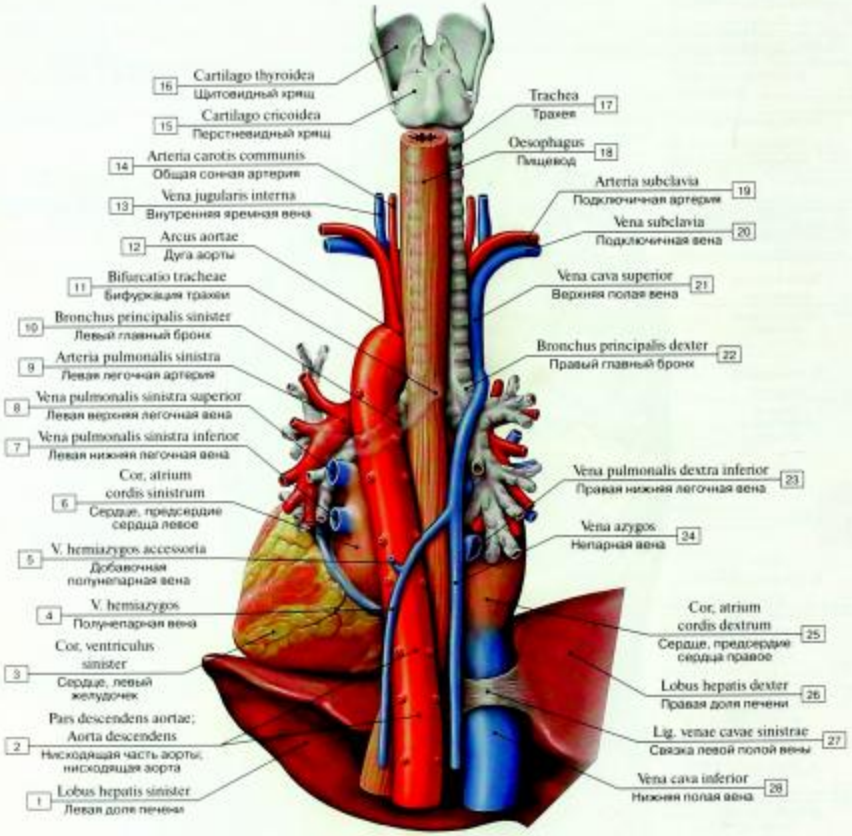

Рис. 788. Грудная аорта, вид спереди:

1 – Left lobe of liver; 2 – Descending aorta; 3 – Heart, left ventricle; 4 – Hemi-azygos vein; Inferior hemi-azygos vein; 5 – Accessory hemi-azygos vein; Superior hemi-azygos vein; 6 – Heart, left atrium; 7 – Left inferior pulmonary vein; 8 – Left superior pulmonary vein; 9 – Left pulmonary artery; 10 – Left main bronchus; 11 – Tracheal bifurcation; 12 – Arch of aorta; Aortic arch; 13 – Internal jugular vein; 14 – Common carotid artery; 15 – Cricoid cartilage; 16 – Thyroid cartilage; 17 – Trachea; 18 – Oesophagus; 19 – Subclavian artery; 20 – Subclavian vein; 21 – Superior vena cava; 22 – Right main bronchus; 23 – Right inferior pulmonary vein; 24 – Azygos vein; 25 – Heart, right atrium; 26 – Right lobe of liver; 27 – Ligament of left vena cava; 28 – Inferior vena cava

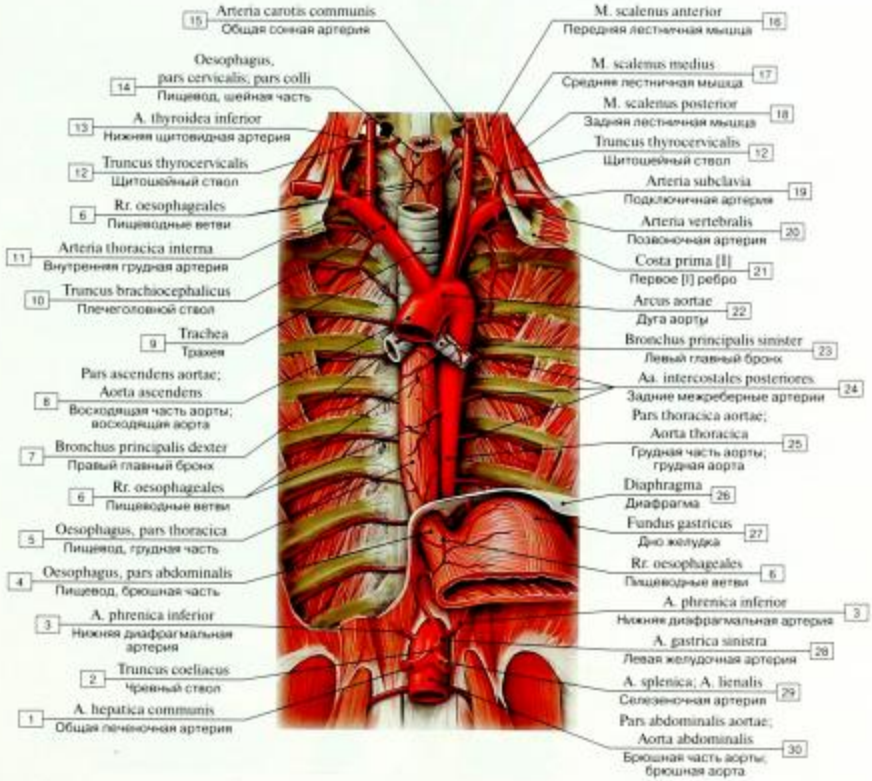

Рис. 789. Пищеводные ветви грудной аорты:

1 – Common hepatic artery; 2 – Coeliac trunk; 3 – Inferior phrenic artery; 4 – Oesophagus, abdominal part; 5 – Oesophagus, thoracic part; 6 – Oesophageal branches; 7 – Right main bronchus; 8 – Ascending aorta; 9 – Trachea; 10 – Brachiocephalic trunk; 11 – Internal thoracic artery; 12 – Thyrocervical trunk; 13 – Inferior thyroid artery; 14 – Oesophagus, cervical part; 15 – Common carotid artery; 16 – Scalenus anterior; Anterior scalene; 17 – Scalenus medius; Middle scalene; 18 – Scalenus posterior; Posterior scalene; 19 – Subclavian artery; 20 – Vertebral artery; 21 – First rib [I]; 22 – Arch of aorta; Aortic arch; 23 – Left main bronchus; 24 – Posterior intercostal arteries; 25 – Thoracic aorta; 26 – Diaphragm; 27 – Fundus of stomach; 28 – Left gastric artery; 29 – Splenic artery; 30 – Abdominal aorta

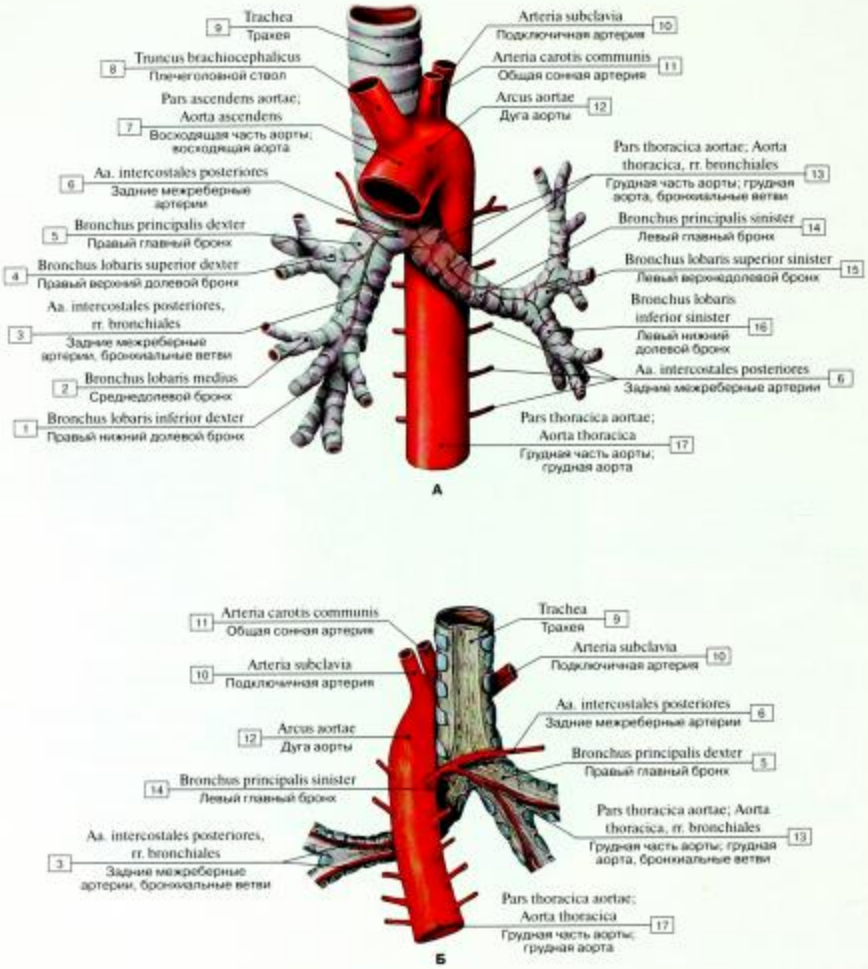

Рис. 790. Бронхиальные артерии (А – вид спереди, Б – вид сзади):

1 – Right inferior lobar bronchus; 2 – Middle lobar bronchus; 3 – Posterior intercostal arteries, bronchial branches; 4 – Right superior lobar bronchus; 5 – Right main bronchus; 6 – Posterior intercostal arteries; 7 – Ascending aorta; 8 – Brachiocephalic trunk; 9 – Trachea; 10 – Subclavian artery; 11 – Common carotid artery; 12 – Arch of aorta; Aortic arch; 13 – Thoracic aorta, bronchial branches; 14 – Left main bronchus; 15 – Left superior lobar bronchus; 16 – Left inferior lobar bronchus; 17 – Thoracic aorta

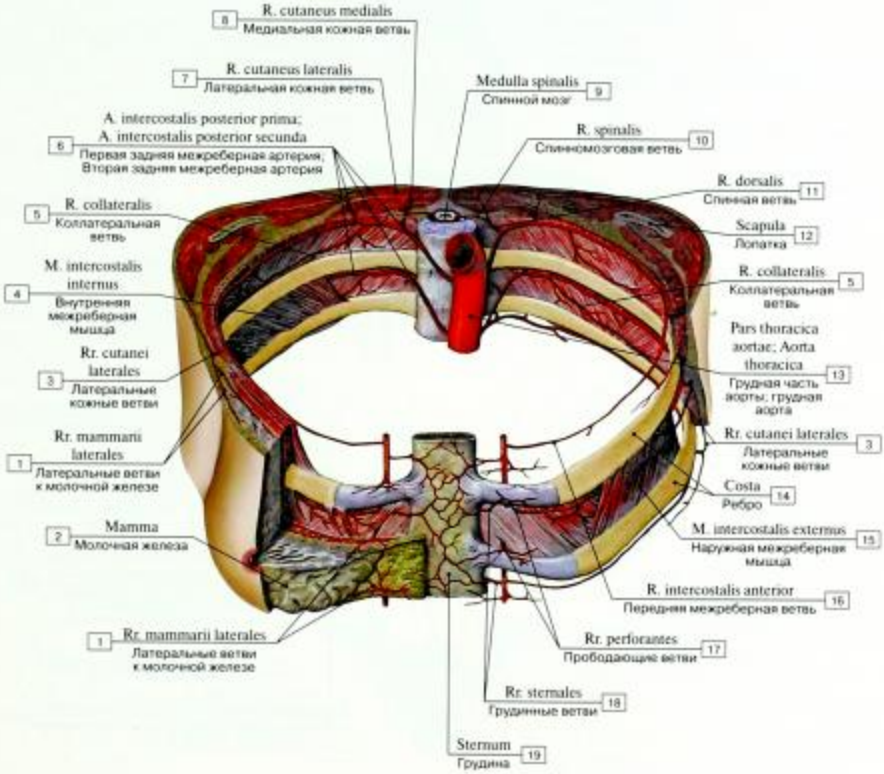

Рис. 791. Задние межреберные артерии:

1 – Lateral mammary branches; 2 – Breast; 3 – Lateral cutaneous branches; 4 – Internal intercostal muscle; 5 – Collateral branch; 6 – First posterior intercostal artery; Second posterior intercostal artery; 7 – Lateral cutaneous branch; 8 – Medial cutaneous branch; 9 – Spinal cord; 10 – Spinal branch; 11 – Dorsal branch; 12 – Scapula; 13 – Thoracic aorta; 14 – Rib; 15 – External intercostal muscle; 16 – Anterior intercostal branch; 17 – Perforating branches; 18 – Sternal branches; 19 – Sternum

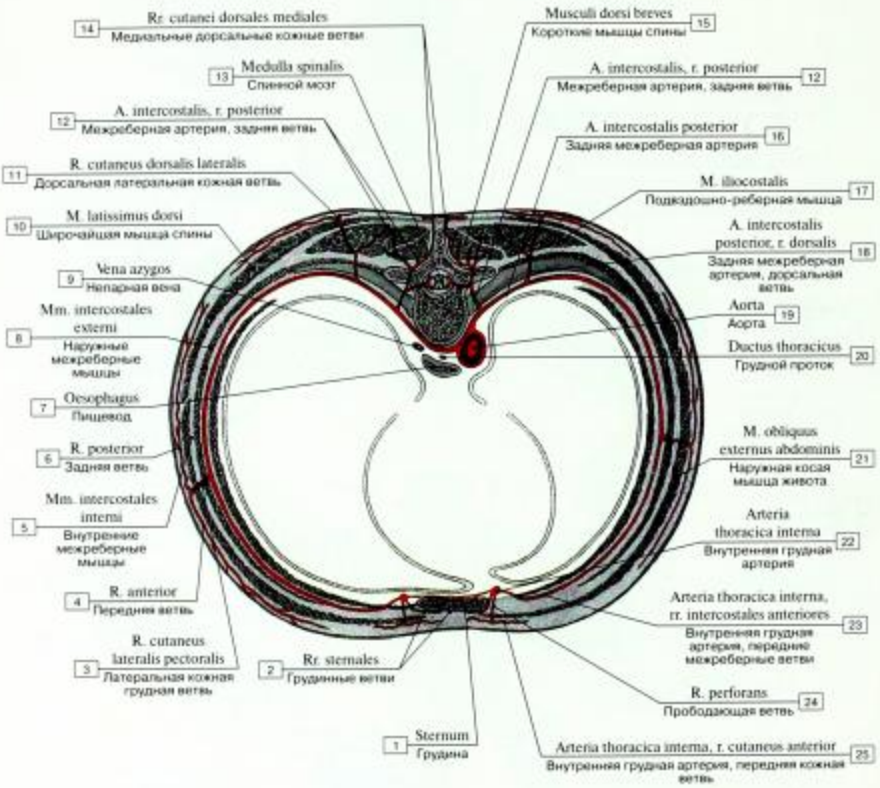

Рис. 792. Задние межреберные артерии (схема):

1 – Sternum; 2 – Sternal branches; 3 – Lateral pectoral cutaneous branch; 4 – Anterior branch; 5 – Internal intercostal muscle; 6 – Posterior branch; 7 – Oesophagus; 8 – External intercostal muscle; 9 – Azygos vein; 10 – Latissimus dorsi; 11 – Dorsal lateral cutaneous branch; 12 – Intercostal artery, posterior branch; 13 – Spinal cord; 14 – Dorsal medial cutaneous branches; 15 – Muscles of back breves; 16 – Posterior intercostal artery; 17 – Iliocostalis; 18 – Posterior intercostal artery, dorsal branch; 19 – Aorta; 20 – Thoracic duct; 21 – External oblique; 22 – Internal thoracic artery; 23 – Internal thoracic artery, anterior intercostal branches; 24 – Perforating branch; 25 – Internal thoracic artery, anterior cutaneous branch

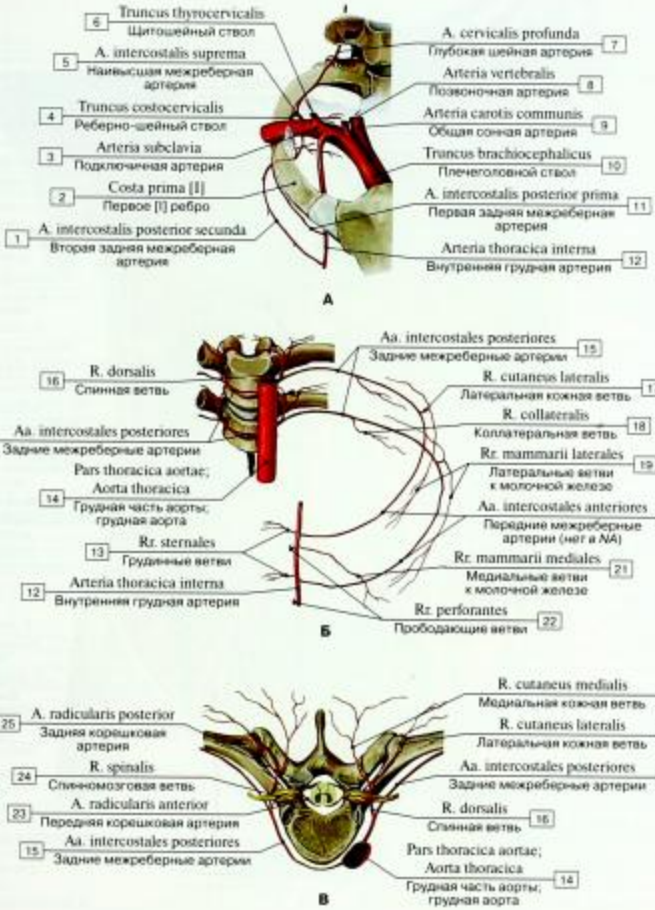

Рис. 793. Ход ветвей межреберных артерий (А – вид спереди, наивысшая межреберная артерия (ветви щитошейного ствола) отдает первые две задние межреберные артерии, Б – вид спереди, задняя межреберная артерия, сегментарно отходящая от грудной аорты, В – вид сверху, ветви задних межреберных артерий):

1 – Second posterior intercostal artery; 2 – First rib [I]; 3 – Subclavian artery; 4 – Costocervical trunk; 5 – Supreme intercostal artery; 6 – Thyrocervical trunk; 7 – Deep cervical artery; 8 – Vertebral artery; 9 – Common carotid artery; 10 – Brachiocephalic trunk; 11 – First posterior intercostal artery; 12 – Internal thoracic artery; 13 – Sternal branches; 14 – Thoracic aorta; 15 – Posterior intercostal arteries; 16 – Dorsal branch; 17 – Lateral cutaneous branch; 18 – Collateral branch; 19 – Lateral mammary branches; 20 – Anterior intercostal arteries; 21 – Medial mammary branches; 22 – Perforating branches; 23 – Anterior radicular artery; 24 – Spinal branch; 25 – Posterior radicular artery; 26 – Medial cutaneous branch

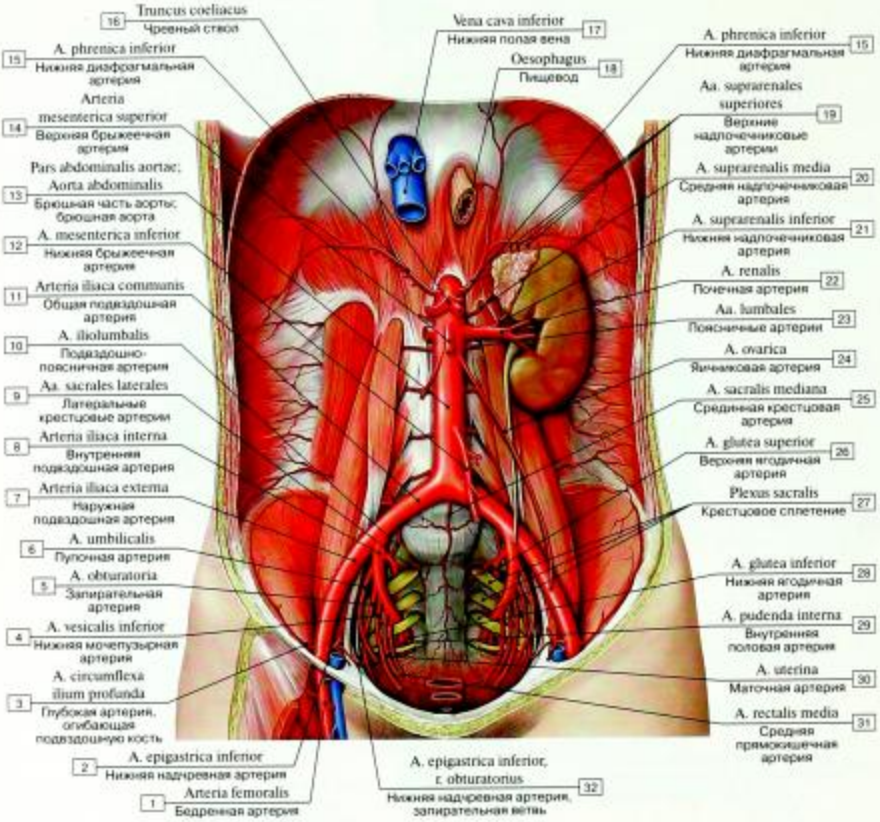

Рис. 794. Бифуркация брюшной аорты:

1 – Femoral artery; 2 – Inferior epigastric artery; 3 – Deep circumflex iliac artery; 4 – Inferior vesical artery; 5 – Obturator artery; 6 – Umbilical artery; 7 – External iliac artery; 8 – Internal iliac artery; 9 – Lateral sacral arteries; 10 – Iliolumbar artery; 11 – Common iliac artery; 12 – Inferior mesenteric artery; 13 – Abdominal aorta; 14 – Superior mesenteric artery; 15 – Inferior phrenic artery; 16 – Coeliac trunk; 17 – Inferior vena cava; 18 – Oesophagus; 19 – Superior suprarenal arteries; 20 – Middle suprarenal artery; 21 – Inferior suprarenal artery; 22 – Renal artery; 23 – Lumbar arteries; 24 – Ovarian artery; 25 – Median sacral artery; 26 – Superior gluteal artery; 27 – Sacral plexus; 28 – Inferior gluteal artery; 29 – Internal pudendal artery; 30 – Uterine artery; 31 – Middle rectal artery; 32 – Inferior epigastric artery, obturator branch

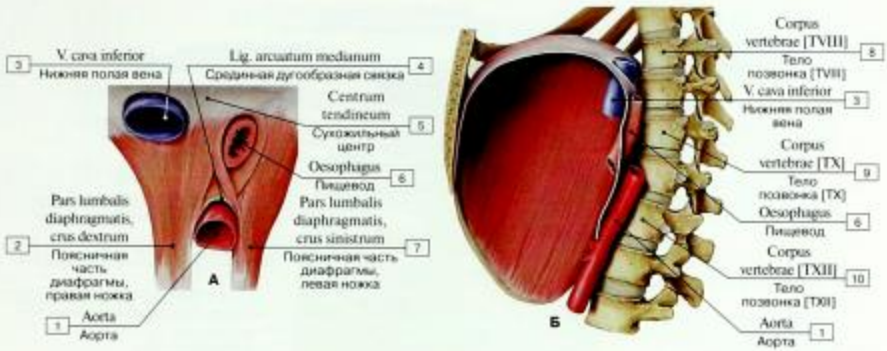

Рис. 795. Прохождение сосудов и пищевода через диафрагму (А – вид спереди, Б – вид слева) (схема):

1 – Aorta; 2 – Lumbar part, right crus; 3 – Inferior vena cava; 4 – Median arcuate ligament; 5 – Central tendon; 6 – Oesophagus; 7 – Lumbar part, left crus; 8 – Vertebral body [TVIII]; 9 – Vertebral body [TX]; 10 – Vertebral body [TXII]

Таблица 36. Ветви брюшной аорты

Артерии и их основные ветви	Начало	Направление артерии (ход)	Кровоснабжаемые органы (области)
Париетальные ветви			
Нижняя диафрагмальная а. (парная) Верхние надпочечниковые а.	Передняя полуокружность аорты на уровне XII грудного позвонка	К нижней поверхности диафрагмы и надпочечнику	Диафрагма, надпочечник, нижний отдел пищевода
Поясничные а. (4 пары)	Задняя латеральная полуокружность аорты на уровне тел I–IV поясничных позвонков	В толщу задней брюшной стенки, огибая справа и слева тела поясничных позвонков	Спинной мозг и его оболочки, кожа и мышцы области спины и задней брюшной стенки
Висцеральные ветви			
Непарные ветви			
Чревный ствол Левая желудочная а. Общая печеночная а. Селезеночная а.	Передняя полуокружность аорты на уровне XII грудного позвонка	Короткий (около 2 см) толстый ствол, делится на три крупные ветви	Брюшная часть пищевода, желудок, двенадцатиперстная кишка, поджелудочная железа, печень с желчным пузырем, селезенка, малый и большой сальники
Верхняя брыжеечная а. Тощекишечные а. Подвздошно-кишечные а. Подвздошно-ободочная а. Правая и средняя ободочные а.	Передняя полуокружность аорты на уровне I поясничного позвонка	Вниз между головкой поджелудочной железы и двенадцатиперстнойкишкой в корень брыжейки тонкой кишки	Поджелудочная железа, двенадцатиперстная, тощая, подвздошная, слепая кишки и червеобразный отросток, восходящая и поперечная ободочные кишки
Нижняя брыжеечная а. Левая ободочная а. Сигмовидные а. Верхняя прямокишечная а.	Передняя полуокружность аорты на уровне III поясничного позвонка	Вниз и влево забрюшинно по передней поверхности большой поясничной мышцы	Нисходящая, сигмовидная ободочная кишки, левая часть поперечной ободочные кишки, верхняя часть прямой кишки
Парные ветви			
Средняя надпочечниковая а.	От аорты на уровне I поясничного позвонка ниже начала верхней брыжеечной артерии	Направляется к воротам надпочечника	Надпочечник
Почечная а. Нижняя надпочечниковая а.	От аорты на уровне I–II поясничного позвонка, несколько ниже предыдущей	Идет в поперечном направлении к воротам почки	Почка, надпочечник, верхний отдел мочеточника, фиброзная и жировая капсулы почки
Яичковая а. (у мужчин)	Передняя полуокружность аорты, под острым углом ниже почечной артерии	Вниз и латерально забрюшинно через паховой канал в составе семенного канатика к яичку	Яичко, его придаток, семявыносящий проток, частично мочеточник, мышца, поднимающая яичко
Яичниковая а. (у женщин)		В малый таз к яичнику	Яичник, маточная труба, мочеточник

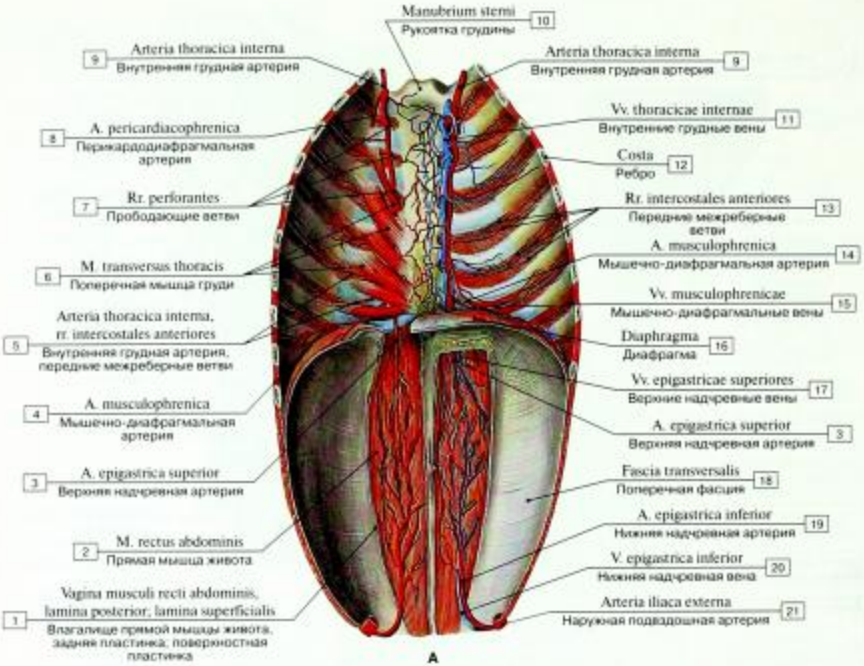

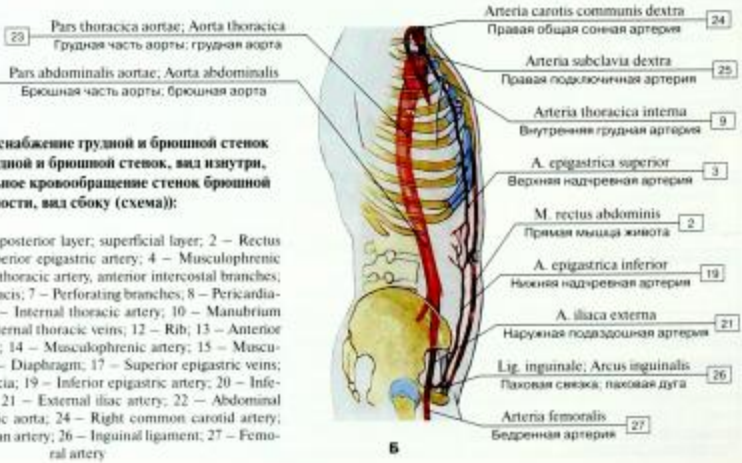

Рис. 796. Кровоснабжение грудной и брюшной стенок (А – сосуды грудной и брюшной стенок, вид изнутри, Б – коллатеральное кровообращение стенок брюшной полости, вид сбоку (схема)):

1 – Rectus sheath, posterior layer; superficial layer; 2 – Rectus abdominis; 3 – Superior epigastric artery; 4 – Musculophrenic artery; 5 – Internal thoracic artery, anterior intercostal branches; 6 – Transversus thoracis; 7 – Perforating branches; 8 – Pericardiacophrenic artery; 9 – Internal thoracic artery; 10 – Manubrium of sternum; 11 – Internal thoracic veins; 12 – Rib; 13 – Anterior intercostal branches; 14 – Musculophrenic artery; 15 – Musculophrenic veins; 16 – Diaphragm; 17 – Superior epigastric veins; 18 – Transversal fascia; 19 – Inferior epigastric artery; 20 – Inferior epigastric vein; 21 – External iliac artery; 22 – Abdominal aorta; 23 – Thoracic aorta; 24 – Right common carotid artery; 25 – Right subclavian artery; 26 – Inguinal ligament; 27 – Femoral artery

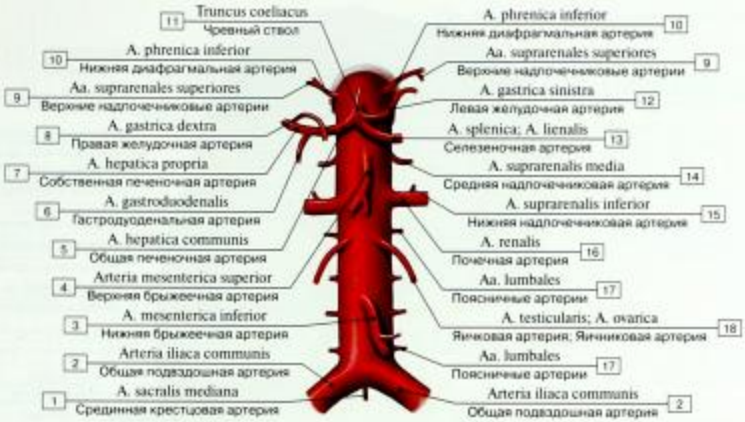

Рис. 797. Ветви брюшной аорты (схема):

1 – Median sacral artery; 2 – Common iliac artery; 3 – Inferior mesenteric artery; 4 – Superior mesenteric artery; 5 – Common hepatic artery; 6 – Gastroduodenal artery; 7 – Hepatic artery proper; 8 – Right gastric artery; 9 – Superior suprarenal arteries; 10 – Inferior phrenic artery; 11 – Coeliac trunk; 12 – Left gastric artery; 13 – Splenic artery; 14 – Middle suprarenal artery; 15 – Inferior suprarenal artery; 16 – Renal artery; 17 – Lumbar arteries; 18 – Testicular artery; Ovarian artery

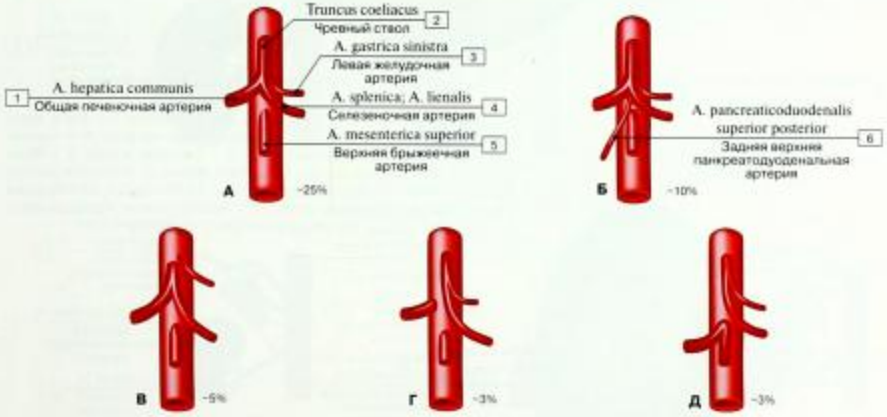

Рис. 798. Варианты чревного ствола (схема):

1 – Common hepatic artery; 2 – Coeliac trunk; 3 – Left gastric artery; 4 – Splenic artery; 5 – Superior mesenteric artery; 6 – Posterior superior pancreaticoduodenal artery

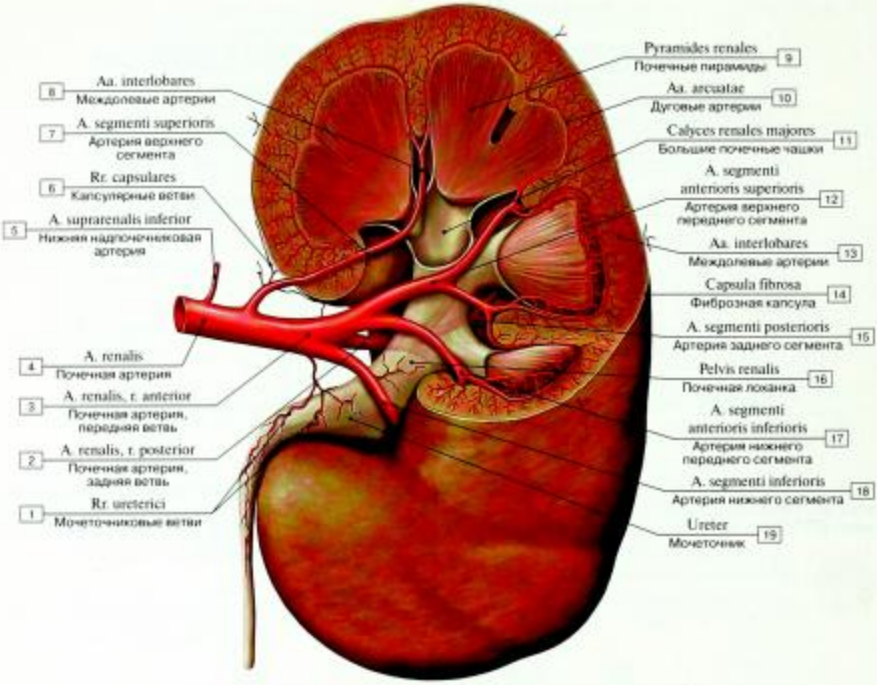

Рис. 799. Артериальное кровоснабжение почки:

1 – Ureteric branches; 2 – Renal artery, posterior branch; 3 – Renal artery, anterior branch; 4 – Renal artery; 5 – Inferior suprarenal artery; 6 – Capsular branches; 7 – Superior segmental artery; 8 – Interlobar arteries; 9 – Renal pyramids; 10 – Arcuate arteries; 11 – Major calyces; 12 – Anterior superior segmental artery; 13 – Interlobar arteries; 14 – Fibrous capsule; 15 – Posterior segmental artery; 16 – Renal pelvis; 17 – Anterior inferior segmental artery; 18 – Inferior segmental artery; 19 – Ureter

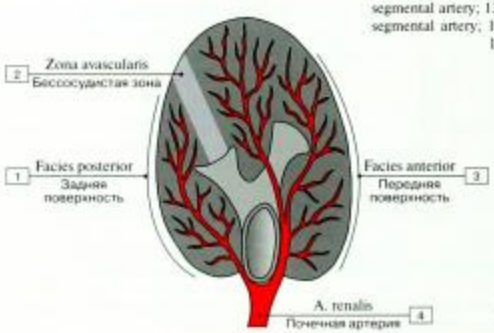

Рис. 800. Артериальное кровоснабжение почки (схема):

1 – Posterior surface; 2 – Avascular zone; 3 – Anterior surface; 3 – Renal artery

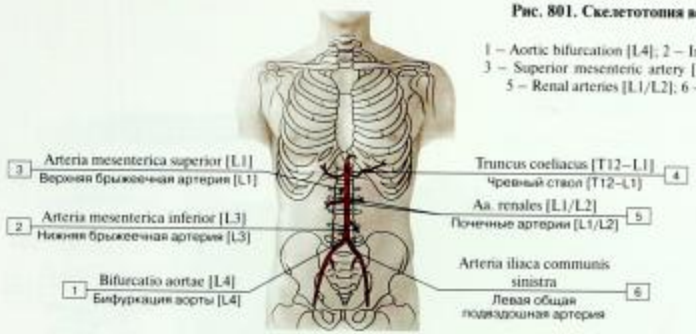

Рис. 801. Скелетотопия ветвей брюшной аорты:

1 – Aortic bifurcation [L4]; 2 – Inferior mesenteric artery [L3]; 3 – Superior mesenteric artery [L1]; 4 – Coeliac trunk [L1]; 5 – Renal arteries [L1/L2]; 6 – Left common iliac artery

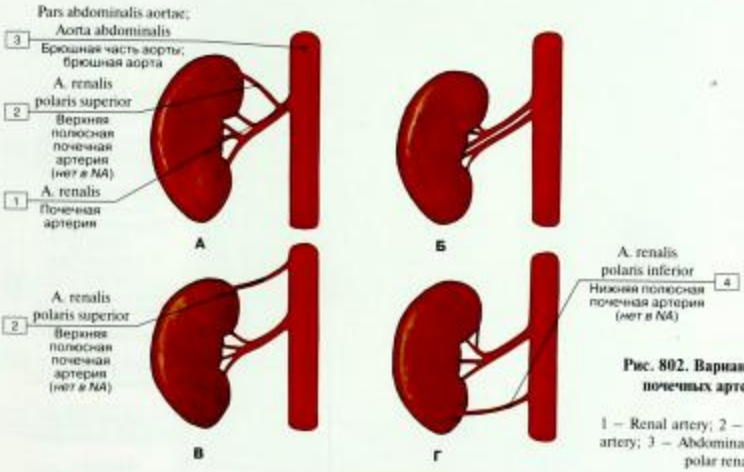

Рис. 802. Варианты отхождения почечных артерий (схема):

1 – Renal artery; 2 – Superior polar renal artery; 3 – Abdominal aorta; 4 – Inferior polar renal artery

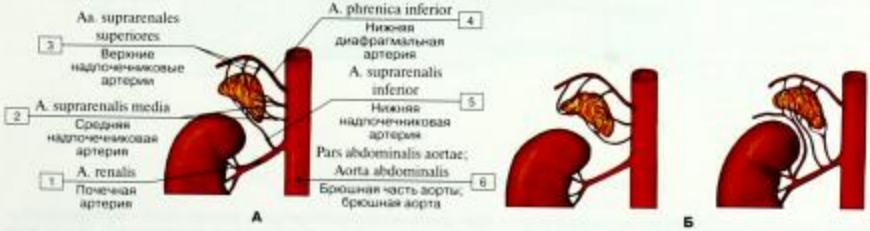

Рис. 803. Варианты надпочечниковых артерий (схема):

1 – Renal artery; 2 – Middle suprarenal artery; 3 – Superior suprarenal arteries; 4 – Inferior phrenic artery; 5 – Inferior suprarenal artery; 6 – Abdominal aorta

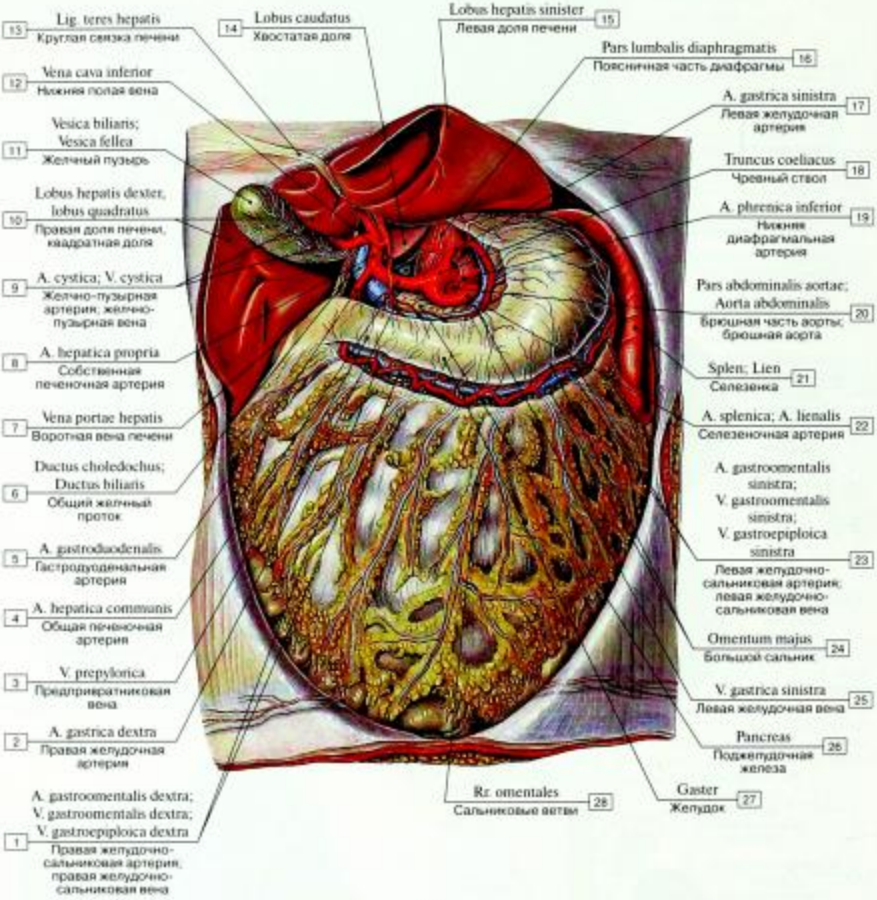

Рис. 804. Чревный ствол и его ветви:

1 – Right gastro-omental artery; Right gastro-epiploic artery; Right gastro-omental vein; Right gastro-epiploic vein; 2 – Right gastric artery; 3 – Prepyloric vein; 4 – Common hepatic artery; 5 – Gastroduodenal artery; 6 – Bile duct; 7 – Hepatic portal vein; 8 – Hepatic artery proper; 9 – Cystic artery; Cystic vein; 10 – Right lobe of liver, quadrate lobe; 11 – Gallbladder; 12 – Inferior vena cava; 13 – Round ligament of the liver; 14 – Caudate lobe; 15 – Left lobe of liver; 16 – Lumbar part; 17 – Left gastric artery; 18 – Coeliac trunk; 19 – Inferior phrenic artery; 20 – Abdominal aorta; 21 – Spleen; 22 – Splenic artery; 23 – Left gastro-omental artery; Left gastro-epiploic artery; Left gastro-omental vein; Left gastro-epiploic vein; 24 – Greater omentum; 25 – Left gastric vein; 26 – Pancreas; 27 – Stomach; 28 – Omental branches

Рис. 805. Чревный ствол и его ветви (желудок отвернут кверху):

1 – Gastrocolic ligament; 2 – Superior mesenteric vein; 3 – Head of pancreas; 4 – Anterior superior pancreaticoduodenal artery; 5 – Hepatic portal vein; 6 – Gastroduodenal artery; 7 – Right gastro-omental artery; Right gastro-epiploic artery; Right gastro-omental vein; Right gastro-epiploic vein; 8 – Inferior vena cava; 9 – Common hepatic artery; 10 – Coeliac trunk; 11 – Left gastric artery; 12 – Left gastro-omental artery; Left gastro-epiploic artery; Left gastro-omental vein; Left gastro-epiploic vein; 13 – Inferior phrenic artery; 14 – Short gastric arteries; 15 – Splenic branches; 16 – Splenic artery; Splenic vein; 17 – Body of pancreas; 18 – Inferior pancreaticoduodenal artery; 19 – Superior mesenteric artery; 20 – Transverse mesocolon; 21 – Inferior epigastric vein; 22 – Inferior epigastric artery

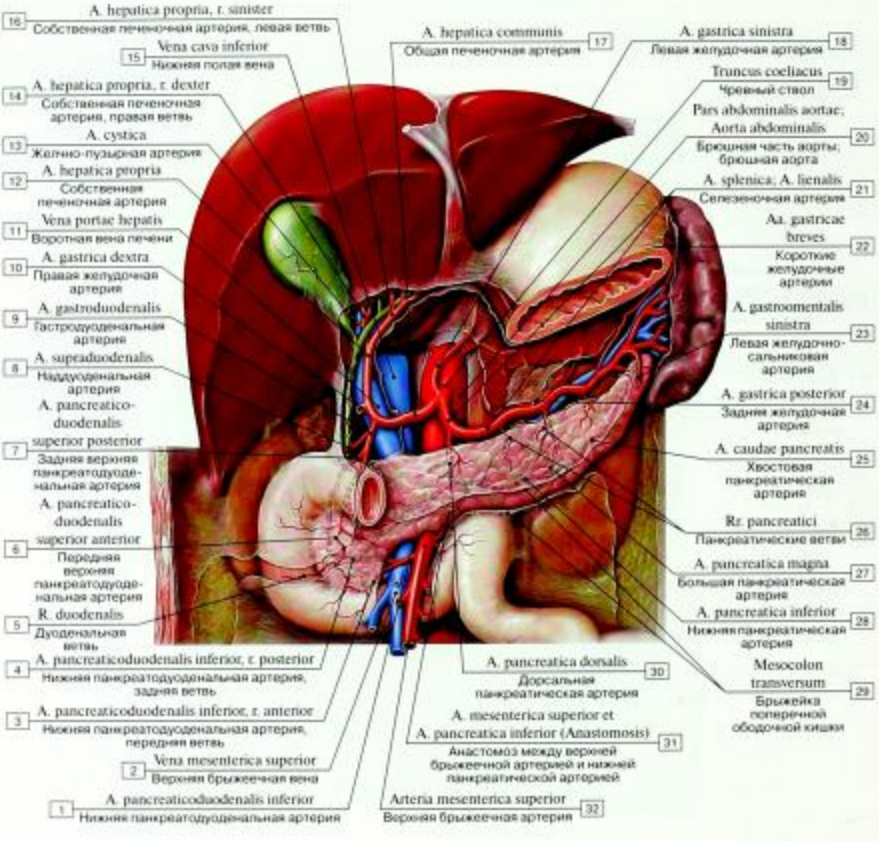

Рис. 806. Чревный ствол и его ветви:

1 – Inferior pancreaticoduodenal artery; 2 – Superior mesenteric vein; 3 – Inferior pancreaticoduodenal artery, anterior branch; 4 – Inferior pancreaticoduodenal artery, posterior branch; 5 – Duodenal branches; 6 – Anterior superior pancreaticoduodenal artery; 7 – Posterior superior pancreaticoduodenal artery; 8 – Supraduodenal artery; 9 – Gastroduodenal artery; 10 – Right gastric artery; 11 – Hepatic portal vein; 12 – Hepatic artery proper; 13 – Cystic artery; 14 – Hepatic artery proper, right branch; 15 – Inferior vena cava; 16 – Hepatic artery proper, left branch; 17 – Common hepatic artery; 18 – Left gastric artery; 19 – Coeliac trunk; 20 – Abdominal aorta; 21 – Splenic artery; 22 – Short gastric arteries; 23 – Left gastro-omental artery; Left gastro-epiploic artery; 24 – Posterior gastric artery; 25 – Artery to tail of pancreas; 26 – Pancreatic branches; 27 – Greater pancreatic artery; 28 – Inferior pancreatic artery; 29 – Transverse mesocolon; 30 – Dorsal pancreatic artery; 31 – Superior mesenteric artery and Inferior pancreatic artery (Anastomosis); 32 – Superior mesenteric artery

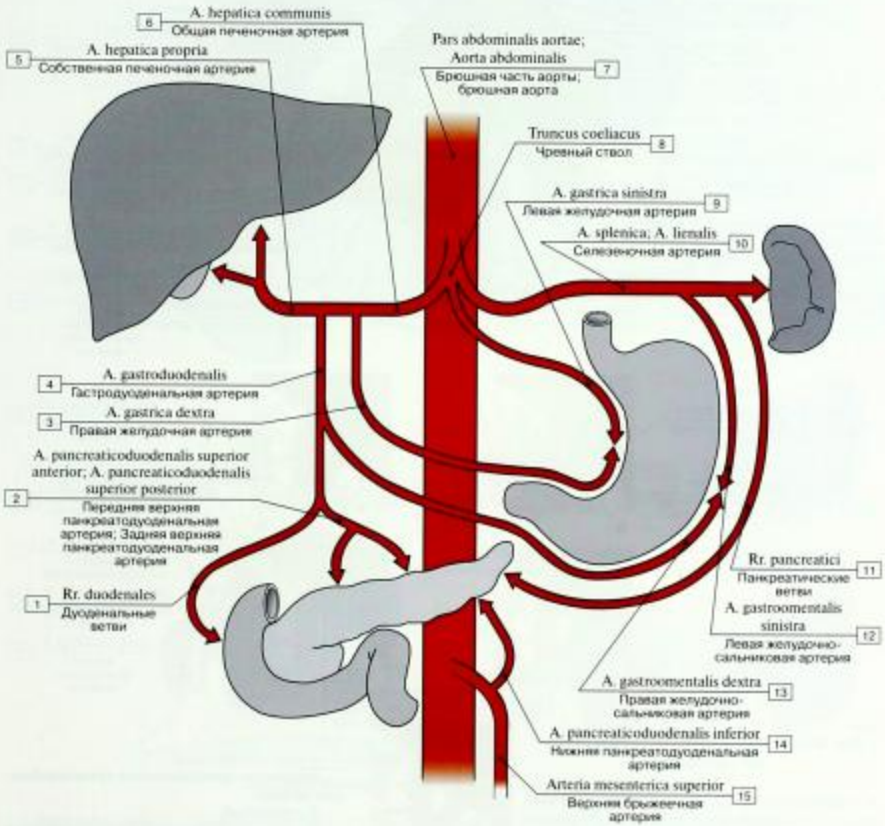

Рис. 807. Чревный ствол и его ветви (схема):

1 – Duodenal branches; 2 – Anterior superior pancreaticoduodenal artery; Posterior superior pancreaticoduodenal artery; 3 – Right gastric artery; 4 – Gastroduodenal artery; 5 – Hepatic artery proper; 6 – Common hepatic artery; 7 – Abdominal aorta; 8 – Coeliac trunk; 9 – Left gastric artery; 10 – Splenic artery; 11 – Pancreatic branches; 12 – Left gastro-omental artery; Left gastro-epiploic artery; 13 – Right gastro-omental artery; Right gastro-epiploic artery; 14 – Inferior pancreaticoduodenal artery; 15 – Superior mesenteric artery

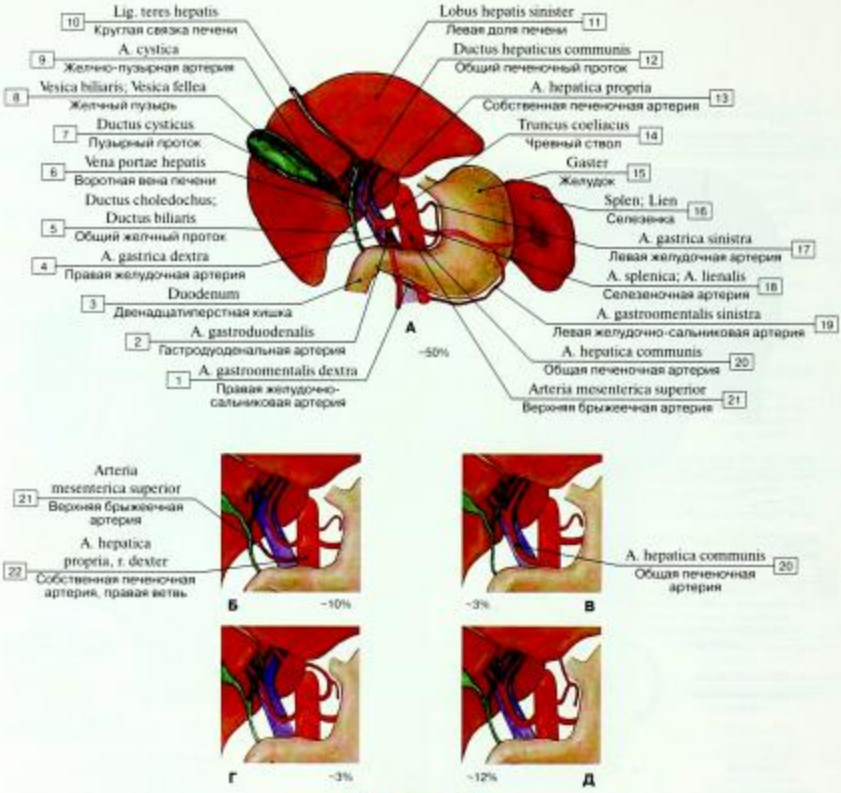

Рис. 808. Варианты кровоснабжения печени (Б – Е – схемы):

1 – Right gastro-omental artery; Right gastro-epiploic artery; 2 – Gastroduodenal artery; 3 – Duodenum; 4 – Right gastric artery; 5 – Bile duct; 6 – Hepatic portal vein; 7 – Cystic duct; 8 – Gallbladder; 9 – Cystic artery; 10 – Round ligament of the liver; 11 – Left lobe of liver; 12 – Common hepatic duct; 13 – Hepatic artery proper; 14 – Coeliac trunk; 15 – Stomach; 16 – Spleen; 17 – Left gastric artery; 18 – Splenic artery; 19 – Left gastro-omental artery; Left gastro-epiploic artery; 20 – Common hepatic artery; 21 – Superior mesenteric artery; 22 – Hepatic artery proper, right branch

Варианты артериального кровоснабжения печени.

А – типичный.

Б – верхняя брыжеечная артерия участвует в кровоснабжении правой доли печени.

В – общая печеночная артерия ответвляется от верхней брыжеечной артерии.

Г – левая доля печени кровоснабжается из левой желудочной артерии.

Д – ветвь левой желудочной артерии кровоснабжает левую долю печени вместе с левой ветвью собственной печеночной артерии.

Е – добавочная ветвь собственной печеночной артерии кровоснабжает малую кривизну желудка.

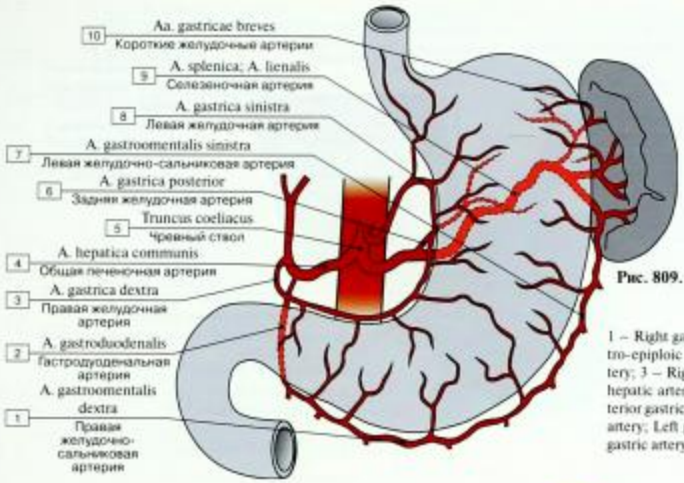

Рис. 809. Кровоснабжение желудка (схема):

1 – Right gastro-omental artery; Right gastro-epiploic artery; 2 – Gastroduodenal artery; 3 – Right gastric artery; 4 – Common hepatic artery; 5 – Coeliac trunk; 6 – Posterior gastric artery; 7 – Left gastro-omental artery; Left gastro-epiploic artery; 8 – Left gastric artery; 9 – Splenic artery; 10 – Short gastric arteries

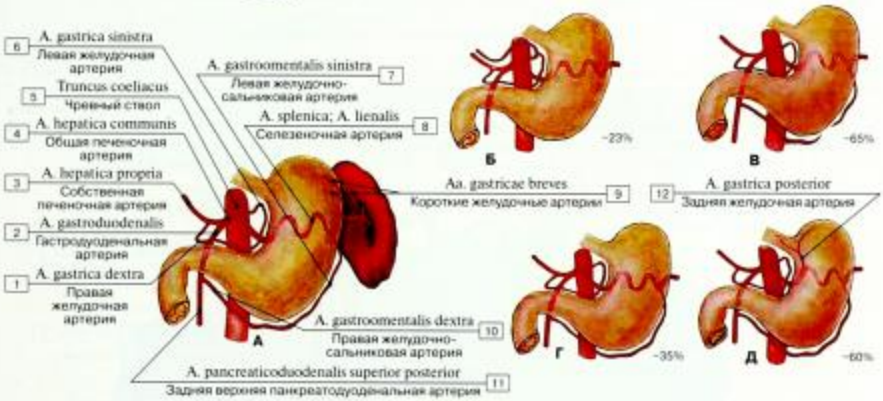

Рис. 810. Варианты кровоснабжения желудка (схемы):

1 – Right gastric artery; 2 – Gastroduodenal artery; 3 – Hepatic artery proper; 4 – Common hepatic artery; 5 – Coeliac trunk; 6 – Left gastric artery; 7 – Left gastro-omental artery; Left gastro-epiploic artery; 8 – Splenic artery; 9 – Short gastric arteries; 10 – Right gastro-omental artery; Right gastro-epiploic artery; 11 – Posterior superior pancreaticoduodenal artery; 12 – Posterior gastric artery

Варианты артериального кровоснабжения желудка.

А – типичный вариант, закрытая артериальная дуга, питающая как малую, так и большую кривизну желудка.

Б – левая желудочная артерия участвует в кровоснабжении левой доли печени.

В – анастомоз между левой и правой желудочно-сальниковой артерией на уровне большой кривизны желудка.

Г – отсутствие анастомоза между левой и правой желудочно-сальниковой артериями на уровне большой кривизны желудка.

Д – дополнительная задняя желудочная артерия, отходящая от селезеночной артерии, кровоснабжает заднюю стенку желудка.

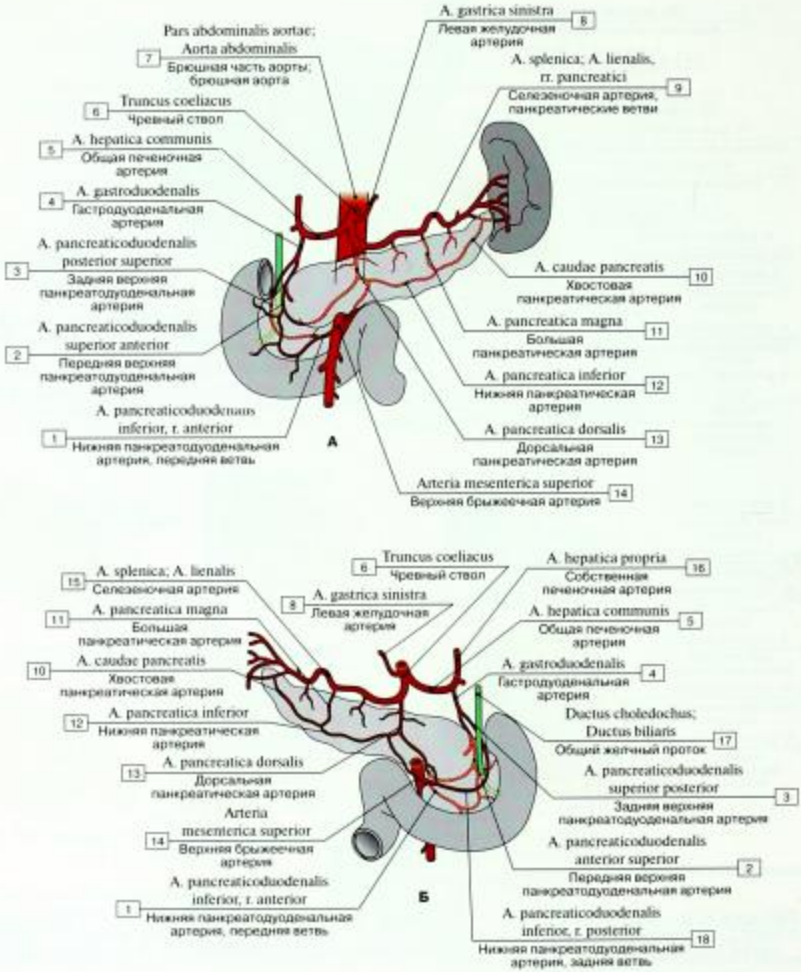

Рис. 811. Кровоснабжение поджелудочной железы (схемы) (А – вид спереди, Б – вид сзади):

1 – Inferior pancreaticoduodenal artery, anterior branch; 2 – Anterior superior pancreaticoduodenal artery; 3 – Posterior superior pancreaticoduodenal artery; 4 – Gastroduodenal artery; 5 – Common hepatic artery; 6 – Coeliac trunk; 7 – Abdominal aorta; 8 – Left gastric artery; 9 – Splenic artery, pancreatic branches; 10 – Artery to tail of pancreas; 11 – Greater pancreatic artery; 12 – Inferior pancreatic artery; 13 – Dorsal pancreatic artery; 14 – Superior mesenteric artery; 15 – Splenic artery; 16 – Hepatic artery proper; 17 – Bile duct; 18 – Inferior pancreaticoduodenal artery, posterior branch

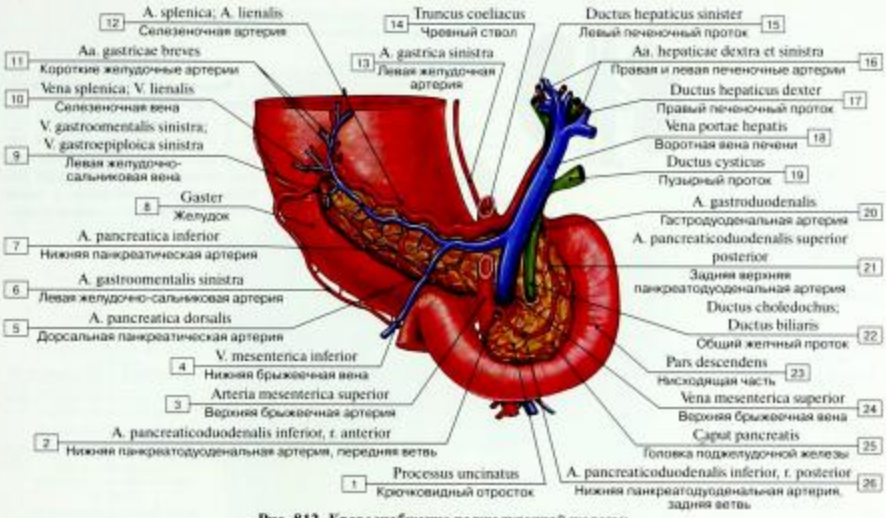

Рис. 812. Кровоснабжение поджелудочной железы:

1 – Uncinate process; 2 – Inferior pancreaticoduodenal artery, anterior branch; 3 – Superior mesenteric artery; 4 – Inferior mesenteric vein; 5 – Dorsal pancreatic artery; 6 – Left gastro-omental artery; Left gastro-epiploic artery; 7 – Inferior pancreatic artery; 8 – Stomach; 9 – Left gastro-omental vein; Left gastro-epiploic vein; 10 – Splenic vein; 11 – Short gastric arteries; 12 – Splenic artery; 13 – Left gastric artery; 14 – Coeliac trunk; 15 – Left hepatic duct; 16 – Right and left hepatic arteries; 17 – Right hepatic duct; 18 – Hepatic portal vein; 19 – Cystic duct; 20 – Gastroduodenal artery; 21 – Posterior superior pancreaticoduodenal artery; 22 – Bile duct; 23 – Descending part; 24 – Superior mesenteric vein; 25 – Head of pancreas; 26 – Inferior pancreaticoduodenal artery, posterior branch

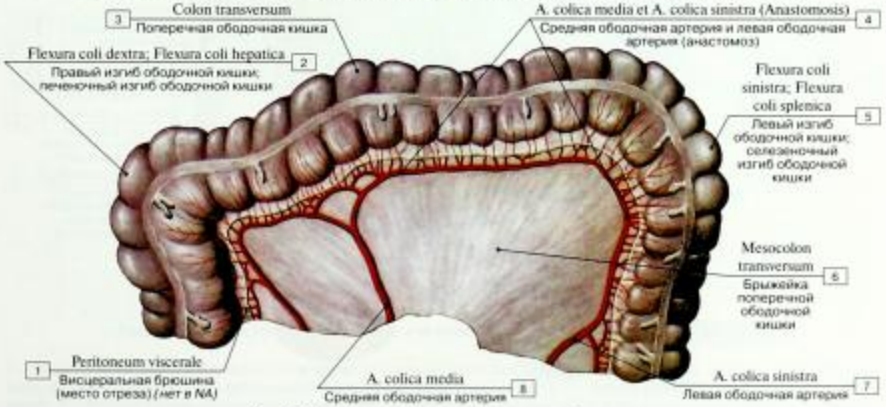

Рис. 813. Артериальные анастомозы толстой кишки:

1 – Visceral peritoneum; 2 – Right colic flexure; Hepatic flexure; 3 – Transverse colon; 4 – Middle colic artery and Left colic artery (Anastomosis); 5 – Left colic flexure; Splenic flexure; 6 – Transverse mesocolon; 7 – Left colic artery; 8 – Middle colic artery

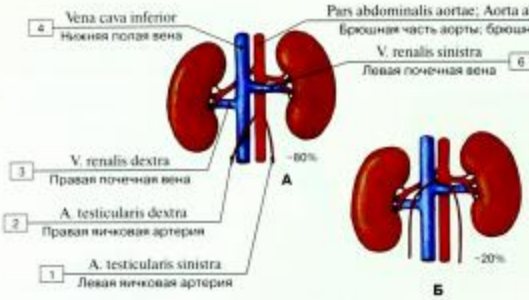

Варианты отхождения яичковых артерий.

А – типичный вариант.

Б – обе яичковые артерии ответвляются краниальнее почечных вен; правая артерия проходит позади нижней полой вены, а левая проходит кпереди от левой почечной вены.

Рис. 814. Варианты отхождения яичковых артерий (схема):

1 – Left testicular artery; 2 – Right testicular artery; 3 – Right renal vein; 4 – Inferior vena cava; 5 – Abdominal aorta; 6 – Left renal vein

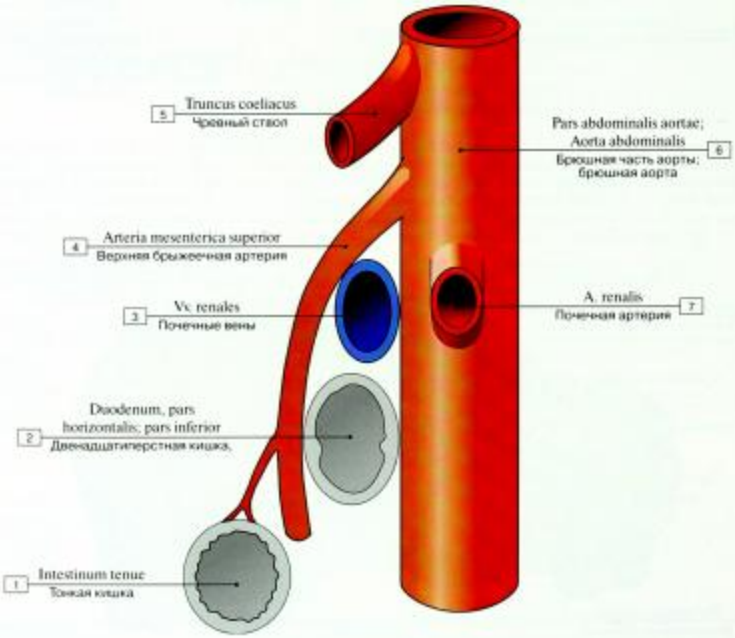

Рис. 815. Положение верхней брыжеечной артерии:

1 – Small intestine; 2 – Duodenum, inferior part; horizontal part; transverse part; 3 – Renal veins; 4 – Superior mesenteric artery; 5 – Coeliac trunk; 6 – Abdominal aorta; 7 – Renal artery

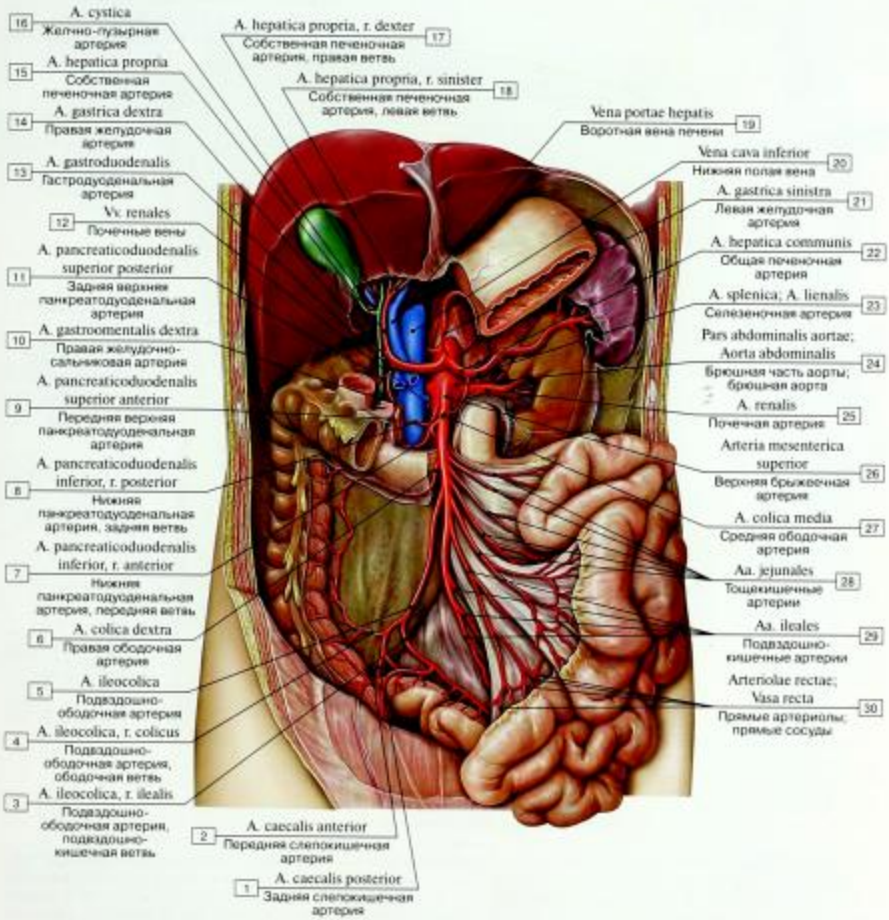

Рис. 816. Верхняя брыжеечная артерия и ее ветви (поперечная ободочная кишка удалена):

1 – Posterior caecal artery; 2 – Anterior caecal artery; 3 – Ileocolic artery, ileal branch; 4 – Ileocolic artery, colic branch; 5 – Ileocolic artery; 6 – Right colic artery; 7 – Inferior pancreaticoduodenal artery, anterior branch; 8 – Inferior pancreaticoduodenal artery, posterior branch; 9 – Anterior superior pancreaticoduodenal artery; 10 – Right gastro-omental artery; Right gastro-epiploic artery; 11 – Posterior superior pancreaticoduodenal artery; 12 – Renal veins; 13 – Gastroduodenal artery; 14 – Right gastric artery; 15 – Hepatic artery proper; 16 – Cystic artery; 17 – Hepatic artery proper, right branch; 18 – Hepatic artery proper, left branch; 19 – Hepatic portal vein; 20 – Inferior vena cava; 21 – Left gastric artery; 22 – Common hepatic artery; 23 – Splenic artery; 24 – Abdominal aorta; 25 – Renal artery; 26 – Superior mesenteric artery; 27 – Middle colic artery; 28 – Jejunal arteries; 29 – Ileal arteries; 30 – Vasa recta; Straight arterioles

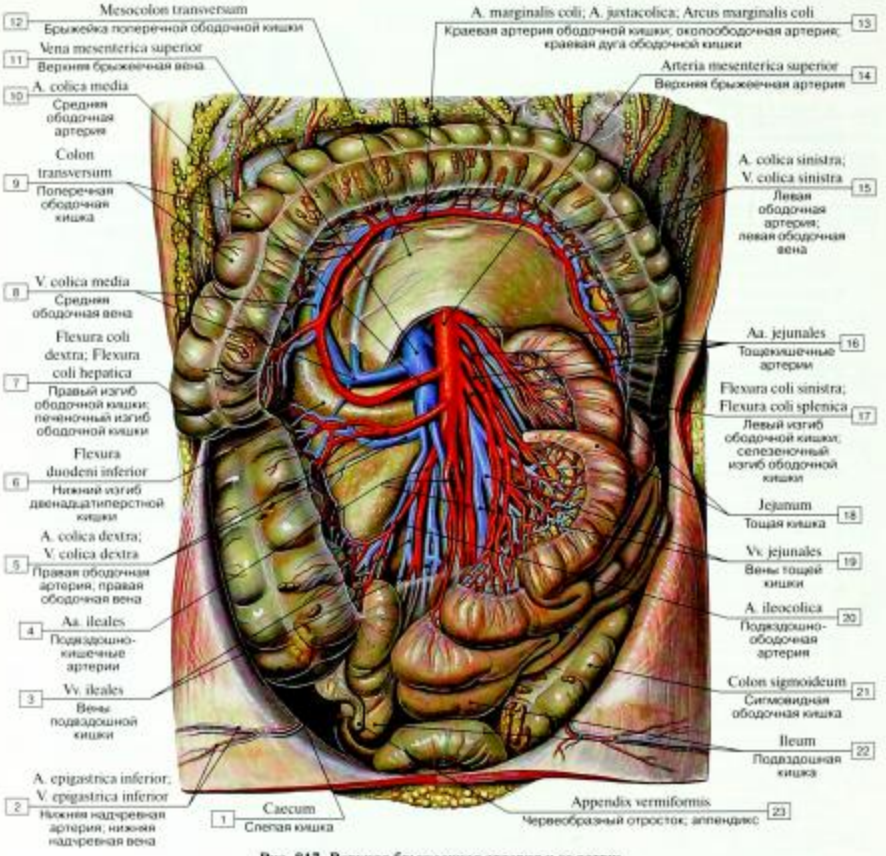

Рис. 817. Верхняя брыжеечная артерия и ее ветви:

1 – Caecum; 2 – Inferior epigastric artery; Inferior epigastric vein; 3 – Ileal veins; 4 – Ileal arteries; 5 – Right colic artery; Right colic vein; 6 – Inferior duodenal flexure; 7 – Right colic flexure; Hepatic flexure; 8 – Middle colic vein; 9 – Transverse colon; 10 – Middle colic artery; 11 – Superior mesenteric vein; 12 – Transverse mesocolon; 13 – Marginal artery; Juxtacolic artery; Marginal arcade; 14 – Superior mesenteric artery; 15 – Left colic artery; Left colic vein; 16 – Jejunal arteries; 17 – Left colic flexure; Splenic flexure; 18 – Jejunum; 19 – Jejunal veins; 20 – Ileocolic artery; 21 – Sigmoid colon; 22 – Ileum; 23 – Appendix; Vermiform appendix

Анастомозы между ветвями верхней и нижней брыжеечных артерий (рис. 819).

1. Между чревным стволом и верхней брыжеечной артерией посредством панкреатодуоденальных артерий.

2. Между верхней и нижней брыжеечными артериями (средней и левой ободочными артериями; анастомозы Риолана и Друммонда).

3. Между нижней брыжеечной и внутренней подвздошной артериями (верхняя прямокишечная артерия и средняя или нижняя прямокишечная артерия).

Эти анастомозы важны, поскольку могут функционировать в качестве коллатералей, доставляющих кровь в те области кишечника, которые были лишены их нормального кровоснабжения.

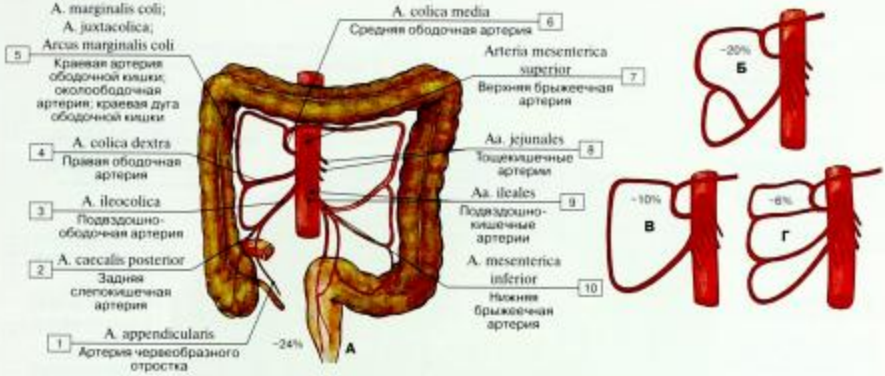

Рис. 818. Варианты верхней брыжеечной артерии (А – восходящая и поперечная ободочные кишки кровоснабжаются тремя ветвями, Б – подвздошно-слепокишечная артерия и правая слепокишечная артерия формируются из общего ствола, В – только две ветви происходят от брыжеечной артерии, тогда как правая прямокишечная артерия отсутствует, Г – удвоение правой слепокишечной артерии) (Б – Г – схемы):

1 – Appendicular artery; 2 – Posterior caecal artery; 3 – Ileocolic artery; 4 – Right colic artery; 5 – Marginal artery; Juxtacolic artery; Marginal arcade; 6 – Middle colic artery; 7 – Superior mesenteric artery; 8 – Jejunal arteries; 9 – Ileal arteries; 10 – Inferior mesenteric artery

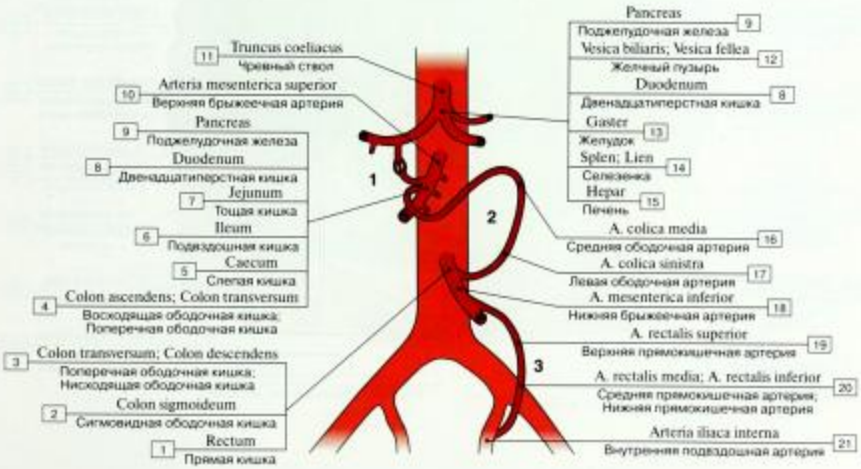

Рис. 819. Анастомозы между ветвями верхней и нижней брыжеечных артерий:

1 – Rectum; 2 – Sigmoid colon; 3 – Transverse colon; Descending colon; 4 – Ascending colon; Transverse colon; 5 – Caecum; 6 – Ileum; 7 – Jejunum; 8 – Duodenum; 9 – Pancreas; 10 – Superior mesenteric artery; 11 – Coeliac trunk; 12 – Gallbladder; 13 – Stomach; 14 – Spleen; 15 – Liver; 16 – Middle colic artery; 17 – Left colic artery; 18 – Inferior mesenteric artery; 19 – Superior rectal artery; 20 – Middle rectal artery; Inferior rectal artery; 21 – Internal iliac artery

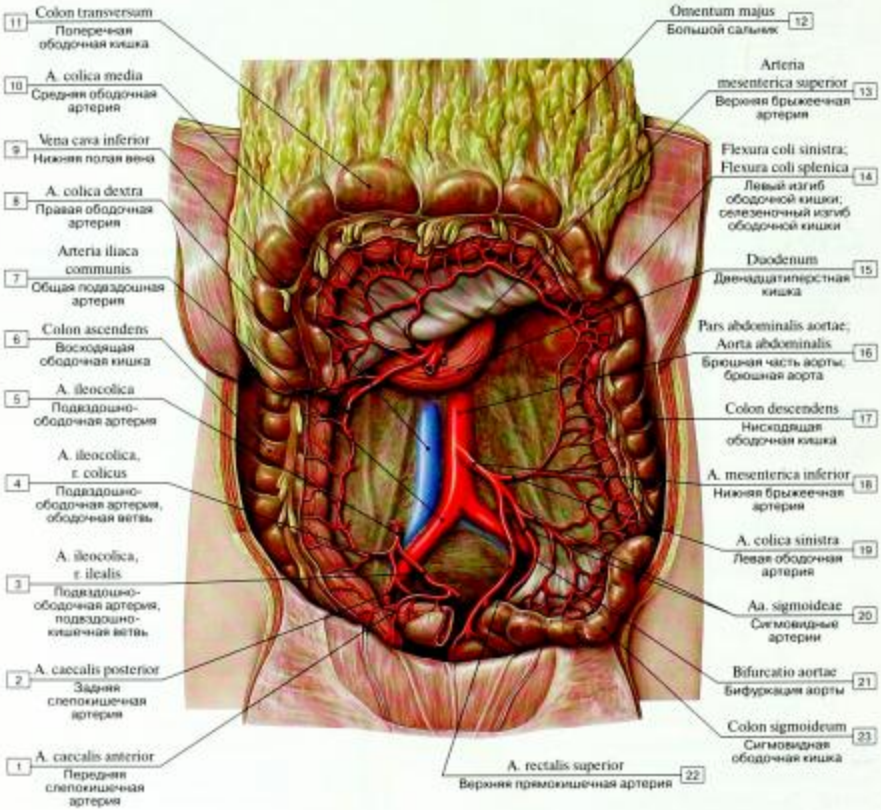

Рис. 820. Нижняя брыжеечная артерия и ее ветви:

1 – Anterior caecal artery; 2 – Posterior caecal artery; 3 – Ileocolic artery, ileal branch; 4 – Ileocolic artery, colic branch; 5 – Ileocolic artery; 6 – Ascending colon; 7 – Common iliac artery; 8 – Right colic artery; 9 – Inferior vena cava; 10 – Middle colic artery; 11 – Transverse colon; 12 – Greater omentum; 13 – Superior mesenteric artery; 14 – Left colic flexure; Splenic flexure; 15 – Duodenum; 16 – Abdominal aorta; 17 – Descending colon; 18 – Inferior mesenteric artery; 19 – Left colic artery; 20 – Sigmoid arteries; 21 – Aortic bifurcation; 22 – Superior rectal artery; 23 – Sigmoid colon

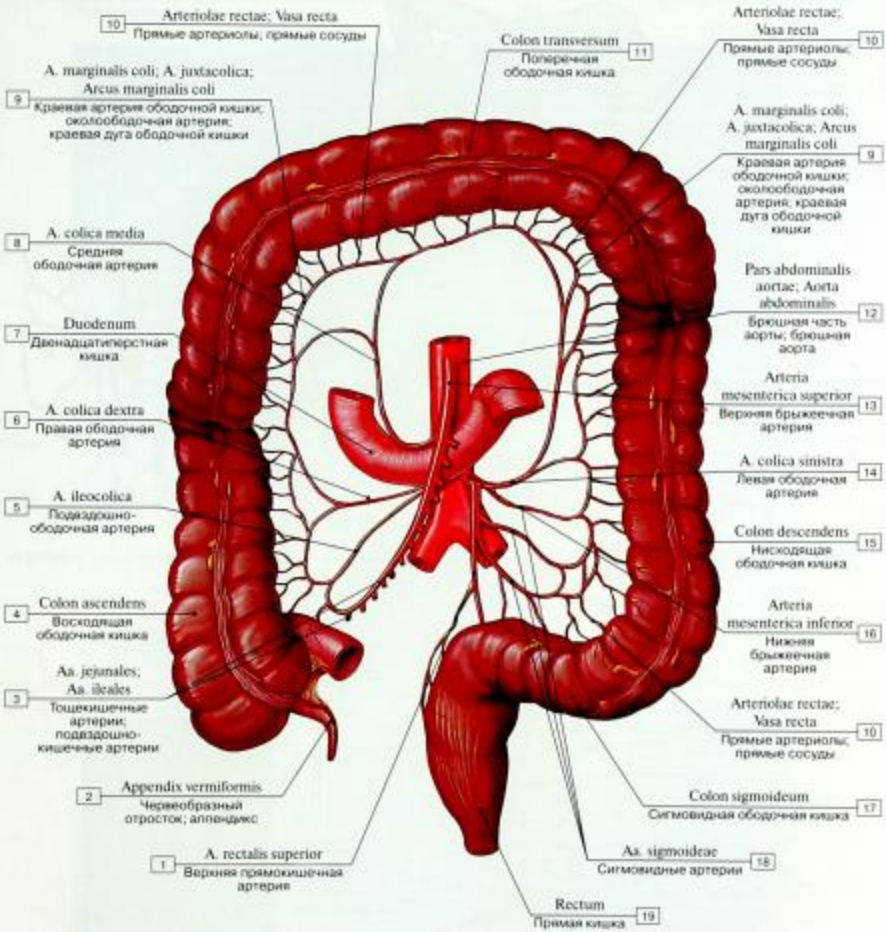

Рис. 821. Нижняя брыжеечная артерия и ее ветви (схема):

1 – Superior rectal artery; 2 – Appendix; Vermiform appendix; 3 – Jejunal arteries; Ileal arteries; 4 – Ascending colon; 5 – Ileocolic artery; 6 – Right colic artery; 7 – Duodenum; 8 – Middle colic artery; 9 – Marginal artery; Juxtacolic artery; Marginal arcade; 10 – Vasa recta; Straight arterioles; 11 – Transverse colon; 12 – Abdominal aorta; 13 – Superior mesenteric artery; 14 – Left colic artery; 15 – Descending colon; 16 – Inferior mesenteric artery; 17 – Sigmoid colon; 18 – Sigmoid arteries; 19 – Rectum

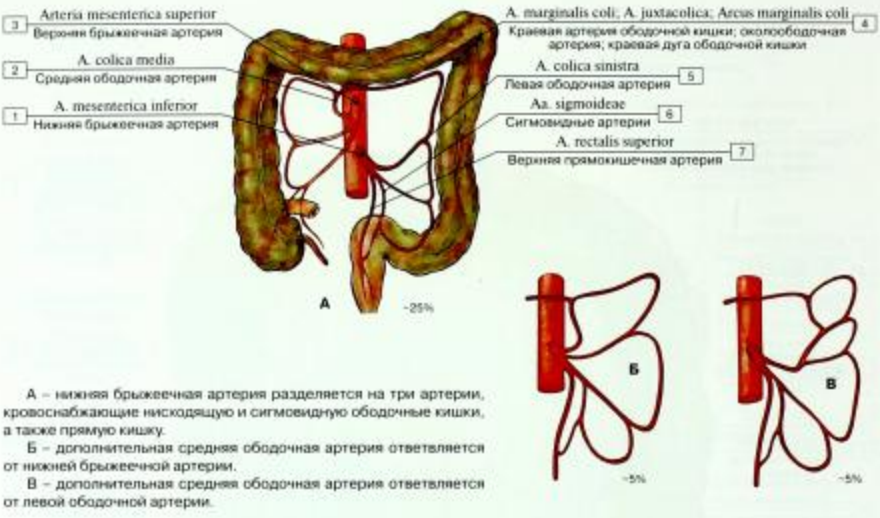

А – нижняя брыжеечная артерия разделяется на три артерии, кровоснабжающие нисходящую и сигмовидную ободочные кишки, а также прямую кишку.

Б – дополнительная средняя ободочная артерия ответвляется от нижней брыжеечной артерии.

В – дополнительная средняя ободочная артерия ответвляется от левой ободочной артерии.

Рис. 822. Варианты нижней брыжеечной артерии (Б, В – схемы):

1 – Inferior mesenteric artery; 2 – Middle colic artery; 3 – Superior mesenteric artery; 4 – Marginal artery; Juxtacolic artery; Marginal arcade; 5 – Left colic artery; 6 – Sigmoid arteries; 7 – Superior rectal artery

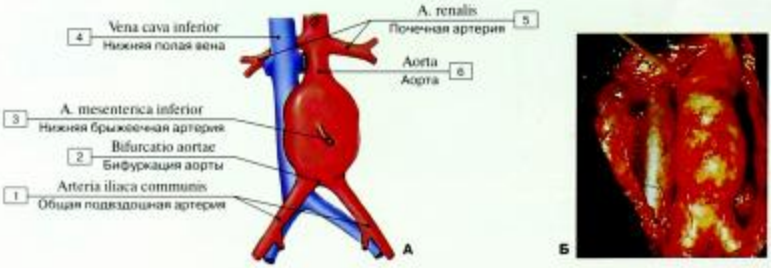

Рис. 823. Аневризма в области бифуркации аорты (А – схема, Б – фотография):

1 – Common iliac artery; 2 – Aortic bifurcation; 3 – Inferior mesenteric artery; 4 – Inferior vena cava; 5 – Renal artery; 6 – Aorta

Рис. 824. Ангиограмма брыжеечных артерий

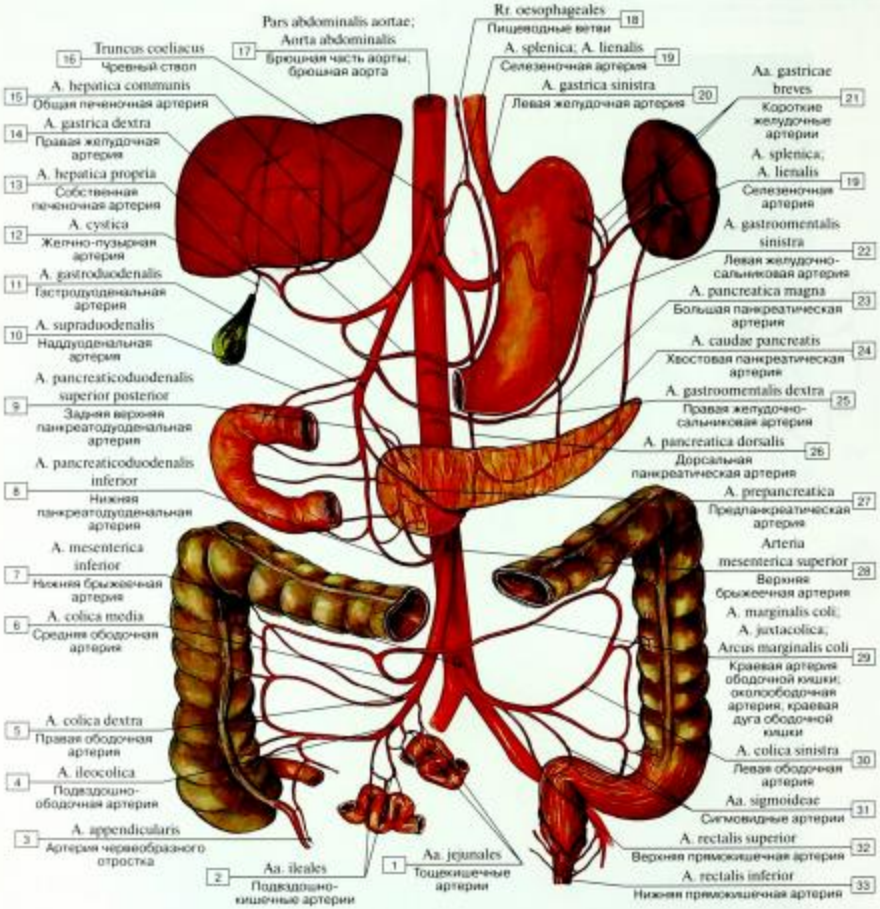

Рис. 825. Артериальное кровоснабжение органов брюшной полости (схема):

1 – Jejunal arteries; 2 – Ileal arteries; 3 – Appendicular artery; 4 – Ileocolic artery; 5 – Right colic artery; 6 – Middle colic artery; 7 – Inferior mesenteric artery; 8 – Inferior pancreaticoduodenal artery; 9 – Posterior superior pancreaticoduodenal artery; 10 – Supraduodenal artery; 11 – Gastroduodenal artery; 12 – Cystic artery; 13 – Hepatic artery proper; 14 – Right gastric artery; 15 – Common hepatic artery; 16 – Coeliac trunk; 17 – Abdominal aorta; 18 – Oesophageal branches; 19 – Splenic artery; 20 – Left gastric artery; 21 – Short gastric arteries; 22 – Left gastro-omental artery; Left gastro-epiploic artery; 23 – Greater pancreatic artery; 24 – Artery to tail of pancreas; 25 – Right gastro-omental artery; Right gastro-epiploic artery; 26 – Dorsal pancreatic artery; 27 – Prepancreatic artery; 28 – Superior mesenteric artery; 29 – Marginal artery;Juxtacolic artery; Marginal arcade; 30 – Left colic artery; 31 – Sigmoid arteries; 32 – Superior rectal artery; 33 – Inferior rectal artery

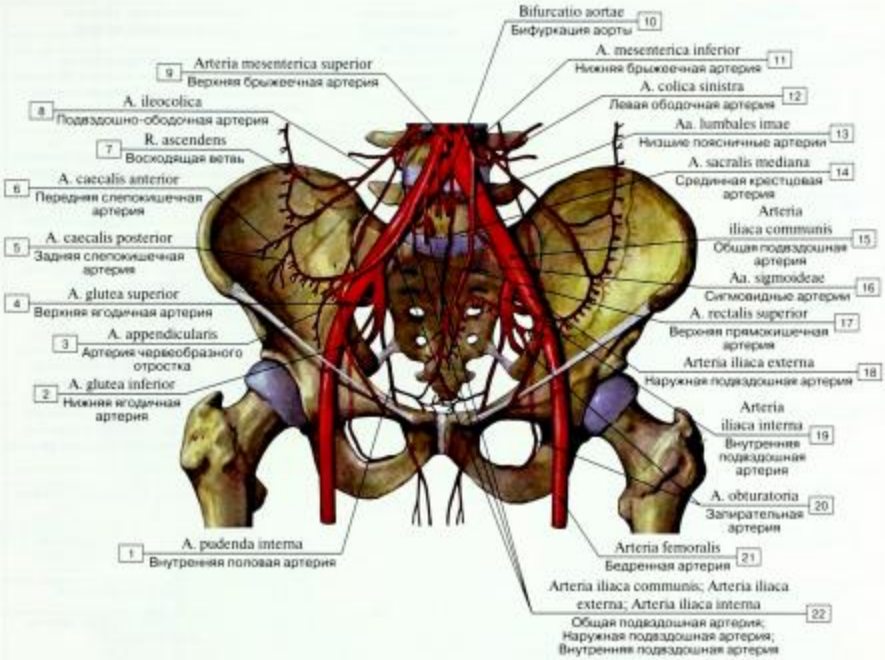

Рис. 826. Общая подвздошная артерия и ее ветви, вид спереди:

1 – Internal pudendal artery; 2 – Inferior gluteal artery; 3 – Appendicular artery; 4 – Superior gluteal artery; 5 – Posterior caecal artery; 6 – Anterior caecal artery; 7 – Ascending branch; 8 – Ileocolic artery; 9 – Superior mesenteric artery; 10 – Aortic bifurcation; 11 – Inferior mesenteric artery; 12 – Left colic artery; 13 – Arteriae lumbales imae; 14 – Median sacral artery; 15 – Common iliac artery; 16 – Sigmoid arteries; 17 – Superior rectal artery; 18 – External iliac artery; 19 – Internal iliac artery; 20 – Obturator artery; 21 – Femoral artery; 22 – Common iliac artery; External iliac artery; Internal iliac artery

Таблица 37. Общая подвздошная артерия и ее ветви

Артерии и их основные ветви	Начало	Направление артерии (ход)	Кровоснабжение, области распределения ветвей
Общая подвздошная а., парная	На уровне IV поясничного позвонка брюшная аорта делится на правую и левую общие подвздошные артерии	Вниз и латерально к крестцово-подвздошному сочленению	Стенки и органы таза, нижняя конечность
Внутренняя подвздошная а., парная	От нижнего конца общей подвздошной артерии на уровне крестцово-подвздошного сочленения	Спускается в полость малого таза по медиальному краю большой поясничной мышцы	Стенки и органы таза, наружные половые органы, промежность, крестцово-подвздошное сочленение, тазобедренный сустав, приводящие мышцы бедра, ягодичные, грушевидная, запирательная, близнецовые, квадратная мышца бедра, подвздошно-поясничная мышца

Артерии и их основные ветви	Начало	Направление артерии (ход)	Кровоснабжение, области распределения ветвей
Пристеночные ветви			
Подвздошно-поясничная а. 1. Подвздошная ветвь 2. Поясничная ветвь 3. Спинномозговая ветвь	У начала внутренней подвздошной артерии	Назад и латерально позади большой поясничной мышцы	Подвздошная кость и ее надкостница, корешки спинномозговых нервов и оболочки спинного мозга. Мышцы: большая поясничная, подвздошная, квадратная поясницы, поперечная живота
Латеральные крестцовые а. Спинномозговые ветви	У начала внутренней подвздошной артерии, рядом с предыдущей	Вниз по боковой части тазовой поверхности крестца	Крестец [крестцовые позвонки SI – SV], связки крестца и копчика, оболочки спинного мозга. Мышцы: поднимающая задний проход, грушевидная, глубокие спины
Запирательная а. 1. Лобковая ветвь 2. Вертлужная ветвь	От переднего ствола внутренней подвздошной артерии	Вперед по боковой стенке малого таза, затем через запирательный канал на бедро	Лобковый симфиз, подвздошная кость, головка бедренной кости, тазобедренный сустав. Мышцы: подвздошно-поясничная, квадратная бедра, поднимающая задний проход, внутренняя и наружная запирательные, приводящие бедра, гребенчатая, тонкая
Нижняя ягодичная а. А., сопровождающая седалищный нерв	От переднего ствола внутренней подвздошной артерии	Выходит из полости малого таза через подгрушевидное отверстие	Тазобедренный сустав, кожа ягодичной области. Мышцы: большая ягодичная, грушевидная, большая приводящая бедра, внутренняя и наружная запирательные, квадратная бедра, верхняя и нижняя близнецовые, полусухожильная, полуперепончатая, длинная головка двуглавой мышцы бедра
Верхняя ягодичная а. 1. Поверхностная ветвь 2. Глубокая ветвь	Продолжение заднего ствола внутренней подвздошной артерии	Выходит из таза через надгрушевидное отверстие	Тазобедренный сустав, кожа ягодичной области. Мышцы: малая и средняя ягодичные, грушевидная, напрягающая широкую фасцию бедра
Висцеральные ветви			
Пупочная а. 1. А. семявыносящего протока 2. Верхние мочепузырные а. 3. Мочеточниковые ветви	Из переднего ствола внутренней подвздошной артерии	Вперед и вверх по задней поверхности передней брюшной стенки под брюшиной к пупку. После рождения функционирует лишь начальная часть артерии	Мочевой пузырь, нижний отдел мочеточника, семявыносящий проток
Нижняя мочепузырная а.	От внутренней подвздошной артерии	К дну мочевого пузыря	Мочевой пузырь, простата, влагалище
Маточная а. 1. Влагалищные ветви 2. Яичниковая ветвь 3. Трубная ветвь	Из переднего ствола внутренней подвздошной артерии	В полость малого таза к матке между двумя листками широкой связки матки	Матка, влагалище, маточная труба, яичник, мочеточник, мочевой пузырь
Средняя прямокишечная а.	От переднего ствола внутренней подвздошной артерии	К прямой кишке	Средний и нижний отделы прямой кишки, семенной пузырек, простата (у мужчин), мочеточник, влагалище (у женщин); мышца, поднимающая задний проход
Внутренняя половая а. 1. Нижняя прямокишечная а. 2. Промежностная а. 3. Уретральная а. 4. А. луковицы полового члена (у мужчин), луковицы преддверия влагалища (у женщин) 5. Глубокая а. полового члена (клитора) 6. Дорсальная а. полового члена (клитора)	Конечная ветвь переднего ствола внутренней подвздошной артерии	Выходит из полости таза через подгрушевидное отверстие, огибает седалищную ость и входит обратно в полость таза через малое седалищное отверстие (в седалищно-прямокишечную ямку)	Нижний отдел прямой кишки, мочеиспускательный канал, кожа и мышцы промежности, влагалище (у женщин), бульбоуретральные железы (у мужчин), наружные половые органы, внутренняя запирательная мышца
Наружная подвздошная а.	От общей подвздошной артерии на уровне крестцово-подвздошного сочленения	Вниз и вперед по медиальному краю большой поясничной мышцы до паховой связки	Кожа передней брюшной стенки. Мышцы: поясничная, прямая и поперечная живота, семенной канатик (у женщин – круглая связка матки)
Нижняя надчревная а. 1. Лобковая ветвь 2. Запирательная ветвь 3. Кремастерная а. 4. А. круглой связки матки	Над паховой связкой	Медиально и вверх по задней поверхности передней брюшной стенки во влагалище прямой мышцы живота	Семенной канатик, мышца, поднимающая яичко (у мужчин), круглая связка матки (у женщин), лобковая кость и прилежащие мягкие ткани. Мышцы живота: прямая, поперечная, косые, пирамидальная
Глубокая а., огибающая подвздошную кость	Под паховой связкой	Латерально вверх вдоль гребня подвздошной кости	Передняя стенка живота. Мышцы живота: поперечная, косые, подвздошная, напрягатель широкой фасции бедра, портняжная

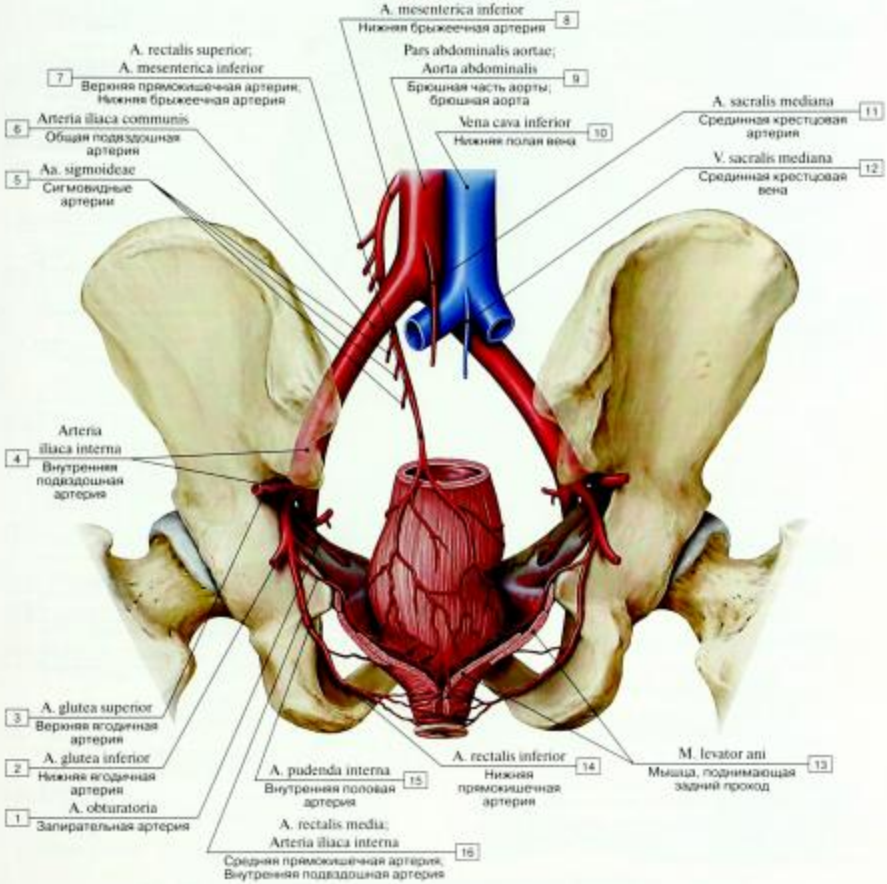

Рис. 827. Общая подвздошная артерия и ее ветви, вид сзади:

1 – Obturator artery; 2 – Inferior gluteal artery; 3 – Superior gluteal artery; 4 – Internal iliac artery; 5 – Sigmoid arteries; 6 – Common iliac artery; 7 – Superior rectal artery; Inferior mesenteric artery; 8 – Inferior mesenteric artery; 9 – Abdominal aorta; 10 – Inferior vena cava; 11 – Median sacral artery; 12 – Median sacral vein; 13 – Levator ani; 14 – Inferior rectal artery; 15 – Internal pudendal artery; 16 – Middle rectal artery; Internal iliac artery

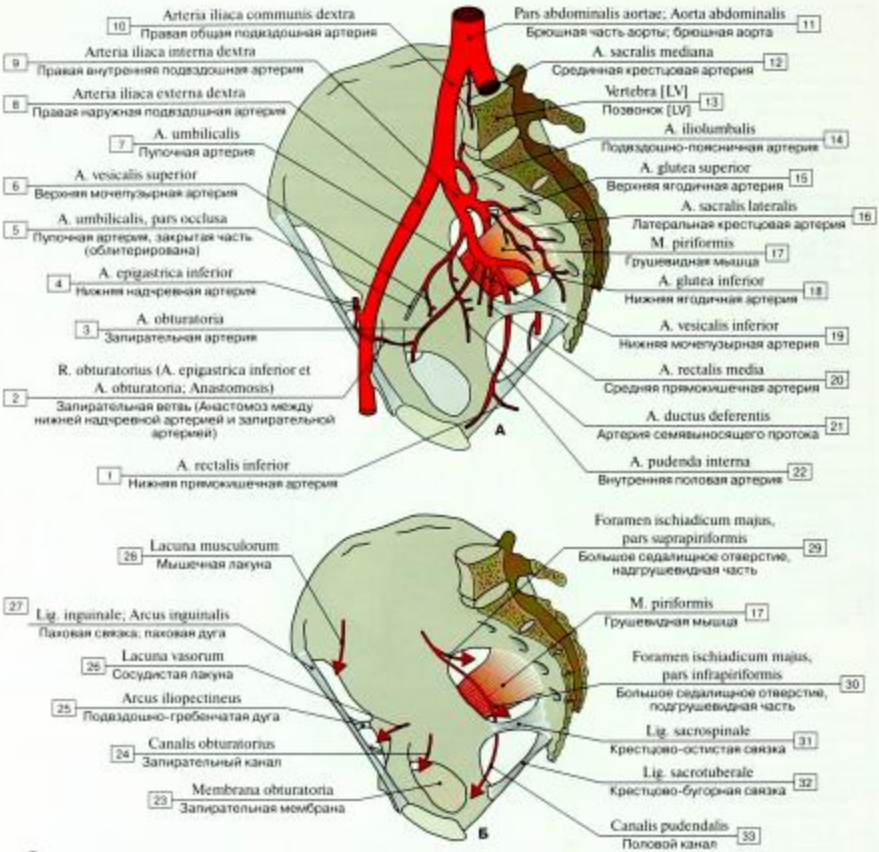

Видны отверстия, через которые проходят артерии и вены. Существуют шесть путей, границами которых служат грушевидная мышца, крестцово-остистая связка, крестцово-бугорная связка, паховая связка и запирательная мембрана.

Рис. 828. Артериальное кровоснабжение стенок таза
(А – общий вид, Б – направление тока крови, вид сбоку, изнутри) (схема):

1 – Inferior rectal artery; 2 – Obturator branch (Anastomosis between Inferior epigastric artery and Obturator artery); 3 – Obturator artery; 4 – Inferior epigastric artery; 5 – Umbilical artery, occlused part; 6 – Superior vesical artery; 7 – Umbilical artery; 8 – Right external iliac artery; 9 – Right internal iliac artery; 10 – Right common iliac artery; 11 – Abdominal aorta; 12 – Median sacral artery; 13 – Vertebra [LV]; 14 – Iliolumbar artery; 15 – Superior gluteal artery; 16 – Lateral sacral artery; 17 – Piriformis; 18 – Inferior gluteal artery; 19 – Inferior vesical artery; 20 – Middle rectal artery; 21 – Artery to ductus deferens; Artery to vas deferens; 22 – Internal pudendal artery; 23 – Obturator membrane; 24 – Obturator canal; 25 – Iliopectineal arch; 26 – Vascular space; 27 – Inguinal ligament; 28 – Muscular space; 29 – Greater sciatic foramen, suprapiriform part; 30 – Greater sciatic foramen, infrapiriform part; 31 – Sacrospinous ligament; 32 – Sacrotuberous ligament; 33 – Pudendal canal

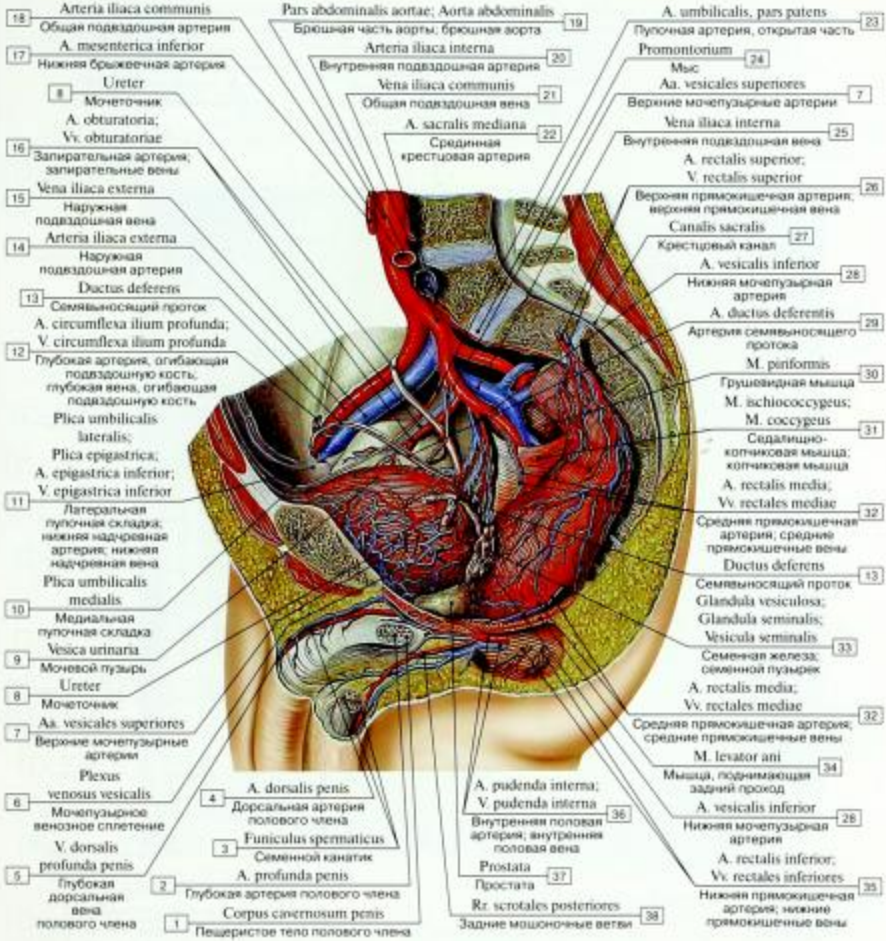

Рис. 829. Внутренняя подвздошная артерия мужчины и ее ветви, вид сбоку, изнутри:

1 – Corpus cavernosum penis; 2 – Deep artery of penis; 3 – Spermatic cord; 4 – Dorsal artery of penis; 5 – Deep dorsal vein of penis; 6 – Vesical venous plexus; 7 – Superior vesical arteries; 8 – Ureter; 9 – Urinary bladder; 10 – Medial umbilical fold; 11 – Lateral umbilical fold; Epigastric fold; Inferior epigastric artery; Inferior epigastric vein; 12 – Deep circumflex iliac artery; Deep circumflex iliac vein; 13 – Ductus deferens; Vas deferens; 14 – External iliac artery; 15 – External iliac vein; 16 – Obturator artery; Obturator veins; 17 – Inferior mesenteric artery; 18 – Common iliac artery; 19 – Abdominal aorta; 20 – Internal iliac artery; 21 – Common iliac vein; 22 – Median sacral artery; 23 – Umbilical artery, patent part; 24 – Promontory; 25 – Internal iliac vein; 26 – Superior rectal artery; Superior rectal vein; 27 – Sacral canal; 28 – Inferior vesical artery; 29 – Artery to ductus deferens; Artery to vas deferens; 30 – Piriformis; 31 – Ischiococcygeus; Coccygeus; 32 – Middle rectal artery; Middle rectal veins; 33 – Seminal gland; Seminal vesicle; 34 – Levator ani; 35 – Inferior rectal artery; Inferior rectal veins; 36 – Internal pudendal artery; Internal pudendal vein; 37 – Prostate; 38 – Posterior scrotal branches

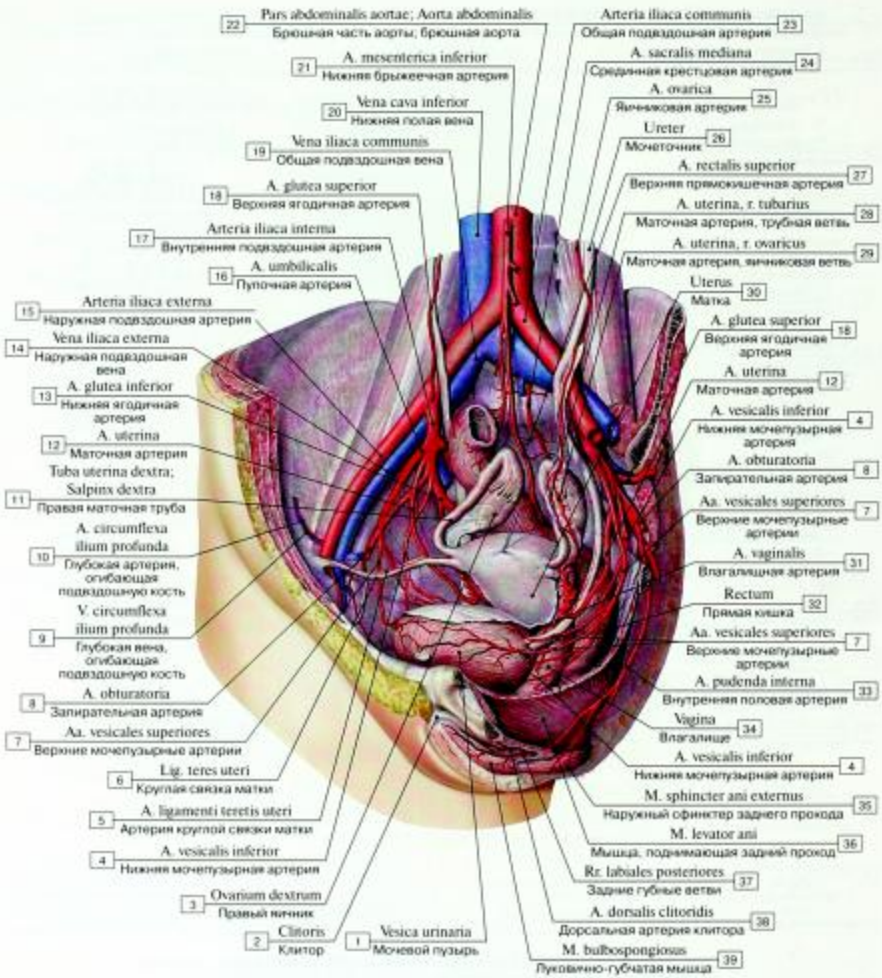

Рис. 830. Внутренние подвздошные артерии женщины и их ветви, вид спереди:

1 – Urinary bladder; 2 – Clitoris; 3 – Right ovary; 4 – Inferior vesical artery; 5 – Artery of round ligament of uterus; 6 – Round ligament of uterus; 7 – Superior vesical arteries; 8 – Obturator artery; 9 – Deep circumflex iliac vein; 10 – Deep circumflex iliac artery; 11 – Right uterine tube; 12 – Uterine artery; 13 – Inferior gluteal artery; 14 – External iliac vein; 15 – External iliac artery; 16 – Umbilical artery; 17 – Internal iliac artery; 18 – Superior gluteal artery; 19 – Common iliac vein; 20 – Inferior vena cava; 21 – Inferior mesenteric artery; 22 – Abdominal aorta; 23 – Common iliac artery; 24 – Median sacral artery; 25 – Ovarian artery; 26 – Ureter; 27 – Superior rectal artery; 28 – Uterine artery, tubal branch; 29 – Uterine artery, ovarian branch; 30 – Uterus; 31 – Vaginal artery; 32 – Rectum; 33 – Internal pudendal artery; 34 – Vagina; 35 – External anal sphincter; 36 – Levator ani; 37 – Posterior labial branches; 38 – Dorsal artery of clitoris; 39 – Bulbospongiosus

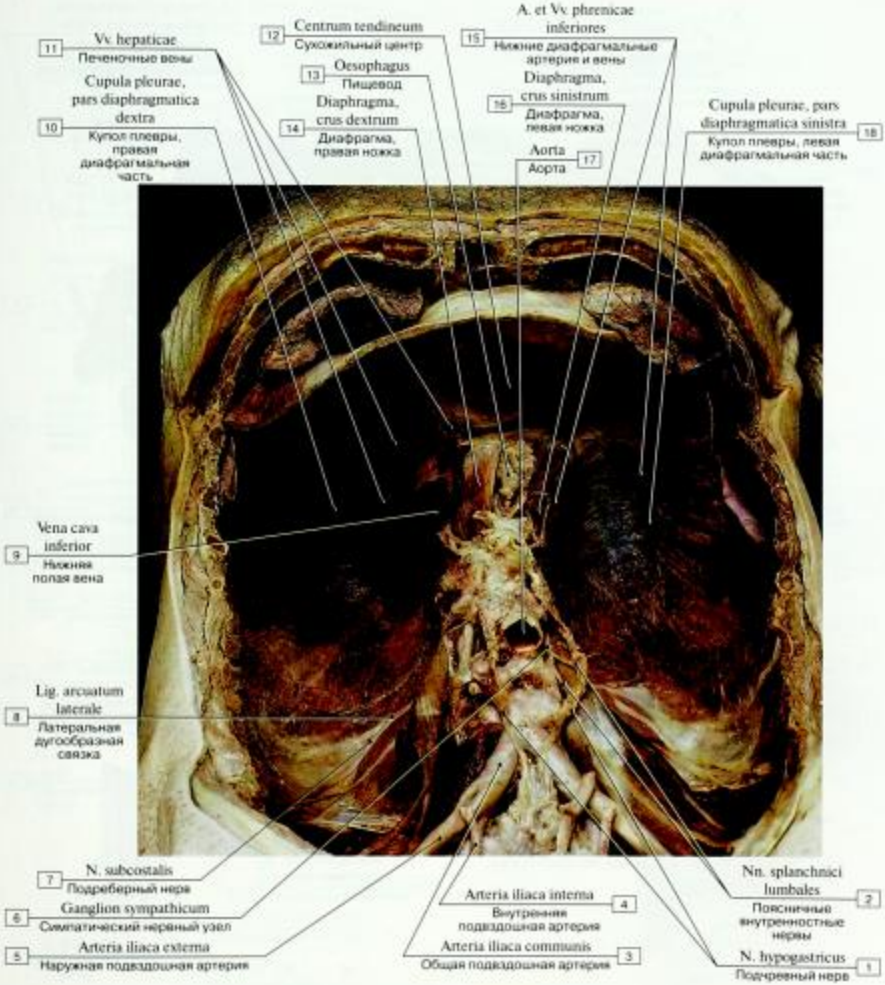

Рис. 831. Подвздошные артерии, вид спереди (фотография натурального препарата):

1 – Hypogastric nerve; 2 – Lumbar splanchnic nerves; 3 – Common iliac artery; 4 – Internal iliac artery; 5 – External iliac artery; 6 – Sympathetic ganglion; 7 – Subcostal nerve; 8 – Lateral arcuate ligament; 9 – Inferior vena cava; 10 – Cervical pleura; Dome of pleura; Pleural cupula, right diaphragmatic part; 11 – Hepatic veins; 12 – Central tendon; 13 – Oesophagus; 14 – Diaphragm, right crus; 15 – Inferior phrenic artery and veins; 16 – Diaphragm, left crus; 17 – Aorta; 18 – Cervical pleura; Dome of pleura; Pleural cupula, left diaphragmatic part

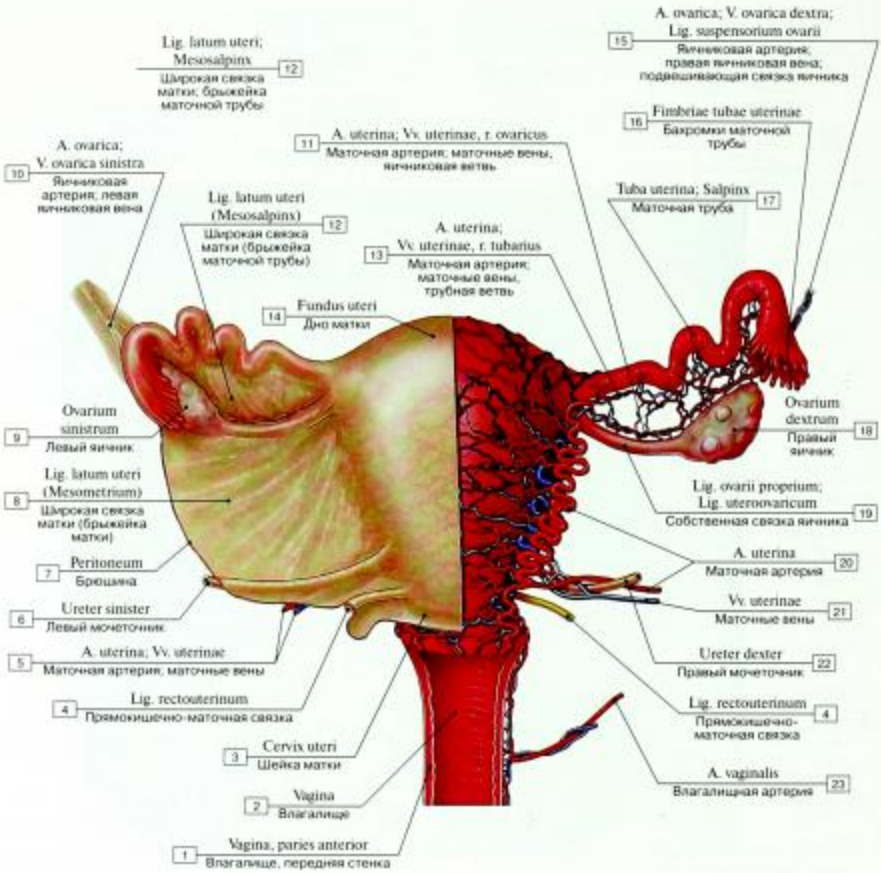

Рис. 832. Кровоснабжение матки, вид спереди, слева брюшина удалена:

1 – Vagina, anterior wall; 2 – Vagina; 3 – Cervix of uterus; 4 – Uterosacral ligament; Recto-uterine ligament; 5 – Uterine artery; Uterine veins; 6 – Left ureter; 7 – Peritoneum; 8 – Broad ligament of uterus (Mesometrium); 9 – Left ovary; 10 – Ovarian artery; Left ovarian vein; 11 – Uterine artery; Uterine veins, ovarian branch; 12 – Broad ligament of uterus (Mesosalpinx); 13 – Uterine artery; Uterine veins, tubal branch; 14 – Fundus of uterus; 15 – Ovarian artery; Right ovarian vein; Suspensory ligament of ovary; Infundibulopelvic ligament; 16 – Fimbriae; 17 – Uterine tube; 18 – Right ovary; 19 – Ligament of ovary; 20 – Uterine artery; 21 – Uterine veins; 22 – Right ureter; 23 – Vaginal artery

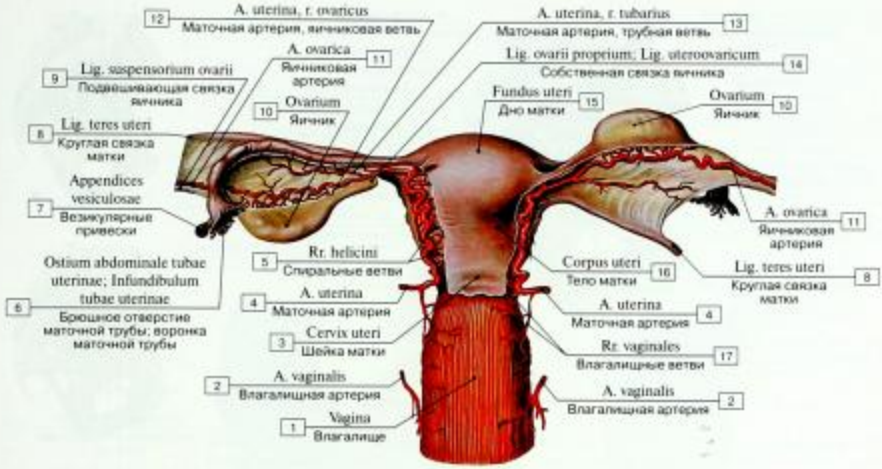

Рис. 833. Артерии внутренних женских половых органов, вид сзади:

1 – Vagina; 2 – Vaginal artery; 3 – Cervix of uterus; 4 – Uterine artery; 5 – Helicine branches; 6 – Abdominal ostium; Infundibulum; 7 – Vesicular appendices; 8 – Round ligament of uterus; 9 – Suspensory ligament of ovary; Infundibulopelvic ligament; 10 – Ovary; 11 – Ovarian artery; 12 – Uterine artery, ovarian branch; 13 – Uterine artery, tubal branch; 14 – Ligament of ovary; 15 – Fundus of uterus; 16 – Body of uterus; 17 – Vaginal branches

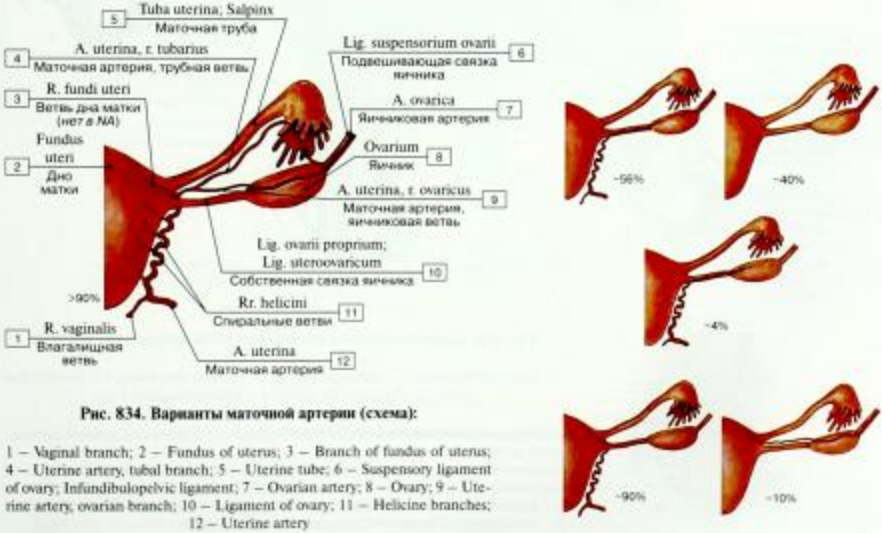

Рис. 834. Варианты маточной артерии (схема):

1 – Vaginal branch; 2 – Fundus of uterus; 3 – Branch of fundus of uterus; 4 – Uterine artery, tubal branch; 5 – Uterine tube; 6 – Suspensory ligament of ovary; Infundibulopelvic ligament; 7 – Ovarian artery; 8 – Ovary; 9 – Uterine artery, ovarian branch; 10 – Ligament of ovary; 11 – Helicine branches; 12 – Uterine artery

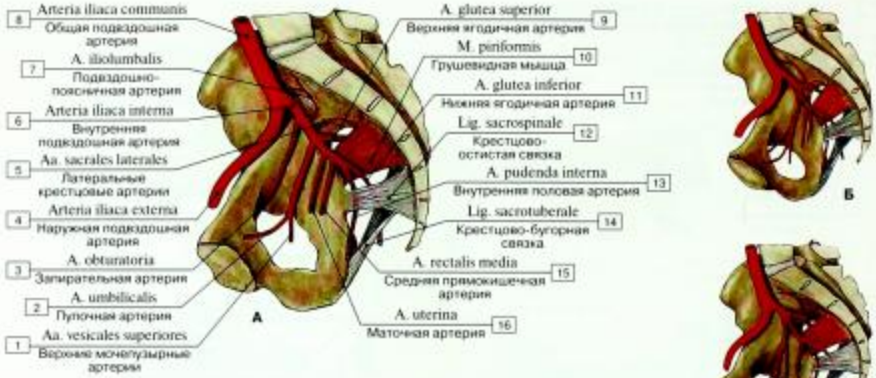

Рис. 835. Варианты ветвления внутренней подвздошной артерии, вид слева:

1 – Superior vesical arteries; 2 – Umbilical artery; 3 – Obturator artery; 4 – External iliac artery; 5 – Lateral sacral arteries; 6 – Internaliliac artery; 7 – Iliolumbar artery; 8 – Common iliac artery; 9 – Superior gluteal artery; 10 – Piriformis; 11 – Inferior gluteal artery;12 – Sacrospinous ligament; 13 – Internal pudendal artery; 14 – Sacrotuberous ligament; 15 – Middle rectal artery; 16 – Uterine artery

А – все ветви отходят от одного общего ствола.

Б – внутренняя подвздошная артерия разделяется на две основные ветви (типичный вариант).

В – внутренняя подвздошная артерия разделяется на три основные ветви.

Г – внутренняя подвздошная артерия разделяется на четыре и более ветви.

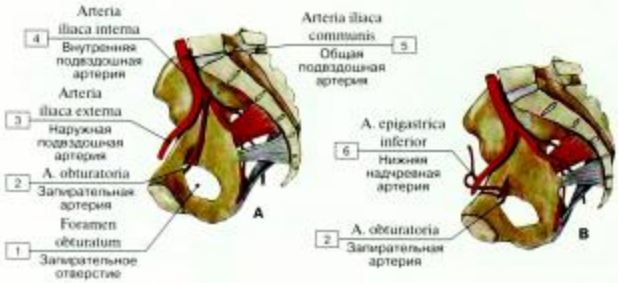

Рис. 836. Варианты отхождения запирательной артерии, вид изнутри:

1 – Obturator foramen; 2 – Obturator artery; 3 – External iliac artery; 4 – Internal iliac artery; 5 – Common iliac artery; 6 – Inferior epigastric artery

В 75% случаев запирательная артерия отходит от ствола внутренней запирательной артерии.

А – начинается на передней ветви внутренней подвздошной артерии (типичный вариант).

Б – возникает как независимая ветвь внутренней подвздошной артерии.

В – ответвляется от наружной подвздошной артерии.

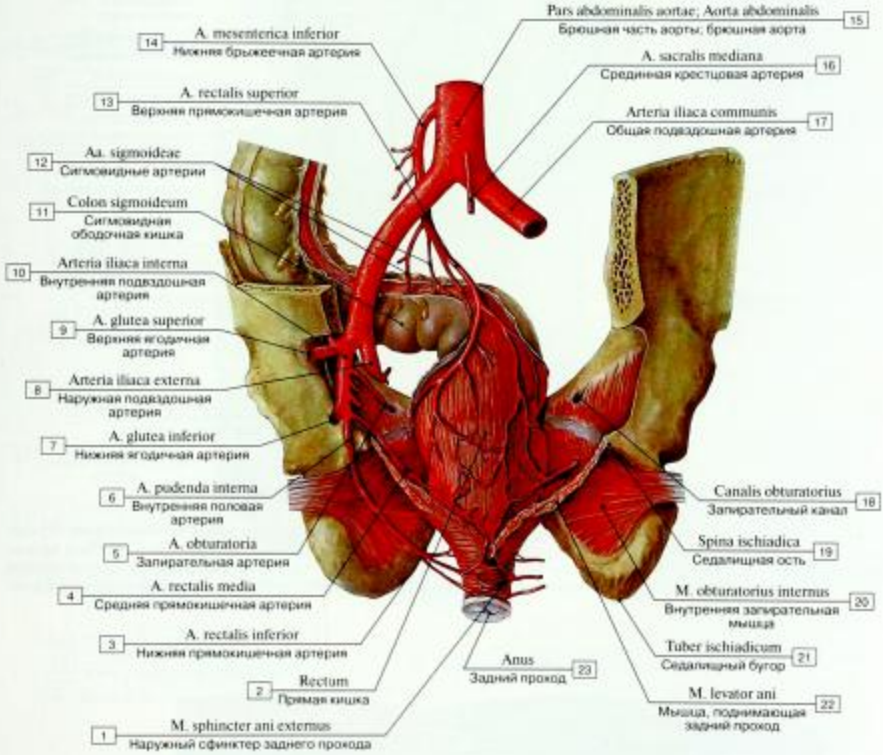

Рис. 837. Артерии прямой кишки, вид сзади:

1 – External anal sphincter; 2 – Rectum; 3 – Inferior rectal artery; 4 – Middle rectal artery; 5 – Obturator artery; 6 – Internal pudendal artery; 7 – Inferior gluteal artery; 8 – External iliac artery; 9 – Superior gluteal artery; 10 – Internal iliac artery; 11 – Sigmoid colon; 12 – Sigmoid arteries; 13 – Superior rectal artery; 14 – Inferior mesenteric artery; 15 – Abdominal aorta; 16 – Median sacral artery; 17 – Common iliac artery; 18 – Obturator canal; 19 – Ischial spine; 20 – Obturator internus; 21 – Ischial tuberosity; 22 – Levator ani; 23 – Anus

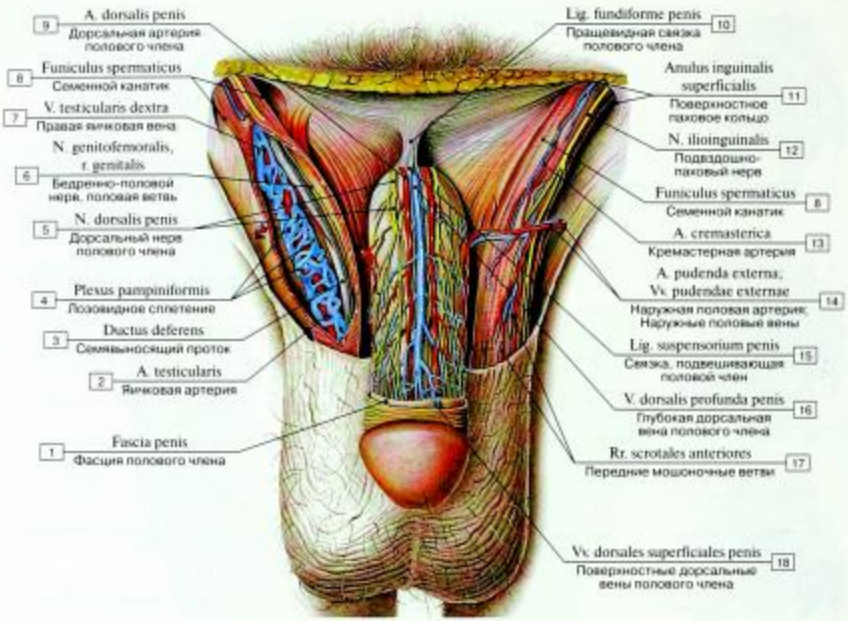

Рис. 838. Кровеносные сосуды полового члена и семенного канатика, вид спереди:

1 – Fascia of penis; 2 – Testicular artery; 3 – Ductus deferens; Vas deferens; 4 – Pampiniform plexus; 5 – Dorsal nerve of penis; 6 – Genitofemoral nerve, genital branch; 7 – Right testicular vein; 8 – Spermatic cord; 9 – Dorsal artery of penis; 10 – Fundiform ligament of penis; 11 – Superficial inguinal ring; 12 – Ilio-inguinal nerve; 13 – Cremasteric artery; 14 – External pudendal artery; External pudendal veins; 15 – Suspensory ligament of penis; 16 – Deep dorsal vein of penis; 17 – Anterior scrotal branches; 18 – Superficial dorsal veins of penis

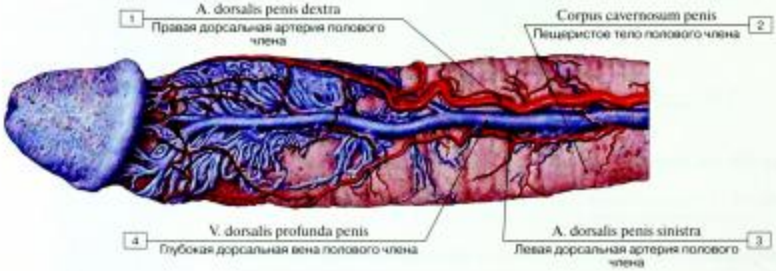

Рис. 839. Кровеносные сосуды полового члена, вид сбоку:

1 – Right dorsal artery of penis; 2 – Corpus cavernosum penis; 3 – Left dorsal artery of penis; 4 – Deep dorsal vein of penis

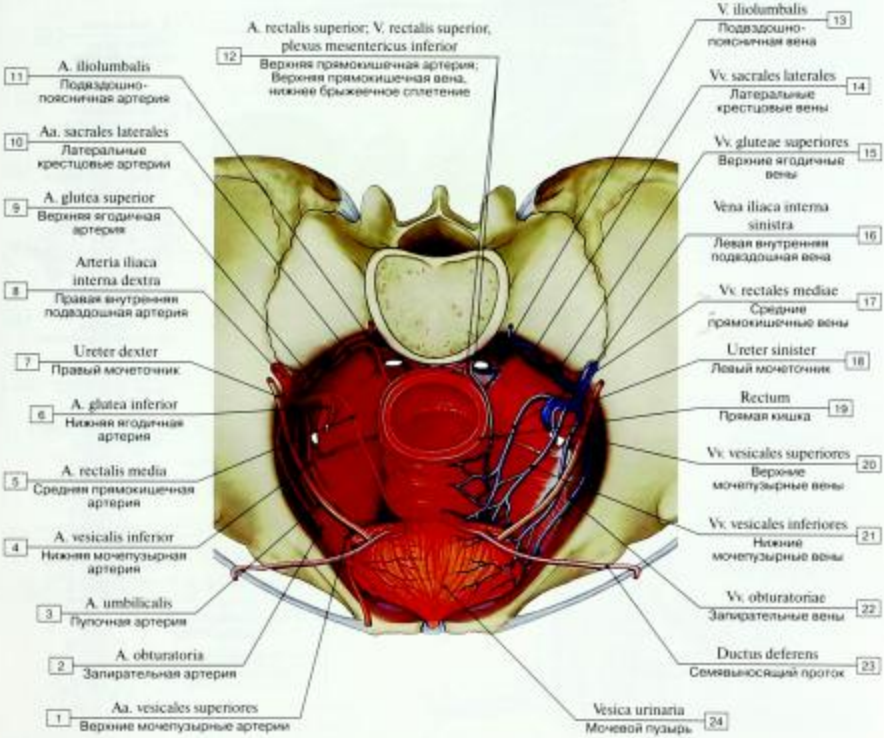

Рис. 840. Артерии мужского таза, вид сверху и спереди:

1 – Superior vesical arteries; 2 – Obturator artery; 3 – Umbilical artery; 4 – Inferior vesical artery; 5 – Middle rectal artery; 6 – Inferior gluteal artery; 7 – Right ureter; 8 – Right internal iliac artery; 9 – Superior gluteal artery; 10 – Lateral sacral arteries; 11 – Iliolumbar artery; 12 – Superior rectal artery; Superior rectal vein, inferior mesenteric plexus; 13 – Iliolumbar vein; 14 – Lateral sacral veins; 15 – Superior gluteal veins; 16 – Left internal iliac vein; 17 – Middle rectal veins; 18 – Left ureter; 19 – Rectum; 20 – Superior vesical veins; 21 – Inferior vesical veins; 22 – Obturator veins; 23 – Ductus deferens; Vas deferens; 24 – Urinary bladder

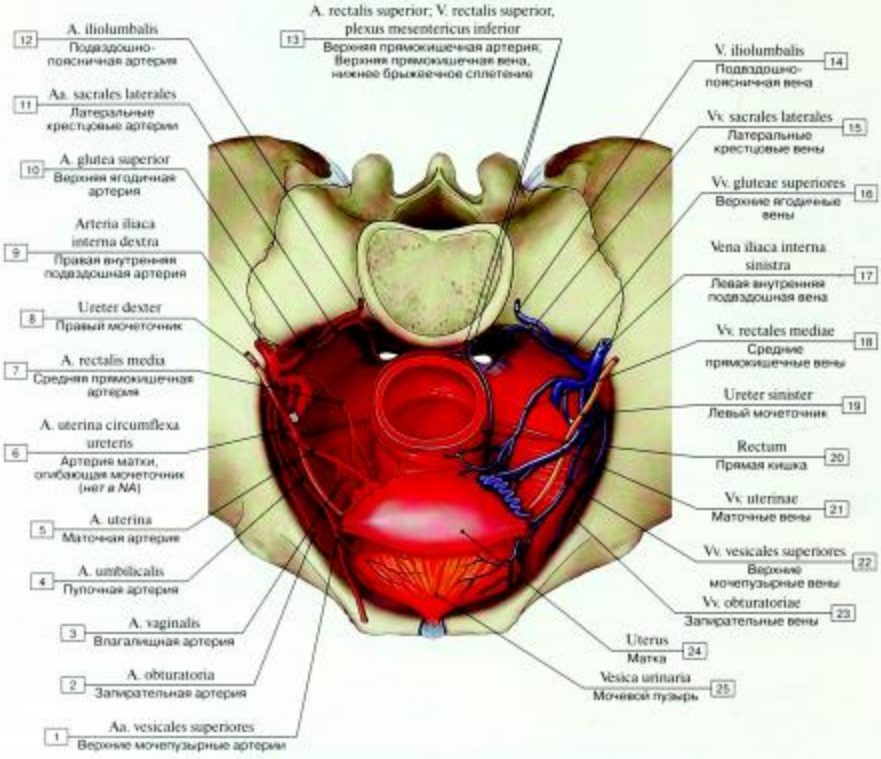

Рис. 841. Артерии женского таза, вид сверху и спереди:

1 – Superior vesical arteries; 2 – Obturator artery; 3 – Vaginal artery; 4 – Umbilical artery; 5 – Uterineartery; 6 – Circumflex ureteris uterine artery; 7 – Middle rectal artery; 8 – Right ureter; 9 – Right internal iliac artery; 10 – Superior gluteal artery; 11 – Lateral sacral arteries; 12 – Iliolumbar artery; 13 – Superior rectal artery; Superior rectal vein, inferior mesenteric plexus; 14 – Iliolumbar vein; 15 – Lateral sacral veins; 16 – Superior gluteal veins; 17 – Left internal iliac vein; 18 – Middle rectal veins; 19 – Left ureter; 20 – Rectum; 21 – Uterine veins; 22 – Superior vesical veins; 23 – Obturator veins; 24 – Uterus; 25 – Urinary bladder

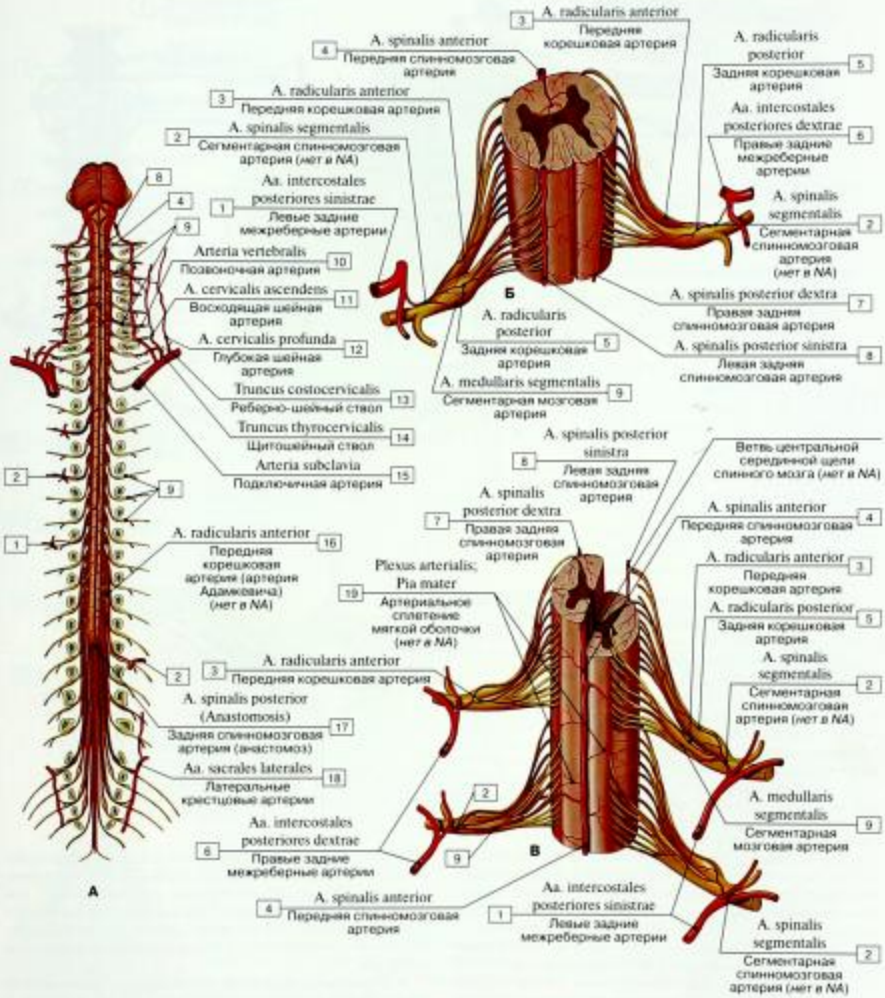

Рис. 842. Артерии спинного мозга (А – общий вид, Б – вид сзади, В – вид спереди):

1 – Left posterior intercostal arteries; 2 – Segmental spinal artery; 3 – Anterior radicular artery; 4 – Anterior spinal artery; 5 – Posterior radicular artery; 6 – Right posterior intercostal arteries; 7 – Right posterior spinal artery; 8 – Left posterior spinal artery; 9 – Segmental medullary artery; 10 – Vertebral artery; 11 – Ascending cervical artery; 12 – Deep cervical artery; 13 – Costocervical trunk; 14 – Thyrocervical trunk; 15 – Subclavian artery; 16 – Anterior radicular artery; 17 – Posterior spinal artery (Anastomosis); 18 – Lateral sacral arteries; 19 – Arterial plexus; Pia mater

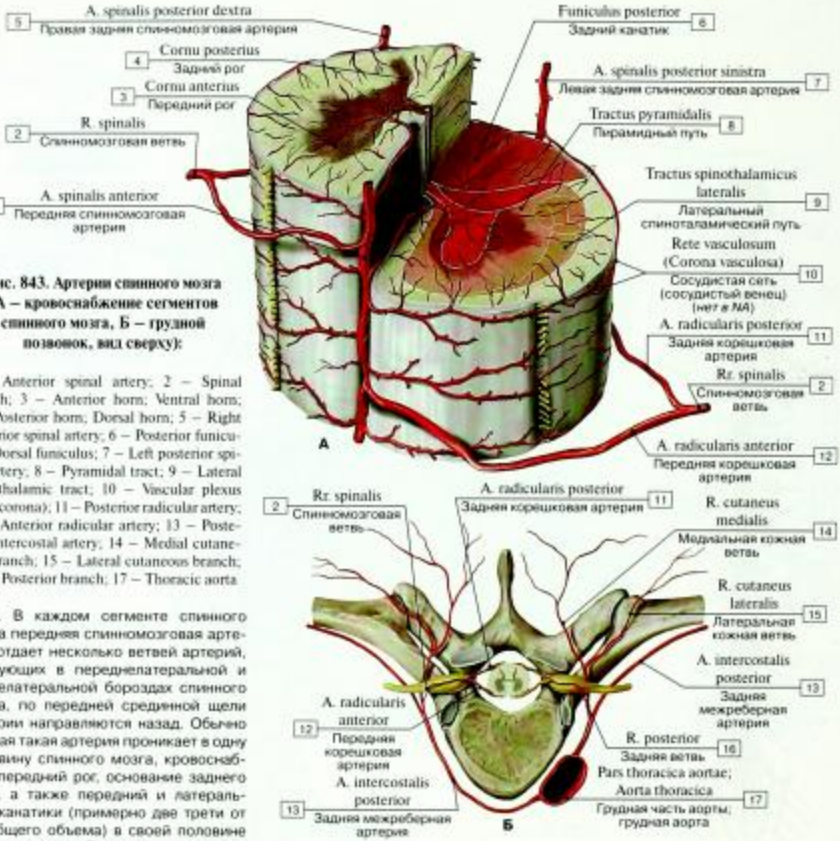

Рис. 843. Артерии спинного мозга (А – кровоснабжение сегментов спинного мозга, Б – грудной позвонок, вид сверху):

1 – Anterior spinal artery; 2 – Spinal branch; 3 – Anterior horn; Ventral horn; 4 – Posterior horn; Dorsal horn; 5 – Right posterior spinal artery; 6 – Posterior funiculus; Dorsal funiculus; 7 – Left posterior spinal artery; 8 – Pyramidal tract; 9 – Lateral spinothalamic tract; 10 – Vascular plexus (Vasocorona); 11 – Posterior radicular artery; 12 – Anterior radicular artery; 13 – Posterior intercostal artery; 14 – Medial cutaneous branch; 15 – Lateral cutaneous branch; 16 – Posterior branch; 17 – Thoracic aorta

А. В каждом сегменте спинного мозга передняя спинномозговая артерии отдает несколько ветвей артерий, следующих в переднелатеральной и заднелатеральной бороздах спинного мозга, по передней срединной щели артерии направляются назад. Обычно каждая такая артерия проникает в одну половину спинного мозга, кровоснабжая передний рог, основание заднего рога, а также передний и латеральный канатики (примерно две трети от их общего объема) в своей половине спинного мозга. При этом правая и левая бороздовые артерии направляются в противоположных направлениях (направо или налево) и кровоснабжают обе половины сегмента спинного мозга. Парные задние спинномозговые артерии обеспечивают кровоснабжение задней трети спинного мозга, включая задний рог и задний канатик. Все три спинномозговые артерии отдают многочисленные тонкие ветви, формирующие анастомозы («сосудистая корона») в мягкой оболочке. От них отходят ветви на периферию спинного мозга. Бороздовые артерии являются конечными ветвями спинного мозга, поэтому их окклюзия может сопровождаться клиническими симптомами. Окклюзия передних спинномозговых артерий служит причиной повреждения переднего рога соответствующего сегмента и передних корешков. Это приводит к ослаблению или даже параличу скелетных мышц, которые иннервируются из этого сегмента спинного мозга. Нарушение пирамидного пути в латеральном канатике приводит к развитию спастического паралича ниже уровня поражения. Окклюзия задних спинномозговых артерий одного или более сегментов приводит к повреждению задних рогов и задних канатиков, что вызывает нарушение проприоцептивной чувствительности, а также восприятие давления и вибрации.

Б. Спинномозговые ветви происходят из задних ветвей сегментарных артерий и подразделяются на передние и задние корешковые артерии, которые кровоснабжают задние и передние корешки, а также периферические отделы части передних и задних рогов. Кроме того, они анастомозируют с «сосудистой короной». Эти артерии более связаны с передними спинномозговыми артериями своего сегмента и задними спинномозговыми артериями других сегментов.

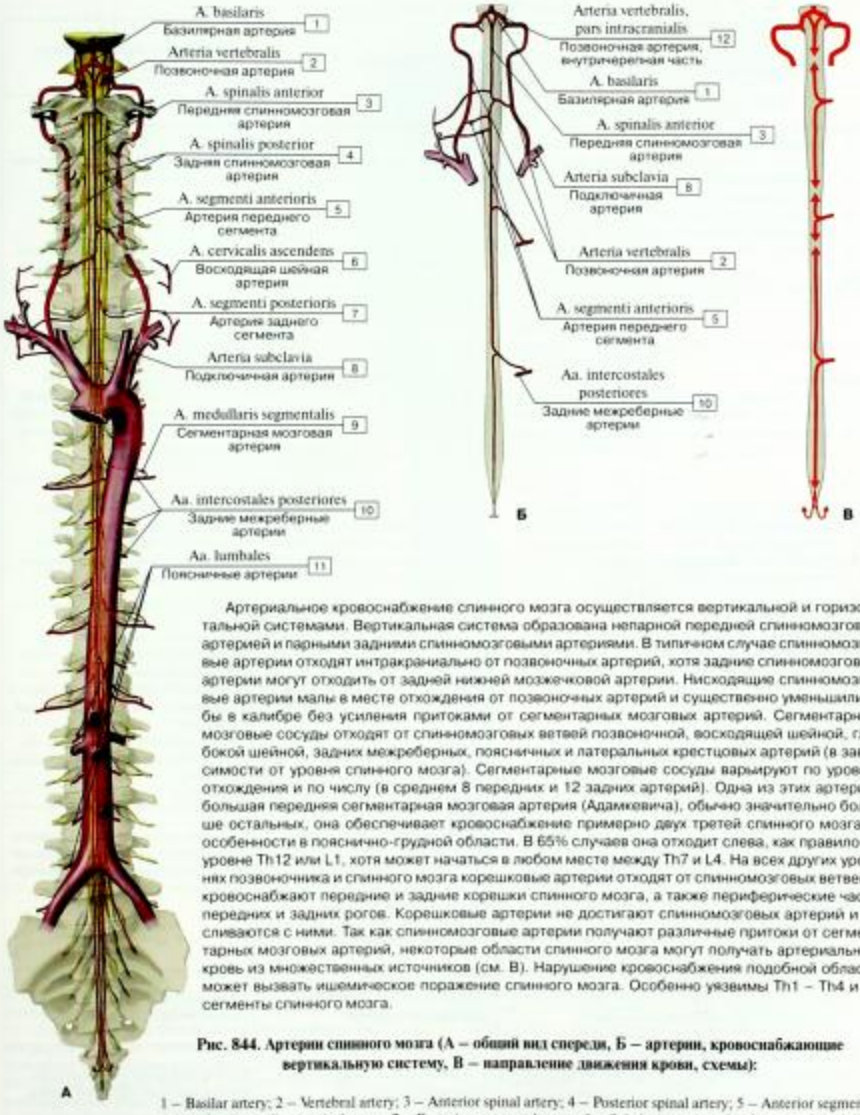

Артериальное кровоснабжение спинного мозга осуществляется вертикальной и горизонтальной системами. Вертикальная система образована непарной передней спинномозговой артерией и парными задними спинномозговыми артериями. В типичном случае спинномозговые артерии отходят интракраниально от позвоночных артерий, хотя задние спинномозговые артерии могут отходить от задней нижней мозжечковой артерии. Нисходящие спинномозговые артерии малы в месте отхождения от позвоночных артерий и существенно уменьшились бы в калибре без усиления притоками от сегментарных мозговых артерий. Сегментарные мозговые сосуды отходят от спинномозговых ветвей позвоночной, восходящей шейной, глубокой шейной, задних межреберных, поясничных и латеральных крестцовых артерий (в зависимости от уровня спинного мозга). Сегментарные мозговые сосуды варьируют по уровню отхождения и по числу (в среднем 8 передних и 12 задних артерий). Одна из этих артерий, большая передняя сегментарная мозговая артерия (Адамкевича), обычно значительно больше остальных, она обеспечивает кровоснабжение примерно двух третей спинного мозга, в особенности в пояснично-грудной области. В 65% случаев она отходит слева, как правило на уровне Th12 или L1, хотя может начаться в любом месте между Th7 и L4. На всех других уровнях позвоночника и спинного мозга корешковые артерии отходят от спинномозговых ветвей и кровоснабжают передние и задние корешки спинного мозга, а также периферические части передних и задних рогов. Корешковые артерии не достигают спинномозговых артерий и не сливаются с ними. Так как спинномозговые артерии получают различные притоки от сегментарных мозговых артерий, некоторые области спинного мозга могут получать артериальную кровь из множественных источников (см. В). Нарушение кровоснабжения подобной области может вызвать ишемическое поражение спинного мозга. Особенно уязвимы Th1 – Th4 и L1 сегменты спинного мозга.

Рис. 844. Артерии спинного мозга (А – общий вид спереди, Б – артерии, кровоснабжающие вертикальную систему, В – направление движения крови, схемы):

1 – Basilar artery; 2 – Vertebral artery; 3 – Anterior spinal artery; 4 – Posterior spinal artery; 5 – Anterior segmental artery; 6 – Ascending cervical artery; 7 – Posterior segmental artery; 8 – Subclavian artery; 9 – Segmental medullary artery; 10 – Posterior intercostal arteries; 11 – Lumbar arteries; 12 – Vertebral artery, intracranial part

Таблица 38. Артерии нижней конечности

Артерии и их основные ветви	Место начала	Направление	Кровоснабжаемые органы (области)
Бедренная а. 1. Поверхностная надчревная а. 2. Поверхностная а., огибающая подвздошную кость 3. Наружные половые а. 4. Нисходящая коленная а. 5. Глубокая а. бедра	Продолжение наружной подвздошной артерии на бедро. Начинается на уровне паховой связки От задней полуокружности бедренной артерии на 3–4 см ниже паховой связки	Из сосудистой лакуны проходит в переднюю бедренную борозду, затем через приводящий канал следует в подколенную ямку Латерально от бедренной артерии, между приводящими и медиальной широкой мышцами бедра на заднюю поверхность бедра	Передняя стенка живота, кожа и мышцы бедра, бедренная кость, тазобедренный сустав, коленный сустав, наружные половые органы Мышцы задней поверхности бедра, тазобедренный сустав, бедренная кость
Подколенная а. 1–4. Латеральные и медиальные верхние и нижние коленные а. 5. Средняя коленная а.	Продолжение бедренной артерии. Начинается у нижнего отверстия приводящего канала	Вниз по задней поверхности коленного сустава	Коленный сустав, близлежащие мышцы бедра и голени, кожа области коленного сустава и верхнего отдела голени. Участвует в образовании коленной суставной сети
Передняя большеберцовая а. 1, 2. Задняя и передняя большеберцовые возвратные а. 3, 4. Латеральная и медиальная передние лодыжковые а.	От подколенной артерии у нижнего края подколенной мышцы	Проходит межкостную перепонку голени, спускается по ее передней поверхности, идет между передней большеберцовой мышцей и длинным разгибателем большого пальца	Кожа и мышцы передней поверхности голени, коленный и голеностопный суставы. Участвует в образовании коленной суставной и медиальной подлодыжковой сетей
Тыльная а. стопы 1. Первая тыльная плюсневая а. 2. Глубокая подошвенная а. 3. Дугообразная а.	Непосредственное продолжение передней большеберцовой артерии на тыл стопы На уровне медиальной клиновидной кости	Кпереди от голеностопного сустава к первому межкостному промежутку между сухожилиями длинного разгибателя большого пальца и длинного разгибателя пальцев Идет латерально по основаниям плюсневых костей	Кости, суставы стопы, кожа тыла, медиального и латерального краев стопы, мышцы тыла стопы. Пальцы, II–IV межкостные мышцы. Участвует в образовании тыльной артериальной дуги стопы Пальцы, межкостные мышцы (II–III–IV), участвует в образовании тыльной сети стопы
Задняя большеберцовая а. 1. А., окружающая малоберцовую кость 2. Малоберцовая а. 3. Медиальные лодыжковые ветви 4. Пяточные ветви	Продолжение подколенной артерии. Начало на уровне нижнего края подколенной ямки	Проходит в голено-подколенном канале между камбаловидной мышцей (сзади) и задней большеберцовой и общим сгибателем пальцев (спереди), направляется вниз к медиальной лодыжке и позади нее проходит на подошву	Коленный сустав, большеберцовая и малоберцовая кости, голеностопный сустав, кожа и мышцы задней поверхности голени
Медиальная подошвенная а. Поверхностная и глубокие ветви	Позади медиальной лодыжки	Проходит вперед в медиальной подошвенной борозде	Кожа медиальной части подошвы и мышцы большого пальца стопы
Латеральная подошвенная а. Подошвенная (артериальная) дуга	Позади медиальной лодыжки	Проходит вперед в латеральной подошвенной борозде	Кожа латеральной части подошвы, мышцы мизинца и средней группы, суставы стопы

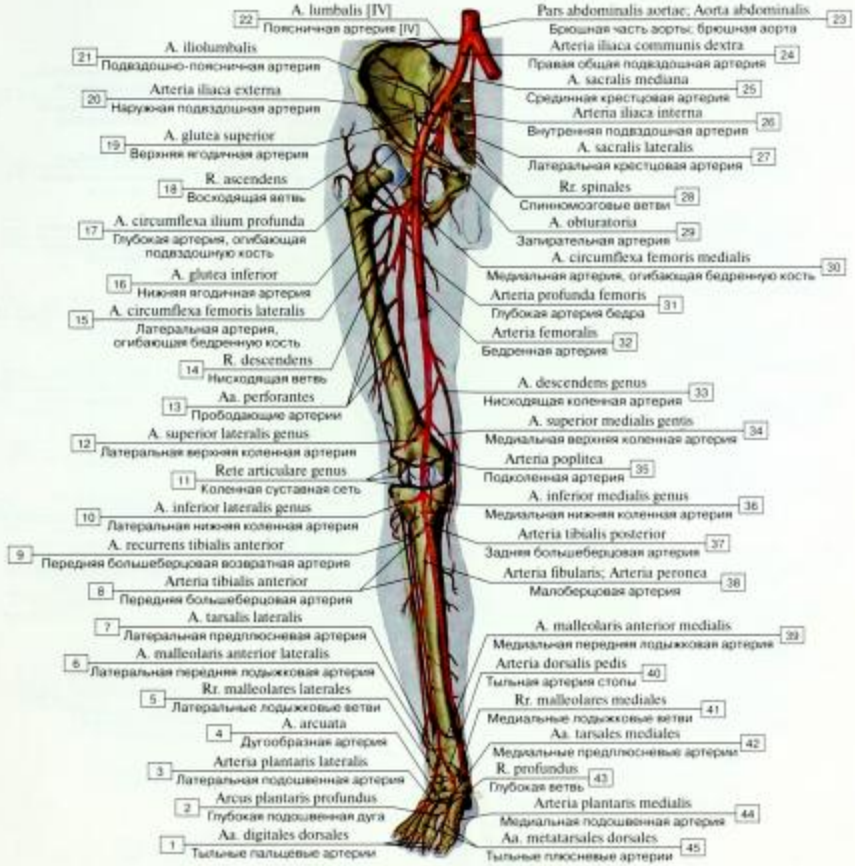

Рис. 845. Артерии нижней конечности, вид спереди (схема):

1 – Dorsal digital arteries; 2 – Deep plantar arch; 3 – Lateral plantar artery; 4 – Arcuate artery; 5 – Lateral malleolar branches; 6 – Anterior lateral malleolar artery; 7 – Lateral tarsal artery; 8 – Anterior tibial artery; 9 – Anterior tibial recurrent artery; 10 – Inferior lateral genicular artery; 11 – Genicular anastomosis; 12 – Superior lateral genicular artery; 13 – Perforating arteries; 14 – Descending branch; 15 – Lateral circumflex femoral artery; 16 – Inferior gluteal artery; 17 – Deep circumflex iliac artery; 18 – Ascending branch; 19 – Superior gluteal artery; 20 – External iliac artery; 21 – Iliolumbar artery; 22 – Lumbar artery [IV]; 23 – Abdominal aorta; 24 – Right common iliac artery; 25 – Median sacral artery; 26 – Internal iliac artery; 27 – Lateral sacral artery; 28 – Spinal branches; 29 – Obturator artery; 30 – Medial circumflex femoral artery; 31 – Deep artery of thigh; 32 – Femoral artery; 33 – Descending genicular artery; 34 – Superior medial genicular artery; 35 – Popliteal artery; 36 – Inferior medial genicular artery; 37 – Posterior tibial artery; 38 – Fibular artery; Peroneal artery; 39 – Anterior medial malleolar artery; 40 – Dorsalis pedis artery; Dorsal artery of foot; 41 – Medial malleolar branches; 42 – Medial tarsal arteries; 43 – Deep branch; 44 – Medial plantar artery; 45 – Dorsal metatarsal arteries

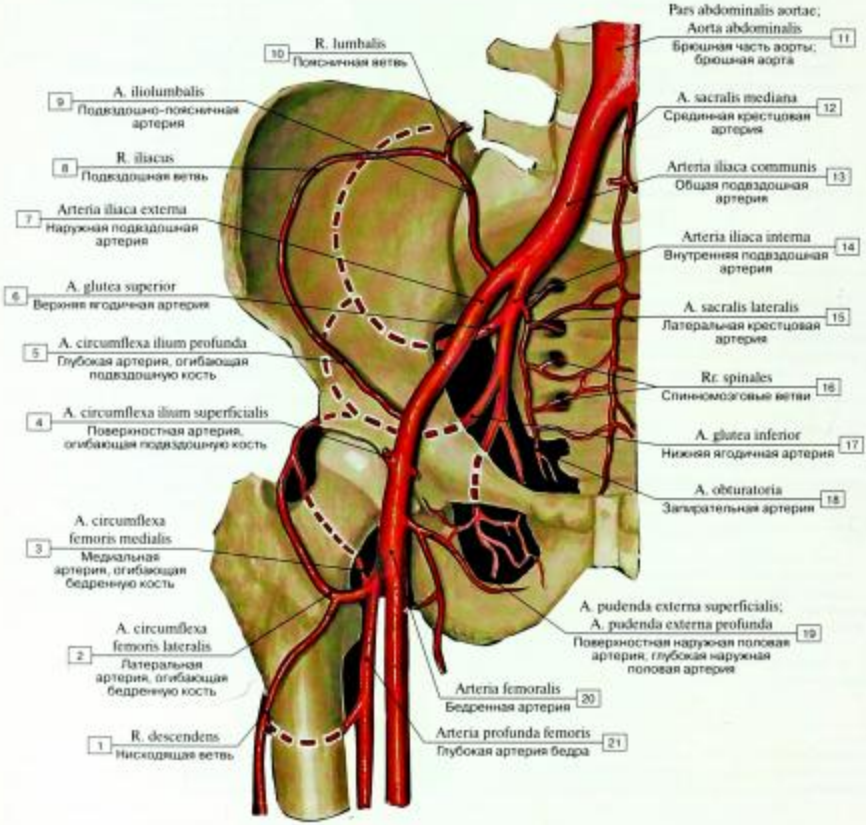

Рис. 846. Пристеночные ветви подвздошных артерий (схема):

1 – Descending branch; 2 – Lateral circumflex femoral artery; 3 – Medial circumflex femoral artery; 4 – Superficial circumflex iliac artery; 5 – Deep circumflex iliac artery; 6 – Superior gluteal artery; 7 – External iliac artery; 8 – Iliacus branch; 9 – Iliolumbar artery; 10 – Lumbar branch; 11 – Abdominal aorta; 12 – Median sacral artery; 13 – Common iliac artery; 14 – Internal iliac artery; 15 – Lateral sacral artery; 16 – Spinal branches; 17 – Inferior gluteal artery; 18 – Obturator artery; 19 – Superficial external pudendal artery; Deep external pudendal artery; 20 – Femoral artery; 21 – Deep artery of thigh

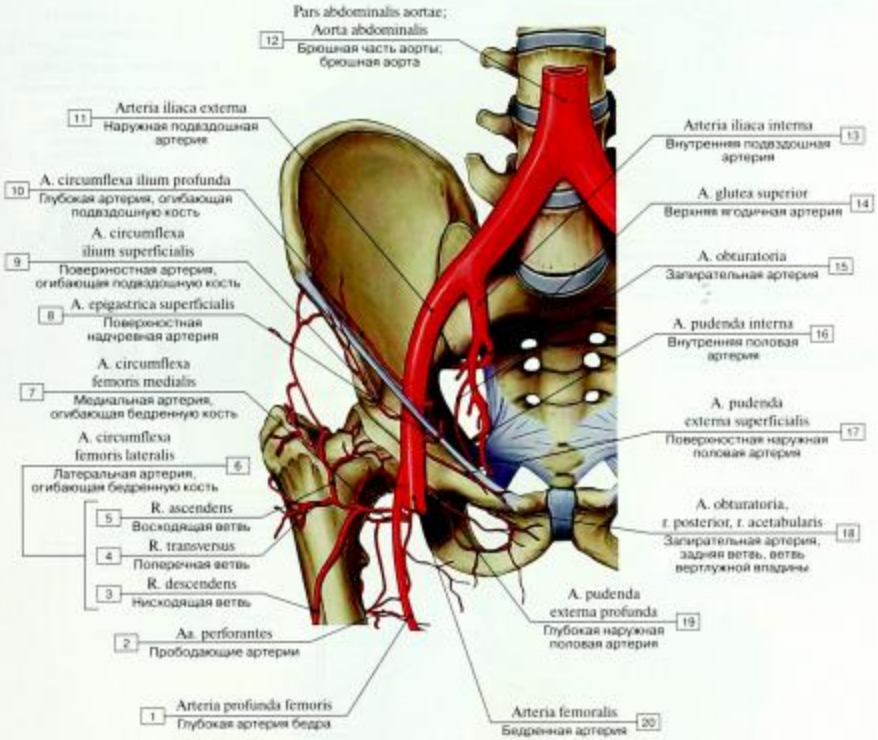

Рис. 847. Артерии тазобедренного сустава, вид спереди (схема):

1 – Deep artery of thigh; 2 – Perforating arteries; 3 – Descending branch; 4 – Transverse branch; 5 – Ascending branch; 6 = 3 + 4 + 5 – Lateral circumflex femoral artery; 7 – Medial circumflex femoral artery; 8 – Superficial epigastric artery; 9 – Superficial circumflex iliac artery; 10 – Deep circumflex iliac artery; 11 – External iliac artery; 12 – Abdominal aorta; 13 – Internal iliac artery; 14 – Superior gluteal artery; 15 – Obturator artery; 16 – Internal pudendal artery; 17 – Superficial external pudendal artery; 18 – Obturator artery, posterior branch, acetabular branch; 19 – Deep external pudendal artery; 20 – Femoral artery

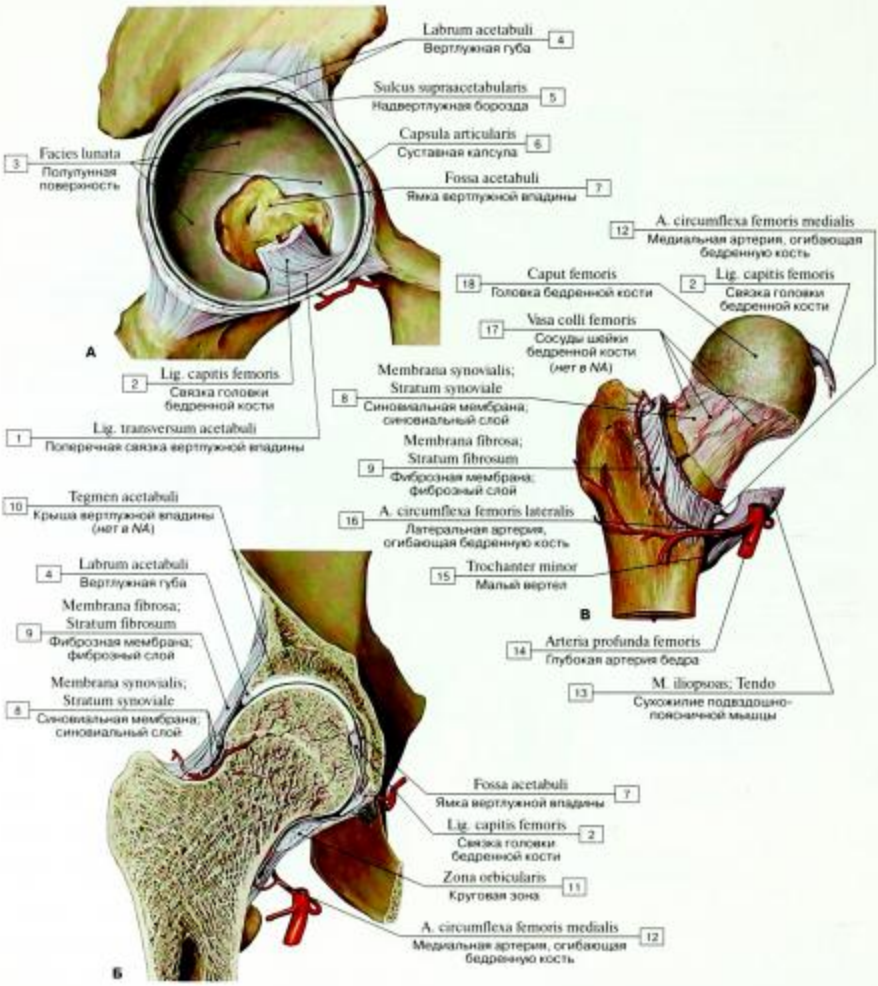

Рис. 848. Кровоснабжение тазобедренного сустава (А – вертлужная впадина, Б – поперечный распил через тазобедренный сустав, В – шейка бедра):

1 – Transverse acetabular ligament; 2 – Ligament of head of femur; 3 – Lunate surface; 4 – Acetabular labrum; 5 – Supra-acetabular groove; 6 – Joint capsule; Articular capsule; 7 – Acetabular fossa; 8 – Synovial membrane; Synovial layer; 9 – Fibrous layer; Fibrous membrane; 10 – Roof of acetabulum; 11 – Zona orbicularis; 12 – Medial circumflex femoral artery; 13 – Iliopsoas; Tendon; 14 – Deep artery of thigh; 15 – Lesser trochanter; 16 – Lateral circumflex femoral artery; 17 – Vessels of neck of thigh; 18 – Head of femur

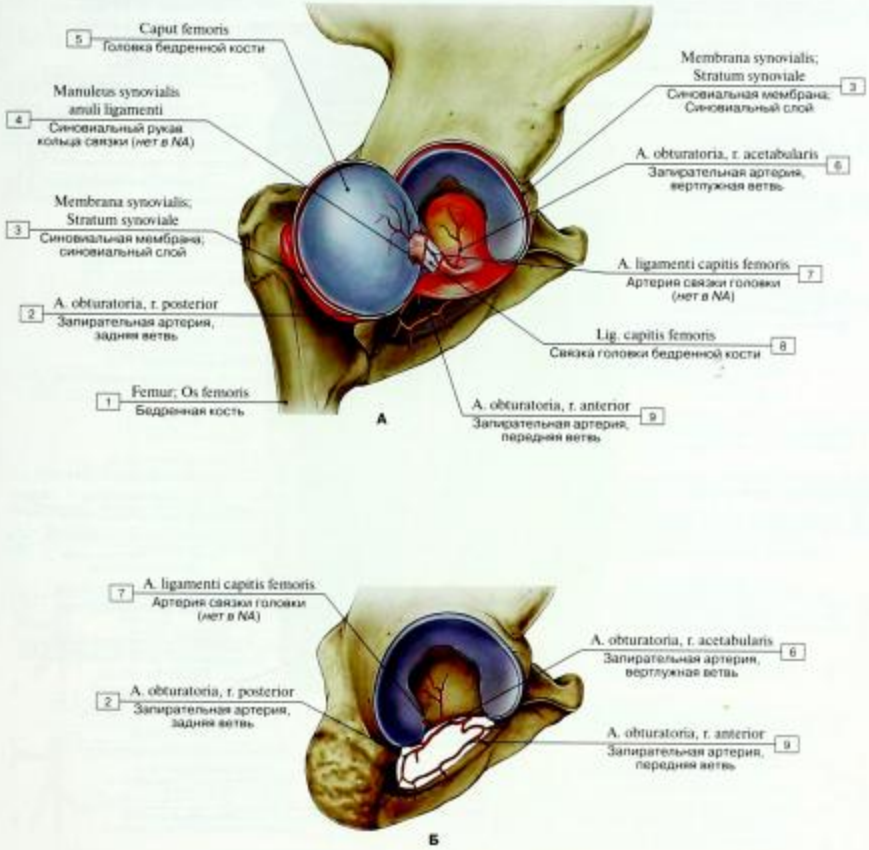

Рис. 849. Артерии тазобедренного сустава (А – головка бедренной кости отведена, Б – вертлужная впадина):

1 – Femur; Thigh bone; 2 – Obturator artery, posterior branch; 3 – Synovial membrane; Synovial layer; 4 – Synovial sleeve around ligament; 5 – Head of femur; 6 – Obturator artery, acetabular branch; 7 – Artery of ligament of head; 8 – Ligament of head of femur; 9 – Obturator artery, anterior branch

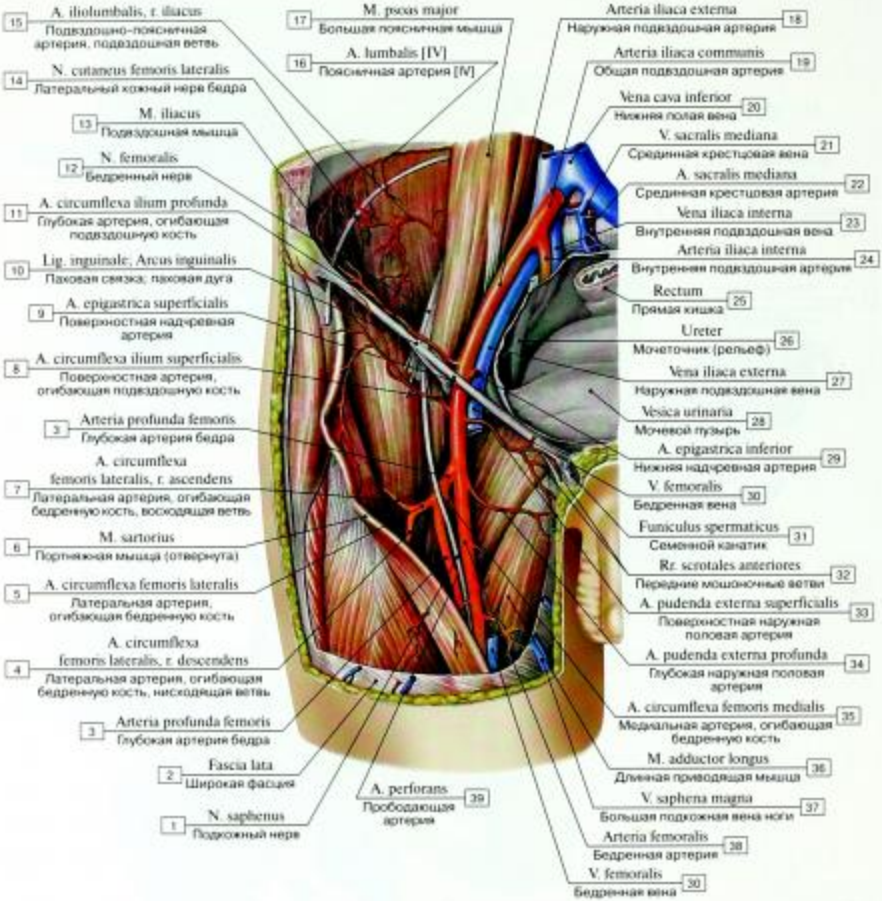

Рис. 850. Наружная подвздошная и бедренная артерии:

1 – Saphenous nerve; 2 – Fascia lata; 3 – Deep artery of thigh; 4 – Lateral circumflex femoral artery, descending branch; 5 – Lateral circumflex femoral artery; 6 – Sartorius; 7 – Lateral circumflex femoral artery, ascending branch; 8 – Superficial circumflex iliac artery; 9 – Superficial epigastric artery; 10 – Inguinal ligament; 11 – Deep circumflex iliac artery; 12 – Femoral nerve; 13 – Iliacus; 14 – Lateral cutaneous nerve of thigh; Lateral femoral cutaneous nerve; 15 – Iliolumbar artery, iliacus branch; 16 – Lumbar artery [IV]; 17 – Psoas major; 18 – External iliac artery; 19 – Common iliac artery; 20 – Inferior vena cava; 21 – Median sacral vein; 22 – Median sacral artery; 23 – Internal iliac vein; 24 – Internal iliac artery; 25 – Rectum; 26 – Ureter; 27 – External iliac vein; 28 – Urinary bladder; 29 – Inferior epigastric artery; 30 – Femoral vein; 31 – Spermatic cord; 32 – Anterior scrotal branches; 33 – Superficial external pudendal artery; 34 – Deep external pudendal artery; 35 – Medial circumflex femoral artery; 36 – Adductor longus; 37 – Great saphenous vein; Long saphenous vein; 38 – Femoral artery; 39 – Perforating artery

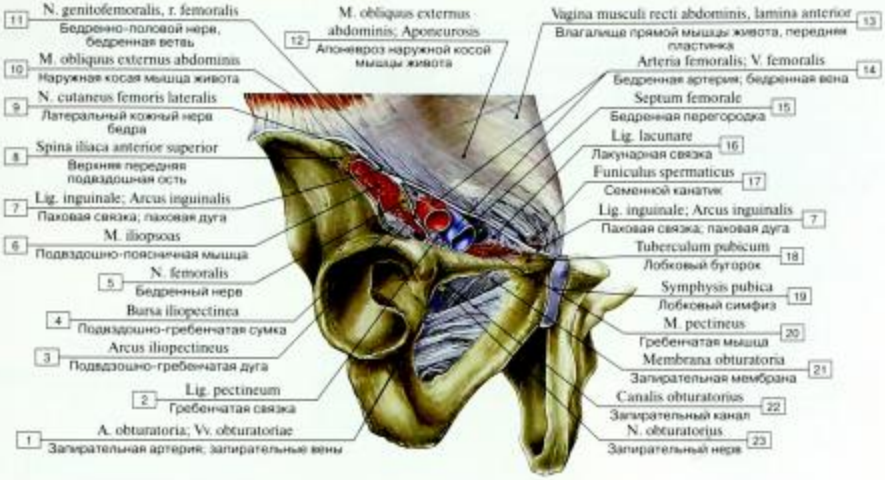

Рис. 851. Мышечная и сосудистая лакуны:

1 – Obturator artery; Obturator veins; 2 – Pectineal ligament; 3 – Iliopectineal arch; 4 – Iliopectineal bursa; 5 – Femoral nerve; 6 – Iliopsoas; 7 – Inguinal ligament; 8 – Anterior superior iliac spine; 9 – Lateral cutaneous nerve of thigh; Lateral femoral cutaneous nerve; 10 – External oblique; 11 – Genitofemoral nerve, femoral branch; 12 – External oblique; Aponeurosis; 13 – Rectus sheath, anterior layer; 14 – Femoral artery; Femoral vein; 15 – Femoral septum; 16 – Lacunar ligament; 17 – Spermatic cord; 18 – Pubic tubercle; 19 – Pubic symphysis; 20 – Pectineus; 21 – Obturator membrane; 22 – Obturator canal; 23 – Obturator nerve

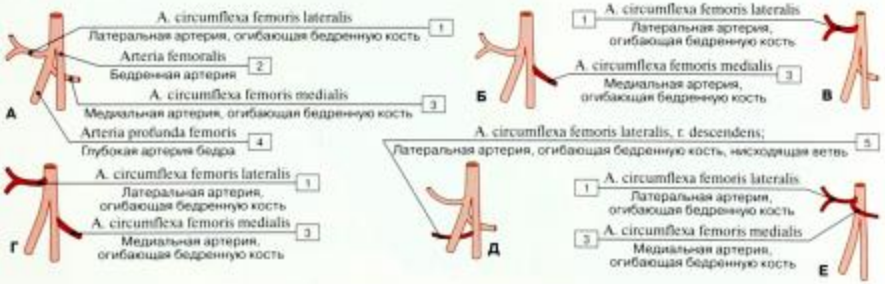

Рис. 852. Варианты ветвления бедренной артерии (схема):

1 – Lateral circumflex femoral artery; 2 – Femoral artery; 3 – Medial circumflex femoral artery; 4 – Deep artery of thigh; 5 – Lateral circumflex femoral artery, descending branch

А – обычно глубокая артерия бедра, а также медиальная и латеральная артерии, огибающие бедренную кость, ответвляются от бедренной артерии в виде общего ствола (58%).

Б – медиальная артерия, огибающая бедренную кость, начинается от бедренной артерии (18%).

В – латеральная артерия, огибающая бедренную кость, начинается от бедренной артерии (15%).

Г – артерии, огибающие бедренную кость, ответвляются от бедренной артерии раздельно (4%).

Д – нисходящая ветвь латеральной артерии, огибающей бедренную кость, берет начало непосредственно от бедренной артерии (3%).

Е – артерии, огибающие бедренную кость, отходят от бедренной артерии общим стволом (1%).

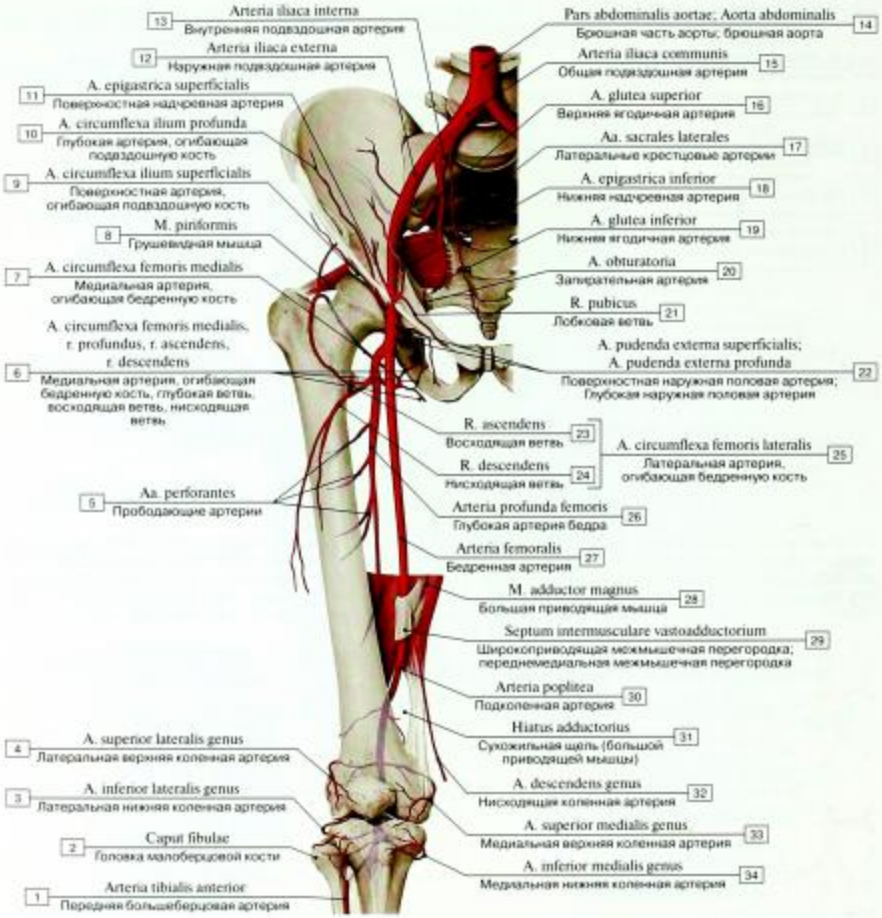

Рис. 853. Бедренная артерия и ее ветви, вид спереди (схема):

1 – Anterior tibial artery; 2 – Head; 3 – Inferior lateral genicular artery; 4 – Superior lateral genicular artery; 5 – Perforating arteries; 6 – Medial circumflex femoral artery, deep branch, ascending branch, descending branch; 7 – Medial circumflex femoral artery; 8 – Piriformis; 9 – Superficial circumflex iliac artery; 10 – Deep circumflex iliac artery; 11 – Superficial epigastric artery; 12 – External iliac artery; 13 – Internal iliac artery; 14 – Abdominal aorta; 15 – Common iliac artery; 16 – Superior gluteal artery; 17 – Lateral sacral arteries; 18 – Inferior epigastric artery; 19 – Inferior gluteal artery; 20 – Obturator artery; 21 – Pubic branch; 22 – Superficial external pudendal artery; Deep external pudendal artery; 23 – Ascending branch; 24 – Descending branch; 25 = 23 + 24 – Lateral circumflex femoral artery; 26 – Deep artery of thigh; 27 – Femoral artery; 28 – Adductor magnus; 29 – Anteromedial intermuscular septum; Subsartorial fascia; 30 – Popliteal artery; 31 – Adductor hiatus; 32 – Descending genicular artery; 33 – Superior medial genicular artery; 34 – Inferior medial genicular artery

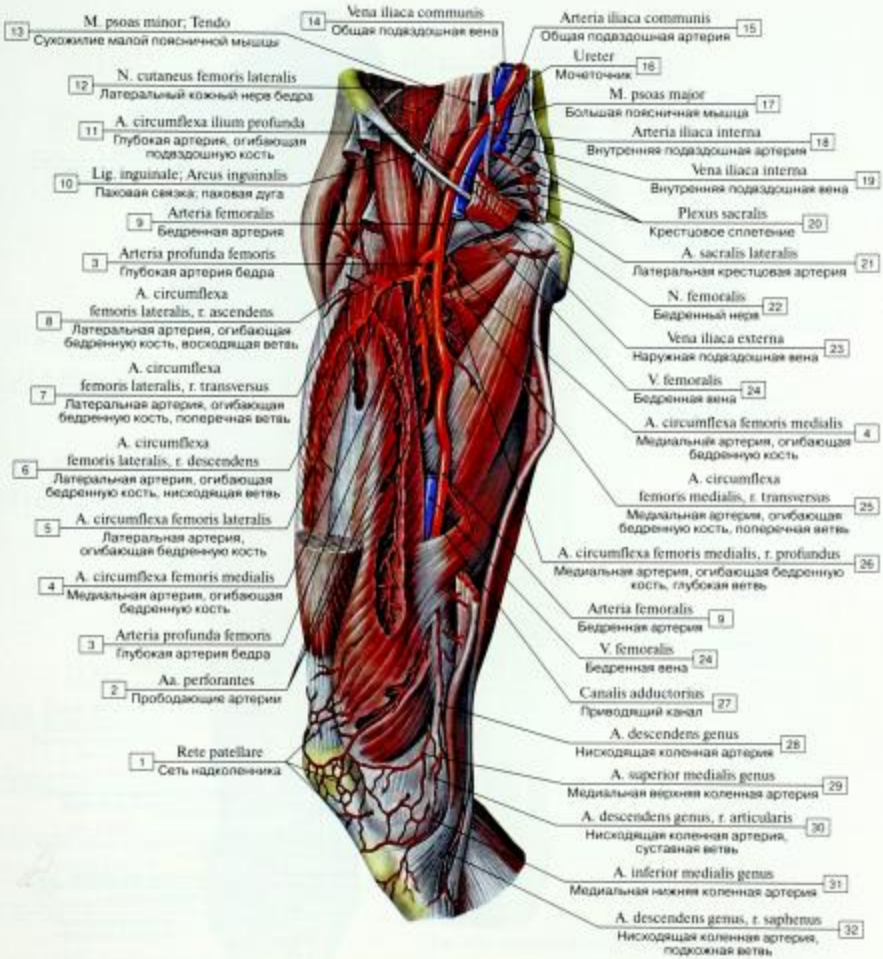

Рис. 854. Бедренная артерия, вид с медиальной стороны:

1 – Patellar anastomosis; 2 – Perforating arteries; 3 – Deep artery of thigh; 4 – Medial circumflex femoral artery; 5 – Lateral circumflex femoral artery; 6 – Lateral circumflex femoral artery, descending branch; 7 – Lateral circumflex femoral artery, transverse branch; 8 – Lateral circumflex femoral artery, ascending branch; 9 – Femoral artery; 10 – Inguinal ligament; 11 – Deep circumflex iliac artery; 12 – Lateral cutaneous nerve of thigh; Lateral femoral cutaneous nerve; 13 – Psoas minor; Tendon; 14 – Common iliac vein; 15 – Common iliac artery; 16 – Ureter; 17 – Psoas major; 18 – Internal iliac artery; 19 – Internal iliac vein; 20 – Sacral plexus; 21 – Lateral sacral artery; 22 – Femoral nerve; 23 – External iliac vein; 24 – Femoral vein; 25 – Medial circumflex femoral artery, transverse branch; 26 – Medial circumflex femoral artery, deep branch; 27 – Adductor canal; 28 – Descending genicular artery; 29 – Superior medial genicular artery; 30 – Descending genicular artery, articular branch; 31 – Inferior medial genicular artery; 32 – Descending genicular artery, saphenous branch

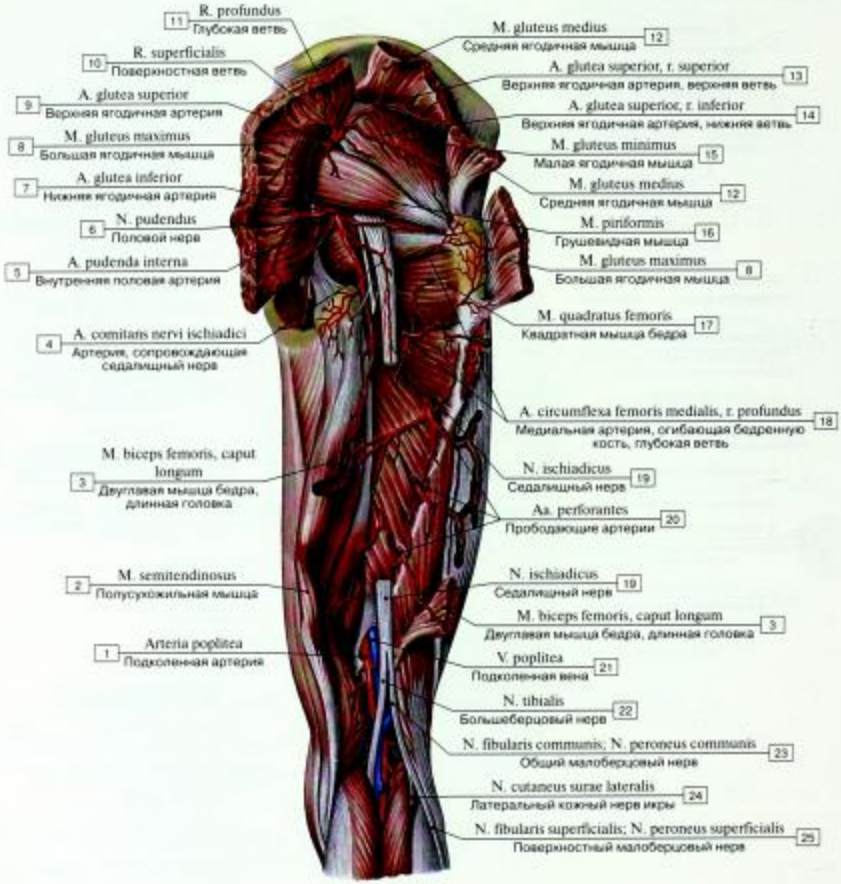

Рис. 855. Артерии бедра, вид сзади:

1 – Popliteal artery; 2 – Semitendinosus; 3 – Biceps femoris, long head; 4 – Artery to sciatic nerve; 5 – Internal pudendal artery; 6 – Pudendal nerve; 7 – Inferior gluteal artery; 8 – Gluteus maximus; 9 – Superior gluteal artery; 10 – Superficial branch; 11 – Deep branch; 12 – Gluteus medius; 13 – Superior gluteal artery, superior branch; 14 – Superior gluteal artery, inferior branch; 15 – Gluteus minimus; 16 – Piriformis; 17 – Quadratus femoris; 18 – Medial circumflex femoral artery, deep branch; 19 – Sciatic nerve; 20 – Perforating arteries; 21 – Popliteal vein; 22 – Tibial nerve; 23 – Common fibular nerve; Common peroneal nerve; 24 – Lateral sural cutaneous nerve; 25 – Superficial fibular nerve; Superficial peroneal nerve

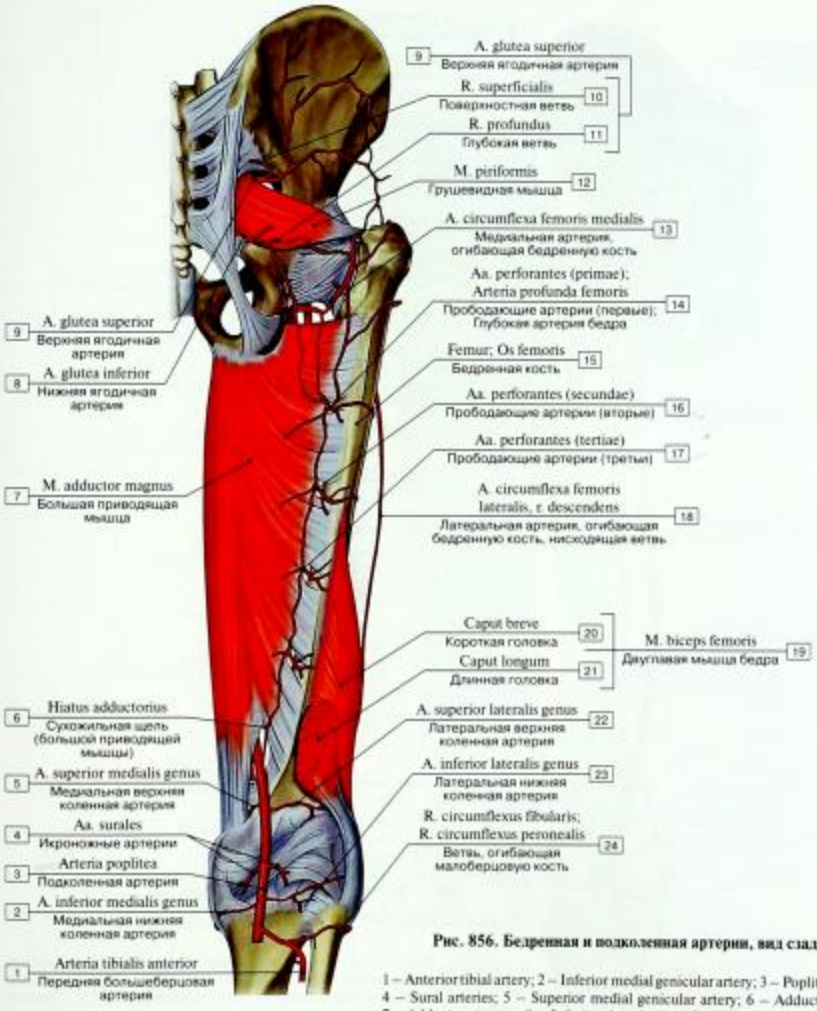

Рис. 856. Бедренная и подколенная артерии, вид сзади:

1 – Anterior tibial artery; 2 – Inferior medial genicular artery; 3 – Popliteal artery; 4 – Sural arteries; 5 – Superior medial genicular artery; 6 – Adductor hiatus; 7 – Adductor magnus; 8 – Inferior gluteal artery; 9 = 10 + 11 – Superior gluteal artery; 10 – Superficial branch; 11 – Deep branch; 12 – Piriformis; 13 – Medial circumflex femoral artery; 14 – Perforating arteries (first); Deep artery of thigh; 15 – Femur; Thigh bone; 16 – Perforating arteries (second); 17 – Perforating arteries (third); 18 – Lateral circumflex femoral artery, descending branch; 19 = 20 + 21 – Biceps femoris; 20 – Short head; 21 – Long head; 22 – Superior lateral genicular artery; 23 – Inferior lateral genicular artery; 24 – Circumflex fibular branch; Circumflex peroneal branch

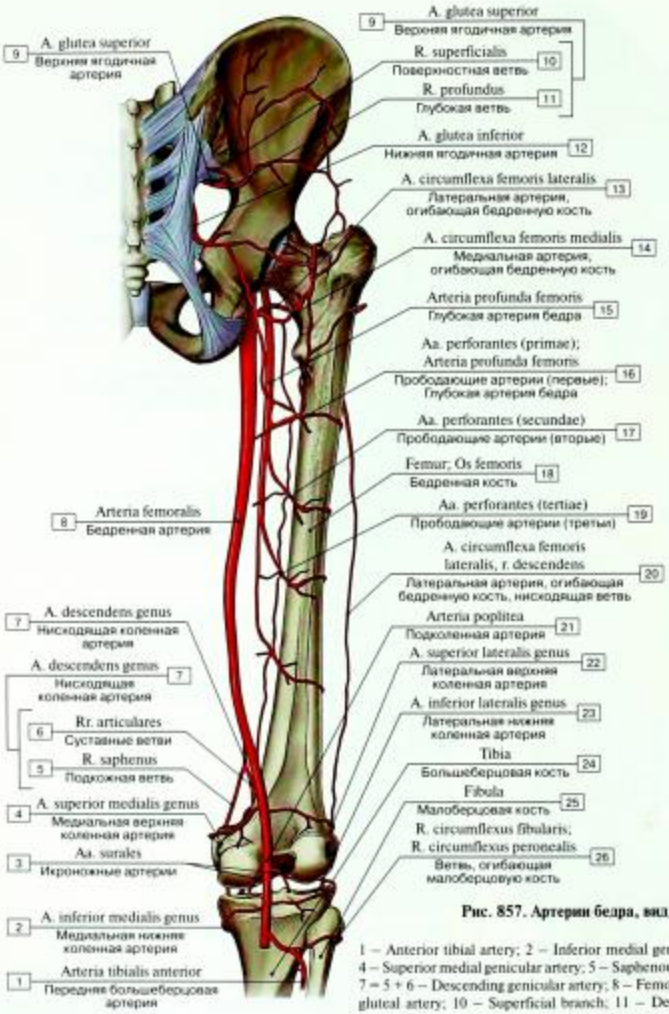

Рис. 857. Артерии бедра, вид сзади (схема):

1 – Anterior tibial artery; 2 – Inferior medial genicular artery; 3 – Sural arteries; 4 – Superior medial genicular artery; 5 – Saphenous branch; 6 – Articular branches; 7 = 5 + 6 – Descending genicular artery; 8 – Femoral artery; 9 = 10 + 11 – Superior gluteal artery; 10 – Superficial branch; 11 – Deep branch; 12 – Inferior gluteal artery; 13 – Lateral circumflex femoral artery; 14 – Medial circumflex femoral artery; 15 – Deep artery of thigh; 16 – Perforating arteries (first); Deep artery of thigh; 17 – Perforating arteries (second); 18 – Femur; Thigh bone; 19 – Perforating arteries (third); 20 – Lateral circumflex femoral artery, descending branch; 21 – Popliteal artery; 22 – Superior lateral genicular artery; 23 – Inferior lateral genicular artery; 24 – Tibia; 25 – Fibula; 26 – Circumflex fibular branch; Circumflex peroneal branch

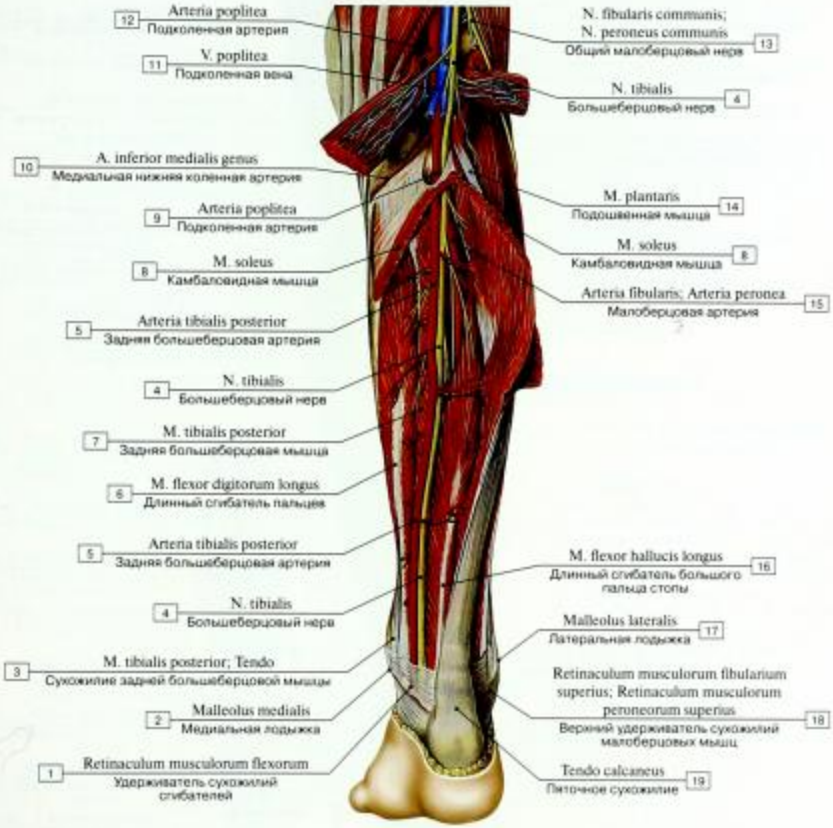

Рис. 858. Артерии голени, вид сзади:

1 – Flexor retinaculum; 2 – Medial malleolus; 3 – Tibialis posterior; Tendon; 4 – Tibial nerve; 5 – Posterior tibial artery; 6 – Flexor digitorum longus; 7 – Tibialis posterior; 8 – Soleus; 9 – Popliteal artery; 10 – Inferior medial genicular artery; 11 – Popliteal vein; 12 – Popliteal artery; 13 – Common fibular nerve; Common peroneal nerve; 14 – Plantaris; 15 – Fibular artery; Peroneal artery; 16 – Flexor hallucis longus; 17 – Lateral malleolus; 18 – Superior fibular retinaculum; Superior peroneal retinaculum; 19 – Calcaneal tendon

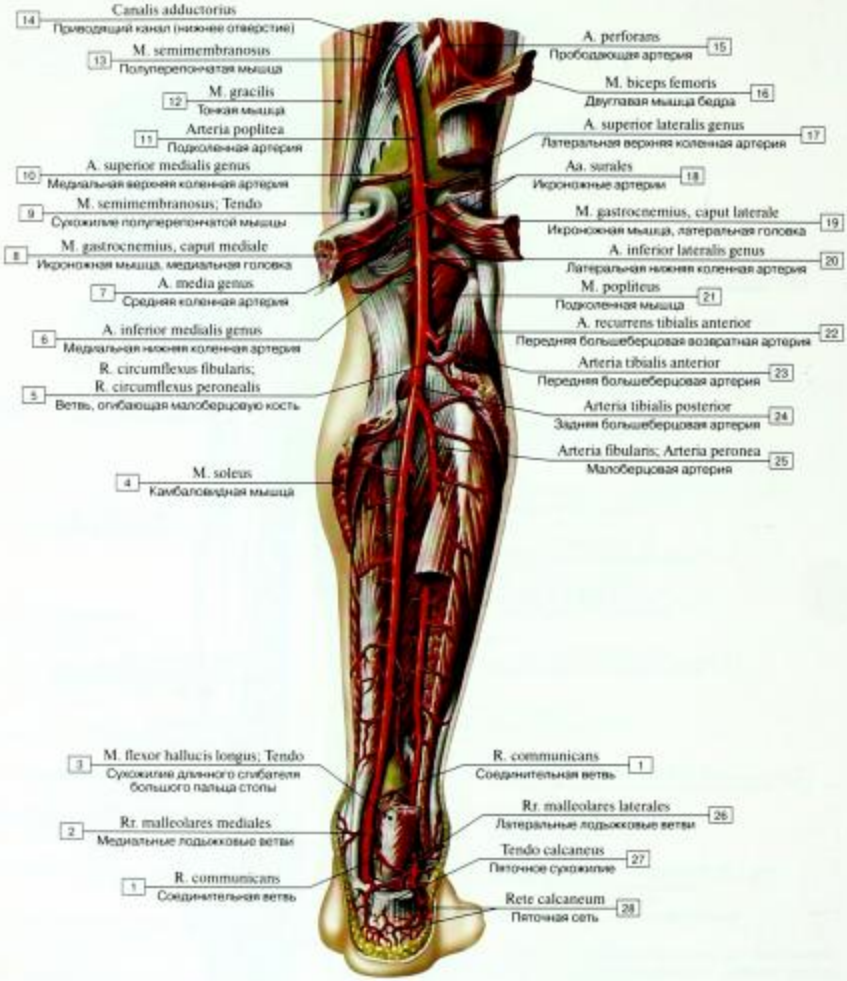

Рис. 859. Подколенная, большеберцовая и малоберцовая артерии, вид сзади:

1 – Communicating branch; 2 – Medial malleolar branches; 3 – Flexor hallucis longus; Tendon; 4 – Soleus; 5 – Circumflex fibular branch; Circumflex peroneal branch; 6 – Inferior medial genicular artery; 7 – Middle genicular artery; 8 – Gastrocnemius, medial head; 9 – Semimembranosus; Tendon; 10 – Superior medial genicular artery; 11 – Popliteal artery; 12 – Gracilis; 13 – Semimembranosus; 14 – Adductor canal; 15 – Perforating artery; 16 – Biceps femoris; 17 – Superior lateral genicular artery; 18 – Sural arteries; 19 – Gastrocnemius, lateral head; 20 – Inferior lateral genicular artery; 21 – Popliteus; 22 – Anterior tibial recurrent artery; 23 – Anterior tibial artery; 24 – Posterior tibial artery; 25 – Fibular artery; Peroneal artery; 26 – Lateral malleolar branches; 27 – Calcaneal tendon; 28 – Calcaneal anastomosis

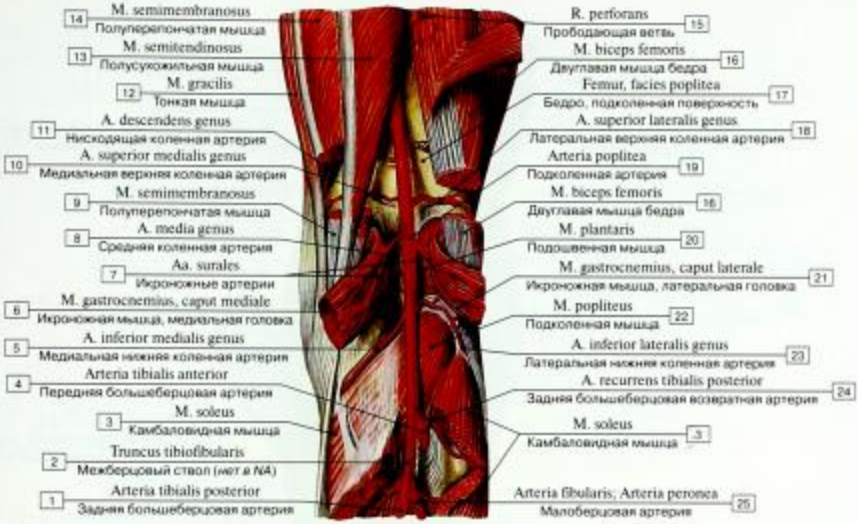

Рис. 860. Подколенная артерия и ее ветви, вид сзади:

1 – Posterior tibial artery; 2 – Tibiofibular trunk; 3 – Soleus; 4 – Anterior tibial artery; 5 – Inferior medial genicular artery; 6 – Gastrocnemius, medial head; 7 – Sural arteries; 8 – Middle genicular artery; 9 – Semimembranosus; 10 – Superior medial genicular artery; 11 – Descending genicular artery; 12 – Gracilis; 13 – Semitendinosus; 14 – Semimembranosus; 15 – Perforating branch; 16 – Biceps femoris; 17 – Thigh; Popliteal surface; 18 – Superior lateral genicular artery; 19 – Popliteal artery; 20 – Plantaris; 21 – Gastrocnemius, lateral head; 22 – Popliteus; 23 – Inferior lateral genicular artery; 24 – Posterior tibial recurrent artery; 25 – Fibular artery; Peroneal artery

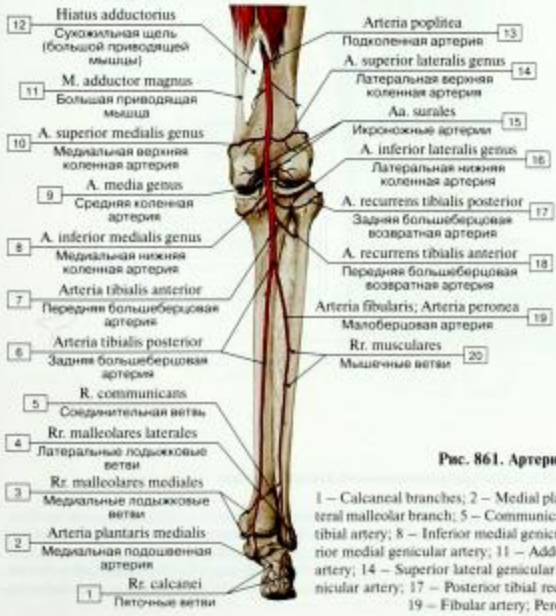

Рис. 861. Артерии голени, вид сзади (схема):

1 – Calcaneal branches; 2 – Medial plantar artery; 3 – Medial malleolar branches; 4 – Lateral malleolar branch; 5 – Communicating branch; 6 – Posterior tibial artery; 7 – Anterior tibial artery; 8 – Inferior medial genicular artery; 9 – Middle genicular artery; 10 – Superior medial genicular artery; 11 – Adductor magnus; 12 – Adductor hiatus; 13 – Popliteal artery; 14 – Superior lateral genicular artery; 15 – Sural arteries; 16 – Inferior lateral genicular artery; 17 – Posterior tibial recurrent artery; 18 – Anterior tibial recurrent artery; 19 – Fibular artery; Peroneal artery; 20 – Muscular branches

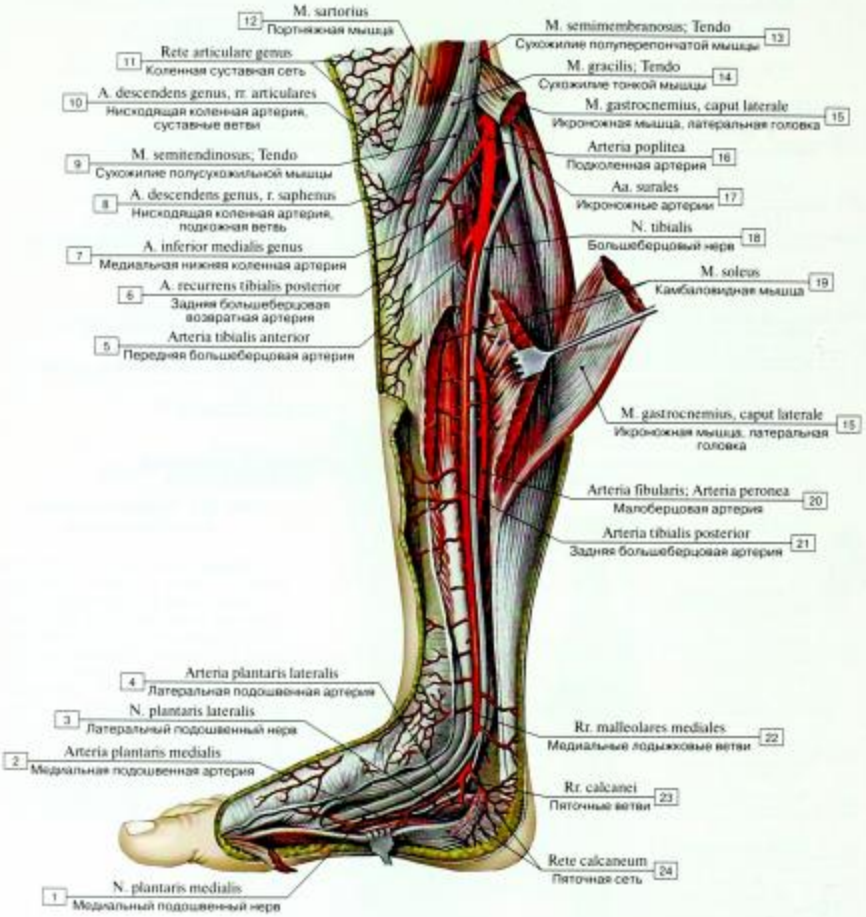

Рис. 862. Большеберцовая артерия, вид с медиальной стороны:

1 – Medial plantar nerve; 2 – Medial plantar artery; 3 – Lateral plantar nerve; 4 – Lateral plantar artery; 5 – Anterior tibial artery; 6 – Posterior tibial recurrent artery; 7 – Inferior medial genicular artery; 8 – Descending genicular artery, saphenous branch; 9 – Semitendinosus; Tendon; 10 – Descending genicular artery, articular branches; 11 – Genicular anastomosis; 12 – Sartorius; 13 – Semimembranosus; Tendon; 14 – Gracilis; Tendon; 15 – Gastrocnemius, lateral head; 16 – Popliteal artery; 17 – Sural arteries; 18 – Tibial nerve; 19 – Soleus; 20 – Fibular artery; Peroneal artery; 21 – Posterior tibial artery; 22 – Medial malleolar branches; 23 – Calcaneal branches; 24 – Calcaneal anastomosis

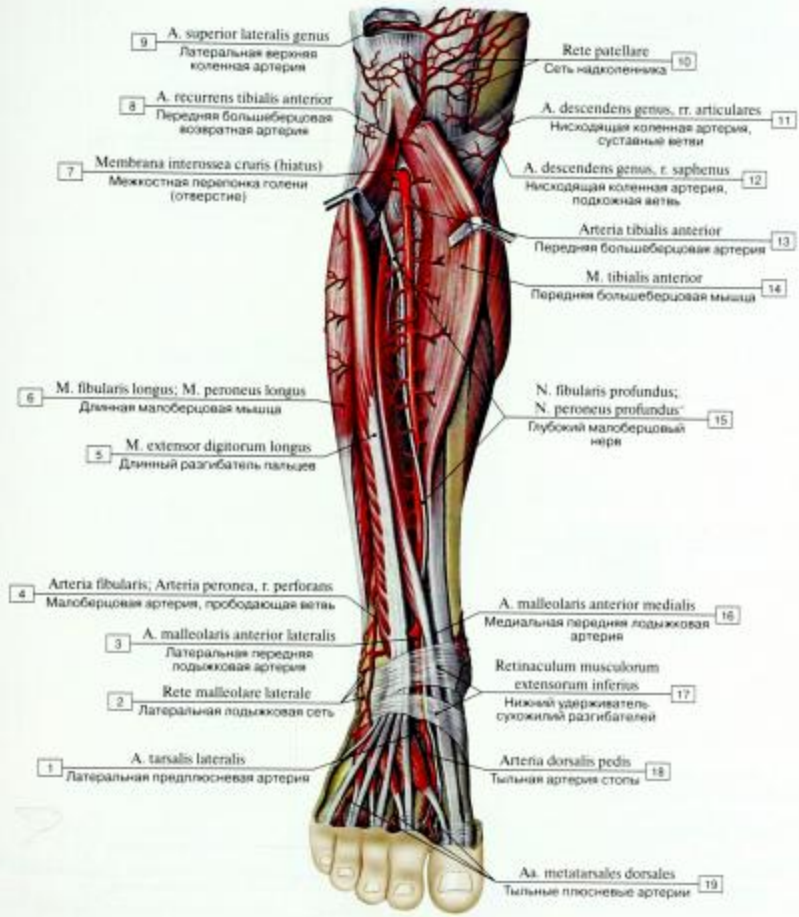

Рис. 863. Большеберцовая артерия, вид спереди:

1 – Lateral tarsal artery; 2 – Lateral malleolar network; 3 – Anterior lateral malleolar artery; 4 – Fibular artery; Peroneal artery, perforating branch; 5 – Extensor digitorum longus; 6 – Fibularis longus; Peroneus longus; 7 – Interosseous membrane of leg (hiatus); 8 – Anterior tibial recurrent artery; 9 – Superior lateral genicular artery; 10 – Patellar anastomosis; 11 – Descending genicular artery, articular branches; 12 – Descending genicular artery, saphenous branch; 13 – Anterior tibial artery; 14 – Tibialis anterior; 15 – Deep fibular nerve; Deep peroneal nerve; 16 – Anterior medial malleolar artery; 17 – Inferior extensor retinaculum; 18 – Dorsalis pedis artery; Dorsal artery of foot; 19 – Doesal metatarsal arteries

Рис. 864. Большеберцовая артерия, вид спереди (схема):

1 – Deep plantar arch, perforating branches; 2 – Lateral tarsal artery; 3 – Lateral malleolus; 4 – Anterior lateral malleolar artery; 5 – Fibular artery; Peroneal artery, perforating branch; 6 – Fibula; 7 – Interosseous membrane; 8 – Inferior lateral genicular artery; 9 – Lateral condyle; 10 – Popliteal artery; 11 – Medial condyle; 12 – Inferior medial genicular artery; 13 – Anterior tibial recurrent artery; 14 – Anterior tibial artery; 15 – Tibia; 16 – Anterior medial malleolar artery; 17 – Medial malleolus; 18 – Dorsalis pedis artery; Dorsal artery of foot; 19 – Medial tarsal arteries; 20 – Arcuate artery; 21 – Deep plantar artery; 22 – Dorsal metatarsal arteries; 23 – Dorsal digital arteries

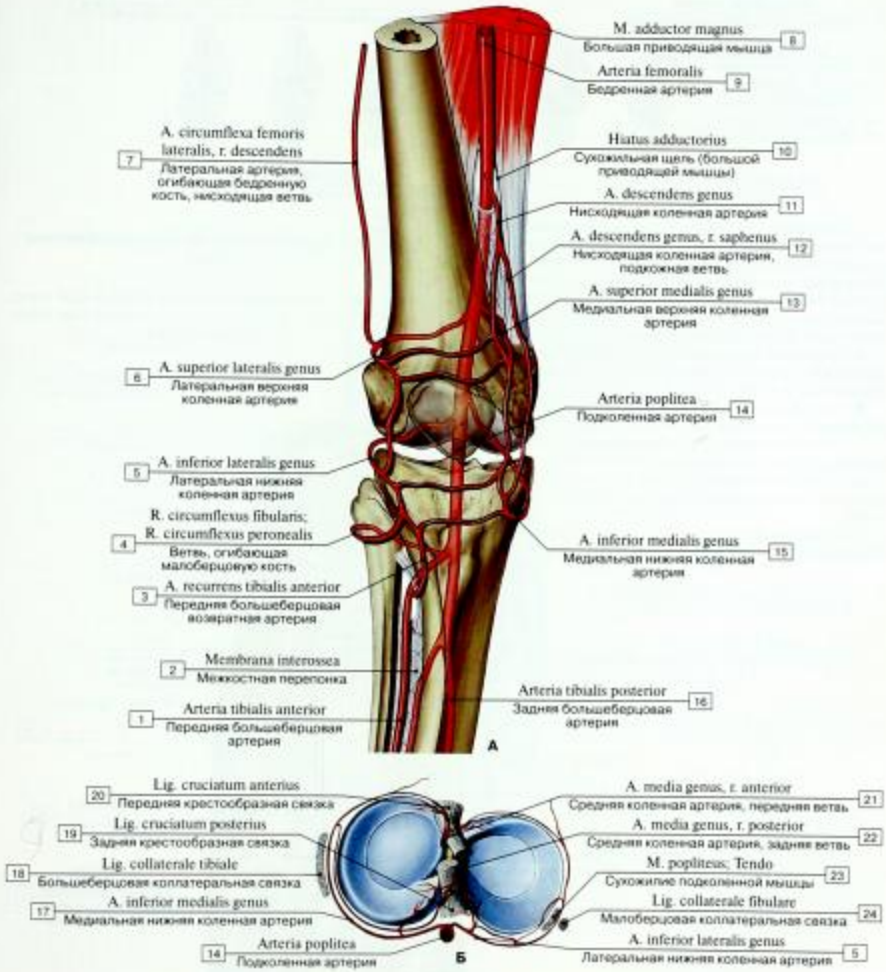

Рис. 865. Артерии коленного сустава (А – общий вид, Б – верхний эпифиз большеберцовой кости (схемы)):

1 – Anterior tibial artery; 2 – Interosseous membrane; 3 – Anterior tibial recurrent artery; 4 – Circumflex fibular branch; Circumflex peroneal branch; 5 – Inferior lateral genicular artery; 6 – Superior lateral genicular artery; 7 – Lateral circumflex femoral artery, descending branch; 8 – Adductor magnus; 9 – Femoral artery; 10 – Adductor hiatus; 11 – Descending genicular artery; 12 – Descending genicular artery, saphenous branch; 13 – Superior medial genicular artery; 14 – Popliteal artery; 15 – Inferior medial genicular artery; 16 – Posterior tibial artery; 17 – Inferior medial genicular artery; 18 – Tibial collateral ligament; 19 – Posterior cruciate ligament; 20 – Anterior cruciate ligament; 21 – Middle genicular artery, anterior branch; 22 – Middle genicular artery, posterior branch; 23 – Popliteus; Tendon; 24 – Fibular collateral ligament

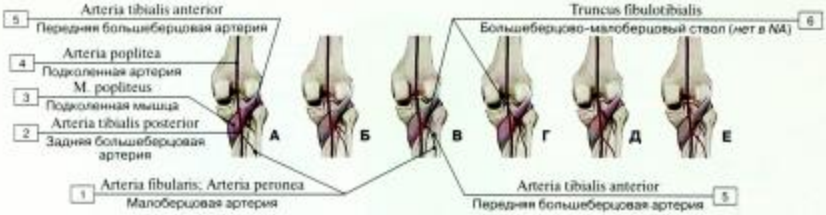

Рис. 866. Варианты ветвления подколенной артерии (схема):

1 – Fibular artery; Peroneal artery; 2 – Posterior tibial artery; 3 – Popliteus; 4 – Popliteal artery; 5 – Anterior tibial artery; 6 – Fibulotibial trunk

А – типичный вариант: передняя большеберцовая артерия ответвляется от подколенной артерии позади подколенной мышцы, подколенная артерия переходит в заднюю большеберцовую артерию (подколенная артерия разделяется на переднюю и заднюю большеберцовые артерии). Значительно дистальнее от задней большеберцовой артерии отходит малоберцовая артерия.

Б – передняя большеберцовая и малоберцовая и отходят общим стволом от подколенной артерии позади подколенной мышцы (~4%).

В – малоберцовая артерия ответвляется от передней малоберцовой (= малобольшеберцового ствола, ~1%).

Г – малобольшеберцовый ствол ответвляется проксимальнее подколенной мышцы (~1%).

Д – передняя большеберцовая артерия отходит от подколенной артерии проксимальнее подколенной мышцы (~1%).

Е – передняя большеберцовая артерия проходит между подколенной мышцей и большеберцовой костью (~1%).

Рис. 867. Артерии подошвы стопы:

1 – Medial plantar artery, deep branch; 2 – Medial plantar artery, superficial branch; 3 – Abductor hallucis; 4 – Medial plantar artery; 5 – Calcaneal anastomosis; 6 – Plantar aponeurosis; 7 – Lateral plantar artery; 8 – Flexor digitorum brevis; 9 – Lumbricals; 10 – Common plantar digital arteries; 11 – Plantar digital arteries proper

Рис. 868. Глубокая подошвенная дуга и ее ветви:

1 – Common plantar digital arteries; 2 – Medial plantar artery, deep branch; 3 – Medial plantar artery, superficial branch; 4 – Medial plantar artery; 5 – Flexor retinaculum; 6 – Medial plantar nerve; 7 – Posterior tibial artery; 8 – Lateral plantar nerve; 9 – Calcaneal anastomosis; 10 – Plantar aponeurosis; 11 – Flexor digitorum brevis; 12 – Abductor digiti minimi; 13 – Lateral plantar artery; 14 – Perforating branches; 15 – Deep plantar arch; 16 – Plantar metatarsal arteries; 17 – Flexor digitorum longus; Tendon; 18 – Flexor digitorum brevis; Tendon; 19 – Adductor hallucis, transverse head; 20 – Plantar digital arteries proper

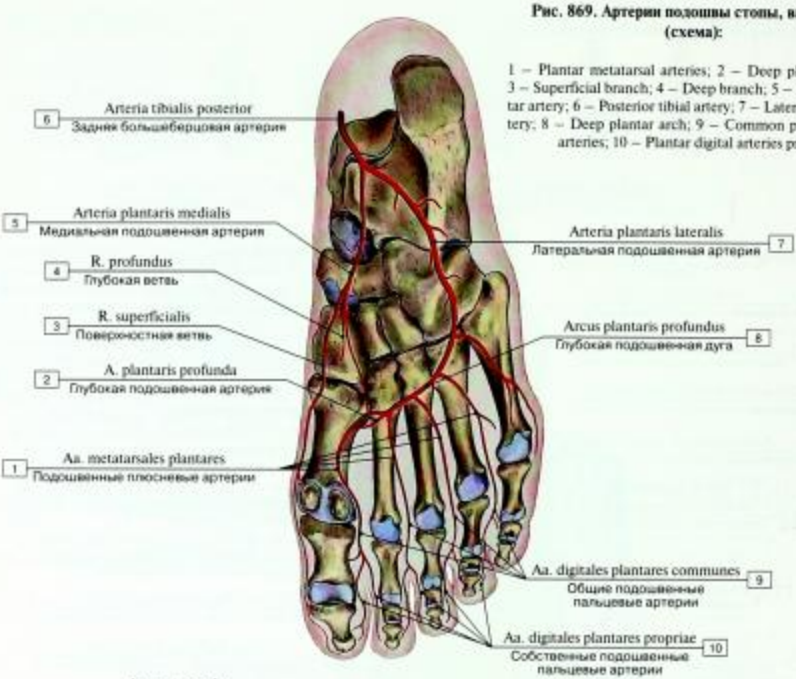

Рис. 869. Артерии подошвы стопы, вид снизу (схема):

1 – Plantar metatarsal arteries; 2 – Deep plantar artery; 3 – Superficial branch; 4 – Deep branch; 5 – Medial plantar artery; 6 – Posterior tibial artery; 7 – Lateral plantar artery; 8 – Deep plantar arch; 9 – Common plantar digital arteries; 10 – Plantar digital arteries proper

А – глубокая подошвенная дуга и подошвенные плюсневые артерии, отходящие от нее, целиком кровоснабжаются из глубокой подошвенной ветви дорсальной артерии стопы (53%).

Б – подошвенные плюсневые артерии I–III отходят от глубокой подошвенной ветви дорсальной артерии стопы, четвертая подошвенная плюсневая артерия – от глубокой ветви латеральной подошвенной артерии (19%).

В – первая и вторая подошвенные плюсневые артерии отходят от глубокой подошвенной ветви дорсальной артерии стопы, третья и четвертая подошвенные плюсневые артерии – от глубокой ветви латеральной подошвенной артерии (13%).

Г – глубокая подошвенная дуга и с первой по четвертую подошвенные плюсневые артерии отходят от глубокой ветви латеральной подошвенной артерии (7%).

Рис. 870. Варианты артерий подошвы (схема):

1 – Plantar metatarsal arteries [I–IV]; 2 – Dorsalis pedis artery; Dorsal artery of foot, deep branch; 3 – Deep plantar arch; 4 – Lateral plantar artery, deep branch

Рис. 871. Артерии тыла стопы:

1 – Dorsal digital arteries; 2 – Dorsal digital nerves of foot; 3 – Extensor digitorum longus; Tendon; Extensor digitorum brevis; Tendon; 4 – Dorsal metatarsal arteries; 5 – Dorsal interossei; 6 – Lateral tarsal artery; 7 – Extensor digitorum brevis; 8 – Extensor hallucis brevis; 9 – Deep fibular nerve; Deep peroneal nerve; 10 – Anterior lateral malleolar artery; 11 – Fibular artery; Peroneal artery, perforating branch; 12 – Fibula; 13 – Tibia; 14 – Extensor hallucis longus; 15 – Tibialis anterior; Tendon; 16 – Anterior tibial artery; 17 – Dorsalis pedis artery; Dorsal artery of foot; 18 – Arcuate artery; 19 – Deep plantar artery; 20 – Extensor hallucis longus; Tendon; Extensor hallucis brevis; Tendon; 21 – Deep fibular nerve; Deep peroneal nerve, cutaneous branch

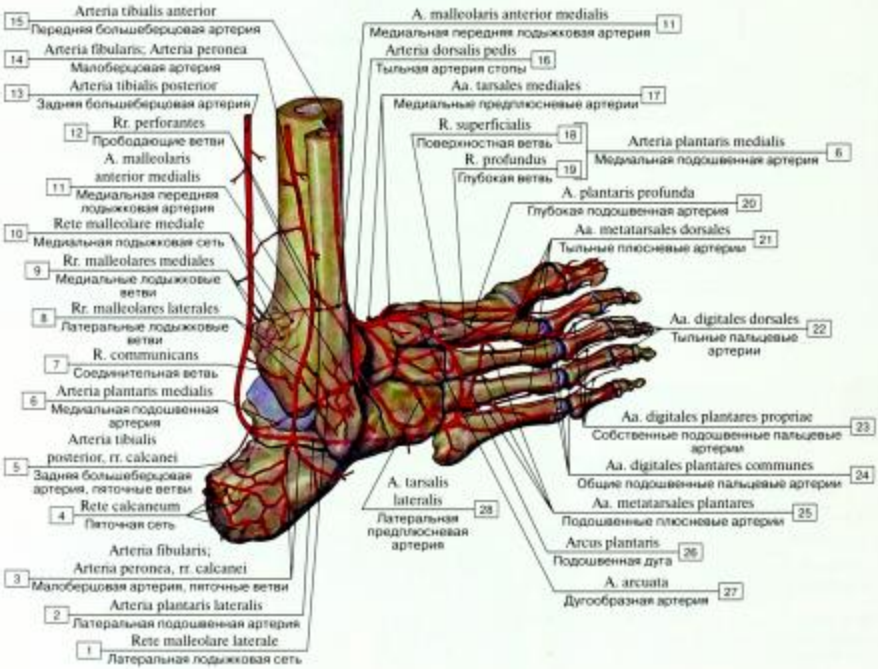

Рис. 872. Артерии тыла стопы, вид с латеральной стороны (схема):

1 – Lateral malleolar network; 2 – Lateral plantar artery; 3 – Fibular artery; Peroneal artery, calcaneal branches; 4 – Calcaneal anastomosis; 5 – Posterior tibial artery, calcaneal branches; 6 = 18 + 19 – Medial plantar artery; 7 – Communicating branch; 8 – Lateral malleolar branches; 9 – Medial malleolar branches; 10 – Medial malleolar network; 11 – Anterior medial malleolar artery; 12 – Perforating branches; 13 – Posterior tibial artery; 14 – Fibular artery; Peroneal artery; 15 – Anterior tibial artery; 16 – Dorsalis pedis artery; Dorsal artery of foot; 17 – Medial tarsal arteries; 18 – Superficial branch; 19 – Deep branch; 20 – Deep plantar artery; 21 – Dorsal metatarsal arteries; 22 – Dorsal digital arteries; 23 – Plantar digital arteries proper; 24 – Common plantar digital arteries; 25 – Plantar metatarsal arteries; 26 – Plantar arch; 27 – Arcuate artery; 28 – Lateral tarsal artery

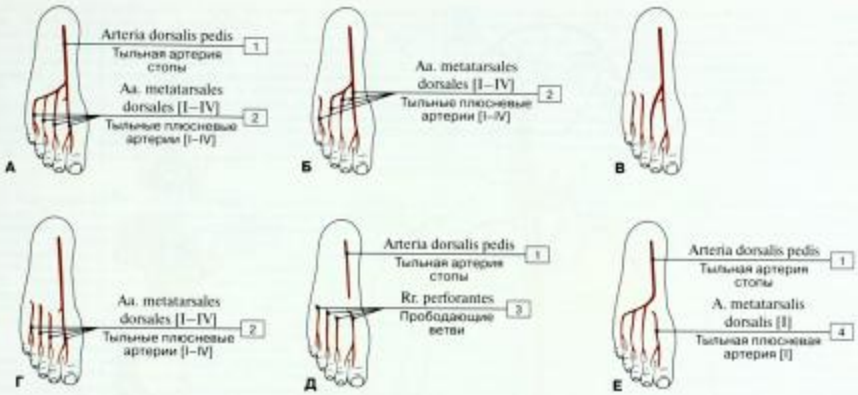

А – все тыльные плюсневые артерии отходят от дорсальной артерии стопы (20%).

Б – четвертая тыльная плюсневая артерия отходит от прободающей ветви из подошвенной стороны стопы (6%).

В – третья и четвертая тыльные артерии плюсны кровоснабжаются из прободающих ветвей подошвенных артерий плюсны (5%).

Г – первая тыльная плюсневая артерия является единственной ветвью дорсальной артерии стопы (40%).

Д – все тыльные артерии плюсны отходят от прободающих ветвей подошвенных артерий плюсны (10%).

Е – только первая тыльная плюсневая артерия отходит от прободающей ветви (5%).

Рис. 873. Варианты артерий тыла стопы (схемы):

1 – Dorsalis pedis artery; Dorsal artery of foot; 2 – Dorsal metatarsal arteries [I–IV]; 3 – Perforating branches; 4 – Dorsal metatarsal artery [I]

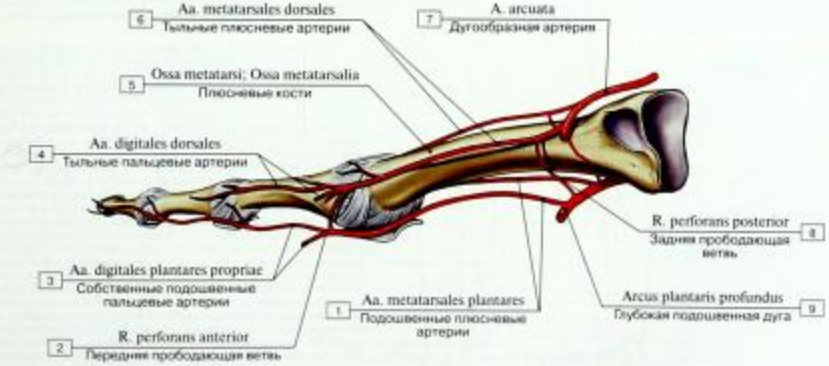

Рис. 874. Артерии стопы на уровне третьего пальца:

1 – Plantar metatarsal arteries; 2 – Anterior perforating branch; 3 – Plantar digital arteries proper; 4 – Dorsal digital arteries; 5 – Metatarsals; 6 – Dorsal metatarsal arteries; 7 – Arcuate artery; 8 – Posterior perforating branch; 9 – Deep plantar arch

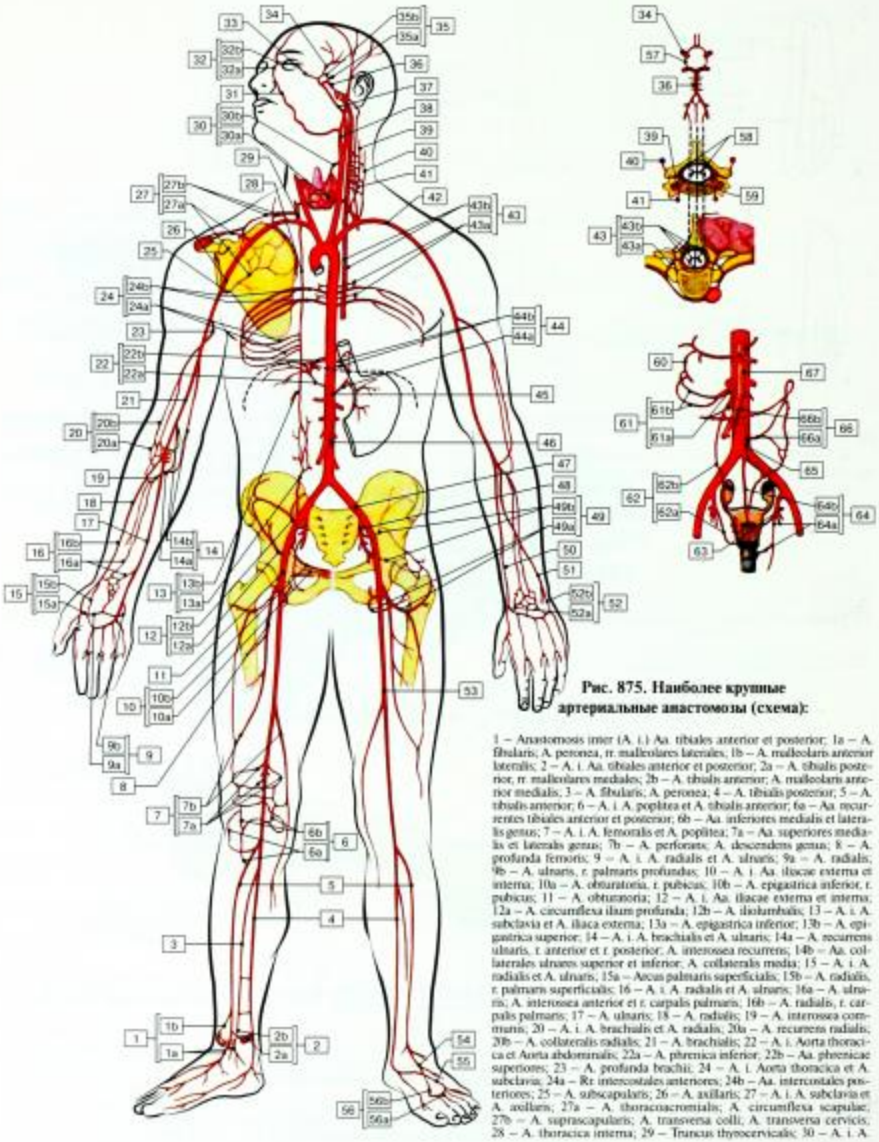

Рис. 875. Наиболее крупные артериальные анастомозы (схема):

1 – Anastomosis imer (A. i.) Aa. tibiales anterior et posterior; 1a – A. fibularis; A. peronea, rr. malleolares laterales; 1b – A. malleolaris anterior lateralis; 2 – A. i. Aa. tibiales anterior et posterior; 2a – A. tibialis posterior, rr. malleolares mediales; 2b – A. tibialis anterior; A. malleolaris anterior medialis; 3 – A. fibularis; A. peronea; 4 – A. tibialis posterior; 5 – A. tibialis anterior; 6 – A. i. A. poplitea et A. tibialis anterior; 6a – Aa. recurrentes tibiales anterior et posterior; 6b – Aa. inferiores medialis et lateralis genus; 7 – A. i. A. femoralis et A. poplitea; 7a – Aa. superiores medialis et lateralis genus; 7b – A. perforans; A. descendens genus; 8 – A. profunda femoris; 9 – A. i. A. radialis et A. ulnaris; 9a – A. radialis; 9b – A. ulnaris, r. palmaris profundus; 10 – A. i. Aa. iliacae externa et interna; 10a – A. obturatoria, r. pubicus; 10b – A. epigastrica inferior, r. pubicus; 11 – A. obturatoria; 12 – A. i. Aa. iliacae externa et interna; 12a – A. circumflexa ilium profunda; 12b – A. iliolumbalis; 13 – A. i. A. subclavia et A. iliaca externa; 13a – A. epigastrica inferior; 13b – A. epigastrica superior; 14 – A. i. A. brachialis et A. ulnaris; 14a – A. recurrens ulnaris, r. anterior et r. posterior; A. interossea recurrens; 14b – Aa. collaterales ulnares superior et inferior; A. collateralis media; 15 – A. i. A. radialis et A. ulnaris; 15a – Arcus palmaris superficialis; 15b – A. radialis, r. palmaris superficialis; 16 – A. i. A. radialis et A. ulnaris; 16a – A. ulnaris; A. interossea anterior et r. carpalis palmaris; 16b – A. radialis, r. carpalis palmaris; 17 – A. ulnaris; 18 – A. radialis; 19 – A. interossea communis; 20 – A. i. A. brachialis et A. radialis; 20a – A. recurrens radialis; 20b – A. collateralis radialis; 21 – A. brachialis; 22 – A. i. Aorta thoracica et Aorta abdominalis; 22a – A. phrenica inferior; 22b – Aa. phrenicae superiores; 23 – A. profunda brachii; 24 – A. i. Aorta thoracica et A. subclavia; 24a – Rr. intercostales anteriores; 24b – Aa. intercostales posteriores; 25 – A. subscapularis; 26 – A. axillaris; 27 – A. i. A. subclavia et A. axillaris; 27a – A. thoracoacromialis; A. circumflexa scapulae; 27b – A. suprascapularis; A. transversa colli; A. transversa cervicis; 28 – A. thoracica interna; 29 – Truncus thyrocervicalis; 30 – A. i. A.

carotis externa et A. subclavia; 30a – A. thyroidea inferior; 30b – A. thyroidea superior; 31 – A. facialis; 32 – A. i. Aa. carotis externa et interna; 32a – A. angularis; 32b – A. dorsalis nasi; 33 – A. ophthalmica; 34 – A. cerebri media; 35 – A. i. A. carotis interna et A. subclavia; 35a – A. cerebri posterior; 35b – A. communicans posterior; 36 – A. basilaris; 37 – A. carotis interna; 38 – A. carotis externa; 39 – A. vertebralis; 40 – A. cervicalis profunda; 41 – A. cervicalis ascendens; 42 – A. subclavia; 43 – A. i. Aorta thoracica et A. subclavia; 43a – Aa. intercostales posteriores, rr. spinales; 43b – Aa. spinales anterior et posterior; 44 – A. i. Aorta thoracica et Aorta abdominalis; 44a – A. gastrica sinistra; 44b – Rr. oesophageales; 45 – Truncus coeliacus; 46 – Aorta abdominalis; 47 – A. iliaca externa; 48 – A. iliaca interna; 49 – A. i. A. iliaca interna et A. femoralis; 49a – Aa. circumflexae femoris medialis et lateralis; 49b – Aa. glutaeae superior et inferior; 50 – A. radialis; 51 – A. ulnaris; 52 – A. i. A. radialis et A. ulnaris; 52a – A. ulnaris, r. carpalis dorsalis; 52b – A. radialis, r. carpalis dorsalis; 53 – A. femoralis; 54 – A. dorsalis pedis; 55 – Arteria plantaris lateralis; 56 – A. i. Aa. tibialis anterior et posterior; 56a – Arcus plantaris profundus; 56b – A. plantaris profunda; 57 – A. communicans posterior; 58 – A. spinalis posterior; 59 – A. spinalis anterior; 60 – A. gastroduodenalis; 61 – A. i. Truncus coeliacus et A. mesenterica superior; 61a – A. pancreaticoduodenalis inferior; 61b – Aa. pancreaticoduodenales superiores posterior et anterior; 62 – A. i. A. aorta abdominalis et A. iliaca interna; 62a – A. uterina; 62b – A. ovarica; 63 – A. iliaca interna; 64 – A. i. A. mesenterica inferior et A. iliaca interna; 64a – Aa. rectales media et inferior; 64b – A. rectalis superior; 65 – A. mesenterica inferior; 66 – A. i. Aa. mesentericae superior et inferior; 66a – A. colica sinistra; 66b – A. colica media; 67 – A. mesenterica superior

1 – Анастомоз между (А. м.) передней и задней большеберцовыми артериями; 1a – Малоберцовая артерия, латеральные подлодыжковые ветви; 1b – Латеральная передняя подлодыжковая артерия; 2 – А. м. передней и задней большеберцовыми артериями; 2a – Задняя большеберцовая артерия, медиальные подлодыжковые ветви; 2b – Передняя большеберцовая артерия; Медиальная передняя подлодыжковая артерия; 3 – Малоберцовая артерия; 4 – Задняя большеберцовая артерия; 5 – Передняя большеберцовая артерия; 6 – А. м. подколенной и передней большеберцовой артериями; 6a – Передняя и задняя большеберцовые возвратные артерии; 6b – Медиальная и латеральная нижние коленные артерии; 7 – А. м. бедренной и подколенной артериями; 7a – Медиальная и латеральная верхние коленные артерии; 7b – Прободающая артерия; Нисходящая коленная артерия; 8 – Глубокая артерия бедра; 9 – А. м. лучевой и локтевой артериями; 9a – Лучевая артерия; 9b – Локтевая артерия, глубокая ладонная ветвь; 10 – А. м. наружной и внутренней подвздошными артериями; 10a – Запирательная артерия, лобковая ветвь; 10b – Нижняя надчревная артерия, лобковая ветвь; 11 – Запирательная артерия; 12 – А. м. наружной и внутренней подвздошными артериями; 12a – Глубокая артерия, огибающая подвздошную кость; 12b – Подвздошно-поясничная артерия; 13 – А. м. подключичной и наружной подвздошной артериями; 13a – Нижняя надчревная артерия; 13b – Верхняя надчревная артерия; 14 – А. м. плечевой и локтевой артериями; 14a – Локтевая возвратная артерия, передняя и задняя ветви; Возвратная межкостная артерия; 14b – Верхняя и нижняя локтевые коллатеральные артерии; Средняя коллатеральная артерия; 15 – А. м. лучевой и локтевой артериями; 15a – Поверхностная ладонная дуга; 15b – Лучевая артерия, поверхностная ладонная ветвь; 16 – А. м. лучевой и локтевой артериями; 16a – Локтевая артерия, передняя межкостная артерия и ладонная запястная ветвь; 16b – Лучевая артерия, ладонная запястная ветвь; 17 – Локтевая артерия; 18 – Лучевая артерия; 19 – Общая межкостная артерия; 20 – А. м. плечевой и лучевой артериями; 20a – Лучевая возвратная артерия; 20b – Лучевая коллатеральная артерия; 21 – Плечевая артерия; 22 – А. м. грудной и брюшной аортами; 22a – Нижняя диафрагмальная артерия; 22b – Верхние диафрагмальные артерии; 23 – Глубокая артерия плеча; 24 – А. м. грудной аортой и подключичной артерией; 24a – Передние межреберные ветви; 24b – Задние межреберные артерии; 25 – Подлопаточная артерия; 26 – Подмышечная артерия; 27 – А. м. подключичной и подмышечной артериями; 27a – Грудоакромиальная артерия; Артерия, огибающая лопатку; 27b – Надлопаточная артерия; Поперечная артерия шеи; 28 – Внутренняя грудная артерия; 29 – Щитошейный ствол; 30 – А. м. наружной сонной и подключичной артериями; 30a – Нижняя щитовидная артерия; 30b – Верхняя щитовидная артерия; 31 – Лицевая артерия; 32 – А. м. наружной и внутренней сонными артериями; 32a – Угловая артерия; 32b – Дорсальная артерия носа; 33 – Глазная артерия; 34 – Средняя мозговая артерия; 35 – А. м. внутренней сонной и подключичной артериями; 35a – Задняя мозговая артерия; 35b – Задняя соединительная артерия; 36 – Базилярная артерия; 37 – Внутренняя сонная артерия; 38 – Наружная сонная артерия; 39 – Позвоночная артерия; 40 – Глубокая шейная артерия; 41 – Восходящая шейная артерия; 42 – Подключичная артерия; 43 – А. м. грудной аортой и подключичной артерией; 43a – Задние межреберные артерии, спинномозговые ветви; 43b – Передние и задние спинномозговые артерии; 44 – А. м. грудной и брюшной аортами; 44a – Левая желудочная артерия; 44b – Пищеводные ветви; 45 – Чревный ствол; 46 – Брюшная аорта; 47 – Наружная подвздошная артерия; 48 – Внутренняя подвздошная артерия; 49 – А. м. внутренней подвздошной и бедренной артериями; 49a – Латеральная и медиальная артерии, огибающие бедренную кость; 49b – Верхняя и нижняя ягодичные артерии; 50 – Лучевая артерия; 51 – Локтевая артерия; 52 – А. м. лучевой и локтевой артериями; 52a – Локтевая артерия, тыльная запястная ветвь; 52b – Лучевая артерия, тыльная запястная ветвь; 53 – Бедренная артерия; 54 – Тыльная артерия стопы; 55 – Латеральная подошвенная артерия; 56 – А. м. передней и задней большеберцовыми артериями; 56a – Глубокая подошвенная дуга; 56b – Глубокая подошвенная артерия; 57 – Задняя соединительная артерия; 58 – Задняя спинномозговая артерия; 59 – Передняя спинномозговая артерия; 60 – Гастродуоденальная артерия; 61 – А. м. чревным стволом и верхней брыжеечной артерией; 61a – Нижняя панкреатодуоденальная артерия; 61b – Задняя и передняя верхние панкреатодуоденальные артерии; 62 – А. м. брюшной аортой и внутренней подвздошной артерией; 62a – Маточная артерия; 62b – Яичниковая артерия; 63 – Внутренняя подвздошная артерия; 64 – А. м. нижней брыжеечной и внутренней подвздошной артериями; 64a – Средняя и нижняя прямокишечные артерии; 64b – Верхняя прямокишечная артерия; 65 – Нижняя брыжеечная артерия; 66 – А. м. верхней и нижней брыжеечными артериями; 66a – Левая ободочная артерия; 66b – Средняя ободочная артерия; 67 – Верхняя брыжеечная артерия

1 – Anastomosis between (A. b.) Anterior and Posterior tibial arteries; 1a – Fibular artery, lateral malleolar branches; 1b – Anterior lateral malleolar artery; 2 – A. b. Anterior tibial artery and Posterior tibial artery; 2a – Posterior tibial artery, medial malleolar branches; 2b – Anterior tibial artery; Anterior medial malleolar artery 3 – Fibular artery; Peroneal artery; 4 – Posterior tibial artery; 5 – Anterior tibial artery; 6 – A. b. Popliteal artery and Anterior tibial artery; 6a – Anterior and posterior tibial recurrent arteries; 6b – Inferior medial and lateral genicular arteries; 7 – A. b. Femoral artery and Popliteal artery; 7a – Superior medial and lateral genicular arteries; 7b – Perforating artery; Descending genicular artery; 8 – Deep artery of thigh; 9 – A. b. Radial artery and Ulnar artery; 9a – Radial artery; 9b – Ulnar artery, deep palmar branch; 10 – A. b. External iliac artery and Internal iliac artery; 10a – Obturator artery, pubic branch; 10b – Inferior epigastric artery, pubic branch; 11 – Obturator artery; 12 – A. b. External iliac artery and Internal iliac artery; 12a – Deep circumflex iliac artery; 12b – Iliolumbar artery; 13 – A. b. Subclavian artery and External iliac artery; 13a – Inferior epigastric artery; 13b – Superior epigastric artery; 14 – A. b. Brachial artery and Ulnar artery; 14a – Ulnar recurrent artery, anterior and posterior branch; Recurrent interosseous artery; 14b – Superior and inferior ulnar collateral arteries; Medial collateral artery; 15 – A. b. Radial artery and Ulnar artery; 15a – Superficial palmar arch; 15b – Radial artery, superficial palmar branch; 16 – A. b. Radial artery and Ulnar artery; 16a – Ulnar artery, Anterior interosseous artery and palmar carpal branch; 16b – Radial artery, palmar carpal branch; 17 – Ulnar artery; 18 – Radial artery; 19 – Common interosseous artery; 20 – A. b. Brachial artery and Radial artery; 20a – Radial recurrent artery; 20b – Radial collateral artery; 21 – Brachial artery; 22 – A. b. Thoracic aorta and Abdominal aorta; 22a – Inferior phrenic artery; 22b – Superior phrenic arteries; 23 – Profunda brachii artery; Deep artery of arm; 24 – A. b. Thoracic aorta and Subclavian artery; 24a – Anterior intercostal branches; 24b – Posterior intercostal arteries; 25 – Subscapular artery; 26 – Axillary artery; 27 – A. b. Subclavian artery and Axillary artery; 27a – Thoraco-acromial artery; Circumflex scapular artery; 27b – Suprascapular artery; Transverse cervical artery; 28 – Internal thoracic artery; 29 – Thyrocervical trunk; 30 – A. b. External carotid artery and Subclavian artery; 30a – Inferior thyroid artery; 30b – Superior thyroid artery; 31 – Facial artery; 32 – A. b. External carotid artery and Internal carotid artery; 32a – Angular artery; 32b – Dorsal nasal artery; 33 – Ophthalmic artery; 34 – Middle cerebral artery; 35 – A. b. Internal carotid artery and Subclavian artery; 35a – Posterior cerebral artery; 35b – Posterior communicating artery; 36 – Basilar artery; 37 – Internal carotid artery; 38 – External carotid artery; 39 – Vertebral artery; 40 – Deep cervical artery; 41 – Ascending cervical artery; 42 – Subclavian artery; 43 – A. b. Thoracic aorta and Subclavian artery; 43a – Posterior intercostal arteries, spinal branches; 43b – Anterior and Posterior spinal arteries; 44 – Thoracic and Abdominal aorta; 44a – Left gastric artery; 44b – Oesophageal branches; 45 – Coeliac trunk; 46 – Abdominal aorta; 47 – External iliac artery; 48 – Internal iliac artery; 49 – A. b. Internal iliac artery and Femoral artery; 49a – Lateral and Medial circumflex femoral arteries; 49b – Superior and Inferior gluteal arteries; 50 – Radial artery; 51 – Ulnar artery; 52 – A. b. Radial artery and Ulnar artery; 52a – Ulnar artery, dorsal carpal branch; 52b – Radial artery, dorsal carpal branch; 53 – Femoral artery; 54 – Dorsalis pedis artery; Dorsal artery of foot; 55 – Lateral plantar artery; 56 – A. b. Anterior and Posterior tibial arteries; 56a – Deep plantar arch; 56b – Deep plantar artery; 57 – Posterior communicating artery; 58 – Posterior spinal artery; 59 – Anterior spinal artery; 60 – Gastroduodenal artery; 61 – A. b. Coeliac trunk and Superior mesenteric artery; 61a – Inferior pancreaticoduodenal artery; 61b – Posterior and Anterior superior pancreaticoduodenal arteries; 62 – A. b. Abdominal aorta and Internal iliac artery; 62a – Uterine artery; 62b – Ovarian artery; 63 – Internal iliac artery; 64 – A. b. Inferior mesenteric artery and Internal iliac artery; 64a – Middle and Inferior rectal arteries; 64b – Superior rectal artery; 65 – Inferior mesenteric artery; 66 – A. b. Superior and Inferior mesenteric arteries; 66a – Left colic artery; 66b – Middle colic artery; 67 – Superior mesenteric artery

Таблица 39. Наиболее крупные артериальные анастомозы

Анастомозирующие крупные артерии	Артерии, образующие анастомоз		Локализация анастомоза
Анастомозы артерий головы и шеи			
Подключичная и наружная сонная	Нижняя щитовидная	Верхняя щитовидная	На поверхности и в толще щитовидной железы
Подключичная и внутренняя сонная	Задняя мозговая ветвь базилярной а.	Задняя соединительная (из внутренней сонной а.)	На основании головного мозга
Наружная и внутренняя сонные	Угловая (ветвь лицевой а. – из наружной сонной а.)	Задняя носовая (ветвь глазной а. – из внутренней сонной а.)	В области медиального угла глаза
Анастомозы артерий грудной и брюшной полостей			
Грудная и брюшная части аорты	Пищеводные ветви (из грудной части аорты)	Левая желудочная (ветвь чревного ствола)	В области кардии желудка
Грудная часть аорты и подключичная	Спинномозговые ветви (ветви спинных ветвей задних межреберных а. – из грудной части аорты)	Передняя и задние спинномозговые (ветви позвоночной а. и спинномозговые ветви восходящей шейной и глубокой шейной а. – из подключичной а.)	На поверхности шейного отдела спинного мозга
Подключичная и наружная подвздошная	Верхняя надчревная (из подключичной а.)	Нижняя надчревная (из наружной подвздошной а.)	В толще передней стенки брюшной полости
Чревный ствол и верхняя брыжеечная	Верхние передняя и задняя поджелудочно-двенадцатиперстные (ветви гастродуоденальной а. – из чревного ствола)	Нижние поджелудочно- двенадцатиперстные (из верхней брыжеечной а.)	На поверхности и в толще поджелудочной железы и стенки двенадцатиперстной кишки
Верхняя и нижняя брыжеечные	Средняя толстокишечная (из верхней брыжеечной а.)	Левая толстокишечная (из нижней брыжеечной а.)	В брыжейке поперечной ободочной кишки (рипланова дуга)
Нижняя брыжеечная и внутренняя подвздошная	Верхняя прямокишечная (из нижней брыжеечной а.)	Средняя и нижняя прямокишечные (из внутренней подвздошной а.)	В стенке прямой кишки
Брюшная часть аорты и внутренняя подвздошная	Яичниковая (из брюшной части аорты)	Маточная (из внутренней подвздошной а.)	На боковой поверхности матки
Анастомозы артерий плечевого пояса и свободной верхней конечности			
Подключичная и подмышечная	Надлопаточная (ветвь щитошейного ствола) (из подключичной а.)	Окружающая лопатку (ветвь подлопаточной а.); грудоакромиальная – из подмышечной а.	В толще мышц на задней поверхности лопатки и в области акромиона (акромиальная сеть)
Плечевая и лучевая	Коллатеральная лучевая ветвь (ветвь глубокой а. плеча – из плечевой а.)	Возвратная лучевая (из лучевой а.)	В области локтевого сустава (см. локтевая суставная сеть)
Плечевая и локтевая	Коллатеральные локтевые (верхняя, нижняя и средняя). Ветви плечевой а.	Передняя и задняя ветви возвратной межкостной (ветви локтевой а.)	В области локтевого сустава (локтевая суставная сеть)
Лучевая и локтевая	Тыльная запястная ветвь (из лучевой а.)	Межкостные передняя и задняя (ветви локтевой а.)	На тыле запястья (см. запястная тыльная сеть)
Анастомозы артерий таза и свободной нижней конечности			
Наружная и внутренняя подвздошные	Глубокая а., огибающая подвздошную кость (из наружной подвздошной а.)	Подвздошно-поясничная а. (из внутренней подвздошной а.)	В толще латеральной стенки брюшной полости
Наружная и внутренняя подвздошные	Запирательная ветвь (ветвь лобковой ветви нижней надчревной а. – из наружной подвздошной а.)	Лобковая ветвь (ветвь запирательной а. – из внутренней подвздошной а.)	На задней поверхности верхней ветви лобковой кости («корона смерти»)
Внутренняя подвздошная и бедренная	Верхняя и нижняя ягодичные (из внутренней подвздошной а.)	Латеральная и медиальная а., окружающие бедро (из бедренной а.)	В области тазобедренного сустава
Бедренная и подколенная	Прободающие ветви (ветви глубокой а. бедра); нисходящая коленная (из бедренной а.)	Верхние коленные медиальная и латеральная, нижние коленные медиальная и латеральная, медиальная коленная (из подколенной а.)	В области подколенной ямки (см. суставная коленная сеть)
Подколенная и передняя большеберцовая	Верхние коленные медиальная и латеральная, нижние коленные медиальная и латеральная, медиальная коленная (из подколенной а.)	Возвратные передняя и задняя большеберцовые (из передней большеберцовой а.)	В области коленного сустава (суставная коленная сеть)
Передняя и задняя большеберцовые	Передняя медиальная лодыжковая (из передней большеберцовой а.)	Лодыжковые медиальные ветви (из задней большеберцовой а.)	В области медиальной лодыжки (медиальная лодыжковая сеть)

Таблица 40. Наиболее крупные венозные анастомозы

Вены, притоки которых образуют анастомозы	Анастомозирующие притоки верхней полой вены	Анастомозирующие притоки нижней полой вены	Место расположения анастомоза
Верхняя полая вена и нижняя полая вена	Верхняя надчревная вена (приток внутренней грудной вены) и грудонадчревная вена (приток подмышечной вены) (система верхней полой вены)	Нижняя надчревная вена (приток наружной подвздошной вены) и поверхностная надчревная вена (приток бедренной вены) (система нижней полой вены)	В толще передней стенки живота

Вены, притоки которых образуют анастомозы	Анастомозирующие притоки верхней полой вены	Анастомозирующие притоки нижней полой вены	Место расположения анастомоза
Верхняя полая вена и нижняя полая вена	Непарная и полунепарная вены, правая и левая восходящие поясничные вены (система верхней полой вены)	Правая и левая поясничные вены (система нижней полой вены)	На задней стенке живота
Верхняя полая вена и нижняя полая вена	Спинномозговые вены (притоки спинных ветвей задних межреберных вен) (система верхней полой вены)	Спинномозговые вены (притоки поясничных вен) (система нижней полой вены)	Внутри позвоночного канала и вокруг позвоночного столба
Верхняя полая вена и воротная вена (печени)	Верхние надчревные вены (притоки внутренней грудной вены) (система верхней полой вены)	Околопупочные вены (система воротной вены)	В толще передней стенки живота
Верхняя полая вена и воротная вена (печени)	Пищеводные вены (притоки непарной вены) (система верхней полой вены)	Левая желудочная вена (система воротной вены)	В области кардии желудка
Нижняя полая вена и воротная вена (печени)	Нижняя надчревная вена (приток наружной подвздошной вены) (система нижней полой вены)	Околопупочные вены (система воротной вены)	В толще передней стенки живота
Нижняя полая вена и воротная вена (печени)	Средняя прямокишечная вена (приток внутренней подвздошной вены), нижняя прямокишечная вена (приток внутренней половой вены) (система нижней полой вены)	Верхняя прямокишечная вена (приток нижней брыжеечной вены) (система воротной вены)	В стенке прямой кишки

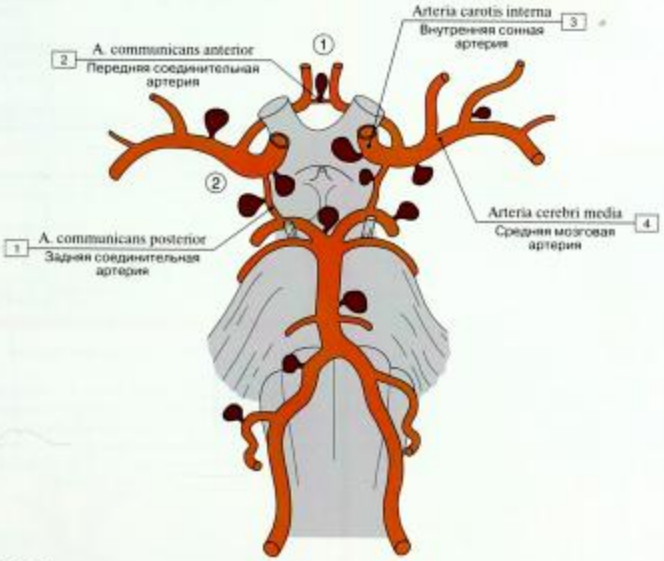

Рис. 876. Места возникновения мешковидных аневризм сосудов артериального круга мозга (схема):

1 – Posterior communicating artery; 2 – Anterior communicating artery; 3 – Internal carotid artery; 4 – Middle cerebral artery

Разрыв врожденных или приобретенных артериальных аневризмов в основании мозга – самая частая причина субарахноидального кровоизлияния и составляет приблизительно 5% всех инсультов. Эти патологические мешковидные расширения вилизиева круга особенно распространены в местах ветвлений. Когда один из этих тонкостенных аневризмов прорывается, артериальная кровь проникает в подпаутинное пространство. Самый частый участок разрыва аневризмы – соединение между передней мозговой и передней соединительной артериями (1); вторым наиболее вероятным местом разрыва является ответвление задней соединительной артерии от наружной сонной артерии (2).

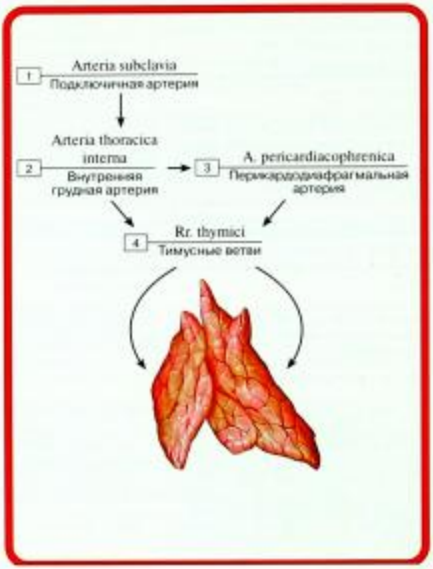

Рис. 877. Артерии тимуса:

1 – Subclavian artery; 2 – Internal thoracic artery; 3 – Pericardiacophrenic artery; 4 – Thymic branches

Рис. 878. Артерии гортани:

1 – Right common carotid artery; 2 – Right subclavian artery; 3 – Brachiocephalic trunk; 4 – Superior laryngeal artery; 5 – Superior thyroid artery; 6 – External carotid artery; 7 – Left common carotid artery; 8 – Inferior laryngeal artery; 9 – Inferior thyroid artery; 10 – Left thyrocervical trunk; 11 – Left subclavian artery; 12 – Arch of aorta; Aortic arch

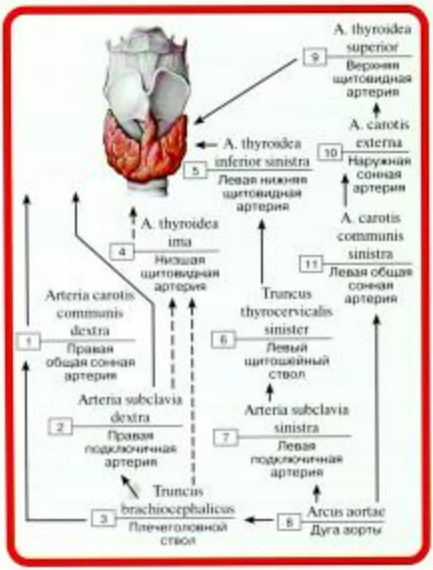

Рис. 879. Артерии щитовидной железы (пунктиром выделены добавочные пути):

1 – Right common carotid artery; 2 – Right subclavian artery; 3 – Brachiocephalic trunk; 4 – Thyroid ima artery; 5 – Left inferior thyroid artery; 6 – Left thyrocervical trunk; 7 – Left subclavian artery; 8 – Arch of aorta; Aortic arch; 9 – Superior thyroid artery; 10 – External carotid artery; 11 – Left common carotid artery

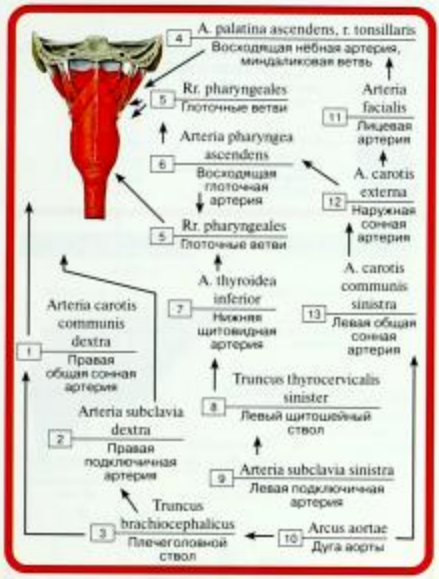

Рис. 880. Артерии глотки:

1 – Right common carotid artery; 2 – Right subclavian artery; 3 – Brachiocephalic trunk; 4 – Ascending palatine artery, tonsillar branch; 5 – Pharyngeal branches; 6 – Ascending pharyngeal artery; 7 – Inferior thyroid artery; 8 – Left thyrocervical trunk; 9 – Left subclavian artery; 10 – Arch of aorta; Aortic arch; 11 – Facial artery; 12 – External carotid artery; 13 – Left common carotid artery

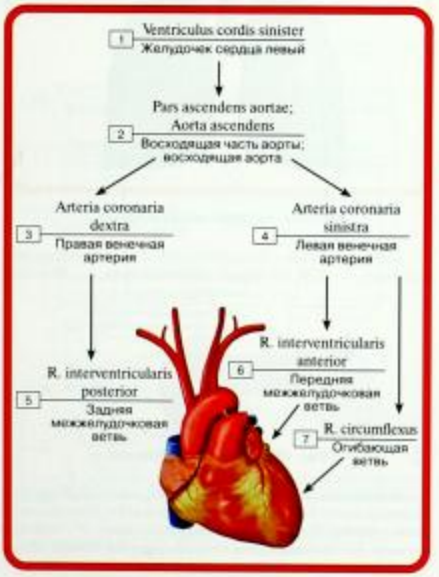

Рис. 882. Артерии сердца:

1 – Left ventricle; 2 – Ascending aorta; 3 – Right coronary artery; 4 – Left coronary artery; 5 – Posterior interventricular branch; 6 – Anterior interventricular branch; 7 – Circumflex branch

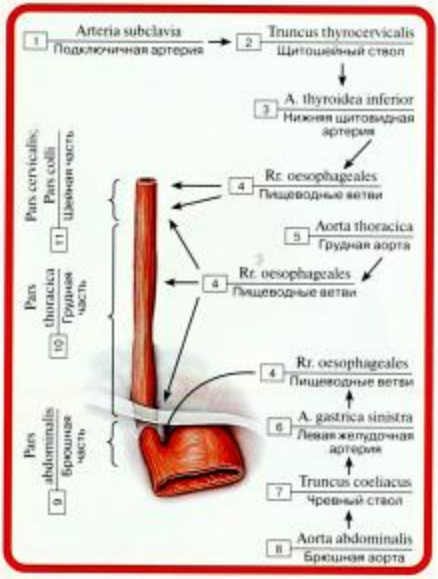

Рис. 881. Артерии пищевода:

1 – Subclavian artery; 2 – Thyrocervical trunk; 3 – Inferior thyroid artery; 4 – Oesophageal branches; 5 – Thoracic aorta; 6 – Left gastric artery; 7 – Coeliac trunk; 8 – Abdominal aorta; 9 – Abdominal part; 10 – Thoracic part; 11 – Cervical part

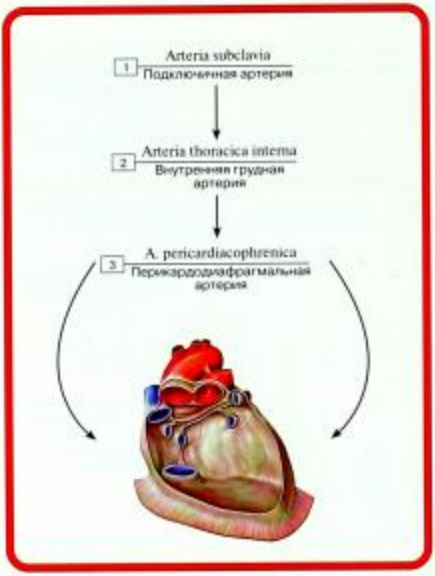

Рис. 883. Артерии перикарда:

1 – Subclavian artery; 2 – Internal thoracic artery; 3 – Pericardiacophrenic artery

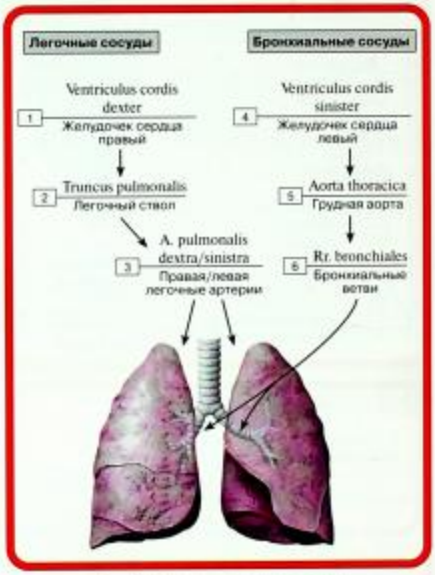

Рис. 884. Артерии легких и трахеи:

1 – Right ventricle; 2 – Pulmonary trunk; 3 – Right/left pulmonary artery; 4 – Left ventricle; 5 – Thoracic aorta; 6 – Bronchial branches

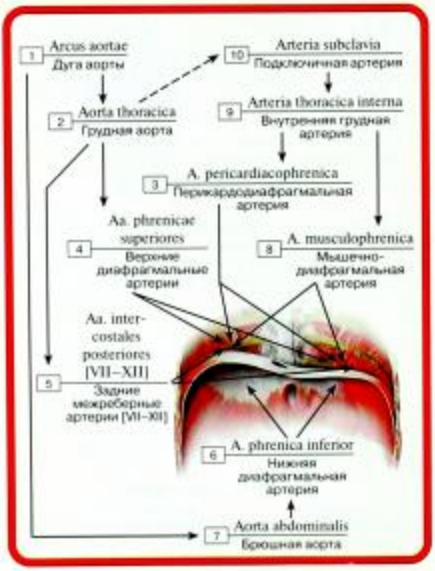

Рис. 885. Артерии диафрагмы:

1 – Arch of aorta; Aortic arch; 2 – Thoracic aorta; 3 – Pericardiacophrenic artery; 4 – Superior phrenic arteries; 5 – Posterior intercostal arteries [VII–XII]; 6 – Inferior phrenic artery; 7 – Abdominal aorta; 8 – Musculophrenic artery; 9 – Internal thoracic artery; 10 – Subclavian artery

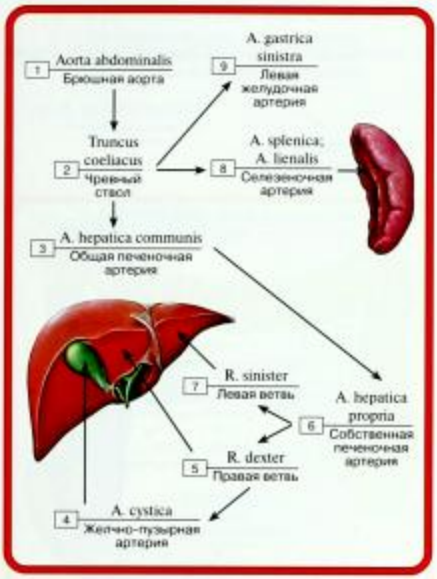

Рис. 886. Артерии печени, желчного пузыря и селезенки:

1 – Abdominal aorta; 2 – Coeliac trunk; 3 – Common hepatic artery; 4 – Cystic artery; 5 – Right branch; 6 – Hepatic artery proper; 7 – Left branch; 8 – Splenic artery; 9 – Left gastric artery

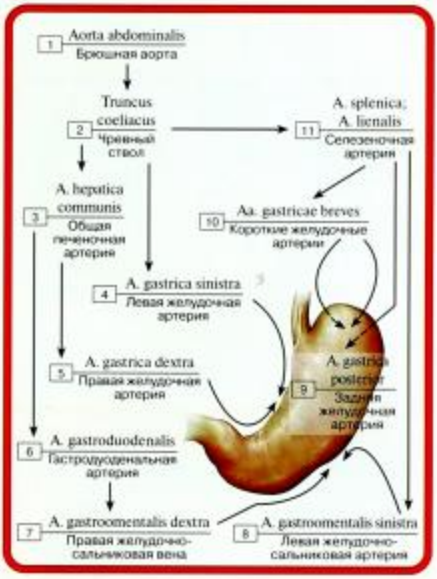

Рис. 887. Артерии желудка:

1 – Abdominal aorta; 2 – Coeliac trunk; 3 – Common hepatic artery; 4 – Left gastric artery; 5 – Right gastric artery; 6 – Gastroduodenal artery; 7 – Right gastro-omental vein; Right gastro-epiploic vein; 8 – Left gastro-omental artery; Left gastro-epiploic artery; 9 – Posterior gastric artery; 10 – Short gastric arteries; 11 – Splenic artery

Рис. 888. Артерии двенадцатиперстной кишки и поджелудочной железы:

1 – Abdominal aorta; 2 – Coeliac trunk; 3 – Common hepatic artery; 4 – Gastroduodenal artery; 5 – Anterior/posterior superior pancreaticoduodenal artery; 6 – Duodenal branches; 7 – Anterior branch; 8 – Posterior branch; 9 – Inferior pancreaticoduodenal artery; 10 – Superior mesenteric artery; 11 – Artery to tail of pancreas; 12 – Greater pancreatic artery; 13 – Pancreatic branches; 14 – Splenic artery

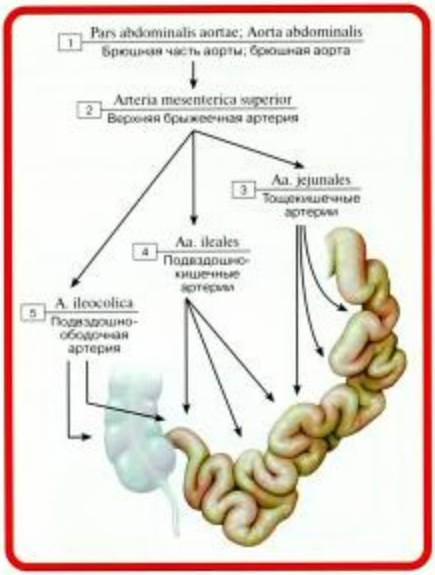

Рис. 889. Артерии тощей и подвздошной кишок:

1 – Abdominal aorta; 2 – Superior mesenteric artery; 3 – Jejunal arteries; 4 – Ileal arteries; 5 – Ileocolic artery

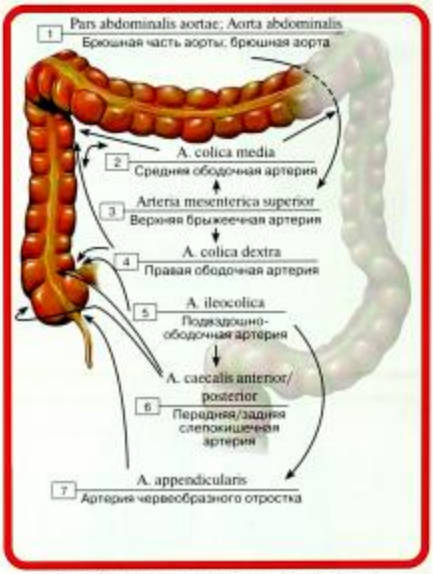

Рис. 890. Артерии слепой кишки и аппендикса, восходящей и поперечной ободочных кишок:

1 – Abdominal aorta; 2 – Middle colic artery; 3 – Superior mesenteric artery; 4 – Right colic artery; 5 – Ileocolic artery; 6 – Anterior/posterior caecal artery; 7 – Appendicular artery

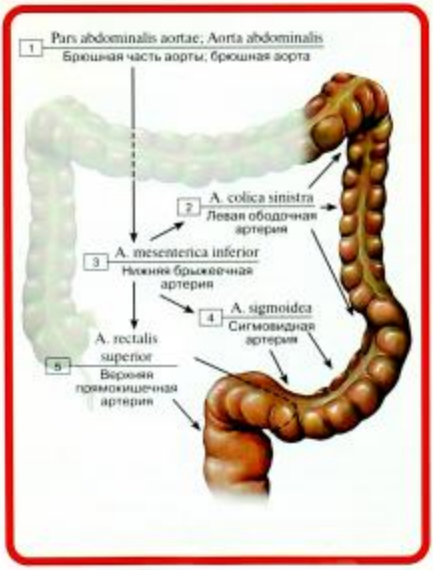

Рис. 891. Артерии нисходящей и сигмовидной ободочных кишок:

1 – Abdominal aorta; 2 – Left colic artery; 3 – Inferior mesenteric artery; 4 – Sigmoid artery; 5 – Superior rectal artery

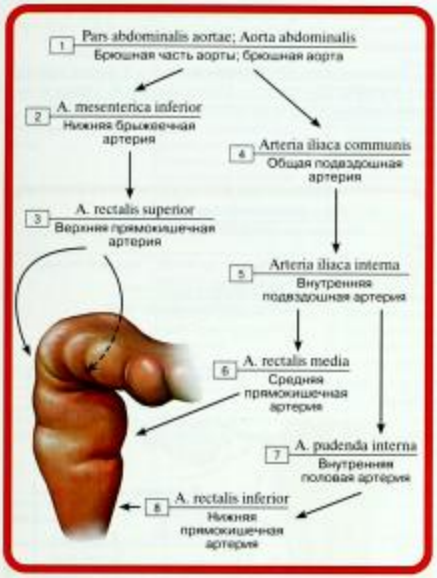

Рис. 892. Артерии прямой кишки:

1 – Abdominal aorta; 2 – Inferior mesenteric artery; 3 – Superior rectal artery; 4 – Common iliac artery; 5 – Internal iliac artery; 6 – Middle rectal artery; 7 – Internal pudendal artery; 8 – Inferior rectal artery

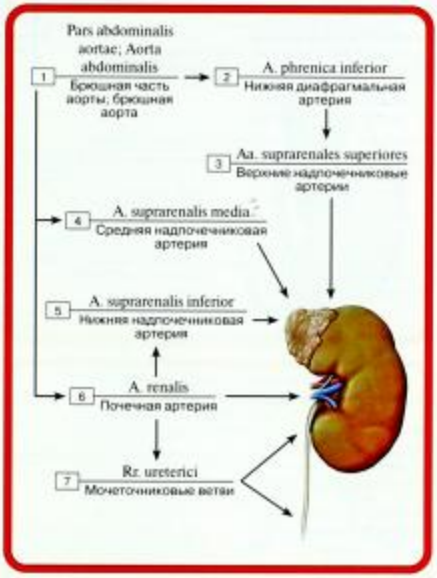

Рис. 893. Артерии левой почки, мочеточника и надпочечника:

1 – Abdominal aorta; 2 – Inferior phrenic artery; 3 – Superior suprarenal arteries; 4 – Middle suprarenal artery; 5 – Inferior suprarenal artery; 6 – Renal artery; 7 – Ureteric branches

Рис. 894. Артерии мочевого пузыря, простаты и семенных пузырьков:

1 – Abdominal aorta; 2 – Common iliac artery; 3 – Internal iliac artery; 4 – Umbilical artery; 5 – Superior vesical arteries; 6 – Ureteric branches; 7 – Inferior vesical artery; 8 – Prostatic branches

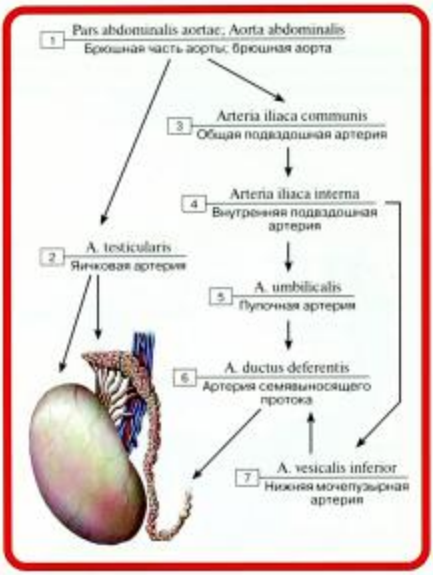

Рис. 895. Артерии яичка, придатка яичка и семявыносящего протока:

1 – Abdominal aorta; 2 – Testicular artery; 3 – Common iliac artery; 4 – Internal iliac artery; 5 – Umbilical artery; 6 – Artery to ductus deferens; Artery to vas deferens; ? – Inferior vesical artery

Рис. 896. Артерии матки, маточной трубы и влагалища:

1 – Abdominal aorta; 2 – Common iliac artery; 3 – Internal iliac artery; 4 – Tubal branch; 5 – Ovarian branch; 6 – Uterine artery; 7 – Vaginal branches

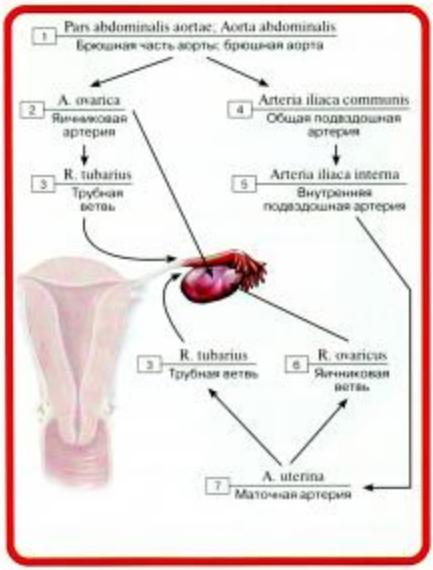

Рис. 897. Артерии маточной трубы и яичника:

1 – Abdominal aorta; 2 – Ovarian artery; 3 – Tubal branch; 4 – Common iliac artery; 5 – Internal iliac artery; 6 – Ovarian branch; 7 – Uterine artery

Таблица 41. Вены большого круга кровообращения (система верхней полой вены)

Вена	Из каких вен формируется, место формирования	Основные боковые притоки	Область, орган, из которых собирает кровь	Место впадения
Вены головы и шеи				
Поверхностные вены шеи				
Наружная яремная вена	Задняя ушная вена. Анастомоз с занижнечелюстной веной (приток внутренней яремной вены) – у переднего края грудино-ключично-сосцевидной мышцы	1. Передняя яремная вена 2. Яремная венозная дуга 3. Надлопаточная вена 4. Поперечные вены шеи	Кожа и мышцы височной, теменной и затылочной областей головы, ушная раковина, передняя и боковая области шеи	Угол, образованный при слиянии подключичной и внутренней яремной вен («венозный угол»), – позади грудино-ключичного сустава
Глубокие вены				
Внутренняя яремная вена	Является непосредственным продолжением сигмовидного синуса твердой оболочки головного мозга в яремном отверстии	1. Занижнечелюстная вена 2. Менингеальные вены 3. Лицевая вена 4. Язычная вена 5. Глоточные вены 6. Верхняя и средние щитовидные вены	Головной мозг и его оболочки. Передняя и боковая области лица, язык, глотка, гортань, щитовидная железа	Прилежит к общей сонной артерии. Сливается с подключичной веной позади грудино-ключичного сустава; при слиянии образуется плечеголовная вена
Вены верхней конечности				
Поверхностные вены				
Латеральная подкожная вена руки	Из венозной сети тыла кисти, ее лучевой части	1. Подкожные вены латеральных отделов руки 2. Первая дорсальная пястная вена 3. Промежуточная вена локтя	Кожа, подкожная клетчатка латеральных отделов верхней конечности	Подмышечная вена: в подмышечной ямке
Медиальная подкожная вена руки	Является продолжением четвертой дорсальной пястной вены	1. Подкожные вены медиальных отделов руки 2. Промежуточная вена локтя	Кожа, подкожная клетчатка медиальных отделов верхней конечности	Плечевая вена на уровне границы нижней и средней третей плеча
Глубокие вены				
Лучевая вена, парная	Из латерального отдела глубокой венозной ладонной дуги		Мышцы, связки, кости латеральной стороны кисти и предплечья	Прилежит к лучевой а. Сливается с локтевой веной на уровне локтевого сгиба
Локтевая вена, парная	Из медиального отдела глубокой венозной ладонной дуги		Мышцы, связки, кости медиальной стороны кисти и предплечья	Прилежит к локтевой а. Сливается с лучевой веной на уровне локтевого сгиба
Плечевая вена (вначале парная, затем две вены сливаются в один ствол)	При слиянии лучевых и локтевых вен – на уровне локтевого сгиба	Глубокая вена плеча	Свободная верхняя конечность (кожа, связки, мышцы, кости кисти, предплечья, плеча)	Прилежит к плечевой а. Продолжается в подмышечную вену на уровне нижнего края сухожилия широчайшей мышцы спины
Подмышечная вена	Является продолжением плечевой вены на уровне нижнего края сухожилия широчайшей мышцы спины	1. Латеральная грудная вена 2. Грудонадчревные вены 3. Подлопаточная вена 4, 5. Передняя и задняя вены, окружающие плечевую кость	Свободная верхняя конечность, кожа, подкожная клетчатка боковых отделов грудной стенки	Прилежит к подмышечной артерии. Продолжается в подключичную вену на уровне латерального края первого ребра
Подключичная вена	Является продолжением подмышечной вены на уровне латерального края первого ребра	1. Грудные вены 2. Дорсальная лопаточная вена 3. Грудоакромиальная вена	Верхняя конечность, верхние отделы передней и боковые отделы грудной стенки	Прилежит к подключичной артерии. Сливается с внутренней яремной веной, образуя плечеголовную вену (позади грудино-ключичного сустава)
Вены груди				
Непарная вена	Является продолжением правой восходящей поясничной вены; на уровне правой ножки поясничной части диафрагмы	1. Правая верхняя межреберная вена 2. Правые задние межреберные вены [IV–XI] 3. Пищеводные вены 4. Бронхиальные вены 5. Перикардиальные вены 6. Медиастинальные вены 7. Полунепарная вена	Задняя стенка живота и грудной полости, органы средостения	В верхнюю полую вену; на уровне V грудного позвонка

Вена	Из каких вен формируется, место формирования	Основные боковые притоки	Область, орган, из которых собирает кровь	Место впадения
Полунепарная вена	Является продолжением левой восходящей поясничной вены; на уровне левой ножки поясничной части диафрагмы	1. Добавочная полунепарная вена 2. Шесть-семь верхних левых задних межреберных вен 3. Пищеводные вены 4. Медиастинальные вены	Задняя стенка живота и левой половины грудной полости, органы средостения	Непарная вена; на уровне VII–X грудных позвонков
Плечеголовная вена	Начинается при слиянии внутренней яремной вены и подключичной вены (позади грудино-ключичного сустава)	1. Добавочная полунепарная вена 2. Позвоночная вена 3. Нижние щитовидные вены 4. Нижняя гортанная вена 5. Тимусные вены 6. Бронхиальные вены 7. Медиастинальные вены 8. Пищеводные вены 9. Перикардодиафрагмальные вены 10. Наивысшая межреберная вена	Передняя стенка живота и грудной полости; органы средостения соответствующей стороны, щитовидная железа, тимус, гортань, шейный отдел спинного мозга и его оболочки, глубокие мышцы шеи, а также голова, шея, верхняя конечность	Правая плечеголовная вена прилежит к плечеголовному стволу. При слиянии первой и левой плечеголовных вен образуется верхняя полая вена (позади хряща правого I ребра)
Верхняя полая вена	Образуется при слиянии правой и левой плечеголовных вен позади хряща I правого ребра	1. Непарная вена 2. Средостенные вены 3. Перикардиальные вены	Голова, шея, верхние конечности, верхняя половина туловища	Правое предсердие на уровне соединения хряща III правого ребра с грудиной

Таблица 42. Вены большого круга кровообращения (система нижней полой вены)

Вены	Из каких вен формируется, место формирования	Основные боковые притоки	Область, орган, из которых собирает кровь	Место впадения
Вены нижней конечности				
Поверхностные вены				
Большая подкожная в.	Из вен большого пальца и медиального края стопы, впереди медиальной лодыжки	1. Подкожные в. переднемедиальной поверхности ноги 2. Наружные половые в. 3. Поверхностная надчревная в. 4. В., окружающая подвздошную кость	Кожа и подкожная клетчатка переднемедиальных отделов стопы, голени и бедра, наружных половых органов, передней стенки живота	Бедренная вена; ниже паховой связки
Малая подкожная в. ноги	Из латеральных вен тыла стопы в области латеральной лодыжки	Подкожные в. заднелатеральной поверхности голени	Кожа и подкожная клетчатки заднелатеральных отделов стопы и голени	Подколенная вена в подколенной ямке
Глубокие вены				
Передняя большеберцовая в., парная	Из глубоких вен тыла стопы		Мышцы, связки, кости тыла стопы и передней области голени	Прилежит к передней большеберцовой а. Сливаясь с задними большеберцовыми в., образует подколенную в. в нижней части подколенной ямки
Задняя большеберцовая в., парная	Из латеральных и медиальных подошвенных вен	Малоберцовые в.	Мышцы, связки, кости подошвы стопы и задних отделов голени	Прилежит к задней большеберцовой а. Сливаясь с передними большеберцовыми в., образует подколенную в. в нижней части подколенной ямки
Подколенная в.	При слиянии передних и задних большеберцовых вен, в нижней части подколенной ямки	1. В. колена 2. Малая подкожная в. ноги	Кожа, связки, мышцы, кости стопы, голени и колена	Прилежит к подколенной а. Продолжается в бедренную вену

Вены	Из каких вен формируется, место формирования	Основные боковые притоки	Область, орган, из которых собирает кровь	Место впадения
Бедренная в.	Является продолжением подколенной вены; начинается у нижнего отверстия приводящего канала	1. Глубокая в. бедра 2. Большая подкожная в.	Кожа, связки, мышцы, кости стопы, голени, бедра, кожа и подкожная клетчатка наружных половых органов, передней стенки живота	Прилежит к бедренной а. Продолжается в наружную подвздошную вену на уровне паховой связки
Вены таза				
Наружная подвздошная в.	Является продолжением бедренной вены; начинается на уровне паховой связки	1. Нижняя надчревная в. 2. Глубокая в., окружающая подвздошную кость	Свободная нижняя конечность, передняя стенка живота, наружные половые органы	Прилежит к наружной подвздошной а. Сливаясь с внутренней подвздошной веной, образует общую подвздошную в. на уровне верхней части крестцово-подвздошного сустава
Внутренняя подвздошная в.	Образуется из пристеночных и органных вен таза на боковой его стенке	1, 2. Верхние и нижние ягодичные в. 3. Запирательные в. 4. Боковые крестцовые в. 5. Подвздошно-поясничная в. 6, 7. Средняя и нижняя прямокишечные в. 8. Маточная в. (у ж.) 8а. Предстательная в. (у м.) 9. Мочепузырные в.	Стенки и органы таза, наружные и внутренние половые органы	Прилежит к внутренней подвздошной а. Сливаясь с наружной подвздошной веной, образует общую подвздошную вену на уровне верхней части крестцово-подвздошного сустава
Общая подвздошная в.	Образуется при слиянии наружной и внутренней подвздошных вен на уровне верхней части крестцово-подвздошного сустава	1. Срединная крестцовая в. 2. Подвздошно-поясничная в.	Стенки и органы таза, наружные и внутренние половые органы, нижняя конечность	Прилежит к общей подвздошной артерии. При слиянии правой и левой общих подвздошных вен образуется нижняя полая вена на уровне IV–V поясничных позвонков
Нижняя полая в.	Образуется при слиянии правой и левой общих подвздошных вен на уровне IV–V поясничных позвонков	1а. Правая яичниковая в. (у ж.) 1б. Правая яичковая в. (у м.) 2. Почечные в. 3. Правая надпочечниковая в. 4. Поясничные в. 5. Печеночные в. 6. Нижние диафрагмальные в.	Нижние конечности, стенки и органы таза, диафрагма (частично), задняя, боковые и часть передней стенок брюшной полости, парные органы брюшной полости	Правое предсердие. Лежит на задней брюшной стенке справа от брюшной части аорты
Система воротной вены				
Селезеночная в.	Начинается в воротах селезенки из внутриорганных селезеночных вен	1. Левая желудочно-сальниковая в. 2. Короткие желудочные в. 3. Панкреатические в.	Селезенка, область дна и задней стенки тела желудка, тело и хвост поджелудочной железы, левая половина большого сальника	Сливается позади головки поджелудочной железы с верхней брыжеечной веной, образует воротную вену
Верхняя брыжеечная в.	Начинается из многочисленных вен двенадцатиперстной, тощей и подвздошной кишок в толще брыжейки тонкой кишки и вен головки поджелудочной железы	1. Подвздошно-ободочная в. 2. Правая и средняя ободочные в. 3. Правая желудочно-сальниковая в. 4. Панкреатодуоденальные в. 5. Панкреатические в.	Тонкая кишка и ее брыжейка, слепая и восходящая кишки, правая половина поперечной ободочной кишки, червеобразный отросток, головка и часть тела поджелудочной железы, правая половина тела желудка и большого сальника	Сливается с селезеночной веной позади головки поджелудочной железы, образуя воротную вену
Нижняя брыжеечная в.	Образуется при слиянии верхней прямокишечной вены с сигмовидными венами в толще брыжейки сигмовидной ободочной кишки	Левая ободочная в.	Верхняя часть прямой кишки, сигмовидная ободочная кишка, нисходящая ободочная и левая половина поперечной ободочной кишки	Позади тела поджелудочной железы впадает в селезеночную вену (иногда в верхнюю брыжеечную вену)
Воротная в. (печени)	Образуется при слиянии селезеночной, верхней и нижней брыжеечных вен позади головки поджелудочной железы	1. Желчепузырная в. 2. Околопупочные в. 3. Левая и правая желудочные в. 4. Предпривратниковая в.	Непарные органы брюшной полости (желудок, тонкая и толстая кишка, поджелудочная железа, селезенка)	Входит в ворота печени, в которой распадается до капилляров, образуя воротную систему печени; из нее формируются печеночные вены, впадающие в нижнюю полую вену

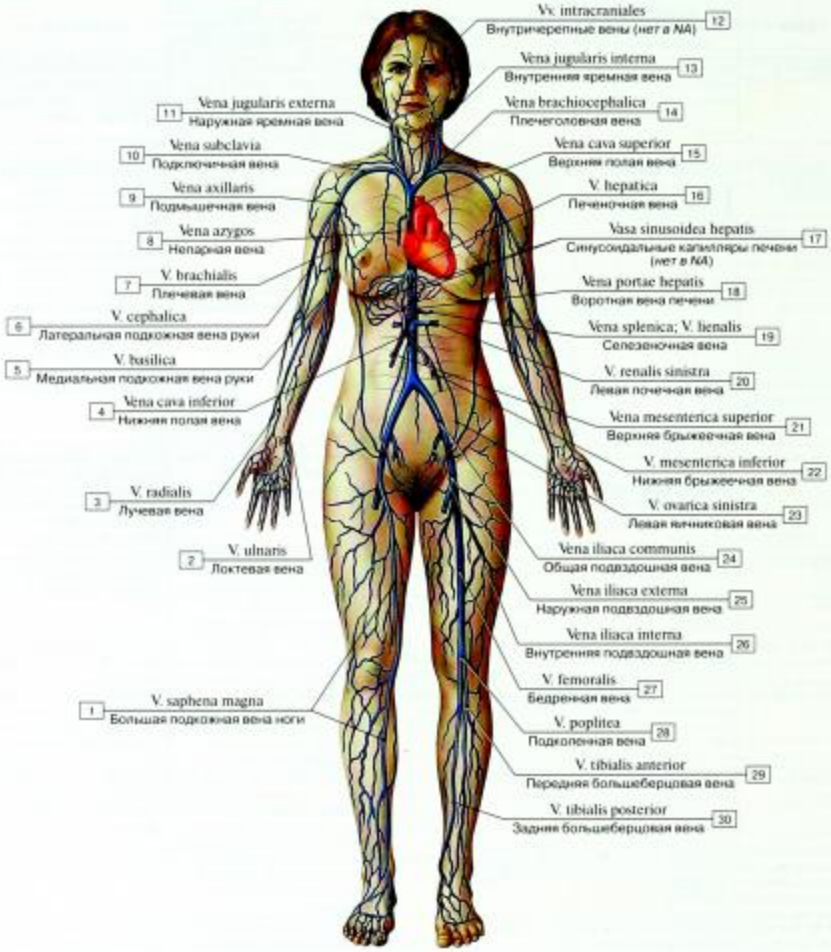

Рис. 898. Вены большого круга кровообращения (схема):

1 – Great saphenous vein; Long saphenous vein; 2 – Ulnar vein; 3 – Radial vein; 4 – Inferior vena cava; 5 – Basilic vein; 6 – Cephalic vein; 7 – Brachial vein; 8 – Azygos vein; 9 – Axillary vein; 10 – Subclavian vein; 11 – External jugular vein; 12 – Intracranial veins; 13 – Internal jugular vein; 14 – Brachiocephalic vein; 15 – Superior vena cava; 16 – Hepatic vein; 17 – Vessels sinusoid of liver; 18 – Hepatic portal vein; 19 – Splenic vein; 20 – Left renal vein; 21 – Superior mesenteric vein; 22 – Inferior mesenteric vein; 23 – Left ovarian vein; 24 – Common iliac vein; 25 – External iliac vein; 26 – Internal iliac vein; 27 – Femoral vein; 28 – Popliteal vein; 29 – Anterior tibial vein; 30 – Posterior tibial vein

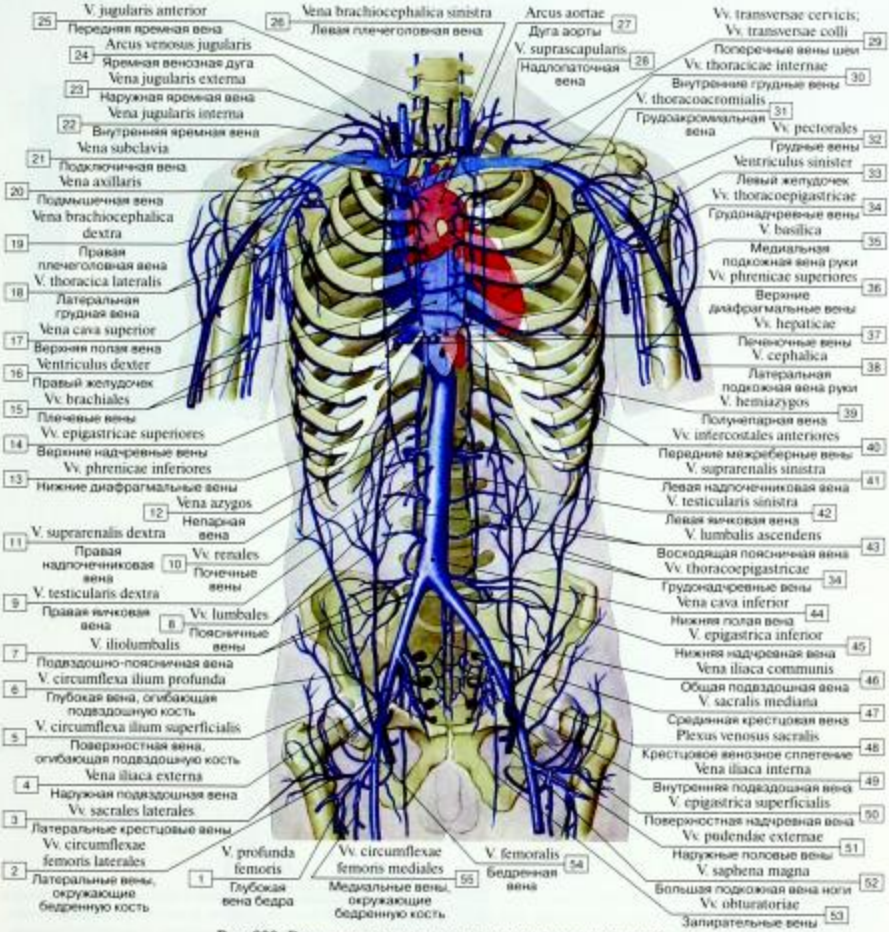

Рис. 899. Верхняя и нижняя полые вены и их притоки (схема):

1 – Profunda femoris vein; Deep vein of thigh; 2 – Lateral circumflex femoral veins; 3 – Lateral sacral veins; 4 – External iliac vein; 5 – Superficial circumflex iliac vein; 6 – Deep circumflex iliac vein; 7 – Iliolumbar vein; 8 – Lumbar veins; 9 – Right testicular vein; 10 – Renal veins; 11 – Right suprarenal vein; 12 – Azygos vein; 13 – Inferior phrenic veins; 14 – Superior epigastric veins; 15 – Brachial veins; 16 – Right ventricle; 17 – Superior vena cava; 18 – Lateral thoracic vein; 19 – Right brachiocephalic vein; 20 – Axillary vein; 21 – Subclavian vein; 22 – Internal jugular vein; 23 – External jugular vein; 24 – Jugular venous arch; 25 – Anterior jugular vein; 26 – Left brachiocephalic vein; 27 – Arch of aorta; Aortic arch; 28 – Suprascapular vein; 29 – Transverse cervical veins; 30 – Internal thoracic veins; 31 – Thoraco-acromial vein; 32 – Pectoral veins; 33 – Left ventricle; 34 – Thoraco-epigastric veins; 35 – Basilic vein; 36 – Superior phrenic veins; 37 – Hepatic veins; 38 – Cephalic vein; 39 – Hemi-azygos vein; Inferior hemi-azygos vein; 40 – Anterior intercostal veins; 41 – Left suprarenal vein; 42 – Left testicular vein; 43 – Ascending lumbar vein; 44 – Inferior vena cava; 45 – Inferior epigastric vein; 46 – Common iliac vein; 47 – Median sacral vein; 48 – Sacral venous plexus; 49 – Internal iliac vein; 50 – Superficial epigastric vein; 51 – External pudendal veins; 52 – Great saphenous vein; Long saphenous vein; 53 – Obturator veins; 54 – Femoral vein; 55 – Medial circumflex femoral veins

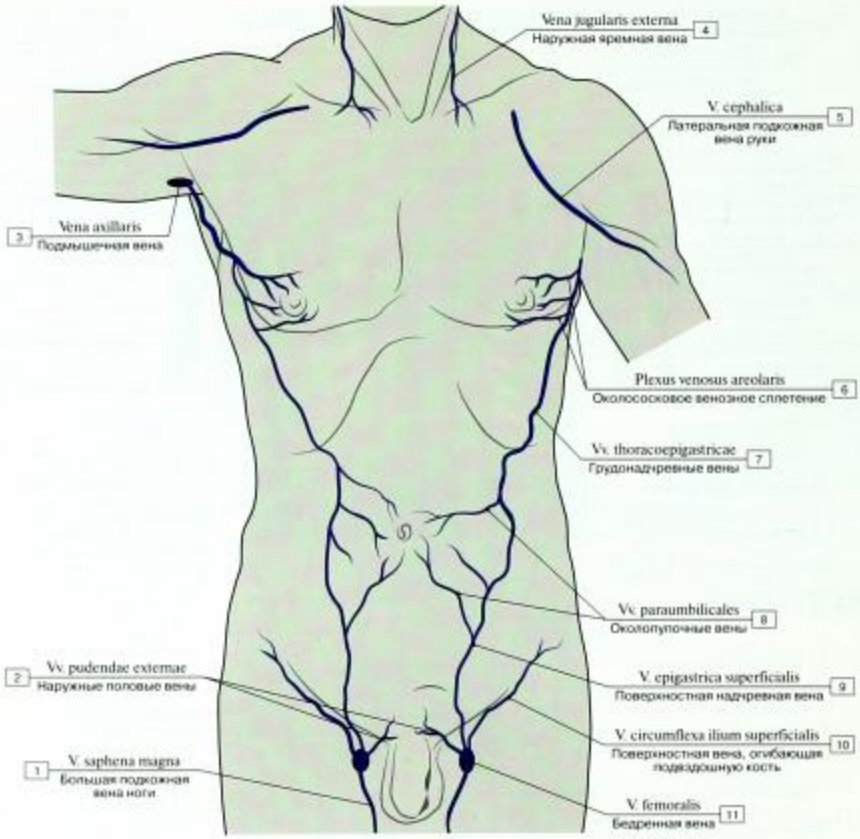

В норме эти вены не пальпируются, но они имеют ключевое значение при развитии порто-кавальных анастомозов, в которых пупочная вена соединяет воротную вену печени с верхней и нижней полыми венами. Когда в результате цирроза печени развивается портальная гипертензия, портальная венозная кровь должна частично, минуя печень, пройти через околопупочные вены к поверхностным венам туловища в области пупка и наконец к сердцу. Через поверхностные вены протекает значительно больше крови, поэтому они варикозно расширяются, становятся видимыми и доступны для пальпации («голова Медузы») – расширенные змеевидные вены вокруг пупка напоминают голову Медузы Горгоны.

Рис. 900. Поверхностные вены туловища, изменяющиеся при циррозе печени, вид спереди:

1 – Great saphenous vein; Long saphenous vein; 2 – External pudendal veins; 3 – Axillary vein; 4 – External jugular vein; 5 – Cephalic vein; 6 – Areolar venous plexus; 7 – Thoraco-epigastric veins; 8 – Para-umbilical veins; 9 – Superficial epigastric vein; 10 – Superficial circumflex iliac vein; 11 – Femoral vein

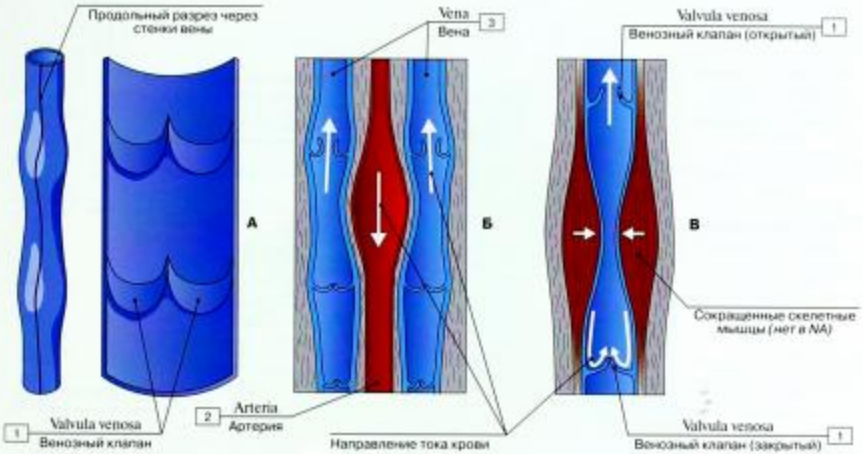

Рис. 901. Движение крови по венам (схема) (А – клапаны вен, Б, В – механизм движения крови):

1 – Venous valve; 2 – Artery; 3 – Vein

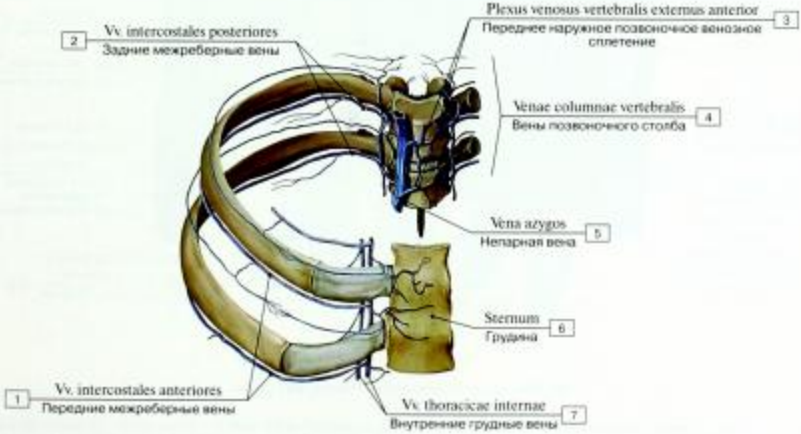

Рис. 902. Межреберные вены:

1 – Anterior intercostal veins; 2 – Posterior intercostal veins; 3 – Anterior external vertebral venous plexus; 4 – Veins of vertebral column; 5 – Azygos vein; 6 – Sternum; 7 – Internal thoracic veins

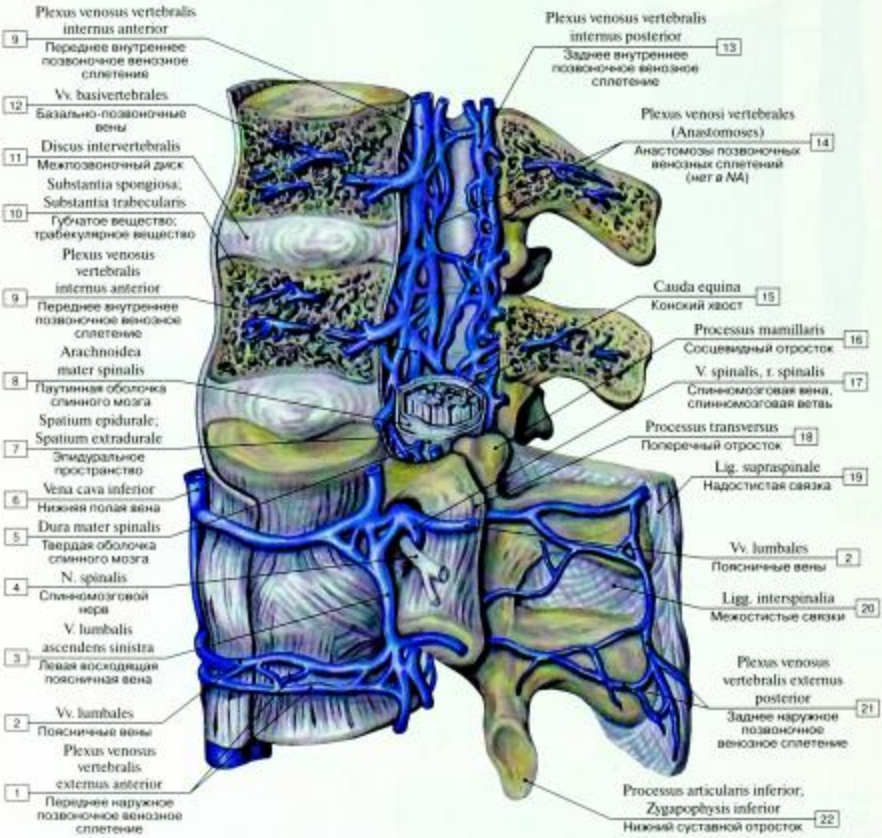

Рис. 903. Вены позвоночного столба, вид слева:

1 – Anterior external vertebral venous plexus; 2 – Lumbar veins; 3 – Left ascending lumbar vein; 4 – Spinal nerve; 5 – Spinal dura mater; 6 – Inferior vena cava; 7 – Extradural space; Epidural space; 8 – Spinal arachnoid mater; 9 – Anterior internal vertebral venous plexus; 10 – Spongy substance; Trabecular substance; 11 – Intervertebral disc; 12 – Basivertebral veins; 13 – Posterior internal vertebral venous plexus; 14 – Vertebral venosus plexus (anastomosis); 15 – Cauda equina; 16 – Mammillary process; 17 – Spinal vein, spinal branch; 18 – Transverse process; 19 – Supraspinous ligament; 20 – Interspinous ligaments; 21 – Posterior external vertebral venous plexus; 22 – Inferior articular process

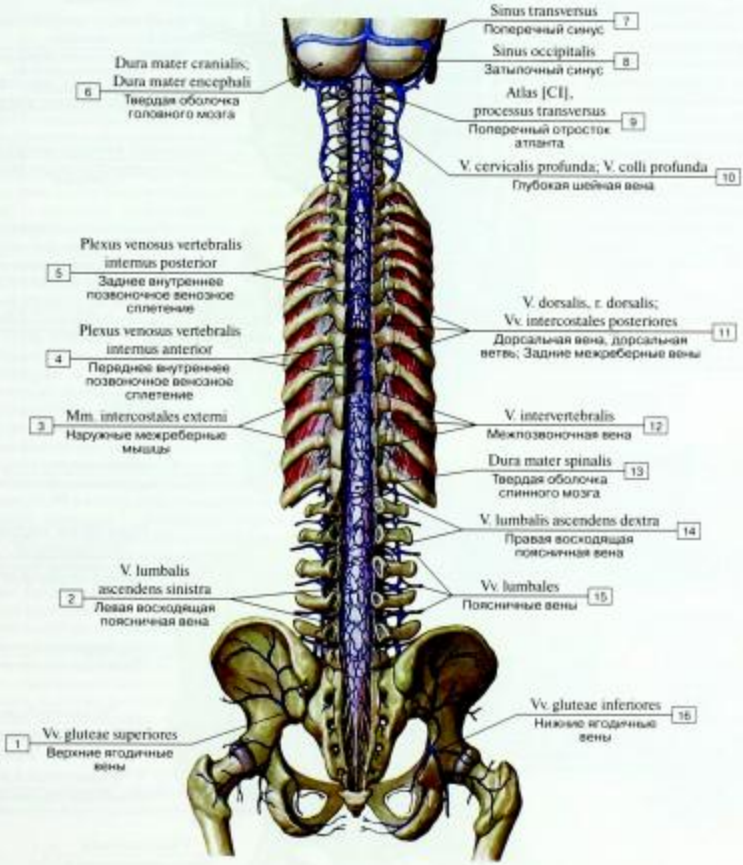

Рис. 904. Вены позвоночного столба, вид сзади:

1 – Superior gluteal veins; 2 – Left ascending lumbar vein; 3 – External intercostal muscle; 4 – Anterior internal vertebral venous plexus; 5 – Posterior internal vertebral venous plexus; 6 – Cranial dura mater; 7 – Transverse sinus; 8 – Occipital sinus; 9 – Atlas [CI], transverse process; 10 – Deep cervical vein; 11 – Dorsal vein, dorsal branch; Posterior intercostal veins; 12 – Intervertebral vein; 13 – Spinal dura mater; 14 – Right ascending lumbar vein; 15 – Lumbar veins; 16 – Inferior gluteal veins

Вены спинного мозга и его оболочек соединяются с внутренним венозным позвоночным сплетением через корешковые и позвоночные вены. Будучи расположенным в жировой ткани эпидурального пространства, это сплетение занимает внутреннюю окружность позвоночного канала. Внутреннее позвоночное венозное сплетение соединено с наружным межпозвоночными и базально-позвоночными венами. Между областями притоков передней и задней спинномозговых вен существуют анастомозы. Косые анастомозы располагаются кпереди от спинного мозга и могут переходить через несколько сегментов (не показаны). Эти соединения участвуют в поддержании постоянного интрамедуллярного венозного давления.

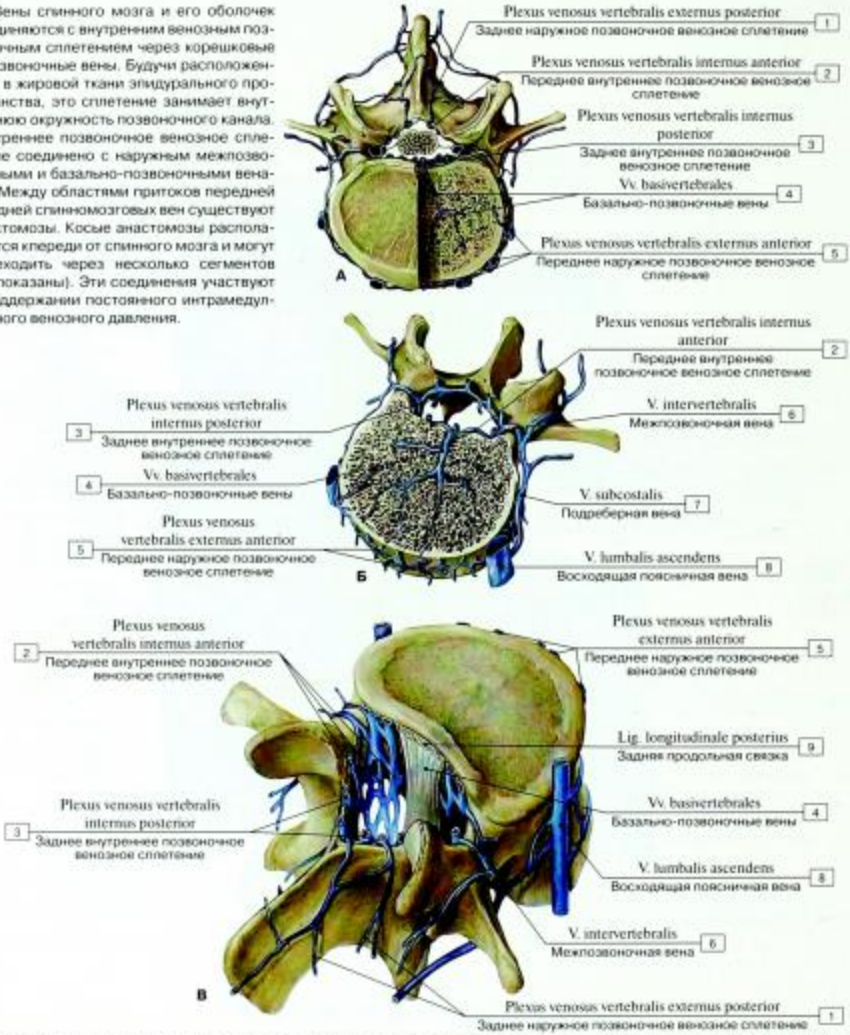

Рис. 905. Вены позвонка (А – вид сверху, Б – горизонтальный распил тела позвонка – позвоночные венозные сплетения, В – вид сбоку, справа):

1 – Posterior external vertebral venous plexus; 2 – Anterior internal vertebral venous plexus; 3 – Posterior internal vertebral venous plexus; 4 – Basivertebral veins; 5 – Anterior external vertebral venous plexus; 6 – Intervertebral vein; 7 – Subcostal vein; 8 – Ascending lumbar vein; 9 – Posterior longitudinal ligament

Эпидуральные вены в поясничном и крестцовом отделах позвоночного канала.

Вид сзади (позвоночный канал вскрыт). Внутренние вены спинного мозга не имеют клапанов до своего выхода из твердой мозговой оболочки. Внутреннее венозное позвоночное сплетение связано посредством других бесклапанных вен (здесь не показаны) с венозным сплетением простаты. При злокачественных опухолях простаты клетки легко проходят по венам сплетения простаты к крестцовому венозному сплетению и метастазируют, повреждая окружающие ткани и кости.

Венозный отток от сегмента спинного мозга.

Вид спереди, сверху и слева. От сегмента спинного мозга кровь оттекает по передней и задней спинномозговым венам, расположенным в мягкой мозговой оболочке и связанным между собой анастомотическим венозным кольцом. Обе вены несут кровь через корешковые вены во внутреннее венозное позвоночное сплетение. В отличие от корешковых вен внутренние вены спинного мозга не имеют клапанов. В результате венозный застой может вызвать опасное повышение давления в спинном мозге. Типичная причина повышения интрамедуллярного давления – артериовенулярная фистула, которая представляет собой аномальное соединение между артерией и веной в спинном мозге. Так как давление в артериях выше, чем давление в венах, артериальная кровь устремляется в вены спинного мозга через фистулу, которая остается бессимптомной до тех пор, пока интрамедуллярные вены поддерживают адекватную пропускную способность. Но если кровоток через фистулу превысит их пропускную способность, функция спинного мозга нарушается возросшим давлением. Клинически это проявляется нарушением походки, спастическим параличом и сенсорными расстройствами. Без лечения декомпенсированная фистула в конечном счете может привести к полному функциональному рассечению спинного мозга. Эффективный метод лечения – хирургический.

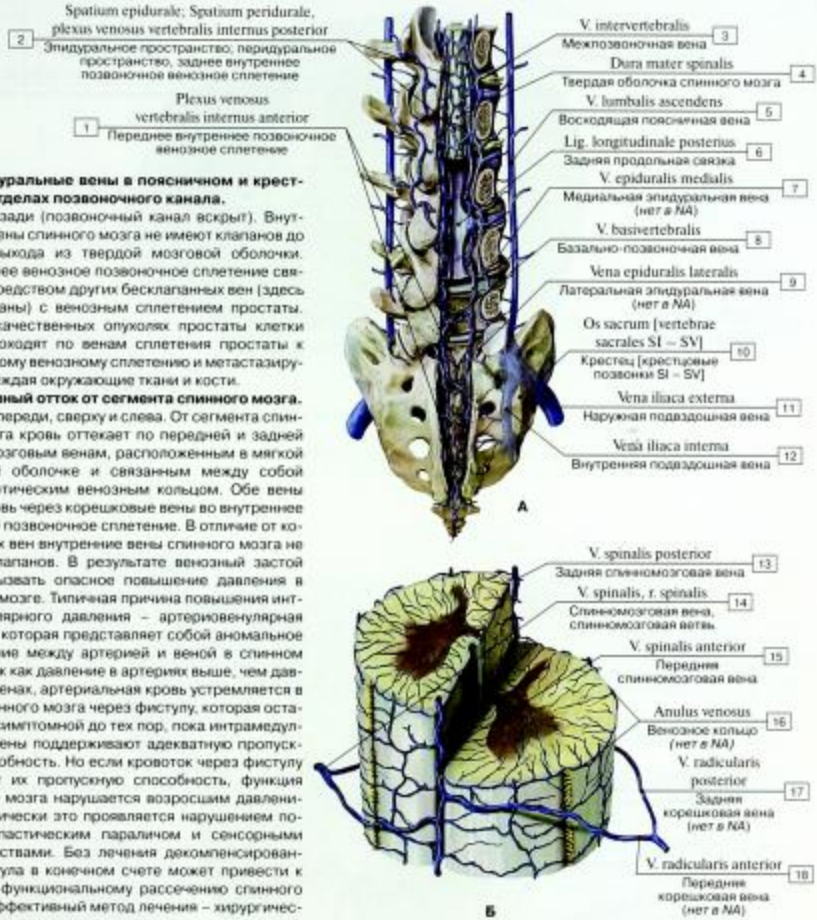

Рис. 906. Вены спинного мозга и позвоночного столба (А – эпидуральные вены в поясничном и крестцовом отделах позвоночного канала, позвоночный канал вскрыт, Б – венозный отток сегмента спинного мозга):

1 – Anterior internal vertebral venous plexus; 2 – Epidural space, posterior internal vertebral venosus plexus; 3 – Intervertebral vein; 4 – Spinal dura mater; 5 – Ascending lumbar vein; 6 – Posterior longitudinal ligament; 7 – Medial epidural vein; 8 – Basivertebral vein; 9 – Lateral epidural vein; 10 – Sacrum [sacral vertebrae SI – SV]; 11 – External iliac vein; 12 – Internal iliac vein; 13 – Posterior spinal vein; 14 – Spinal vein, spinal branch; 15 – Anterior spinal vein; 16 – Venous ring; 17 – Posterior radicular vein; 18 – Anterior radicular vein

Рис. 907. Диплоические вены, вид сбоку, справа:

1 – Posterior temporal diploic vein; 2 – Occipital diploic vein; 3 – Sagittal suture; 4 – Coronal suture; 5 – Frontal diploic vein; 6 – Anterior temporal diploic vein

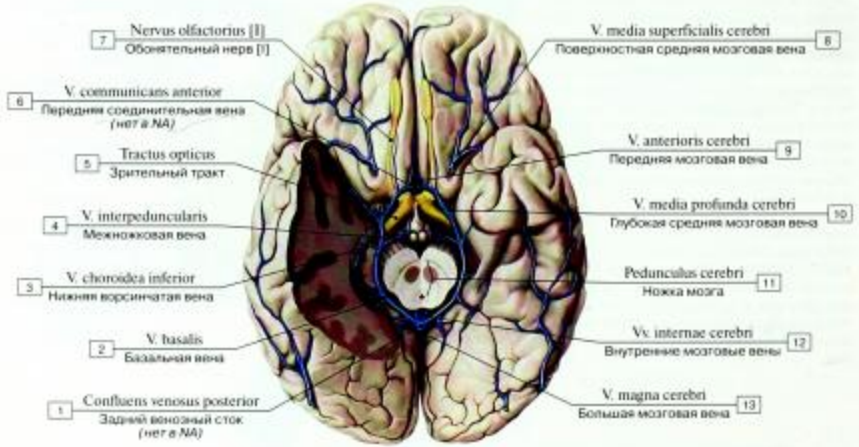

Рис. 908. Вены головного мозга, вид снизу:

1 – Posterior venous confluence; 2 – Basal vein; 3 – Inferior choroid vein; 4 – Interpeduncular vein; 5 – Optic tract; 6 – Anterior communicating vein; 7 – Olfactory nerve [I]; 8 – Superficial middle cerebral vein; 9 – Anterior cerebral vein; 10 – Deep middle cerebral vein; 11 – Cerebral peduncle; 12 – Internal cerebral veins; 13 – Great cerebral vein

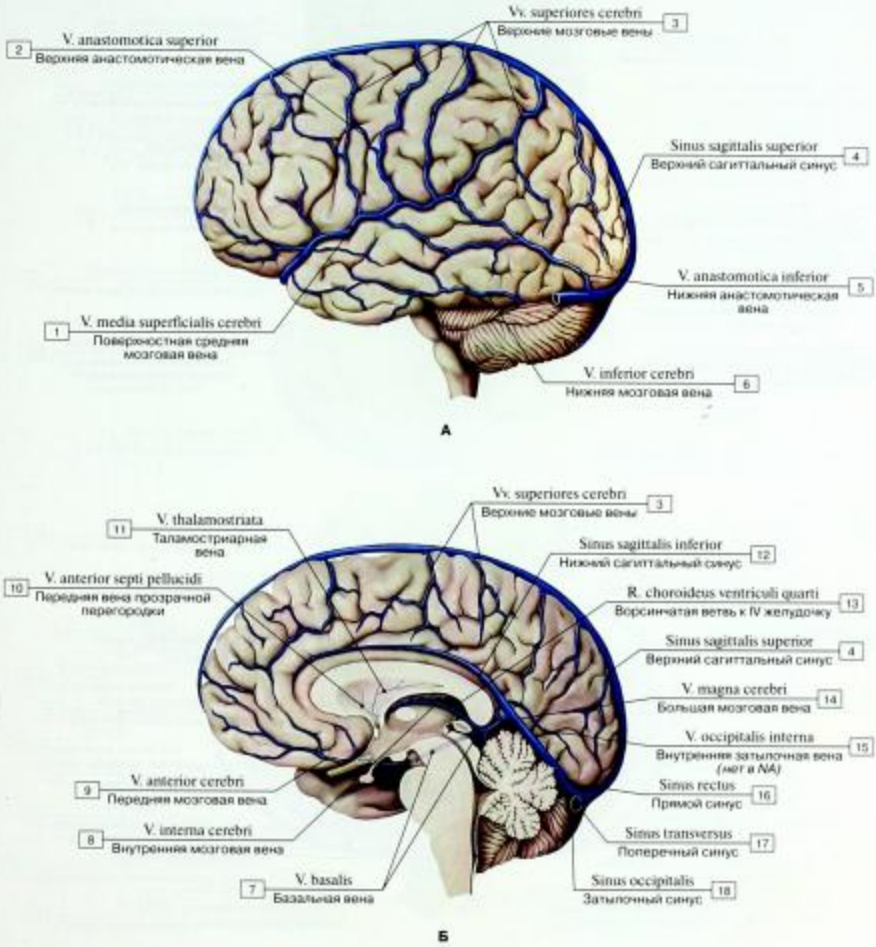

Рис. 909. Вены головного мозга (А – верхнелатеральная поверхность, Б – медиальная поверхность):

1 – Superficial middle cerebral vein; 2 – Superior anastomotic vein; 3 – Superior cerebral veins; 4 – Superior sagittal sinus; 5 – Inferior anastomotic vein; 6 – Inferior cerebral veins; 7 – Basal vein; 8 – Internal cerebral vein; 9 – Anterior cerebral vein; 10 – Anterior vein of septum pellucidum; 11 – Thalamostriate vein; 12 – Inferior sagittal sinus; 13 – Choroidal branch to fourth ventricle; 14 – Great cerebral vein; 15 – Internal occipital vein; 16 – Straight sinus; 17 – Transverse sinus; 18 – Occipital sinus

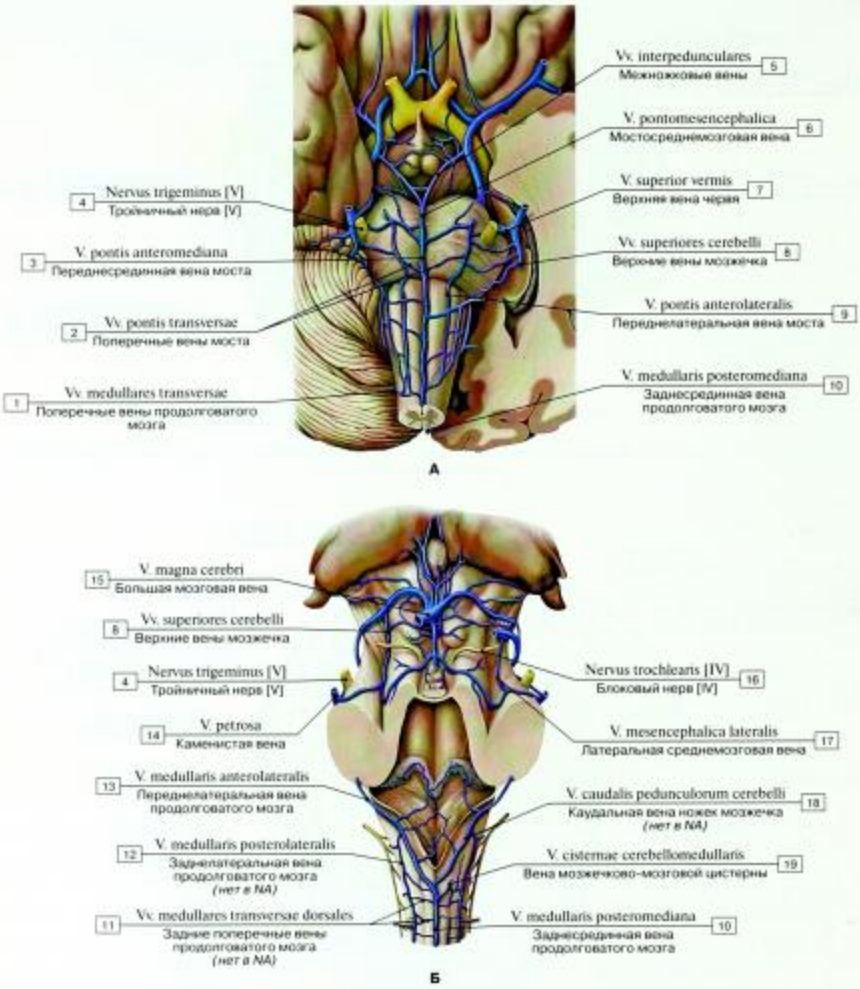

Рис. 910. Вены ствола головного мозга (А – вид снизу, Б – вид сверху):

1 – Transverse medullary veins; 2 – Transverse pontine veins; 3 – Anteromedian pontine vein; 4 – Trigeminal nerve [V]; 5 – Interpeduncular veins; 6 – Pontomesencephalic vein; 7 – Superior vein of vermis; 8 – Superior veins of cerebellar hemisphere; 9 – Anterolateral pontine vein; 10 – Posteromedian medullary vein; 11 – Dorsal transverse medullary veins; 12 – Posterolateral medullary vein; 13 – Anterolateral medullary vein; 14 – Petrosal vein; 15 – Great cerebral vein; 16 – Trochlear nerve [IV]; 17 – Lateral mesencephalic vein; 18 – Caudal cerebellar peduncular vein; 19 – Vein of cerebellomedullary cistern

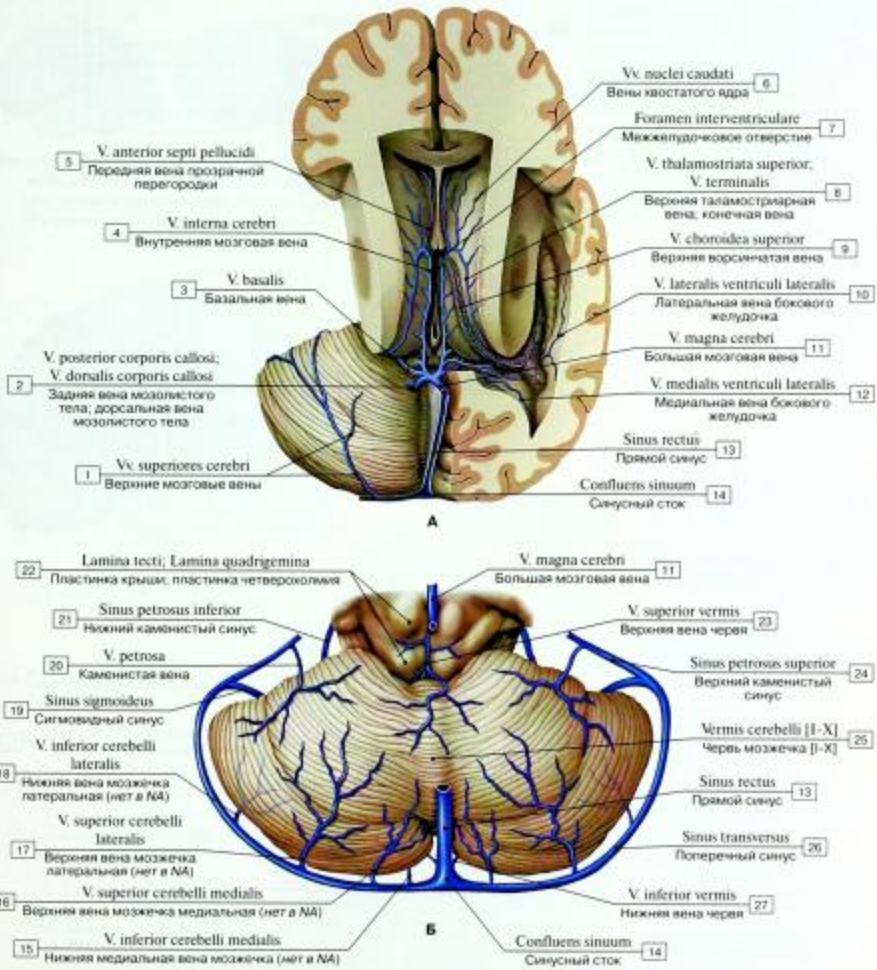

Рис. 911. Вены головного мозга (А – вены промежуточного и среднего мозга, Б – вены мозжечка, вид сверху):

1 – Superior cerebral veins; 2 – Posterior vein of corpus callosum; Dorsal vein of corpus callosum; 3 – Basal vein; 4 – Internal cerebral vein; 5 – Anterior vein of septum pellucidum; 6 – Veins of caudate nucleus; 7 – Interventricular foramen; 8 – Superior thalamostriate vein; 9 – Superior choroid vein; 10 – Lateral vein of lateral ventricle; 11 – Great cerebral vein; 12 – Medial vein of lateral ventricle; 13 – Straight sinus; 14 – Confluence of sinuses; 15 – Medial inferior vein of cerebellar hemisphere; 16 – Medial superior vein of cerebellar hemisphere; 17 – Lateral superior vein of cerebellar hemisphere; 18 – Lateral inferior vein of cerebellar hemisphere; 19 – Sigmoid sinus; 20 – Petrosal vein; 21 – Inferior petrosal sinus; 22 – Tectal plate; Quadrigeminal plate; 23 – Superior vein of vermis; 24 – Superior petrosal sinus; 25 – Vermis of cerebellum [I-X]; 26 – Transverse sinus; 27 – Inferior vein of vermis

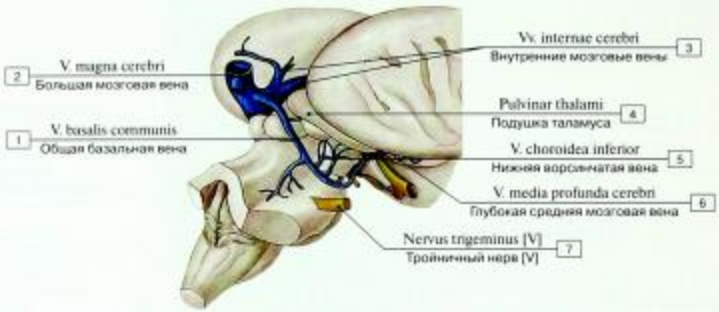

Рис. 912. Глубокие вены головного мозга:

1 – Common basal vein; 2 – Great cerebral vein; 3 – Internal cerebral veins; 4 – Pulvinar; 5 – Inferior choroid vein; 6 – Deep middle cerebral vein; 7 – Trigeminal nerve [V]

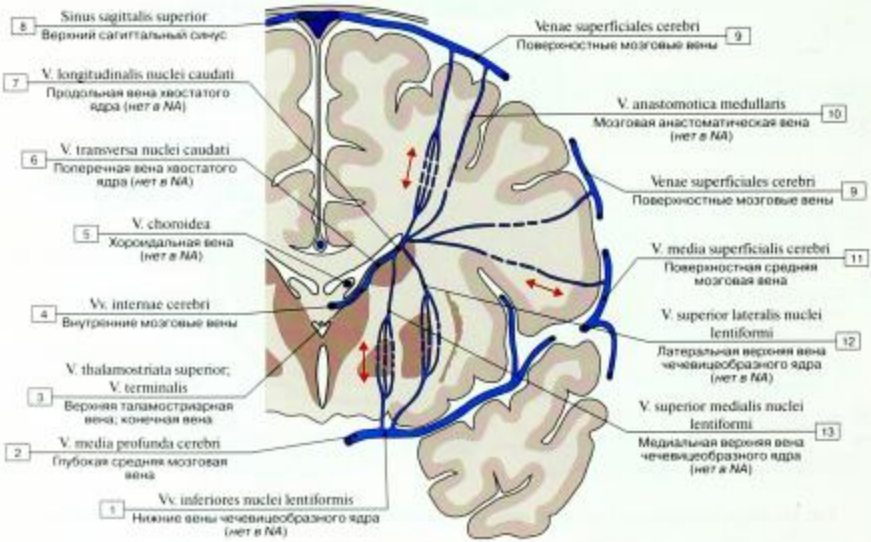

Рис. 913. Анастомозы вен головного мозга (схема):

1 – Inferior veins of lentiformis nucleus; 2 – Deep middle cerebral vein; 3 – Superior thalamostriate vein; 4 – Internal cerebral veins; 5 – Choroidal vein; 6 – Transverse vein of caudate nucleus; 7 – Longitudinal vein of caudate nucleus; 8 – Superior sagittal sinus; 9 – Superficial cerebral veins; 10 – Medullary anastomotic vein; 11 – Superficial middle cerebral vein; 12 – Lateral superior vein of lentiformis nucleus; 13 – Medial superior vein of lentiformis nucleus

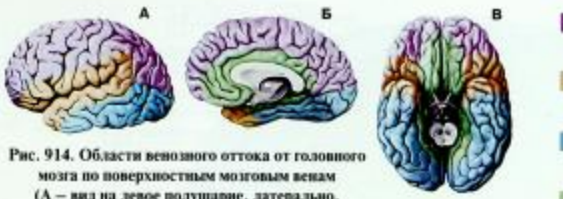

Рис. 914. Области венозного оттока от головного мозга по поверхностным мозговым венам (А – вид на левое полушарие, латерально, Б – вид на правое полушарие, медиально, В – вид снизу)

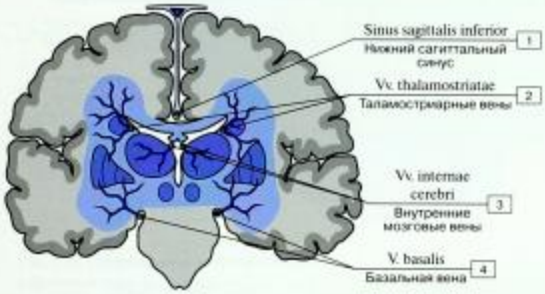

Рис. 915. Области венозного оттока от головного мозга по глубоким мозговым венам (выделено цветом), фронтальный разрез:

1 – Inferior sagittal sinus; 2 – Thalamostriate veins; 3 – Internal cerebral veins; 4 – Basal vein

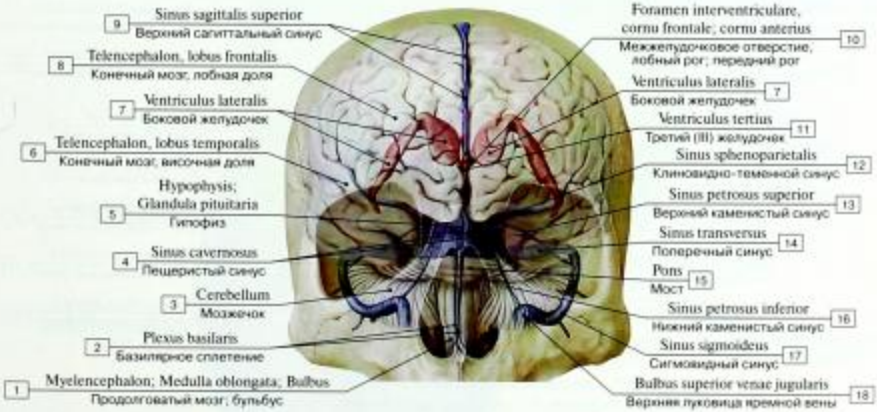

Рис. 916. Синусы твердой оболочки головного мозга, вид спереди:

1 – Myelencephalon; Medulla oblongata; Bulb; 2 – Basilar plexus; 3 – Cerebellum; 4 – Cavernous sinus; 5 – Pituitary gland; 6 – Telencephalon, temporal lobe; 7 – Lateral ventricle; 8 – Telencephalon, frontal lobe; 9 – Superior sagittal sinus; 10 – Interventricular foramen, frontal horn; anterior horn; 11 – Third ventricle; 12 – Sphenoparietal sinus; 13 – Superior petrosal sinus; 14 – Transverse sinus; 15 – Pons; 16 – Inferior petrosal sinus; 17 – Sigmoid sinus; 18 – Superior bulb of jugular vein

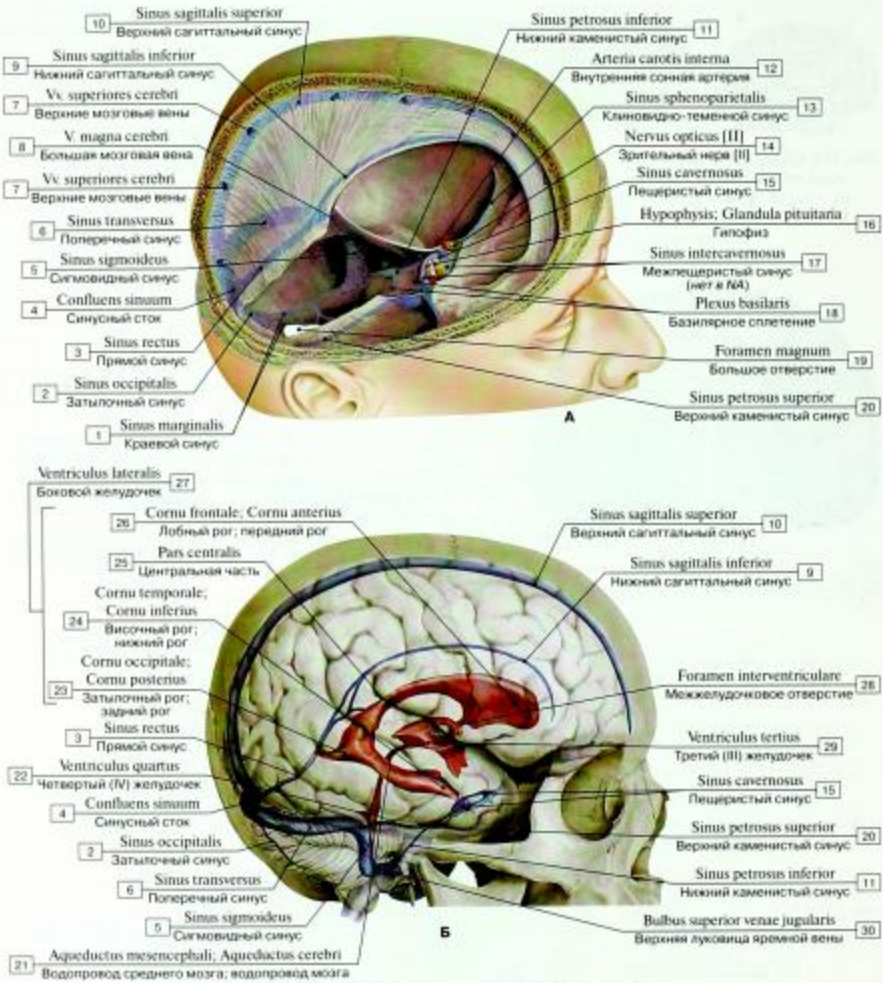

Рис. 917. Синусы твердой оболочки головного мозга, вид сбоку
(А – головной мозг удален, Б – головной мозг сохранен, видны желудочки мозга):

1 – Marginal sinus; 2 – Occipital sinus; 3 – Straight sinus; 4 – Confluence of sinuses; 5 – Sigmoid sinus; 6 – Transverse sinus; 7 – Superior cerebral veins; 8 – Great cerebral vein; 9 – Inferior sagittal sinus; 10 – Superior sagittal sinus; 11 – Inferior petrosal sinus; 12 – Internal carotid artery; 13 – Sphenoparietal sinus; 14 – Optic nerve [II]; 15 – Cavernous sinus; 16 – Pituitary gland; 17 – Intercavernous sinus; 18 – Basilar plexus; 19 – Foramen magnum; 20 – Superior petrosal sinus; 21 – Aqueduct of midbrain; Cerebral aqueduct; 22 – Fourth ventricle; 23 – Occipital horn; Posterior horn; 24 – Temporal horn; Inferior horn; 25 – Central part; Body; 26 – Anterior horn; Ventral horn; 27 = 23 + 24 + 25+ 26 – Lateral ventricle; 28 – Interventricular foramen; 29 – Third ventricle; 30 – Superior bulb of jugular vein

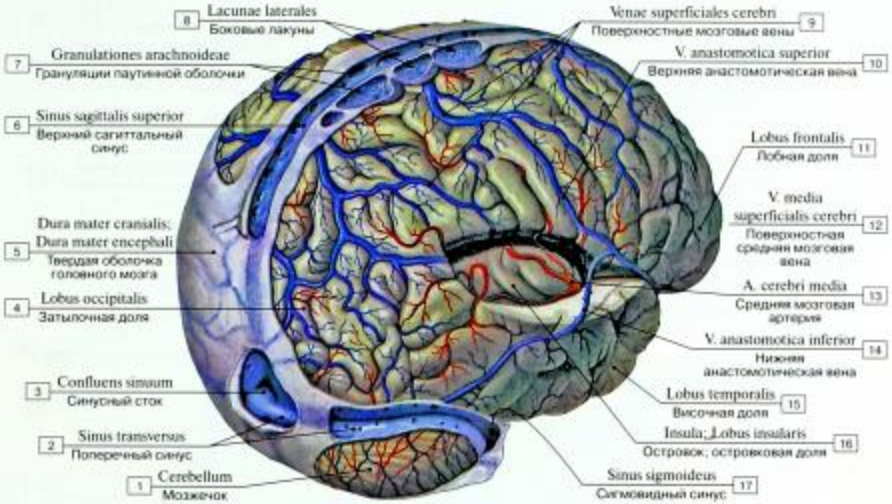

Рис. 918. Синусы твердой оболочки головного мозга и впадающие в них вены большого мозга, часть твердой оболочки и височной доли мозга удалена, часть верхнего сагиттального и поперечного синусов, а также синусный сток вскрыты, вид сбоку (справа) и сзади:

1 – Cerebellum; 2 – Transverse sinus; 3 – Confluence of sinuses; 4 – Occipital lobe; 5 – Cranial dura mater; 6 – Superior sagittal sinus; 7 – Arachnoid granulations; 8 – Lateral lacunae; 9 – Superficial cerebral veins; 10 – Superior anastomotic vein; 11 – Frontal lobe; 12 – Superficial middle cerebral vein; 13 – Middle cerebral artery; 14 – Inferior anastomotic vein; 15 – Temporal lobe; 16 – Insula; Insular lobe; 17 – Sigmoid sinus

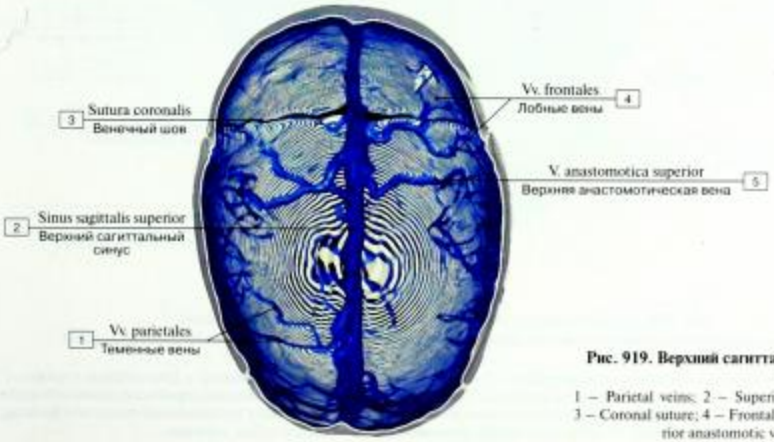

Рис. 919. Верхний сагиттальный синус:

1 – Parietal veins; 2 – Superior sagittal sinus; 3 – Coronal suture; 4 – Frontal veins; 5 – Superior anastomotic vein

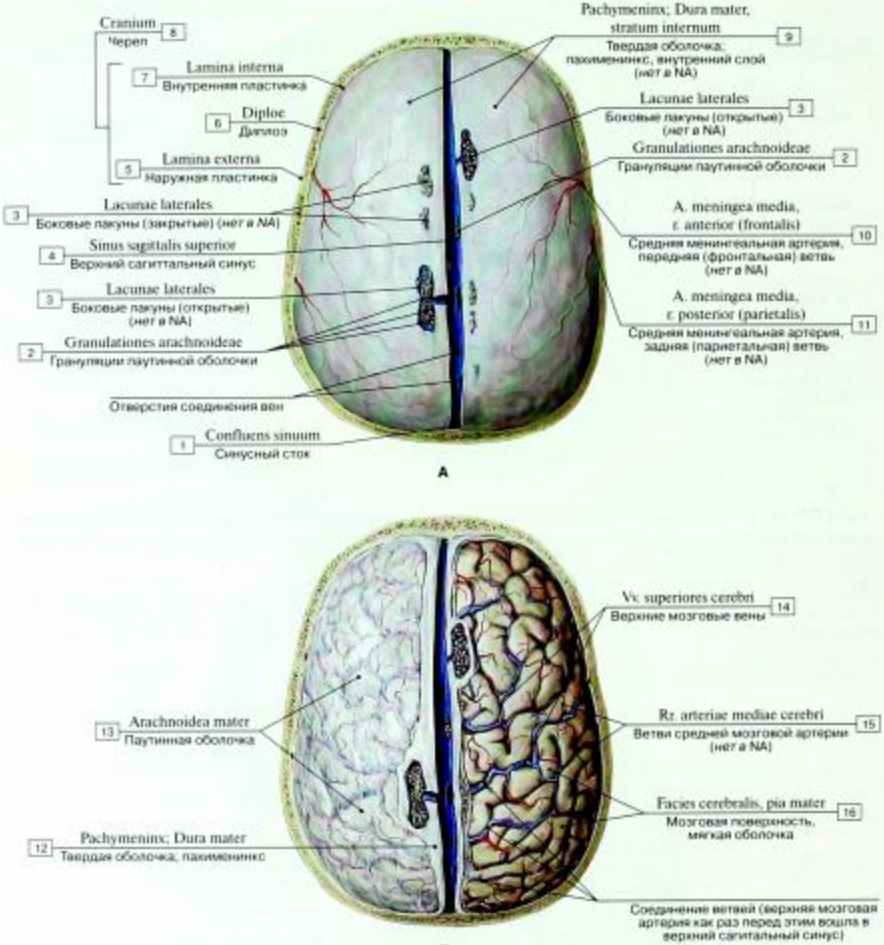

Рис. 920. Верхний сагиттальный синус твердой оболочки головного мозга (А – твердая оболочка головного мозга сохранена, Б – твердая оболочка головного мозга справа удалена):

1 – Confluence of sinuses; 2 – Arachnoid granulations; 3 – Lateral lacunae; 4 – Superior sagittal sinus; 5 – External plate; 6 – Diploe; 7 – Internal plate; 8 = 5 + 6 + 7 – Cranium; 9 – Pachymeninx; Dura mater, internal layer; 10 – Middle meningeal artery, anterior (frontal) branch; 11 – Middle meningeal artery, posterior (parietal) branch; 12 – Pachymeninx; Dura mater; 13 – Arachnoid mater; 14 – Superior cerebral veins; 15 – Branches of middle cerebral artery; 16 – Cerebral surface, pia mater

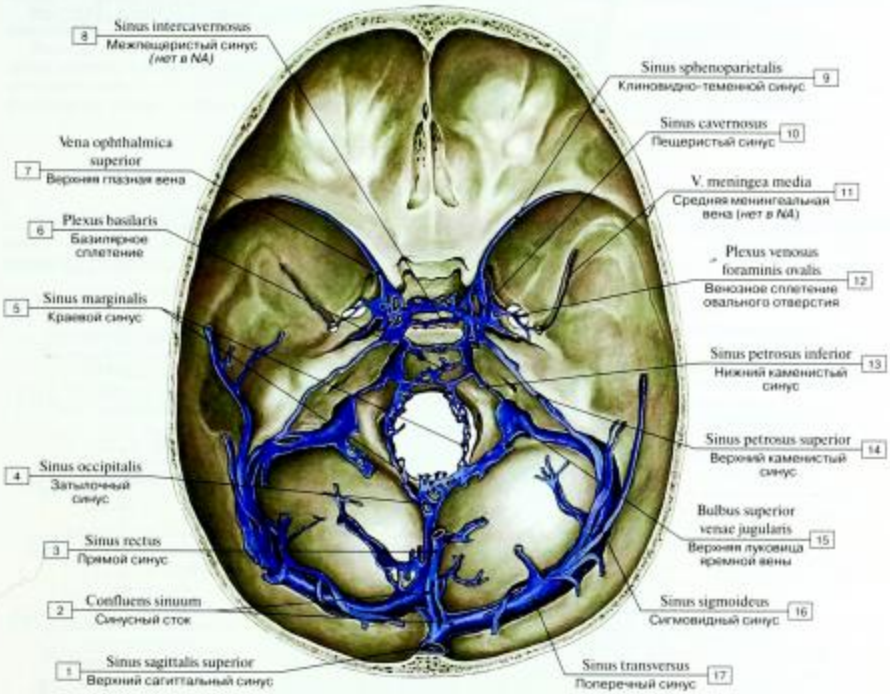

Рис. 921. Синусы твердой оболочки головного мозга, внутреннее основание черепа:

1 – Superior sagittal sinus; 2 – Confluence of sinuses; 3 – Straight sinus; 4 – Occipital sinus; 5 – Marginal sinus; 6 – Basilar plexus; 7 – Superior ophthalmic vein; 8 – Intercavernous sinus; 9 – Sphenoparietal sinus; 10 – Cavernous sinus; 11 – Middle meningeal vein; 12 – Venous plexus of foramen ovale; 13 – Inferior petrosal sinus; 14 – Superior petrosal sinus; 15 – Superior bulb of jugular vein; 16 – Sigmoid sinus; 17 – Transverse sinus

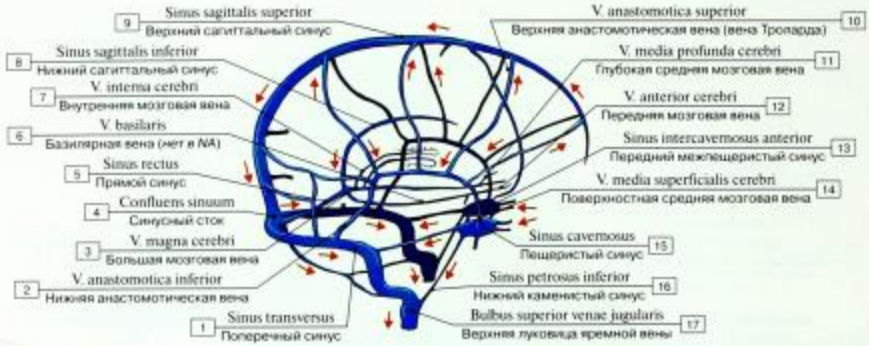

Рис. 922. Движение крови по синусам твердой оболочки головного мозга (схема):

1 – Transverse sinus; 2 – Inferior anastomotic vein; 3 – Great cerebral vein; 4 – Confluence of sinuses; 5 – Straight sinus; 6 – Basilar vein; 7 – Internal cerebral vein; 8 – Inferior sagittal sinus; 9 – Superior sagittal sinus; 10 – Superior anastomotic vein (of Trolard); 11 – Deep middle cerebral vein; 12 – Anterior cerebral vein; 13 – Anterior intercavernous sinus; 14 – Superficial middle cerebral vein; 15 – Cavernous sinus; 16 – Inferior petrosal sinus; 17 – Superior bulb of jugular vein

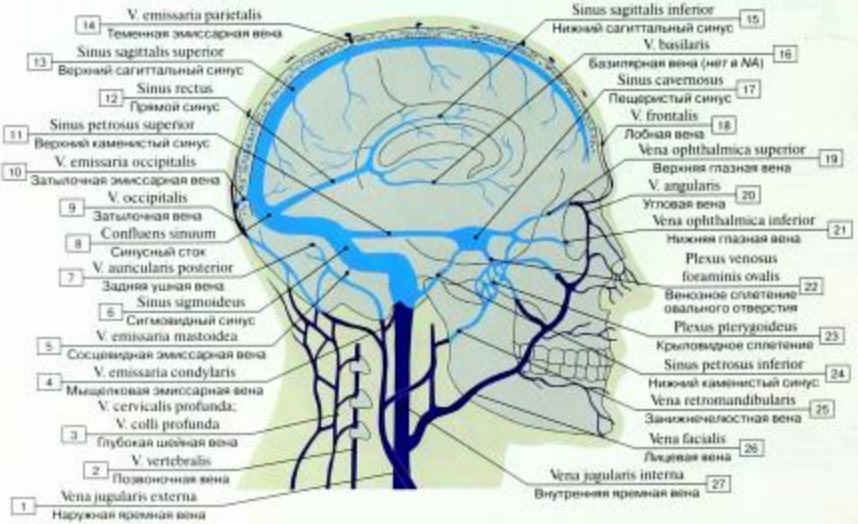

Рис. 923. Дополнительный дренаж синусов твердой оболочки головного мозга (схема):

1 – External jugular vein; 2 – Vertebral vein; 3 – Deep cervical vein; 4 – Condylar emissary vein; 5 – Mastoid emissary vein; 6 – Sigmoid sinus; 7 – Posterior auricular vein; 8 – Confluence of sinuses; 9 – Occipital vein; 10 – Occipital emissary vein; 11 – Superior petrosal sinus; 12 – Straight sinus; 13 – Superior sagittal sinus; 14 – Parietal emissary vein; 15 – Inferior sagittal sinus; 16 – Basilar vein; 17 – Cavernous sinus; 18 – Frontal vein; 19 – Superior ophthalmic vein; 20 – Angular vein; 21 – Inferior ophthalmic vein; 22 – Venous plexus of foramen ovale; 23 – Pterygoid plexus; 24 – Inferior petrosal sinus; 25 – Retromandibular vein; 26 – Facial vein; 27 – Internal jugular vein

Рис. 922. Движение крови по синусам твердой оболочки головного мозга.

Вид сбоку, справа. Венозная кровь, накапливающаяся в глубине мозга, оттекает в синусы твердой мозговой оболочки по поверхностным и глубоким мозговым венам. Красные стрелки на схеме указывают основные направления венозного оттока в крупных синусах. Благодаря многочисленным анастомозам изолированная закупорка даже целого сегмента синуса может не вызывать никаких клинических симптомов.

Рис. 923. Дополнительный дренаж синусов твердой оболочки головного мозга.

Вид сбоку, справа. Синусы твердой оболочки головного мозга помимо основного стока во внутренние яремные вены имеют многочисленные дополнительные пути оттока. Взаимосвязи между синусами и внечерепными венами служат в основном для выравнивания давления и регуляции температуры. Эти анастомозы интересны с клинической точки зрения потому, что нормальное направление кровотока в них может меняться (венозные клапаны отсутствуют), позволяя крови возвращаться из внечерепных вен в синусы. Этот механизм может положить начало синусным инфекциям, которые, в свою очередь, могут привести к тромбозу венозных синусов. Наиболее важные дополнительные дренажные сосуды включают следующие:

- эмиссарные вены (диплоические вены и верхние вены кожи головы);
- верхняя глазная вена (угловая и лицевая вены);
- венозное сплетение овального отверстия (крыловидное сплетение, занижнечелюстная вена);
- краевой синус и базилярное сплетение (наружное и внутреннее позвоночное венозное сплетение).

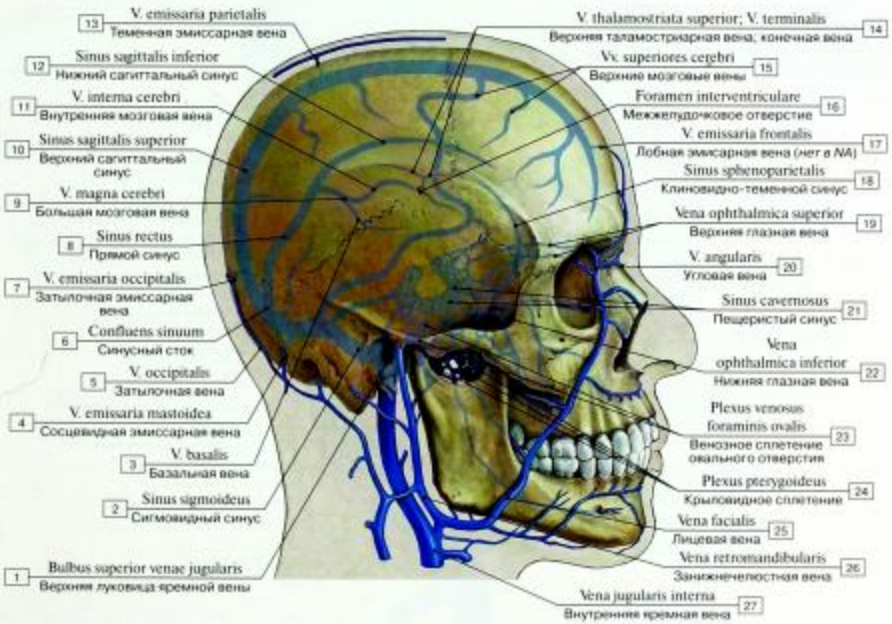

Рис. 924. Взаимоотношение вен мозга и синусов твердой оболочки головного мозга:

1 – Superior bulb of jugular vein; 2 – Sigmoid sinus; 3 – Basal vein; 4 – Mastoid emissary vein; 5 – Occipital vein; 6 – Confluence of sinuses; 7 – Occipital emissary vein; 8 – Straight sinus; 9 – Great cerebral vein; 10 – Superior sagittal sinus; 11 – Internal cerebral vein; 12 – Inferior sagittal sinus; 13 – Parietal emissary vein; 14 – Superior thalamostriate vein; 15 – Superior cerebral veins; 16 – Interventricular foramen; 17 – Frontal emissary vein; 18 – Sphenoparietal sinus; 19 – Superior ophthalmic vein; 20 – Angular vein; 21 – Cavernous sinus; 22 – Inferior ophthalmic vein; 23 – Venous plexus of foramen ovale; 24 – Pterygoid plexus; 25 – Facial vein; 26 – Retromandibular vein; 27 – Internal jugular vein

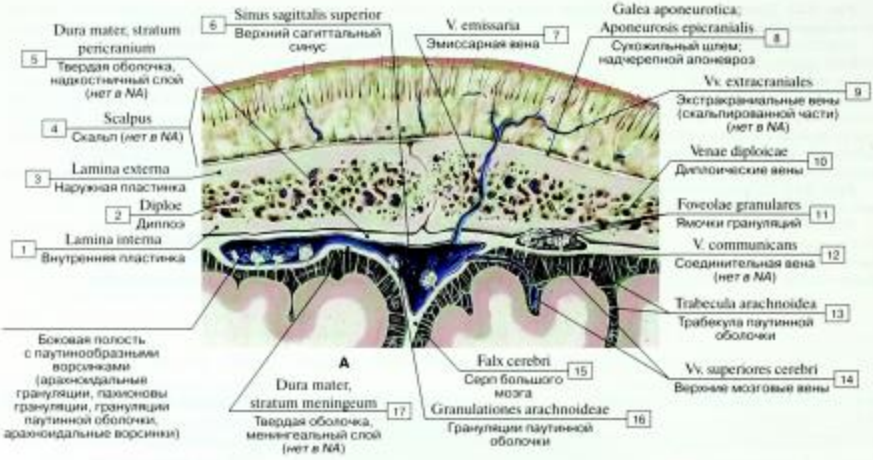

Рис. 925. Эмиссарные вены (А – ход эмиссарной вены через кость черепа, Б – расположение эмиссарных вен, вид сзади):

1 – Internal layer; 2 – Diploe; 3 – External layer; 4 – Scalp; 5 – Dura mater, pericranium layer; 6 – Superior sagittal sinus; 7 – Emissary vein; 8 – Epicranial aponeurosis; 9 – Extracranial veins; 10 – Diploic veins; 11 – Granular foveolae; 12 – Communicating vein; 13 – Arachnoid trabecula; 14 – Superior cerebral veins; 15 – Falx cerebri; Cerebral falx; 16 – Arachnoid granulations; 17 – Dura mater, meningeal layer; 18 – Posterior external vertebral venous plexus; 19 – Mastoid process; 20 – Mastoid foramen; 21 – Occipital emissary vein; 23 – Parieto-mastoid suture; 24 – Lambdoid suture; 25 – Parietal emissary vein; 26 – Sagittal suture; 27 – Parietal foramen; 28 – Confluence of sinuses; 29 – External occipital protuberance; 30 – Transverse sinus; 31 – Condylar canal; 32 – Sigmoid sinus; 33 – Mastoid emissary vein; 34 – Condylar emissary vein; 35 – Occipital condyle; 36 – Internal jugular vein; 37 – Occipital vein

Основные венозные стволы шеи.

От головы и шеи кровь в верхнюю полую вену оттекает по трем яремным венам.

• Крупная внутренняя яремная вена, расположенная в сонном влагалище, собирает кровь от черепа мозга, лица и щитовидной железы и впадает в подключичную вену.

• Наружная яремная вена (меньше, чем внутренняя, проходит кнаружи от поверхностного листка глубокой шейной фасции, кнутри от подкожной мышцы шеи) обычно впадает в подключичную вену и обеспечивает венозный отток от поверхностных областей головы, расположенных позади уха.

• Передняя яремная вена (наименьшая из трех яремных вен, не всегда имеется) начинается ниже подъязычной кости и обычно впадает в наружную яремную вену. По ней кровь оттекает от поверхностных тканей передних областей шеи.

Внутренняя яремная и подключичная вены с обеих сторон объединяются, образуя плечеголовную вену. Вены правой и левой сторон могут соединяться посредством яремной венозной дуги.

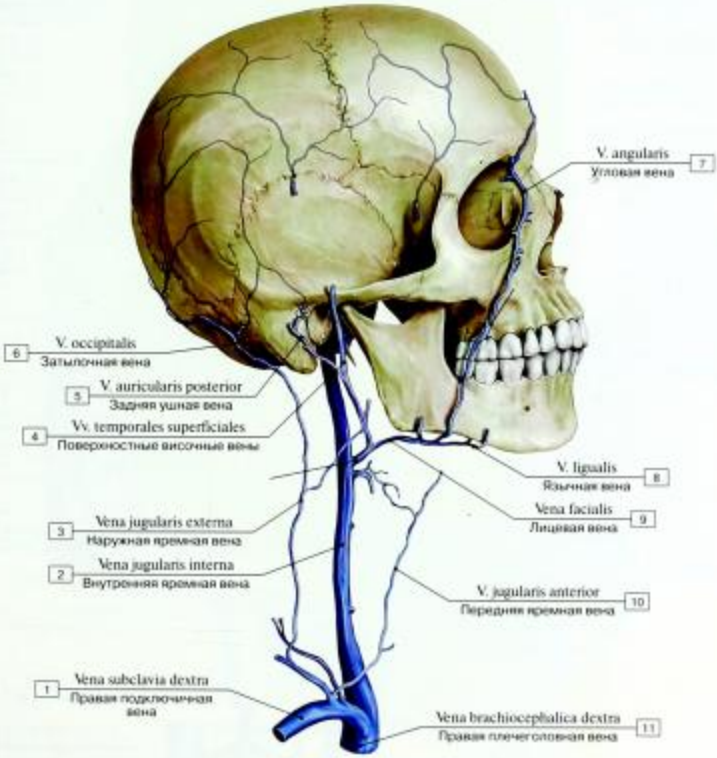

Рис. 926. Внутренняя яремная вена, вид сбоку, справа:

1 – Right subclavian vein; 2 – Internal jugular vein; 3 – External jugular vein; 4 – Superficial temporal veins; 5 – Posterior auricular vein; 6 – Occipital vein; 7 – Angular vein; 8 – Lingual vein; 9 – Facial vein; 10 – Anterior jugular vein; 11 – Right brachiocephalic vein

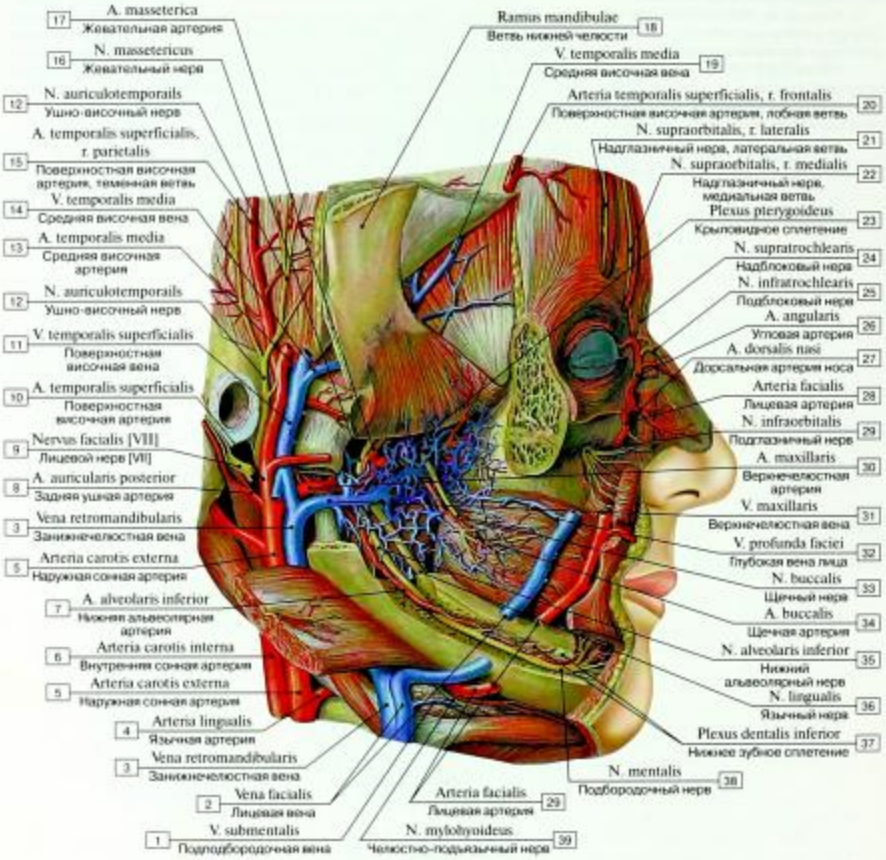

Рис. 927. Вены головы, вид сбоку:

1 – Submental vein; 2 – Facial vein; 3 – Retromandibular vein; 4 – Lingual artery; 5 – External carotid artery; 6 – Internal carotid artery; 7 – Inferior alveolar artery; 8 – Posterior auricular artery; 9 – Facial nerve [VII]; 10 – Superficial temporal artery; 11 – Superficial temporal vein; 12 – Auriculotemporal nerve; 13 – Middle temporal artery; 14 – Middle temporal vein; 15 – Superficial temporal artery, parietal branch; 16 – Masseteric nerve; 17 – Masseteric artery; 18 – Ramus of mandible; 19 – Middle temporal vein; 20 – Superficial temporal artery, frontal branch; 21 – Supra-orbital nerve, lateral branch; 22 – Supra-orbital nerve, medial branch; 23 – Pterygoid plexus; 24 – Supratrochlear nerve; 25 – Infratrochlear nerve; 26 – Angular artery; 27 – Dorsal nasal artery; External nasal artery; 28 – Facial artery; 29 – Infra-orbital nerve; 30 – Maxillary artery; 31 – Maxillary vein; 32 – Deep facial vein; 33 – Buccal nerve; 34 – Buccal artery; 35 – Inferior alveolar nerve; 36 – Lingual nerve; 37 – Inferior dental plexus; 38 – Mental nerve; 39 – Nerve to mylohyoid

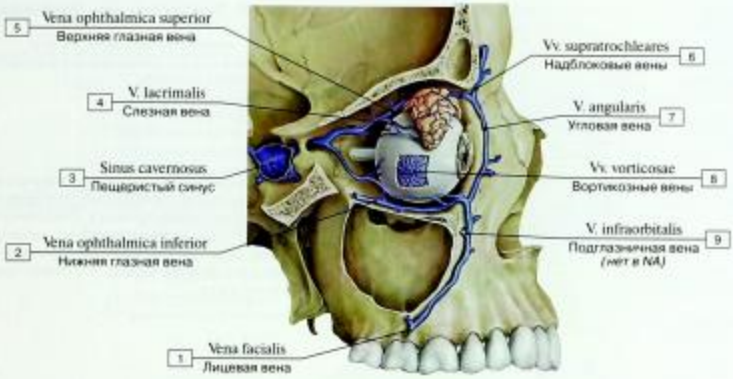

Рис. 928. Вены глазницы:

1 – Facial vein; 2 – Inferior ophthalmic vein; 3 – Cavernous sinus; 4 – Lacrimal vein; 5 – Superior ophthalmic vein; 6 – Supratrochlear veins; 7 – Angular vein; 8 – Vorticose veins; 9 – Infraorbital vein

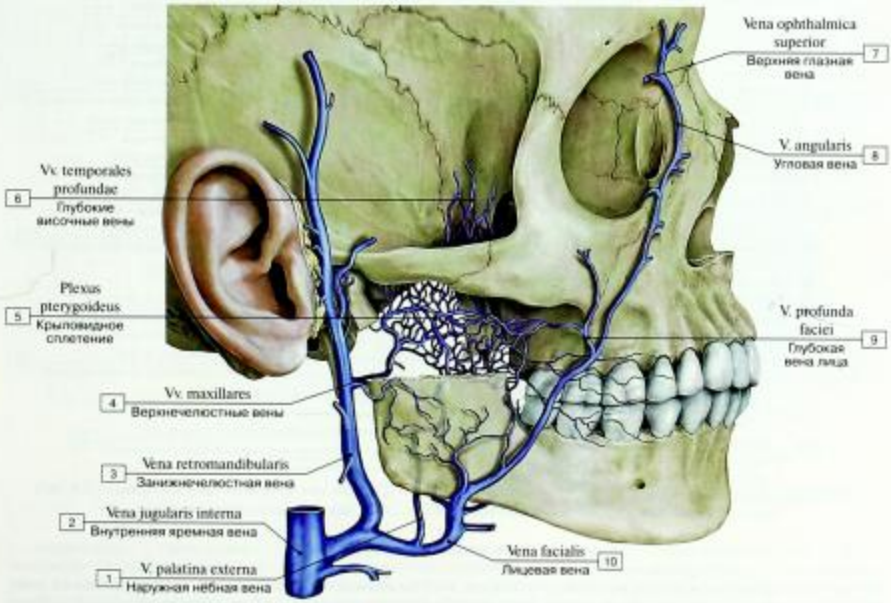

Рис. 929. Вены лицевого черепа:

1 – External palatine vein; 2 – Internal jugular vein; 3 – Retromandibular vein; 4 – Maxillary veins; 5 – Pterygoid plexus; 6 – Deep temporal veins; 7 – Superior ophthalmic vein; 8 – Angular vein; 9 – Deep facial vein; 10 – Facial vein

Рис. 930. Опасная зона лица (треугольник)

Эту зону выделяют в связи с наличием анастомозов вен лица с венозными синусами твердой оболочки головного мозга. Поскольку вены в этой области лишены клапанов, существует высокий риск распространения бактериальной инфекции в полость черепа, что может привести к менингиту.

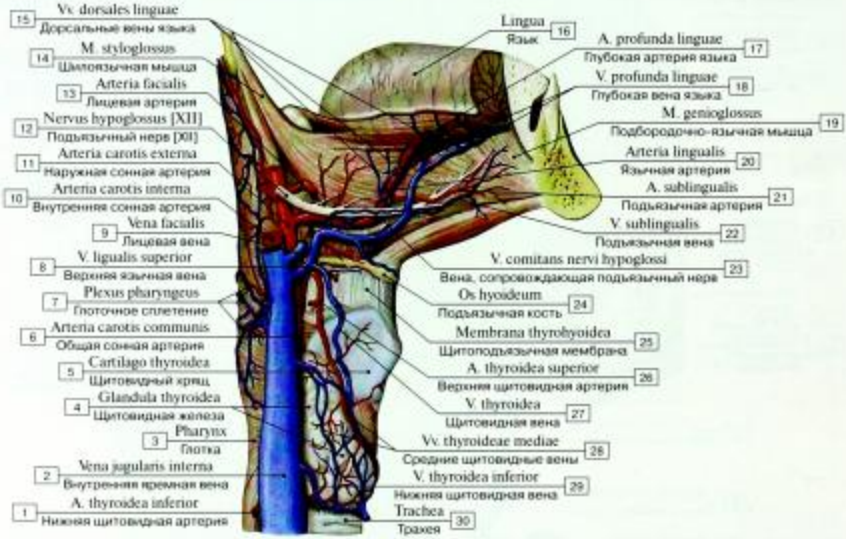

Рис. 931. Вены языка и гортани, вид сбоку:

1 – Inferior thyroid artery; 2 – Internal jugular vein; 3 – Pharynx; 4 – Thyroid gland; 5 – Thyroid cartilage; 6 – Common carotid artery; 7 – Pharyngeal plexus; 8 – Superior lingual vein; 9 – Facial vein; 10 – Internal carotid artery; 11 – External carotid artery; 12 – Hypoglossal nerve [XII]; 13 – Facial artery; 14 – Styloglossus; 15 – Dorsal lingual veins; 16 – Tongue; 17 – Deep lingual artery; 18 – Deep lingual vein; 19 – Genioglossus; 20 – Lingual artery; 21 – Sublingual artery; 22 – Sublingual vein; 23 – Vein comitans of hypoglossal nerve; 24 – Hyoid bone; 25 – Thyrohyoid membrane; 26 – Superior thyroid artery; 27 – Thyroid vein; 28 – Middle thyroid veins; 29 – Inferior thyroid vein; 30 – Trachea

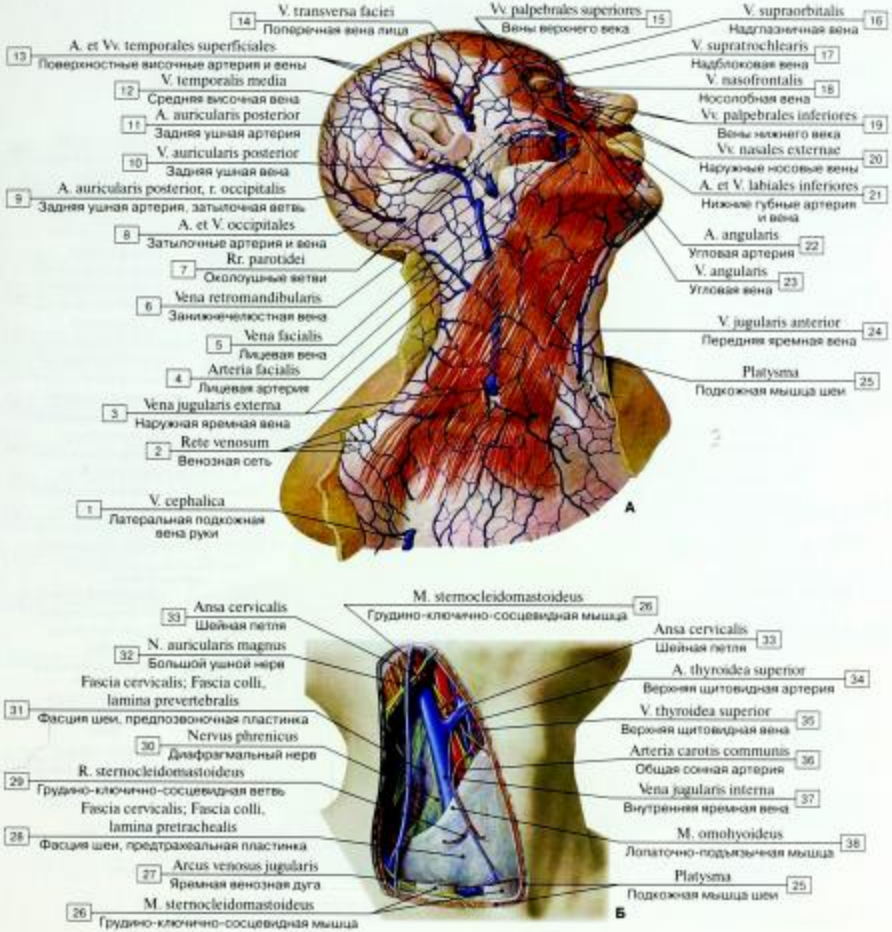

Рис. 932. Поверхностные вены шеи, вид сбоку (А – наружная и передняя яремные вены и их притоки, вид справа, Б – поверхностные вены шеи, вид сбоку, предпозвоночная пластинка фасции шеи сохранена):

1 – Cephalic vein; 2 – Venous plexus; 3 – External jugular vein; 4 – Facial artery; 5 – Facial vein; 6 – Retromandibular vein; 7 – Parotid branches; 8 – Occipital artery and vein; 9 – Posterior auricular artery, occipital branch; 10 – Posterior auricular vein; 11 – Posterior auricular artery; 12 – Middle temporal vein; 13 – Deep temporal artery and veins; 14 – Transverse facial vein; 15 – Superior palpebral veins; 16 – Supra-orbital vein; 17 – Supratrochlear vein; 18 – Nasofrontal vein; 19 – Inferior palpebral veins; 20 – External nasal veins; 21 – Superior labial artery and vein; 22 – Angular artery; 23 – Angular vein; 24 – Anterior jugular vein; 25 – Platysma; 26 – Sternocleidomastoid; 27 – Jugular venous arch; 28 – Cervical fascia, pretracheal layer; 29 – Sternocleidomastoid branch; 30 – Phrenic nerve; 31 – Cervical fascia, prevertebral layer; 32 – Great auricular nerve; 33 – Ansa cervicalis; 34 – Superior thyroid artery; 35 – Superior thyroid vein; 36 – Common carotid artery; 37 – Internal jugular vein; 38 – Omohyoid

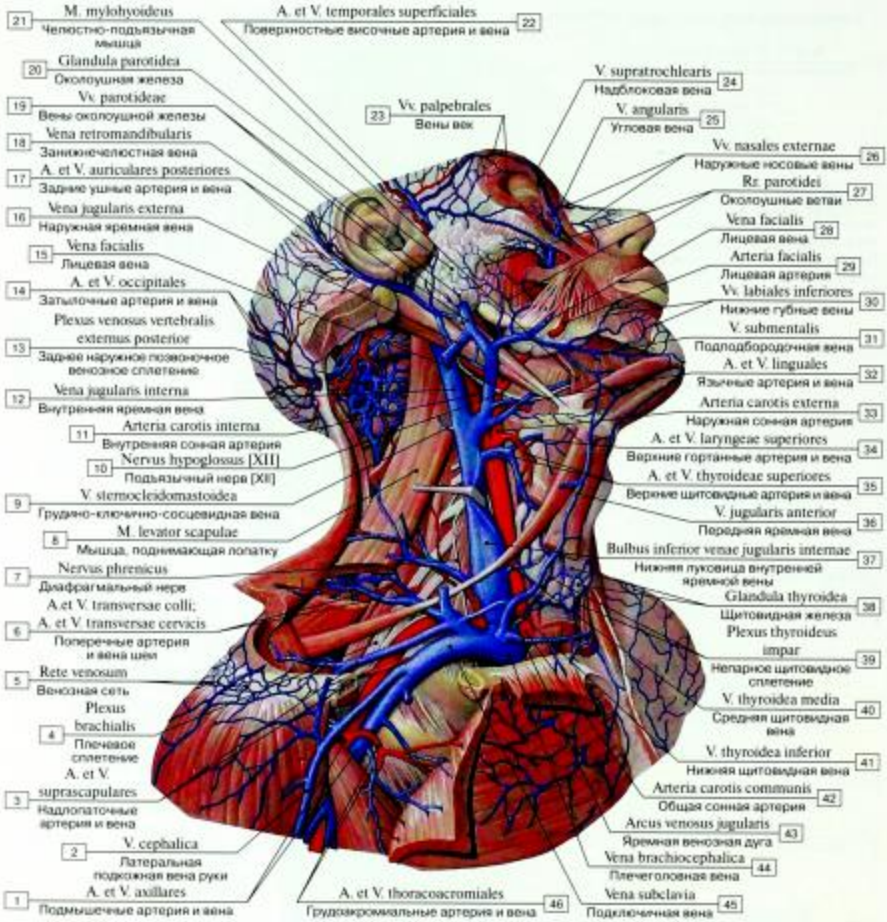

Рис. 933. Вены головы и шеи, вид сбоку:

1 – Axillary artery and vein; 2 – Cephalic vein; 3 – Suprascapular artery and vein; 4 – Brachial plexus; 5 – Venous plexus; 6 – Transverse cervical artery and vein; 7 – Phrenic nerve; 8 – Levator scapulae; 9 – Sternocleidomastoid vein; 10 – Hypoglossal nerve [XII]; 11 – Internal carotid artery; 12 – Internal jugular vein; 13 – Posterior external vertebral venous plexus; 14 – Occipital artery and vein; 15 – Facial vein; 16 – External jugular vein; 17 – Posterior auricular artery and vein; 18 – Retromandibular vein; 19 – Parotid veins; 20 – Parotid gland; 21 – Mylohyoid; 22 – Superficial temporal artery and vein; 23 – Palpebral veins; 24 – Supratrochlear vein; 25 – Angular vein; 26 – External nasal veins; 27 – Parotid branches; 28 – Facial vein; 29 – Facial artery; 30 – Inferior labial veins; 31 – Submental vein; 32 – Lingual artery and vein; 33 – External carotid artery; 34 – Superior laryngeal artery and vein; 35 – Superior thyroid artery and vein; 36 – Anterior jugular vein; 37 – Inferior bulb of internal jugular vein; 38 – Thyroid gland; 39 – Unpaired thyroid plexus; 40 – Middle thyroid vein; 41 – Inferior thyroid vein; 42 – Common carotid artery; 43 – Jugular venous arch; 44 – Brachiocephalic vein; 45 – Subclavian vein; 46 – Thoraco-acromial artery and vein

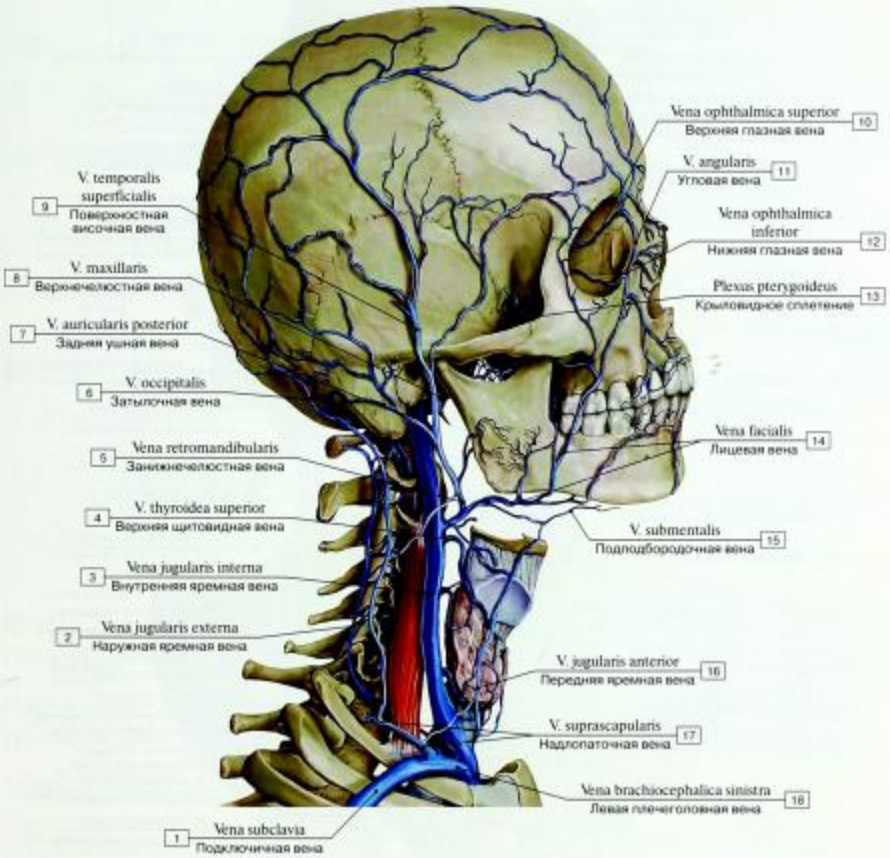

Рис. 934. Вены головы и шеи, вид сбоку:

1 – Subclavian vein; 2 – External jugular vein; 3 – Internal jugular vein; 4 – Superior thyroid vein; 5 – Retromandibular vein; 6 – Occipital vein; 7 – Posterior auricular vein; 8 – Maxillary vein; 9 – Superficial temporal vein; 10 – Superior ophthalmic vein; 11 – Angular vein; 12 – Inferior ophthalmic vein; 13 – Pterygoid plexus; 14 – Facial vein; 15 – Submental vein; 16 – Anterior jugular vein; 17 – Suprascapular vein; 18 – Left brachiocephalic vein

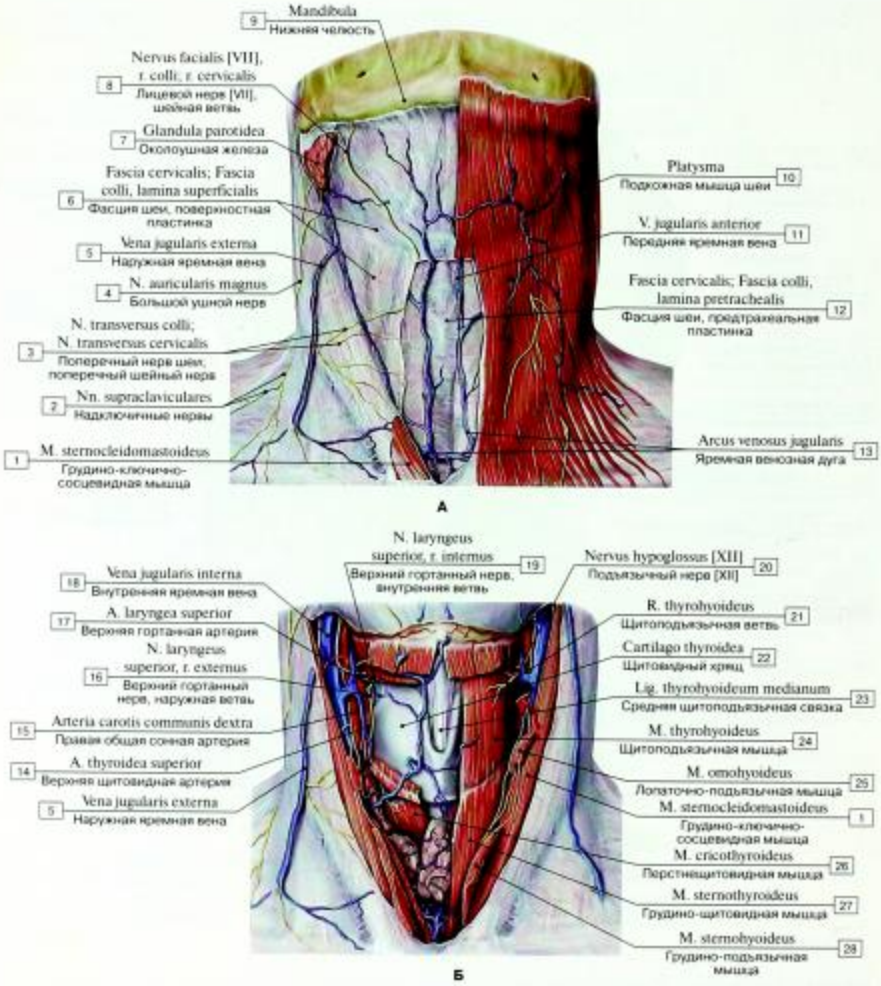

Рис. 935. Поверхностные вены шеи (А – подкожная мышца шеи сохранена, Б – подкожная мышца шеи удалена):

1 – Sternocleidomastoid; 2 – Supraclavicular nerves; 3 – Transverse cervical nerve; 4 – Great auricular nerve; 5 – External jugular vein; 6 – Cervical fascia, investing layer; superficial layer; 7 – Parotid gland; 8 – Facial nerve [VII], cervical branch; 9 – Mandible; 10 – Platysma; 11 – Anterior jugular vein; 12 – Cervical fascia, pretracheal layer; 13 – Jugular venous arch; 14 – Superior thyroid artery; 15 – Right common carotid artery; 16 – Superior laryngeal nerve, external branch; 17 – Superior laryngeal artery; 18 – Internal jugular vein; 19 – Superior laryngeal nerve, internal branch; 20 – Hypoglossal nerve [XII]; 21 – Thyrohyoid branch; 22 – Thyroid cartilage; 23 – Median thyrohyoid ligament; 24 – Thyrohyoid; 25 – Omohyoid; 26 – Cricothyroid; 27 – Sternothyroid; 28 – Sternohyoid

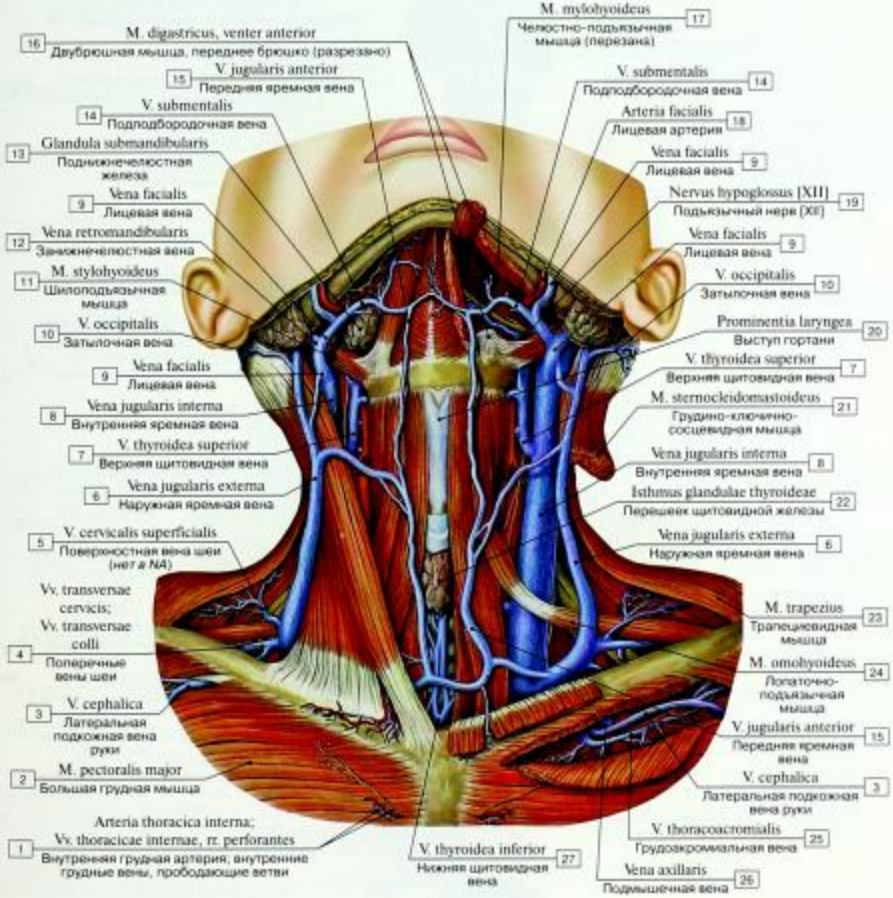

Рис. 936. Вены шеи, вид спереди:

1 – Internal thoracic artery; Internal thoracic veins, perforating branches; 2 – Pectoralis major; 3 – Cephalic vein; 4 – Transverse cervical veins; 5 – Superficial cervical vein; 6 – External jugular vein; 7 – Superior thyroid vein; 8 – Internal jugular vein; 9 – Facial vein; 10 – Occipital vein; 11 – Stylohyoid; 12 – Retromandibular vein; 13 – Submandibular gland; 14 – Submental vein; 15 – Anterior jugular vein; 16 – Digastric, anterior belly; 17 – Mylohyoid; 18 – Facial artery; 19 – Hypoglossal nerve [XII]; 20 – Laryngeal prominence; 21 – Sternocleidomastoid; 22 – Isthmus; 23 – Trapezius; 24 – Omohyoid; 25 – Thoraco-acromial vein; 26 – Axillary vein; 27 – Inferior thyroid vein

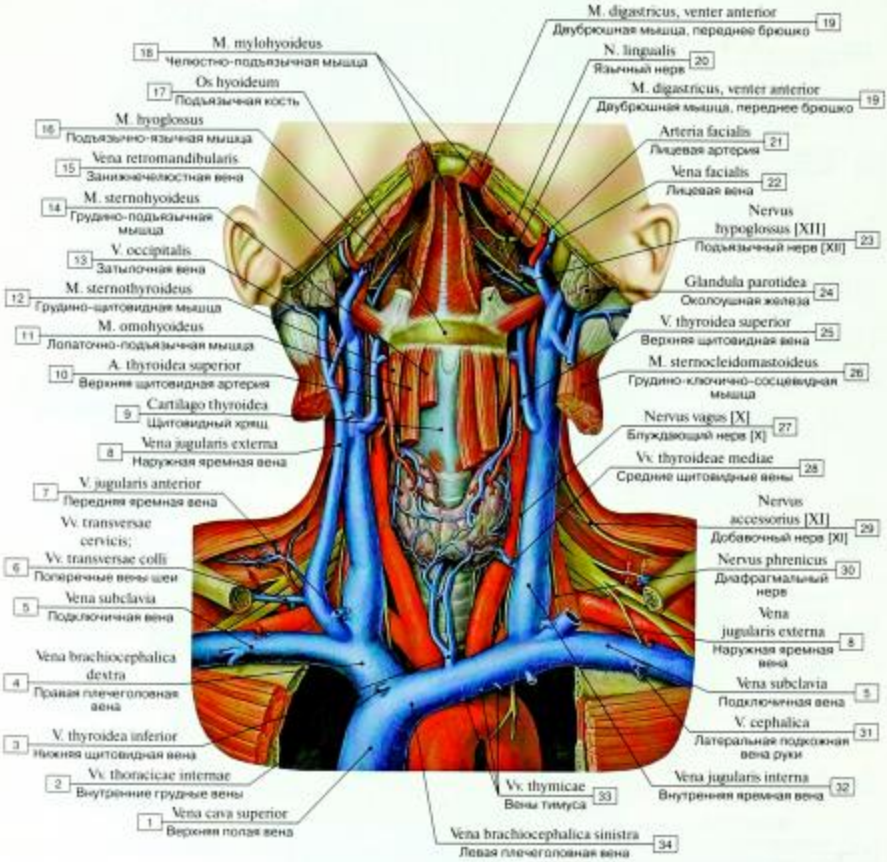

Рис. 937. Вены шеи, вид спереди, поверхностные мышцы шеи удалены:

1 – Superior vena cava; 2 – Internal thoracic veins; 3 – Inferior thyroid vein; 4 – Right brachiocephalic vein; 5 – Subclavian vein; 6 – Transverse cervical veins; 7 – Anterior jugular vein; 8 – External jugular vein; 9 – Thyroid cartilage; 10 – Superior thyroid artery; 11 – Omohyoid; 12 – Sternothyroid; 13 – Occipital vein; 14 – Sternohyoid; 15 – Retromandibular vein; 16 – Hyoglossus; 17 – Hyoid bone; 18 – Mylohyoid; 19 – Digastric, anterior belly; 20 – Lingual nerve; 21 – Facial artery; 22 – Facial vein; 23 – Hypoglossal nerve [XII]; 24 – Parotid gland; 25 – Superior thyroid vein; 26 – Sternocleidomastoid; 27 – Vagus nerve [X]; 28 – Middle thyroid veins; 29 – Accessory nerve [XI]; 30 – Phrenic nerve; 31 – Cephalic vein; 32 – Internal jugular vein; 33 – Thymic veins; 34 – Left brachiocephalic vein

Рис. 938. Взаимоотношения поверхностной и глубокой яремных вен в грудино-ключично-сосцевидной мышце:

1 – Right brachiocephalic vein; 2 – Subclavian vein; 3 – Clavicle; 4 – Sternocleidomastoid; 5 – External jugular vein; 6 – Occipital vein; 7 – Superficial temporal vein; 8 – Facial vein; 9 – Right internal jugular vein; 10 – Anterior jugular vein; 11 – Left brachiocephalic vein; 12 – Superior vena cava

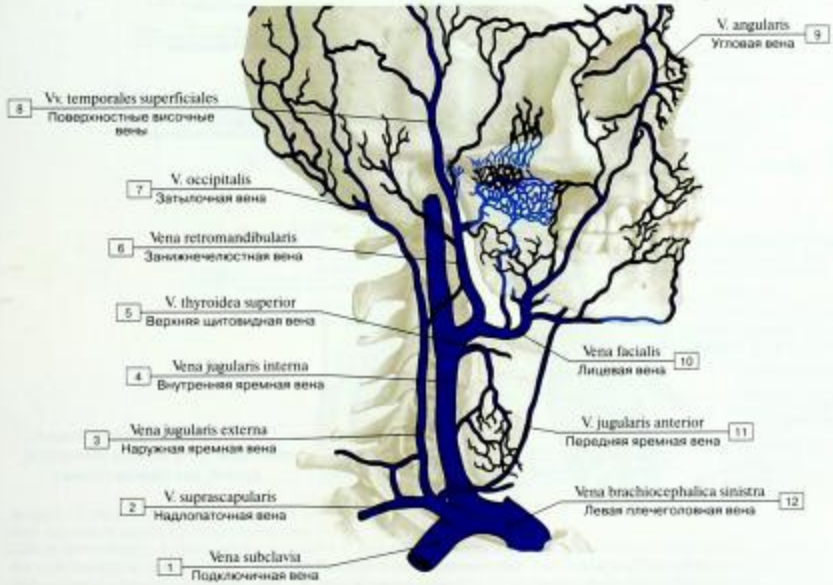

Рис. 939. Вены головы и шеи, вид сбоку (схема):

1 – Subclavian vein; 2 – Suprascapular vein; 3 – External jugular vein; 4 – Internal jugular vein; 5 – Superior thyroid vein; 6 – Retromandibular vein; 7 – Occipital vein; 8 – Superficial temporal veins; 9 – Angular vein; 10 – Facial vein; 11 – Anterior jugular vein; 12 – Left brachiocephalic vein

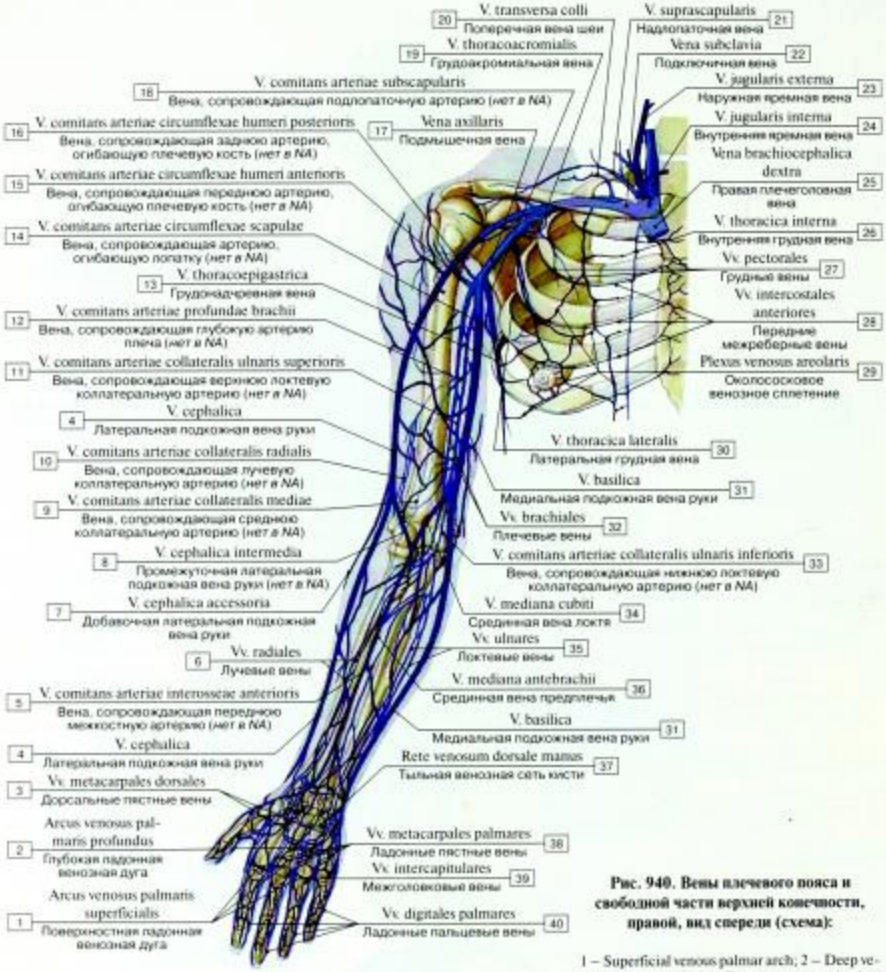

Рис. 940. Вены плечевого пояса и свободной части верхней конечности, правой, вид спереди (схема):

1 – Superficial venous palmar arch; 2 – Deep venous palmar arch; 3 – Dorsal metacarpal veins; 4 – Cephalic vein; 5 – Vein comitans to anterior interosseous artery; 6 – Radial veins; 7 – Accessory cephalic vein; 8 – Intermediate cephalic vein; 9 – Vein comitans to medial collateral artery; 10 – Vein comitans to radial collateral artery; 11 – Vein comitans to superior ulnar collateral artery; 12 – Vein comitans to profunda brachii artery; 13 – Thoraco-epigastric vein; 14 – Vein comitans to circumflex scapular artery; 15 – Vein comitans to anterior circumflex humeral artery; 16 – Vein comitans to posterior circumflex humeral artery; 17 – Axillary vein; 18 – Vein comitans to subscapular artery; 19 – Thoraco-acromial vein; 20 – Transverse cervical vein; 21 – Suprascapular vein; 22 – Subclavian vein; 23 – External jugular vein; 24 – Internal jugular vein; 25 – Right brachiocephalic vein; 26 – Internal thoracic vein; 27 – Pectoral veins; 28 – Anterior intercostal veins; 29 – Areolar venous plexus; 30 – Lateral thoracic vein; 31 – Basilic vein; 32 – Brachial veins; 33 – Vein comitans to inferior ulnar collateral artery; 34 – Median cubital vein; 35 – Ulnar veins; 36 – Median antebrachial vein; Median vein of forearm; 37 – Dorsal venous network of hand; 38 – Palmar metacarpal veins; 39 – Intercapitular veins; 40 – Palmar digital veins

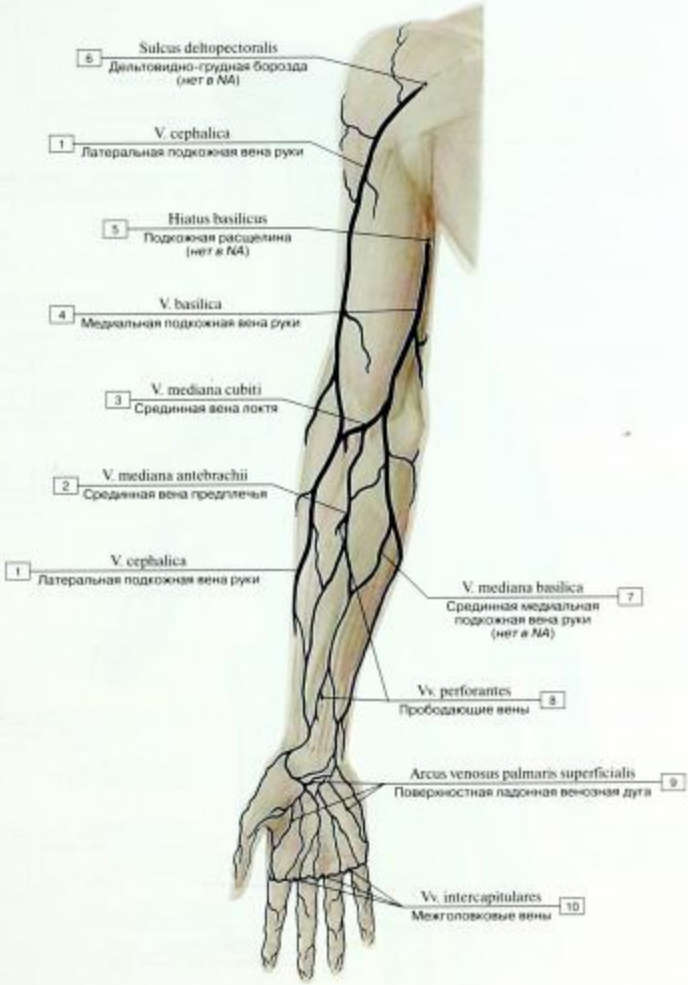

Рис. 941. Поверхностные вены верхней конечности, вид спереди:

1 – Cephalic vein; 2 – Median antebrachial vein; Median vein of forearm; 3 – Median cubital vein; 4 – Basilic vein; 5 – Basilic hiatus; 6 – Deltopectoral sulcus; 7 – Median basilic vein; 8 – Perforating veins; 9 – Superficial venous palmar arch; 10 – Intercapitular veins

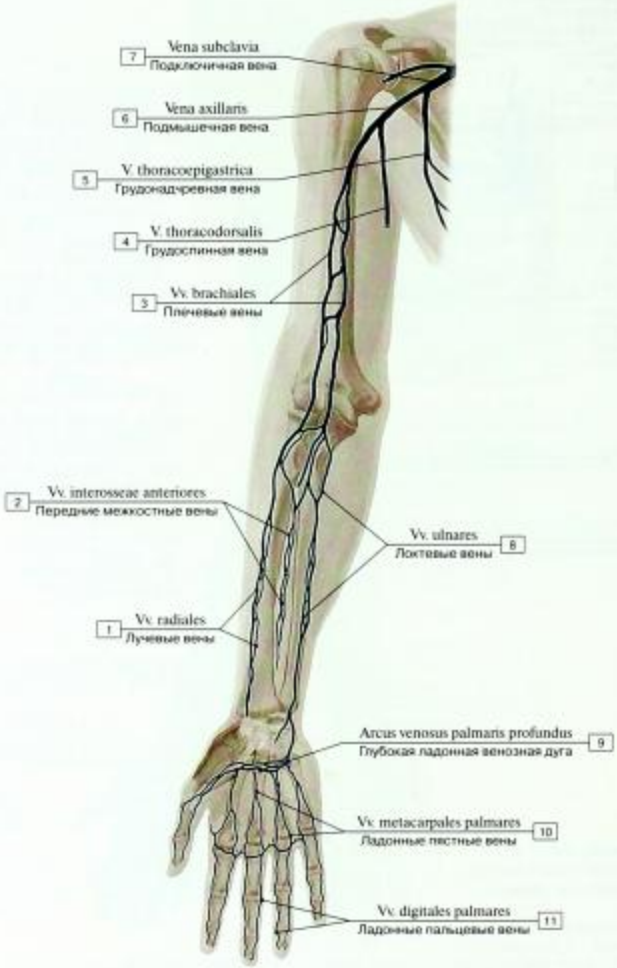

Рис. 942. Глубокие вены верхней конечности (схема):

1 – Radial veins; 2 – Anterior interosseous veins; 3 – Brachial veins; 4 – Thoracodorsal vein; 5 – Thoraco-epigastric vein; 6 – Axillary vein; 7 – Subclavian vein; 8 – Ulnar veins; 9 – Deep venous palmar arch; 10 – Palmar metacarpal veins; 11 – Palmar digital veins

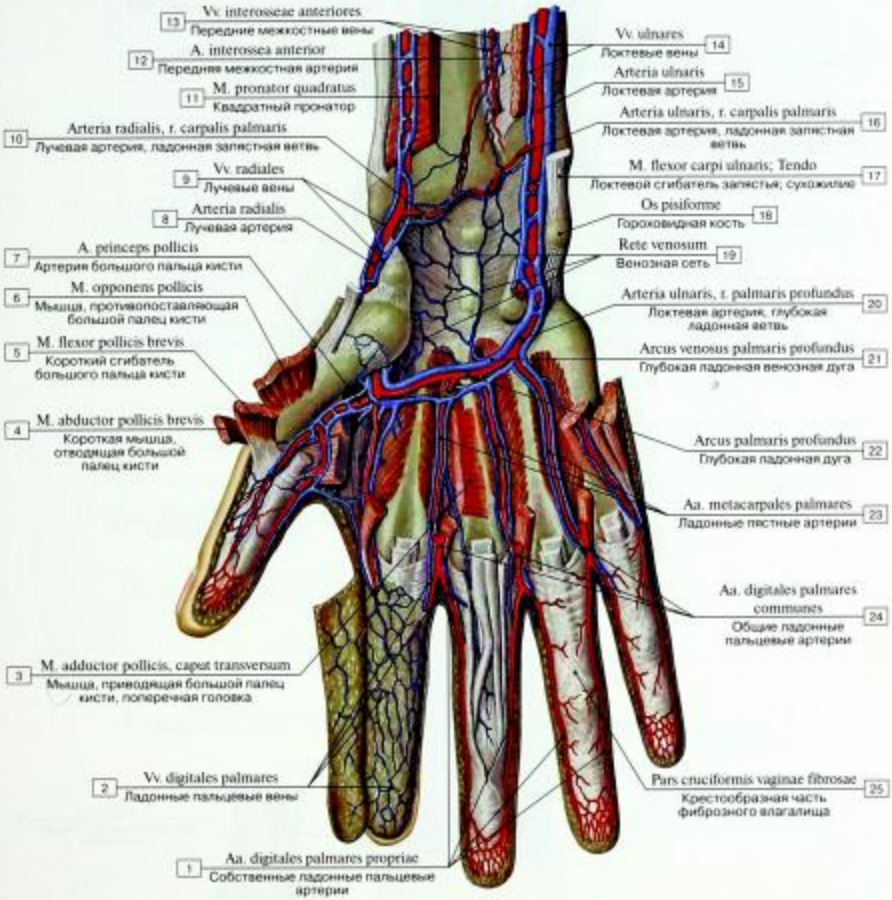

Рис. 943. Глубокие вены ладонной стороны кисти:

1 – Proper palmar digital arteries; 2 – Palmar digital veins; 3 – Adductor pollicis, transverse head; 4 – Abductor pollicis brevis; 5 – Flexor pollicis brevis; 6 – Opponens pollicis; 7 – Princeps pollicis artery; 8 – Radial artery; 9 – Radial veins; 10 – Radial artery, palmar carpal branch; 11 – Pronator quadratus; 12 – Anterior interosseous artery; 13 – Anterior interosseous veins; 14 – Ulnar veins; 15 – Ulnar artery; 16 – Ulnar artery, palmar carpal branch; 17 – Flexor carpi ulnaris; Tendon; 18 – Pisiform; 19 – Venous plexus; 20 – Ulnar artery, deep palmar branch; 21 – Deep venous palmar arch; 22 – Deep palmar arch; 23 – Palmar metacarpal arteries; 24 – Common palmar digital arteries; 25 – Cruciform part of fibrous sheath

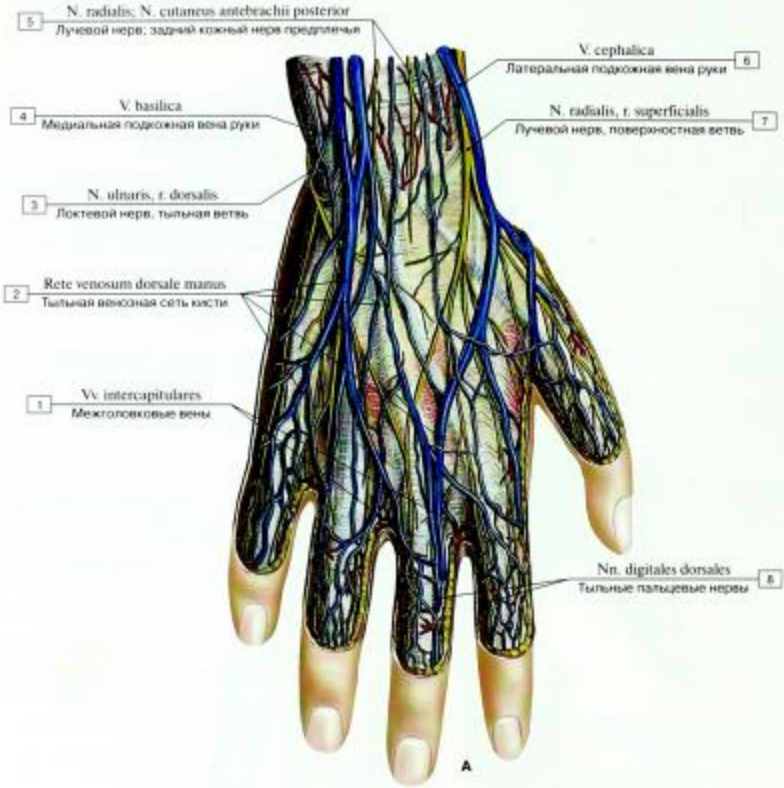

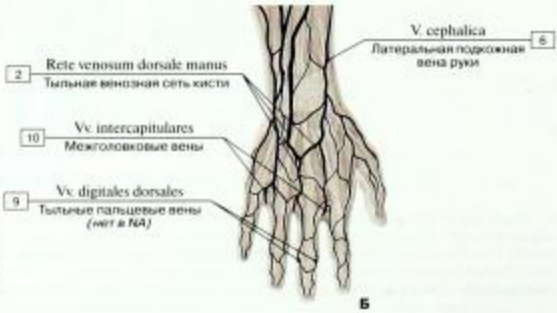

Рис. 944. Поверхностные тыльные вены кисти, правой (А – общий вид, Б – схема):

1 – Intercapitular veins; 2 – Dorsal venous network of hand; 3 – Ulnar nerve, dorsal branch; 4 – Basilic vein; 5 – Radial nerve; Posterior cutaneous nerve of forearm; Posterior antebrachial cutaneous nerve; 6 – Cephalic vein; 7 – Radial nerve, superficial branch; 8 – Dorsal digital nerves; 9 – Dorsal digital veins; 10 – Intercapitular veins

Рис. 945. Латеральная и медиальная подкожные вены руки:

1 – Radial artery; 2 – Radial nerve, superficial branch; 3 – Cephalic vein; 4 – Musculocutaneous nerve; Lateral cutaneous nerve of forearm; Lateral antebrachial cutaneous nerve; 5 – Median antebrachial vein; Median vein of forearm; 6 – Median cubital vein; 7 – Basilic vein; 8 – Medial cutaneous nerve of arm; Medial brachial cutaneous nerve; 9 – Medial cutaneous nerve of forearm; Medial antebrachial cutaneous nerve; 10 – Medial cutaneous nerve of forearm; Medial antebrachial cutaneous nerve, posterior branch; 11 – Medial cutaneous nerve of forearm; Medial antebrachial cutaneous nerve, anterior branch; 12 – Median basilic vein; 13 – Ulnar nerve, palmar branch; 14 – Median nerve, palmar branch

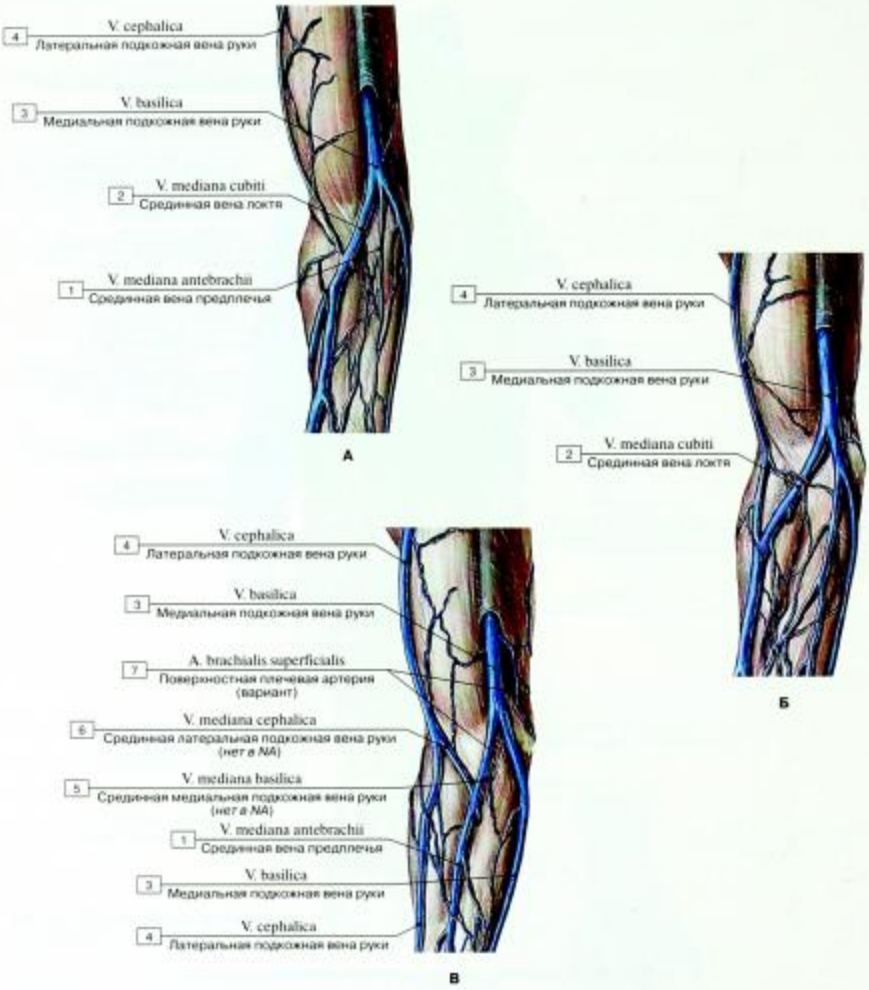

Рис. 946. Варианты вен локтевой области, вид спереди:

1 – Median antebrachial vein; Median vein of forearm; 2 – Median cubital vein; 3 – Basilic vein; 4 – Cephalic vein; 5 – Median basilic vein; 6 – Median cephalic vein; 7 – Superficial brachial artery (var.)

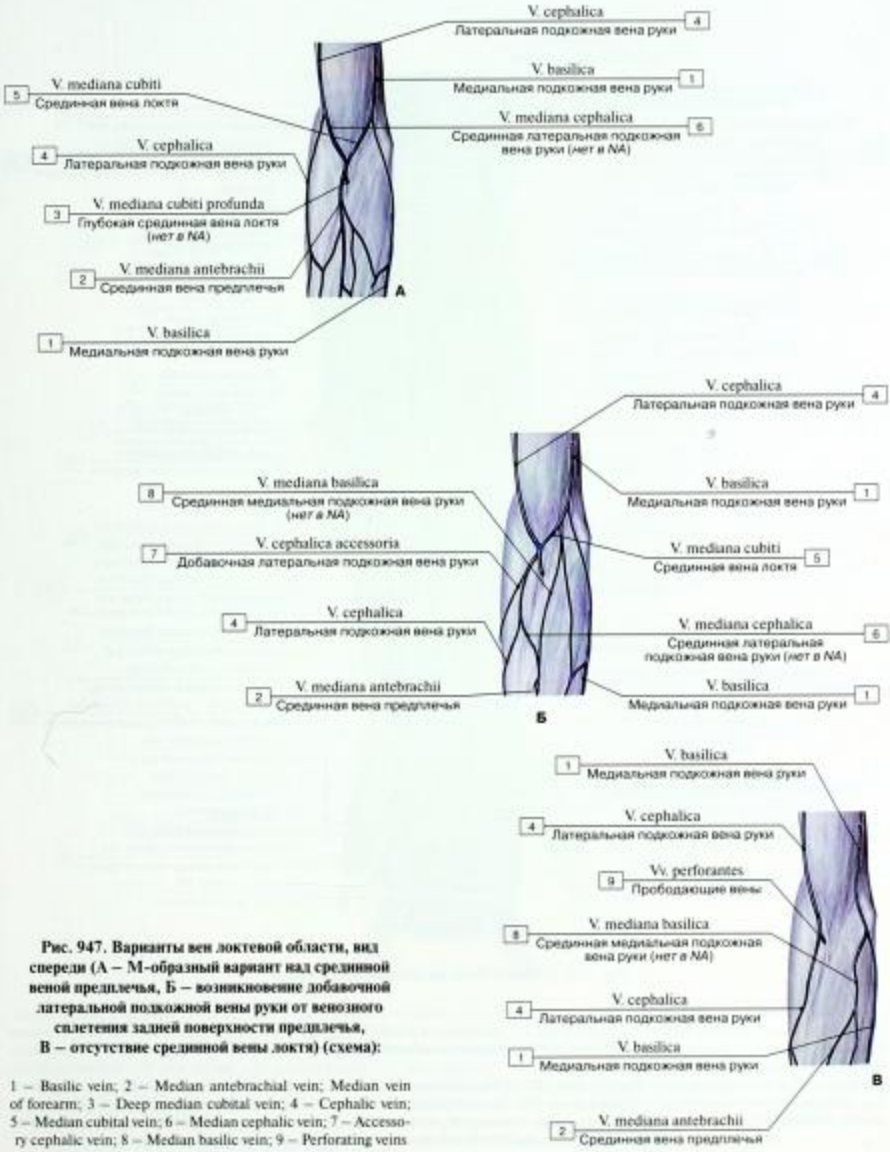

Рис. 947. Варианты вен локтевой области, вид спереди (А – М-образный вариант над срединной веной предплечья, Б – возникновение добавочной латеральной подкожной вены руки от венозного сплетения задней поверхности предплечья, В – отсутствие срединной вены локтя) (схема):

1 – Basilic vein; 2 – Median antebrachial vein; Median vein of forearm; 3 – Deep median cubital vein; 4 – Cephalic vein; 5 – Median cubital vein; 6 – Median cephalic vein; 7 – Accessory cephalic vein; 8 – Median basilic vein; 9 – Perforating veins

Рис. 948. Глубокие вены предплечья, вид спереди:

1 – Princeps pollicis artery, branches; 2 – Flexor pollicis brevis; 3 – Abductor pollicis brevis; 4 – Radial artery, superficial palmar branch; 5 – Cephalic vein; 6 – Radial artery; 7 – Radial veins; 8 – Antebrachial fascia; 9 – Pronator teres; 10 – Brachioradialis; 11 – Common interosseous artery; 12 – Radial recurrent artery; 13 – Radial nerve, superficial branch; 14 – Radial nerve, deep branch; 15 – Anastomotic vessel (between superficial and deep veins of upper limb); 16 – Cephalic vein; 17 – Biceps brachii; 18 – Basilic vein; 19 – Inferior ulnar collateral artery; 20 – Brachial veins; 21 – Brachial artery; 22 – Ulnar recurrent artery; 23 – Ulnar artery; 24 – Ulnar veins; 25 – Veins comitans; 26 – Anterior interosseous artery; 27 – Median nerve; 28 – Flexor digitorum profundus; 29 – Flexor digitorum profundus and Flexor carpi radialis; Tendons; 30 – Flexor retinaculum; 31 – Ulnar nerve, superficial branch; 32 – Ulnar artery, deep palmar branch; 33 – Superficial palmar arch; 34 – Abductor digiti minimi; 35 – Palmar digital veins; 36 – Common palmar digital arteries

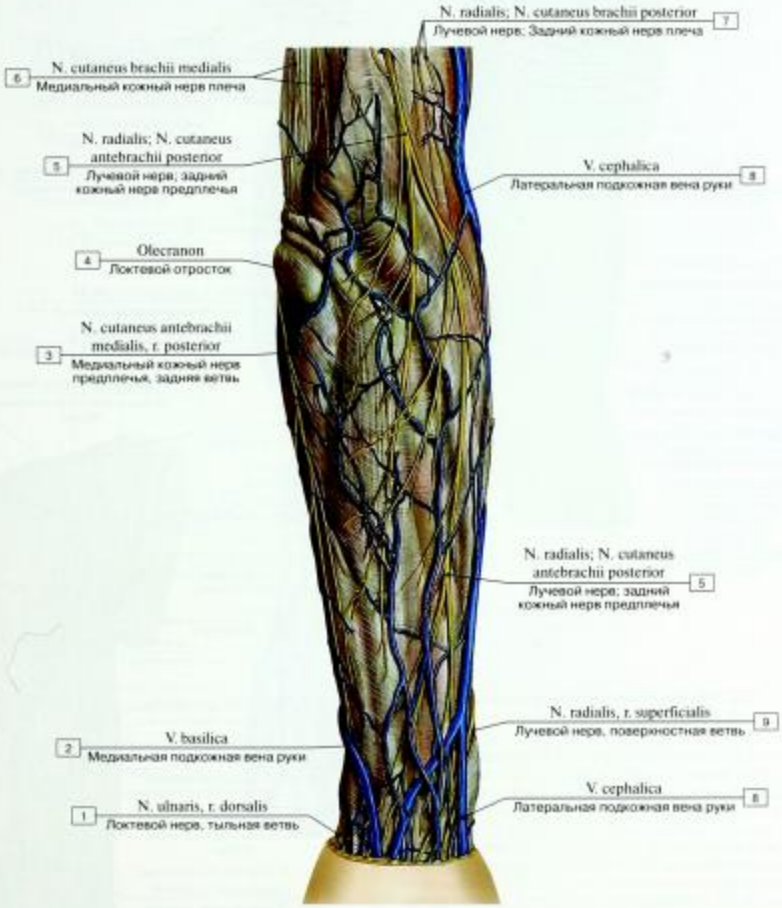

Рис. 949. Поверхностные вены предплечья, вид сзади:

1 – Ulnar nerve, dorsal branch; 2 – Basilic vein; 3 – Medial cutaneous nerve of forearm; Medial antebrachial cutaneous nerve, posterior branch; 4 – Olecranon; 5 – Radial nerve; Posterior cutaneous nerve of forearm; Posterior antebrachial cutaneous nerve; 6 – Medial cutaneous nerve of arm; Medial brachial cutaneous nerve; 7 – Radial nerve; Posterior cutaneous nerve of arm; Posterior brachial cutaneous nerve; 8 – Cephalic vein; 9 – Radial nerve, superficial branch

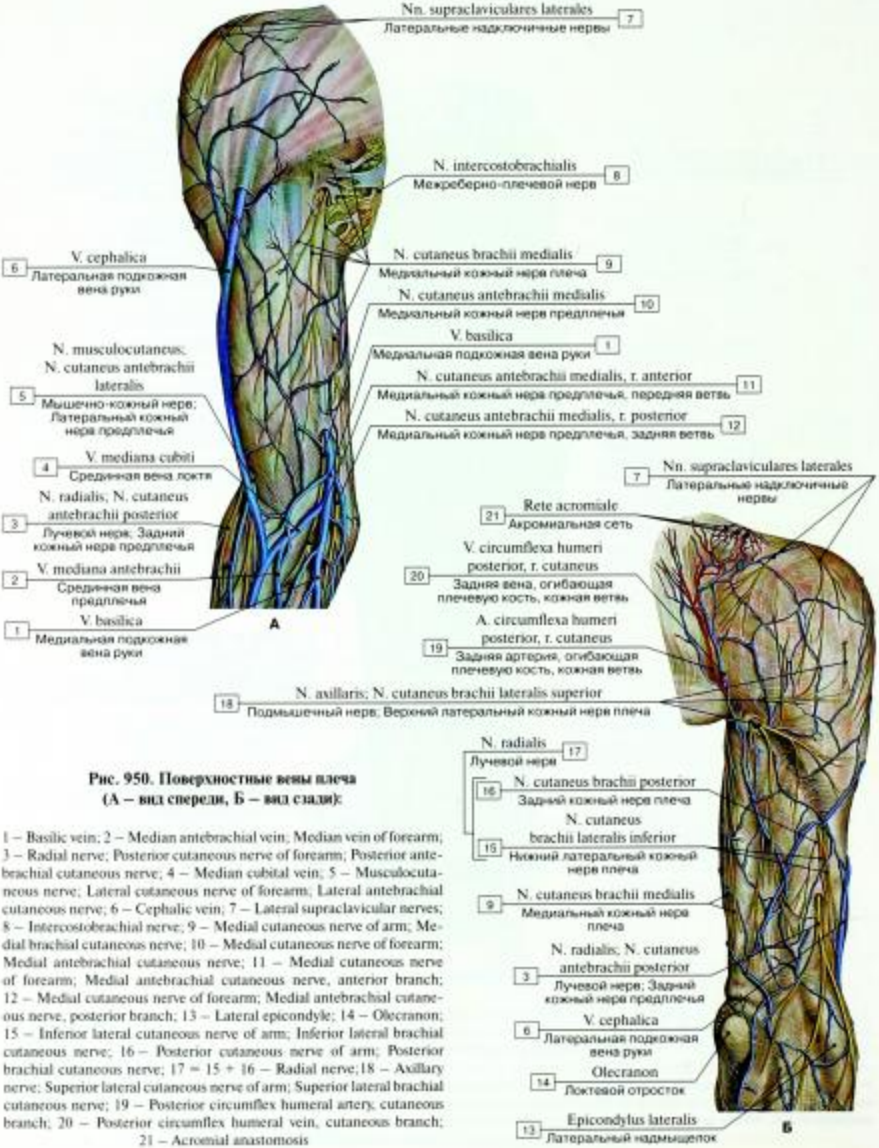

Рис. 950. Поверхностные вены плеча (А – вид спереди, Б – вид сзади):

1 – Basilic vein; 2 – Median antebrachial vein; Median vein of forearm; 3 – Radial nerve; Posterior cutaneous nerve of forearm; Posterior antebrachial cutaneous nerve; 4 – Median cubital vein; 5 – Musculocutaneous nerve; Lateral cutaneous nerve of forearm; Lateral antebrachial cutaneous nerve; 6 – Cephalic vein; 7 – Lateral supraclavicular nerves; 8 – Intercostobrachial nerve; 9 – Medial cutaneous nerve of arm; Medial brachial cutaneous nerve; 10 – Medial cutaneous nerve of forearm; Medial antebrachial cutaneous nerve; 11 – Medial cutaneous nerve of forearm; Medial antebrachial cutaneous nerve, anterior branch; 12 – Medial cutaneous nerve of forearm; Medial antebrachial cutaneous nerve, posterior branch; 13 – Lateral epicondyle; 14 – Olecranon; 15 – Inferior lateral cutaneous nerve of arm; Inferior lateral brachial cutaneous nerve; 16 – Posterior cutaneous nerve of arm; Posterior brachial cutaneous nerve; 17 = 15 + 16 – Radial nerve;18 – Axillary nerve; Superior lateral cutaneous nerve of arm; Superior lateral brachial cutaneous nerve; 19 – Posterior circumflex humeral artery, cutaneous branch; 20 – Posterior circumflex humeral vein, cutaneous branch; 21 – Acromial anastomosis

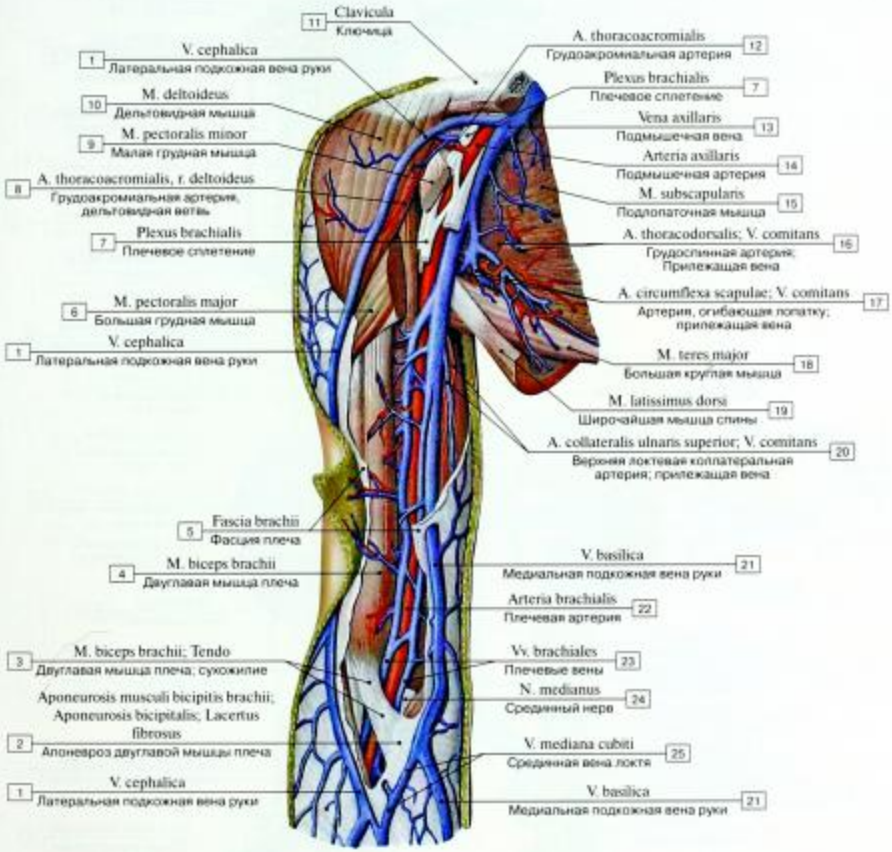

Рис. 951. Глубокие вены плеча, вид спереди:

1 – Cephalic vein; 2 – Bicipital aponeurosis; 3 – Biceps brachii; Tendon; 4 – Biceps brachii; 5 – Brachial fascia; 6 – Pectoralis major; 7 – Brachial plexus; 8 – Thoraco-acromial artery, deltoid branch; 9 – Pectoralis minor; 10 – Deltoid; 11 – Clavicle; 12 – Thoraco-acromial artery; 13 – Axillary vein; 14 – Axillary artery; 15 – Subscapularis; 16 – Thoracodorsal artery; Vein comitans; 17 – Circumflex scapular artery; Vein comitans; 18 – Teres major; 19 – Latissimus dorsi; 20 – Superior ulnar collateral artery; Vein comitans; 21 – Basilic vein; 22 – Brachial artery; 23 – Brachial veins; 24 – Median nerve; 25 – Median cubital vein

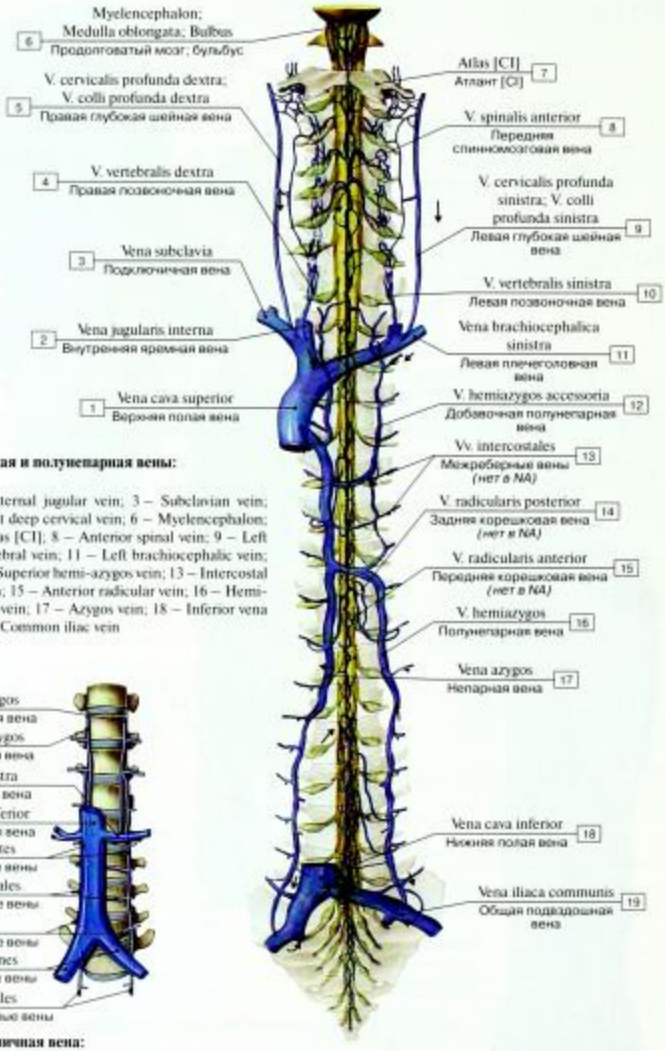

Рис. 952. Непарная и полунепарная вены:

1 – Superior vena cava; 2 – Internal jugular vein; 3 – Subclavian vein; 4 – Right vertebral vein; 5 – Right deep cervical vein; 6 – Myelencephalon; Medulla oblongata; Bulb; 7 – Atlas [C1]; 8 – Anterior spinal vein; 9 – Left deep cervical vein; 10 – Left vertebral vein; 11 – Left brachiocephalic vein; 12 – Accessory hemi-azygos vein; Superior hemi-azygos vein; 13 – Intercostal veins; 14 – Posterior radicular vein; 15 – Anterior radicular vein; 16 – Hemi-azygos vein; Inferior hemi-azygos vein; 17 – Azygos vein; 18 – Inferior vena cava; 19 – Common iliac vein

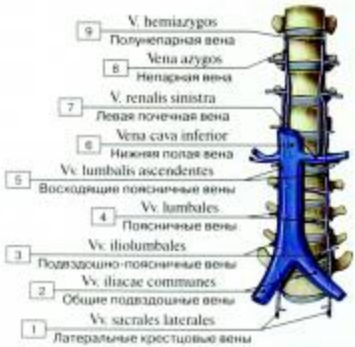

Рис. 953. Поясничная вена:

1 – Lateral sacral veins; 2 – Common iliac veins; 3 – Iliolumbar veins; 4 – Lumbar veins; 5 – Ascending lumbar veins; 6 – Inferior vena cava; 7 – Left renal vein; 8 – Azygos vein; 9 – Hemi-azygos vein; Inferior hemi-azygos vein

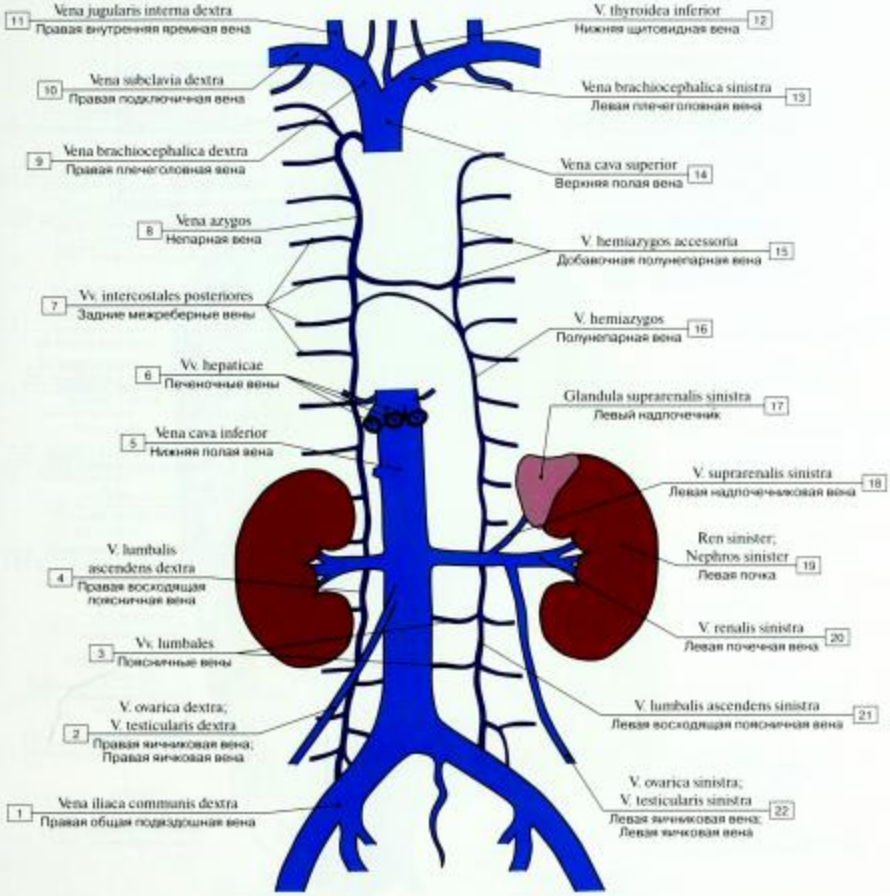

Рис. 954. Непарная и полунепарная вены (схема):

1 – Right common iliac vein; 2 – Right ovarian vein; Right testicular vein; 3 – Lumbar veins; 4 – Right ascending lumbar vein; 5 – Inferior vena cava; 6 – Hepatic veins; 7 – Posterior intercostal veins; 8 – Azygos vein; 9 – Right brachiocephalic vein; 10 – Right subclavian vein; 11 – Right internal jugular vein; 12 – Inferior thyroid vein; 13 – Left brachiocephalic vein; 14 – Superior vena cava; 15 – Accessory hemi-azygos vein; Superior hemi-azygos vein; 16 – Hemi-azygos vein; Inferior hemi-azygos vein; 17 – Left suprarenal gland; Left adrenal gland; 18 – Left suprarenal vein; 19 – Left kidney; 20 – Left renal vein; 21 – Left ascending lumbar vein; 22 – Left ovarian vein; Left testicular vein

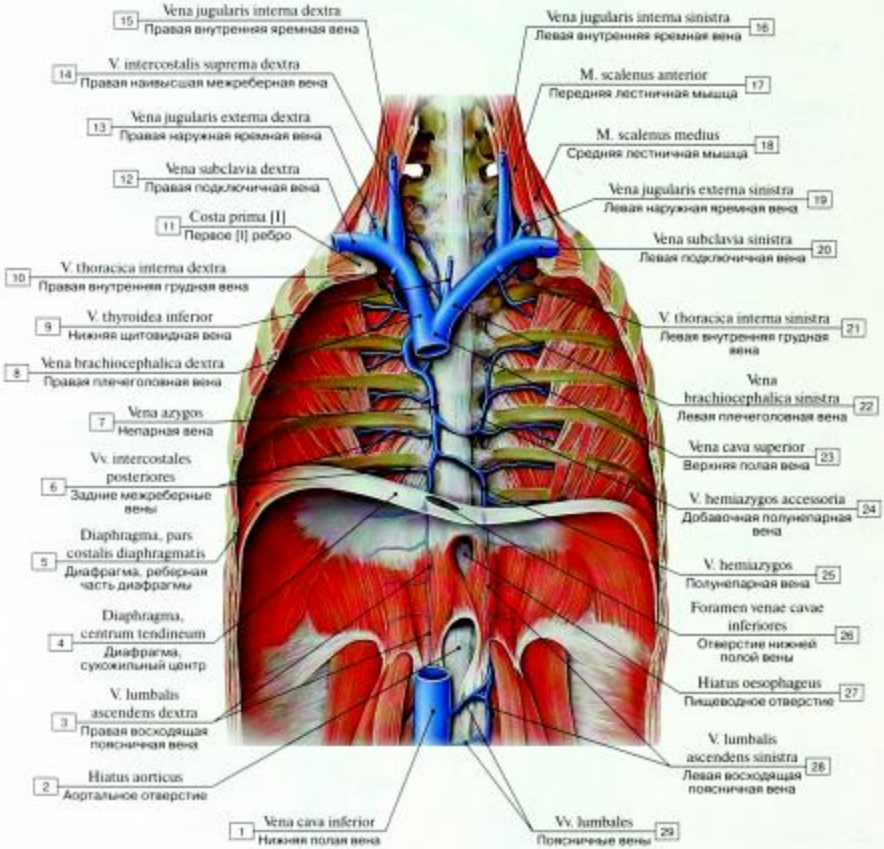

Рис. 955. Формирование верхней полой вены, вид спереди:

1 – Inferior vena cava; 2 – Aortic hiatus; 3 – Right ascending lumbar vein; 4 – Diaphragm, central tendon; 5 – Diaphragm, costal part; 6 – Posterior intercostal veins; 7 – Azygos vein; 8 – Right brachiocephalic vein; 9 – Inferior thyroid vein; 10 – Right internal thoracic vein; 11 – First rib [I]; 12 – Right subclavian vein; 13 – Right external jugular vein; 14 – Right supreme intercostal vein; 15 – Right internal jugular vein; 16 – Left internal jugular vein; 17 – Scalenus anterior; Anterior scalene; 18 – Scalenus medius; Middle scalene; 19 – Left external jugular vein; 20 – Left subclavian vein; 21 – Left internal thoracic vein; 22 – Left brachiocephalic vein; 23 – Superior vena cava; 24 – Accessory hemi-azygos vein; Superior hemi-azygos vein; 25 – Hemi-azygos vein; Inferior hemi-azygos vein; 26 – Caval opening; 27 – Oesophageal hiatus; 28 – Left ascending lumbar vein; 29 – Lumbar veins

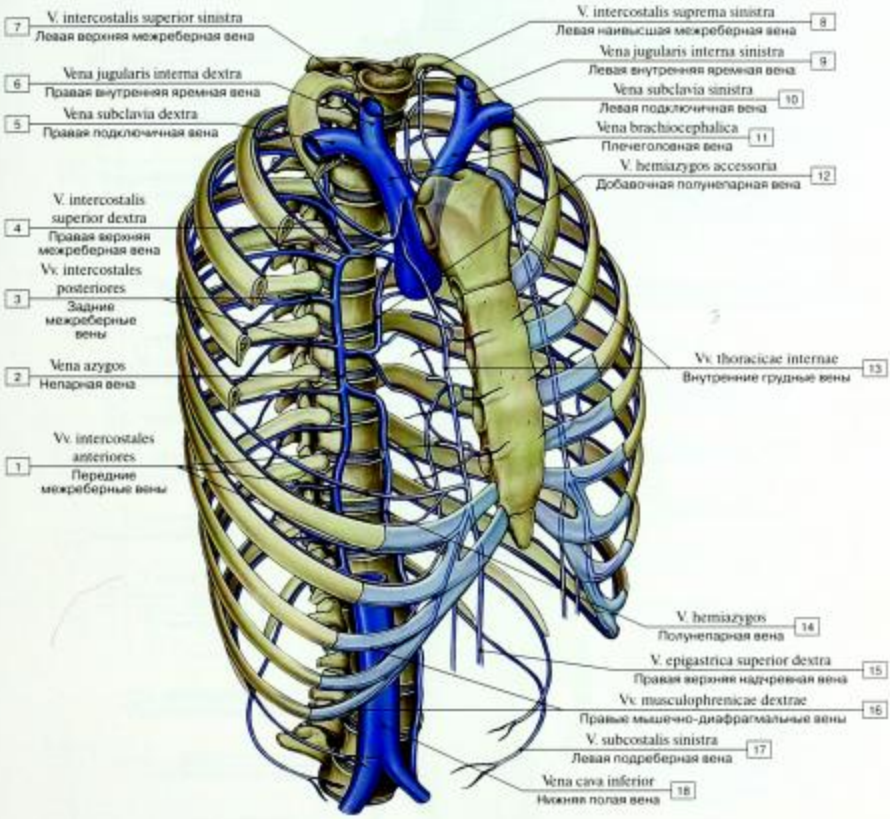

Рис. 956. Вены грудной клетки, вид спереди, сбоку:

1 – Anterior intercostal veins; 2 – Azygos vein; 3 – Posterior intercostal veins; 4 – Right superior intercostal vein; 5 – Right subclavian vein; 6 – Right internal jugular vein; 7 – Left superior intercostal vein; 8 – Left supreme intercostal vein; 9 – Left internal jugular vein; 10 – Left subclavian vein; 11 – Brachiocephalic vein; 12 – Accessory hemi-azygos vein; Superior hemi-azygos vein; 13 – Internal thoracic veins; 14 – Hemi-azygos vein; Inferior hemi-azygos vein; 15 – Right superior epigastric vein; 16 – Right musculophrenic veins; 17 – Left subcostal vein; 18 – Inferior vena cava

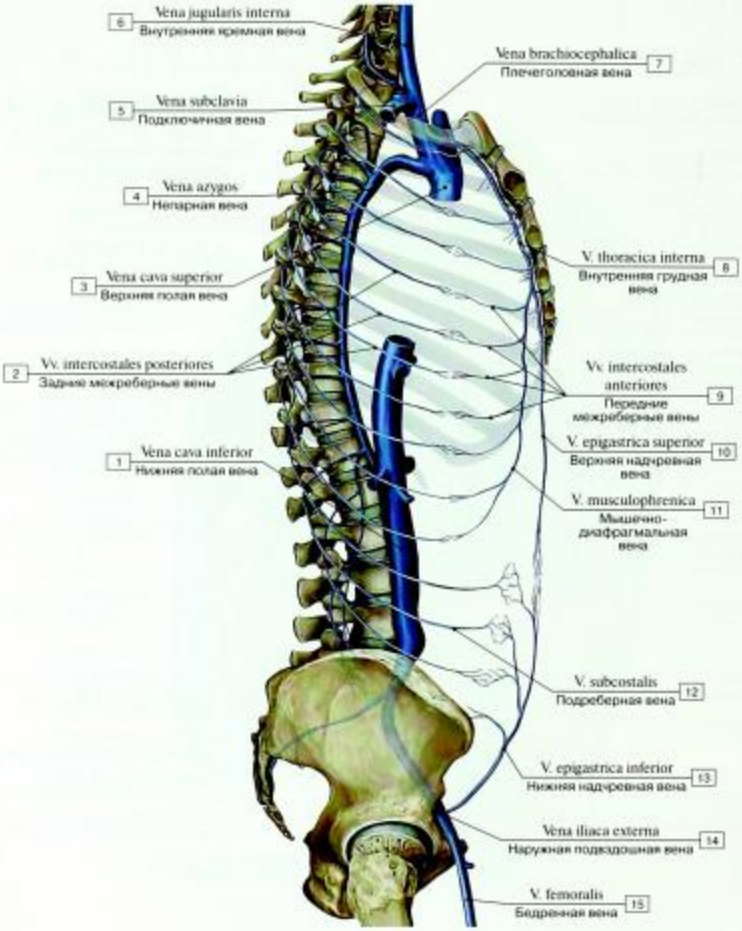

Рис. 957. Вены стенок туловища, вид сбоку:

1 – Inferior vena cava; 2 – Posterior intercostal veins; 3 – Superior vena cava; 4 – Azygos vein; 5 – Subclavian vein; 6 – Internal jugular vein; 7 – Brachiocephalic vein; 8 – Internal thoracic vein; 9 – Anterior intercostal veins; 10 – Superior epigastric vein; 11 – Musculophrenic vein; 12 – Subcostal vein; 13 – Inferior epigastric vein; 14 – External iliac vein; 15 – Femoral vein

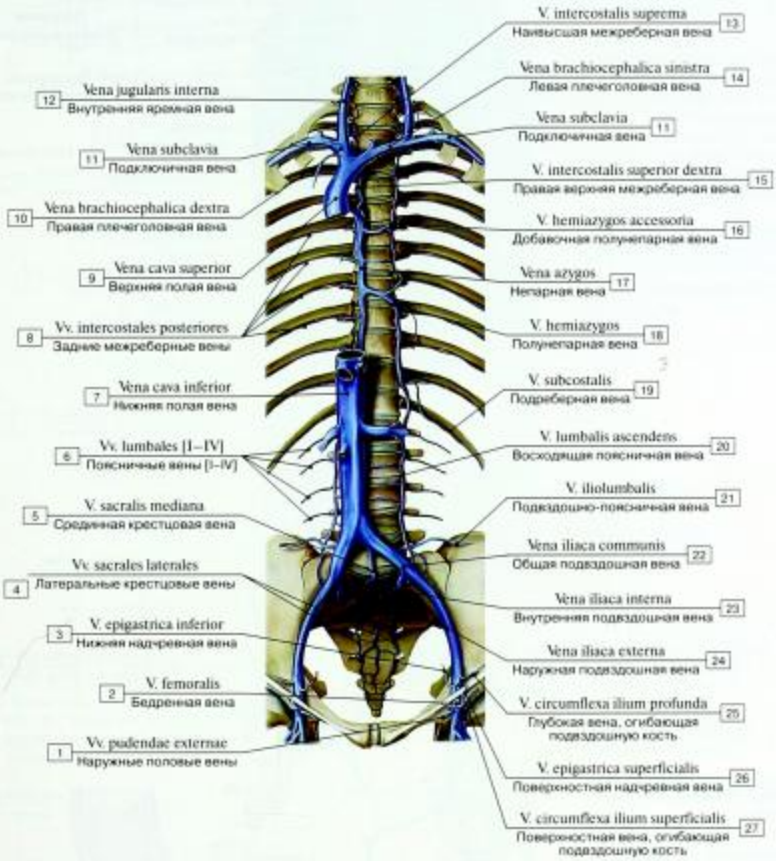

Рис. 958. Формирование верхней и нижней полых вен, вид спереди:

1 – External pudendal veins; 2 – Femoral vein; 3 – Inferior epigastric vein; 4 – Lateral sacral veins; 5 – Median sacral vein; 6 – Lumbar veins [I–IV]; 7 – Inferior vena cava; 8 – Posterior intercostal veins; 9 – Superior vena cava; 10 – Right brachiocephalic vein; 11 – Subclavian vein; 12 – Internal jugular vein; 13 – Supreme intercostal vein; 14 – Left brachiocephalic vein; 15 – Right superior intercostal vein; 16 – Accessory hemi-azygos vein; Superior hemi-azygos vein; 17 – Azygos vein; 18 – Hemi-azygos vein; Inferior hemi-azygos vein; 19 – Subcostal vein; 20 – Ascending lumbar vein; 21 – Iliolumbar vein; 22 – Common iliac vein; 23 – Internal iliac vein; 24 – External iliac vein; 25 – Deep circumflex iliac vein; 26 – Superficial epigastric vein; 27 – Superficial circumflex iliac vein

Краткий обзор вен стенки туловища.

Вены стенки туловища впадают в системы полых и непарной вен. В пределах системы полой вены можно различить области притоков верхней и нижней полых вен.

Притоки верхней полой вены.
- Наивысшая межреберная вена (плечеголовная вена)
- Передние межреберные вены (внутренняя грудная вена, подключичная вена)
- Верхняя надчревная вена (внутренняя грудная вена, подключичная вена)
- Латеральная грудная вена (подмышечная вена)
- Грудонадчревные вены (подмышечная вена)

Притоки нижней полой вены.
- Задние межреберные вены
- Подреберные вены
- Поясничные вены (I – IV)

→ Восходящая поясничная вена

- Подвздошно-поясничная вена
- Срединная крестцовая вена
- Латеральная крестцовая вена

→ Общая подвздошная вена

- Глубокая вена, огибающая подвздошную кость
- Нижняя надчревная вена

→ Наружная подвздошная вена

- Запирательная вена
- Внутренняя половая вена

→ Внутренняя подвздошная вена

- Наружные половые вены
- Поверхностная вена, огибающая подвздошную кость
- Поверхностная надчревная вена

→ Бедренная вена

Притоки непарной вены.
- Задние межреберные вены
- Верхние межреберные вены
- Полунепарная вена
- Добавочная полунепарная вена
- Вены позвоночного столба

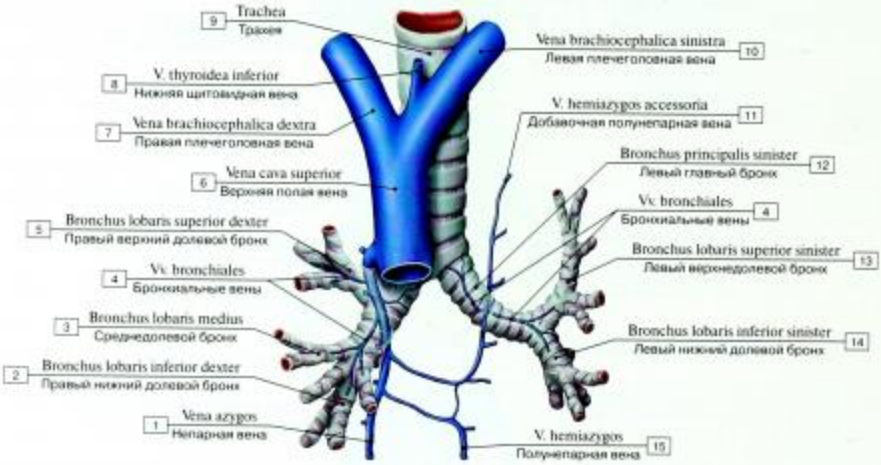

Рис. 959. Бронхиальные вены, вид спереди:

1 – Azygos vein; 2 – Right inferior lobar bronchus; 3 – Middle lobar bronchus; 4 – Bronchial veins; 5 – Right superior lobar bronchus; 6 – Superior vena cava; 7 – Right brachiocephalic vein; 8 – Inferior thyroid vein; 9 – Trachea; 10 – Left brachiocephalic vein; 11 – Accessory hemi-azygos vein; Superior hemi-azygos vein; 12 – Left main bronchus; 13 – Left superior lobar bronchus; 14 – Left inferior lobar bronchus; 15 – Hemi-azygos vein; Inferior hemi-azygos vein

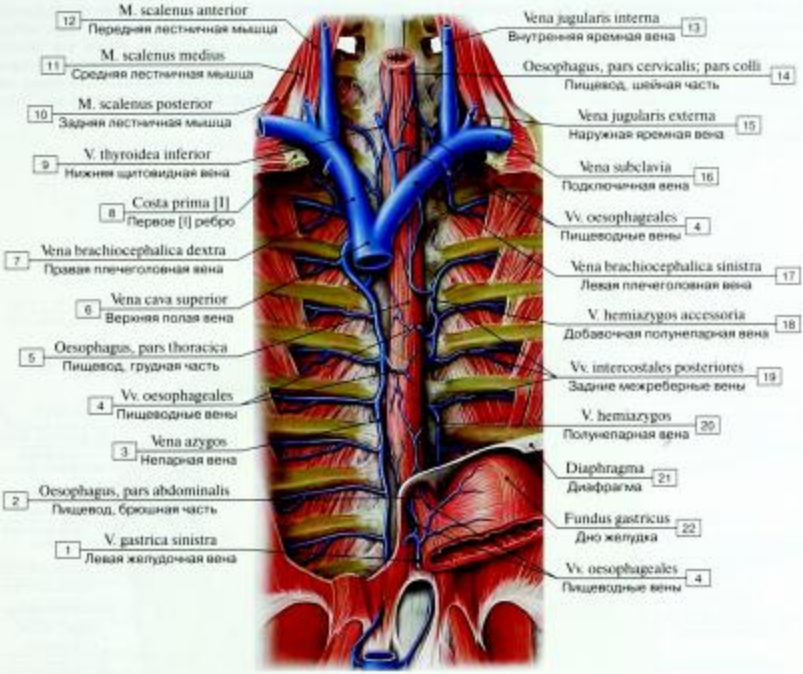

Рис. 960. Вены пищевода, вид спереди:

1 – Left gastric vein; 2 – Oesophagus, abdominal part; 3 – Azygos vein; 4 – Oesophageal veins; 5 – Oesophagus, thoracic part; 6 – Superior vena cava; 7 – Right brachiocephalic vein; 8 – First rib [I]; 9 – Inferior thyroid vein; 10 – Scalenus posterior; Posterior scalene; 11 – Scalenus medius; Middle scalene; 12 – Scalenus anterior; Anterior scalene; 13 – Internal jugular vein; 14 – Oesophagus, cervical part; 15 – External jugular vein; 16 – Subclavian vein; 17 – Left brachiocephalic vein; 18 – Accessory hemi-azygos vein; Superior hemi-azygos vein; 19 – Posterior intercostal veins; 20 – Hemi-azygos vein; Inferior hemi-azygos vein; 21 – Diaphragm; 22 – Fundus of stomach

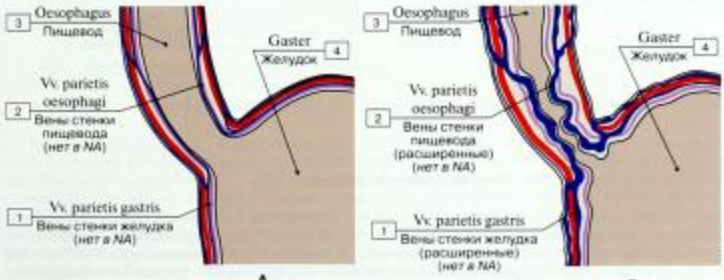

Рис. 961. Венозное сплетение в подслизистой основе зоны перехода пищевода в желудок (А – нормальное состояние, Б – варикозное расширение вен) (схема):

1 – Veins of wall of stomach; 2 – Veins of wall of oesophagus; 3 – Oesophagus; 4 – Stomach

Рис. 961. Подслизистые венозные сплетения и варикозные расширения вен пищевода.

Наименьшие притоки пищеводных вен проникают через все слои стенки пищевода совместно с ветвями артерий в собственную пластинку слизистой оболочки. В прилегающей, более толстой подслизистой основе они образуют обширное сплетение, которое способствует функциональному закрытию пищевода в месте соединения его грудной и брюшной частей. Это венозное сплетение продолжается в аналогичное сплетение входа в желудок. При любом препятствии портального венозного оттока эти анастомозы обеспечивают коллатеральный путь, по которому кровь может оттекать в подслизистые венозные сплетения пищевода, вызывая в них варикозные расширения вен. Это может сопровождаться расширением вен желудка.

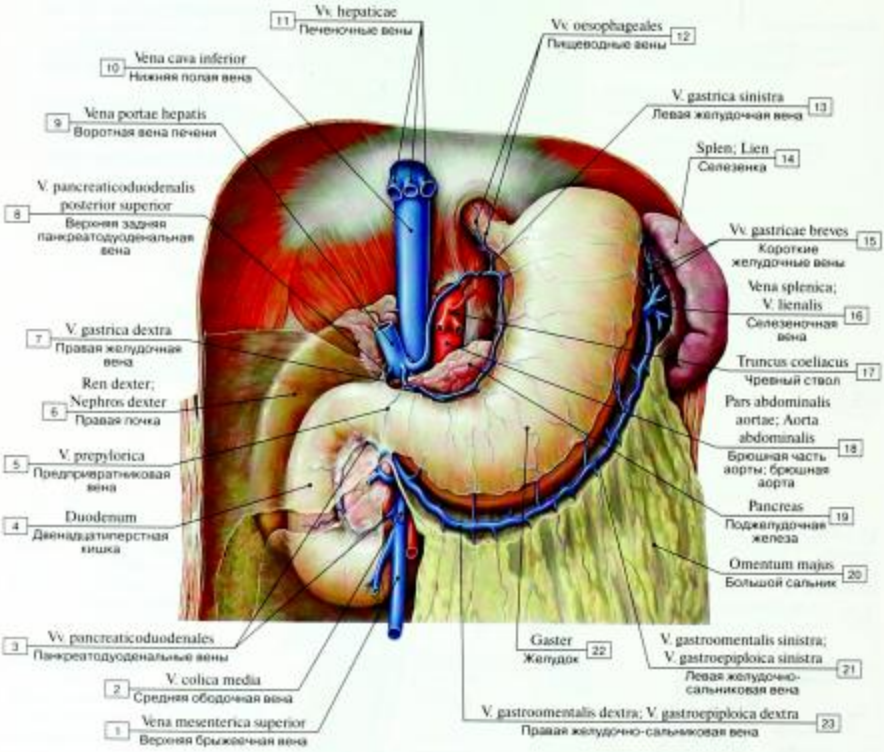

Рис. 962. Вены желудка, вид спереди:

1 – Superior mesenteric vein; 2 – Middle colic vein; 3 – Pancreaticoduodenal veins; 4 – Duodenum; 5 – Prepyloric vein; 6 – Right kidney; 7 – Right gastric vein; 8 – Superior posterior pancreaticoduodenal vein; 9 – Hepatic portal vein; 10 – Inferior vena cava; 11 – Hepatic veins; 12 – Oesophageal veins; 13 – Left gastric vein; 14 – Spleen; 15 – Short gastric veins; 16 – Splenic vein; 17 – Coeliac trunk; 18 – Abdominal aorta; 19 – Pancreas; 20 – Greater omentum; 21 – Left gastro-omental vein; Left gastro-epiploic vein; 22 – Stomach; 23 – Right gastro-omental vein; Right gastro-epiploic vein

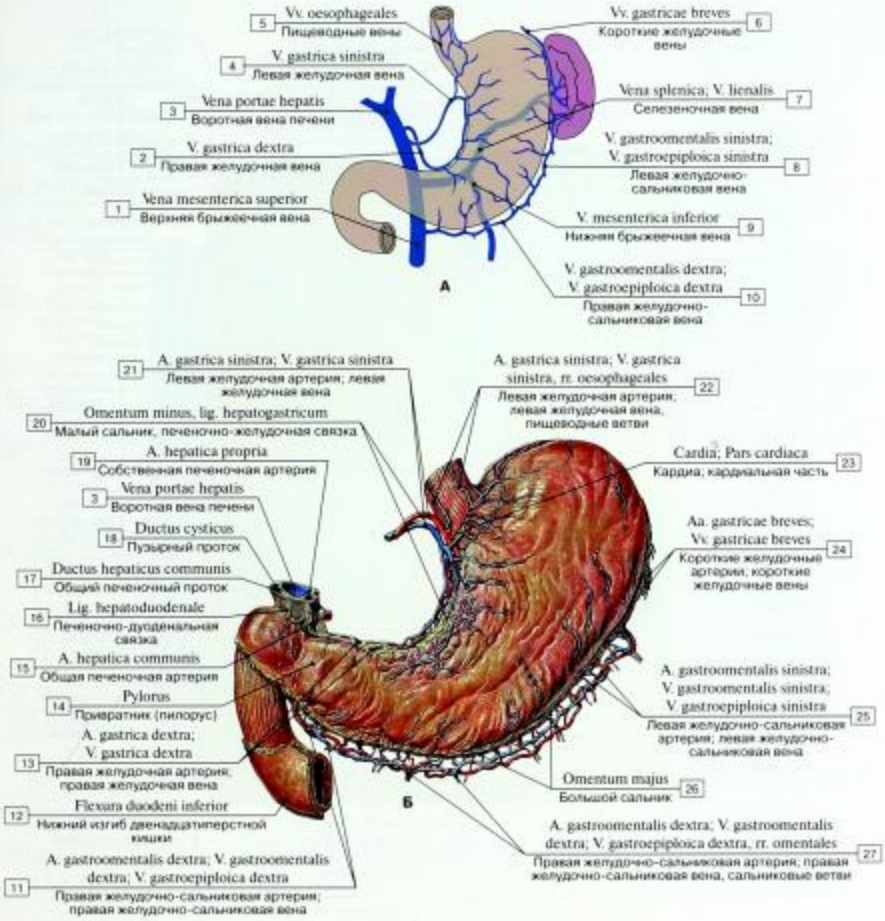

Рис. 963. Вены желудка (А – схема, Б – общий вид, серозная оболочка удалена):

1 – Superior mesenteric vein; 2 – Right gastric vein; 3 – Hepatic portal vein; 4 – Left gastric vein; 5 – Oesophageal veins; 6 – Short gastric veins; 7 – Splenic vein; 8 – Left gastro-omental vein; Left gastro-epiploic vein; 9 – Inferior mesenteric vein; 10 – Right gastro-omental vein; Right gastro-epiploic vein; 11 – Right gastro-omental artery; Right gastro-epiploic artery; Right gastro-omental vein; Right gastro-epiploic vein; 12 – Inferior duodenal flexure; 13 – Right gastric artery; Right gastric vein; 14 – Pylorus; 15 – Common hepatic artery; 16 – Hepatoduodenal ligament; 17 – Common hepatic duct;18 – Cystic duct; 19 – Hepatic artery proper; 20 – Lesser omentum, hepatogastric ligament; 21 – Left gastric artery; Left gastric vein; 22 – Left gastric artery; Left gastric vein, oesophageal branches; 23 – Cardia; Cardial part; 24 – Short gastric arteries; Short gastric veins; 25 – Left gastro-omental artery; Left gastro-epiploic artery; Left gastro-omental vein; Left gastro-epiploic vein; 26 – Greater omentum; 27 – Right gastro-omental artery; Right gastro-epiploic artery; Right gastro-omental vein; Right gastro-epiploic vein, omental branches

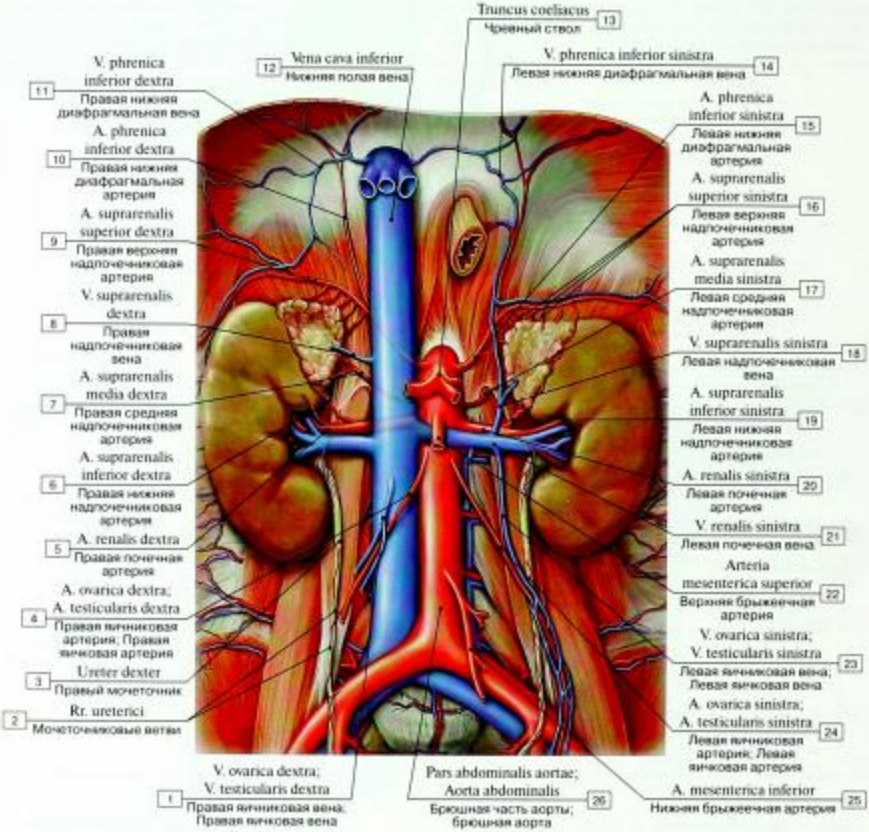

Рис. 964. Вены брюшной полости, вид спереди:

1 – Right ovarian vein; Right testicular vein; 2 – Ureteric branches; 3 – Right ureter; 4 – Right ovarian artery; Right testicular artery; 5 – Right renal artery; 6 – Right inferior suprarenal artery; 7 – Right middle suprarenal artery; 8 – Right suprarenal vein; 9 – Right superior suprarenal artery; 10 – Right inferior phrenic artery; 11 – Right inferior phrenic vein; 12 – Inferior vena cava; 13 – Coeliac trunk; 14 – Left inferior phrenic vein; 15 – Left inferior phrenic artery; 16 – Left superior suprarenal artery; 17 – Left middle suprarenal artery; 18 – Left suprarenal vein; 19 – Left inferior suprarenal artery; 20 – Left renal artery; 21 – Left renal vein; 22 – Superior mesenteric artery; 23 – Left ovarian vein; Left testicular vein; 24 – Left ovarian artery; Left testicular artery; 25 – Inferior mesenteric artery; 26 – Abdominal aorta

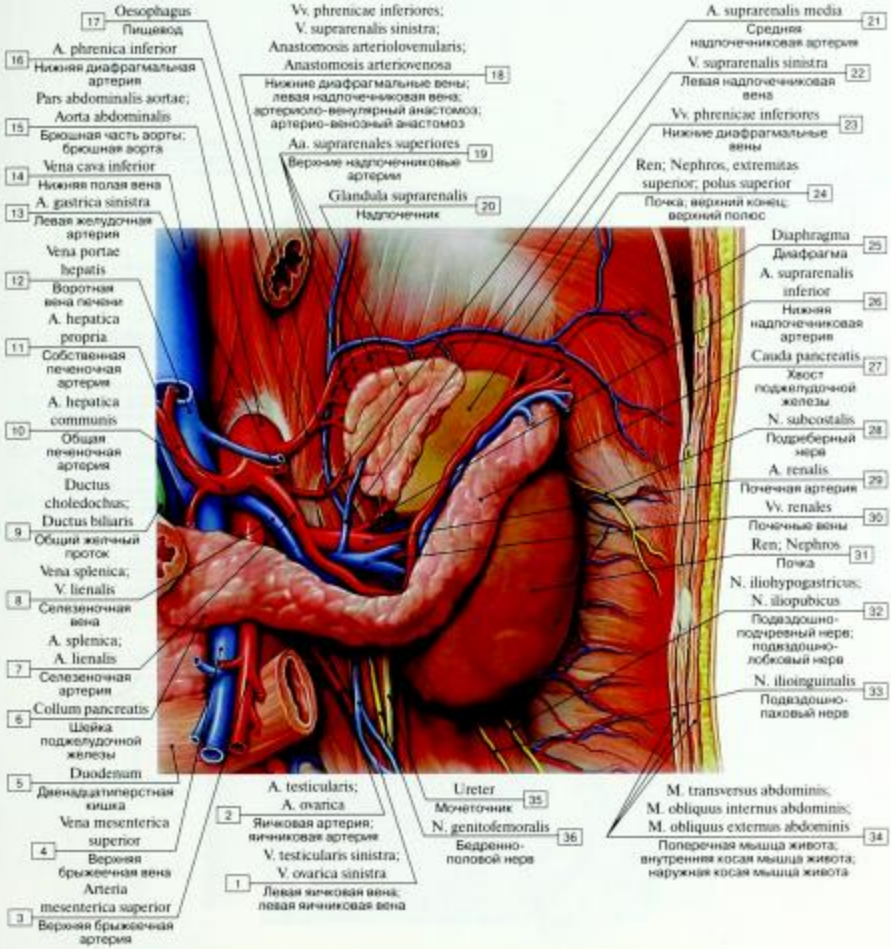

Рис. 965. Вены почки, надпочечника (левых) и поджелудочной железы:

1 – Left testicular vein; Left ovarian vein; 2 – Testicular artery; Ovarian artery; 3 – Superior mesenteric artery; 4 – Superior mesenteric vein; 5 – Duodenum; 6 – Neck of pancreas; 7 – Splenic artery; 8 – Splenic vein; 9 – Bile duct; 10 – Common hepatic artery; 11 – Hepatic artery proper; 12 – Hepatic portal vein; 13 – Left gastric artery; 14 – Inferior vena cava; 15 – Abdominal aorta; 16 – Inferior phrenic artery; 17 – Oesophagus; 18 – Inferior phrenic veins; Left suprarenal vein; Arteriolovenular anastomosis; Arteriovenous anastomosis; 19 – Superior suprarenal arteries; 20 – Suprarenal gland; Adrenal gland; 21 – Middle suprarenal artery; 22 – Left suprarenal vein; 23 – Inferior phrenic veins; 24 – Kidney, superior pole; superior extremity; 25 – Diaphragm; 26 – Inferior suprarenal artery; 27 – Tail of pancreas; 28 – Subcostal nerve; 29 – Renal artery; 30 – Renal veins; 31 – Kidney; 32 – Iliohypogastric nerve; Iliopubic nerve; 33 – Ilio-inguinal nerve; 34 – Transversus abdominis; Transverse abdominal; Internal oblique; External oblique; 35 – Ureter; 36 – Genitofemoral nerve

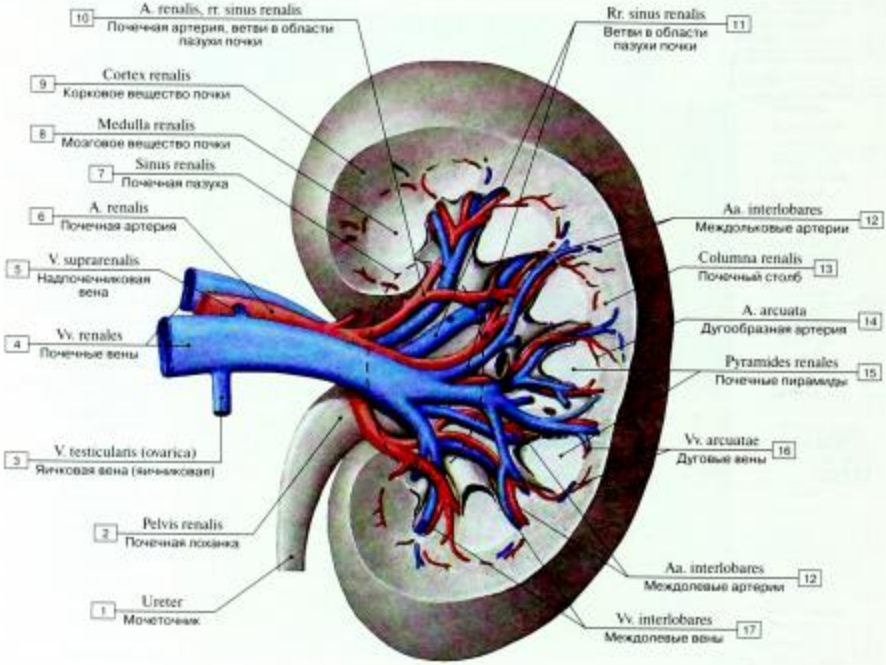

Рис. 966. Вены почки, левой:

1 – Ureter; 2 – Renal pelvis; 3 – Testicular vein (ovarian); 4 – Renal veins; 5 – Suprarenal vein; 6 – Renal artery; 7 – Renal sinus; 8 – Renal medulla; 9 – Renal cortex; 10 – Renal artery, renal sinus of branches; 11 – Renal sinus of branches; 12 – Interlobar arteries; 13 – Renal column; 14 – Arcuate artery; 15 – Renal pyramids; 16 – Arcuate veins; 17 – Interlobar veins

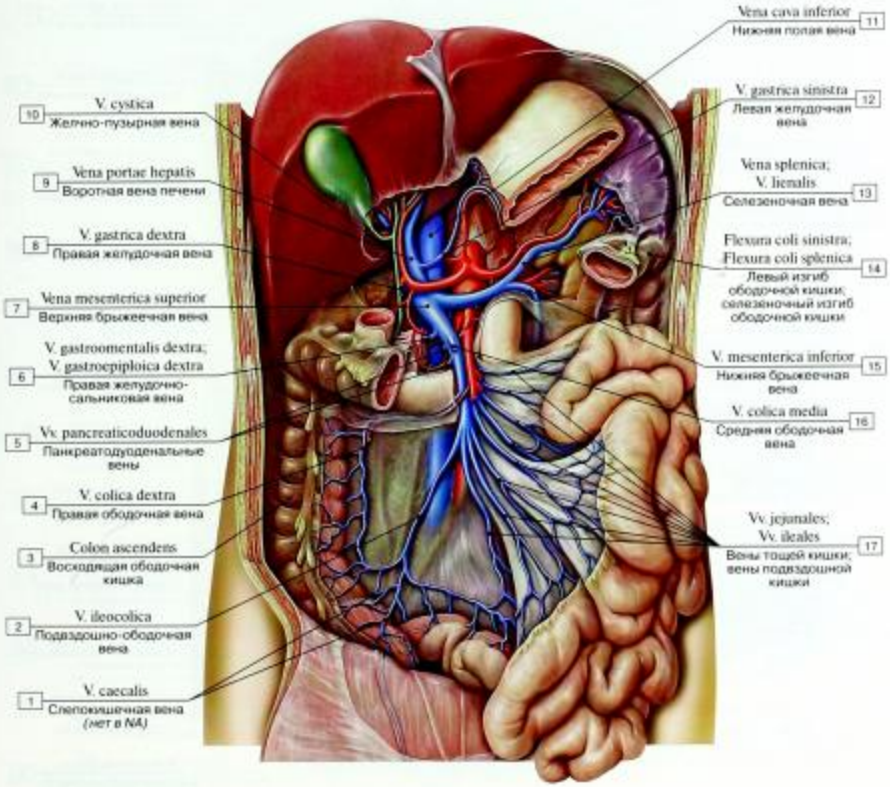

Рис. 967. Верхняя брыжеечная вена и ее притоки:

1 – Cecal veins; 2 – Ileocolic vein; 3 – Ascending colon; 4 – Right colic vein; 5 – Pancreaticoduodenal veins; 6 – Right gastro-omental vein; Right gastro-epiploic vein; 7 – Superior mesenteric vein; 8 – Right gastric vein; 9 – Hepatic portal vein; 10 – Cystic vein; 11 – Inferior vena cava; 12 – Left gastric vein; 13 – Splenic vein; 14 – Left colic flexure; Splenic flexure; 15 – Inferior mesenteric vein; 16 – Middle colic vein; 17 – Jejunal veins, heal veins

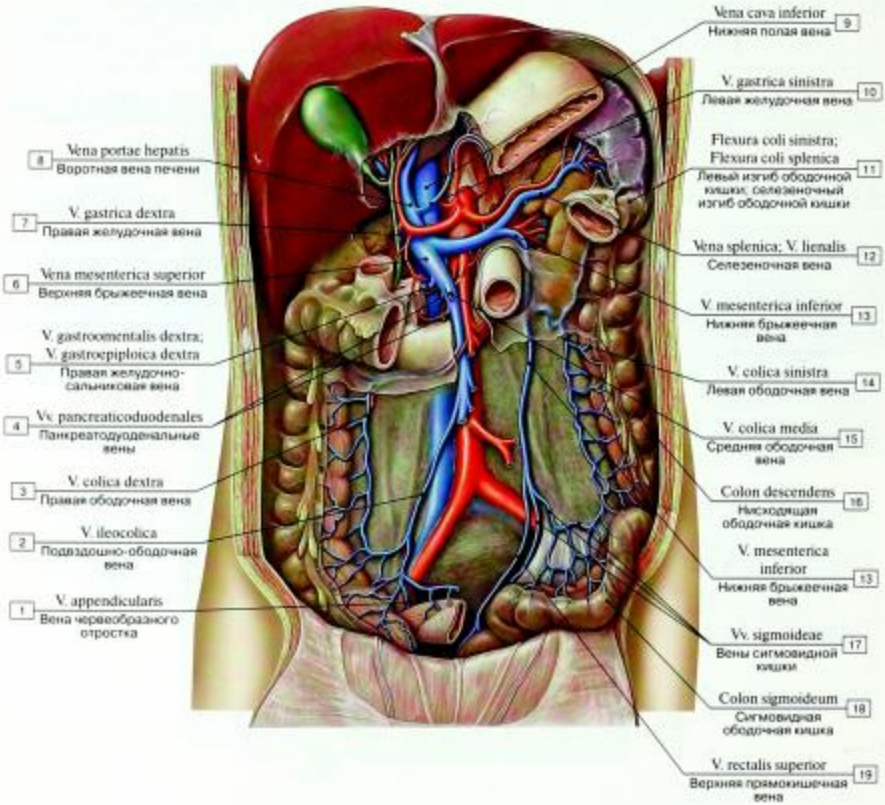

Рис. 968. Нижняя брыжеечная вена и ее притоки:

1 – Appendicular vein; 2 – Ileocolic vein; 3 – Right colic vein; 4 – Pancreaticoduodenal veins; 5 – Right gastro-omental vein; Right gastro-epiploic vein; 6 – Superior mesenteric vein; 7 – Right gastric vein; 8 – Hepatic portal vein; 9 – Inferior vena cava; 10 – Left gastric vein; 11 – Left colic flexure; Splenic flexure; 12 – Splenic vein; 13 – Inferior mesenteric vein; 14 – Left colic vein; 15 – Middle colic vein; 16 – Descending colon; 17 – Sigmoid veins; 18 – Sigmoid colon; 19 – Superior rectal vein

Рис. 969. Венозный отток от мочевого пузыря и мужских половых органов (схема):

1 – Vein of bulb of penis; 2 – Deep dorsal vein of penis; 3 – Deep veins of penis; 4 – Prostatic venous plexus; 5 – Vesical venous plexus; 6 – Internal iliac vein; 7 – Vesical veins; 8 – Inferior gluteal veins; 9 – Middle rectal veins; 10 – Internal pudendal vein; 11 – Inferior rectal veins; 12 – Posterior scrotal veins

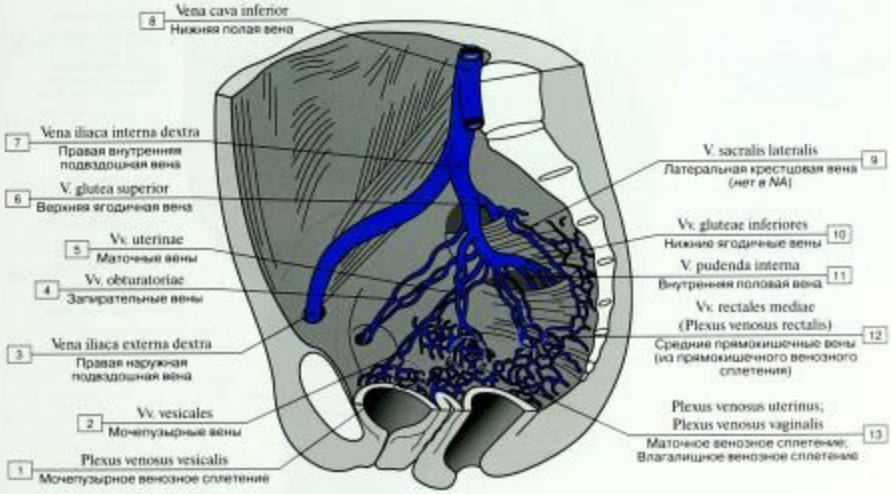

Рис. 970. Вены малого таза женщины (схема):

1 – Vesical venous plexus; 2 – Vesical veins; 3 – Right external iliac vein; 4 – Obturator veins; 5 – Uterine veins; 6 – Superior gluteal vein; 7 – Right internal iliac vein; 8 – Inferior vena cava; 9 – Lateral sacral vein; 10 – Inferior gluteal veins; 11 – Internal pudendal vein; 12 – Middle rectal veins (Rectal venous plexus); 13 – Uterine venous plexus; Vaginal venous plexus

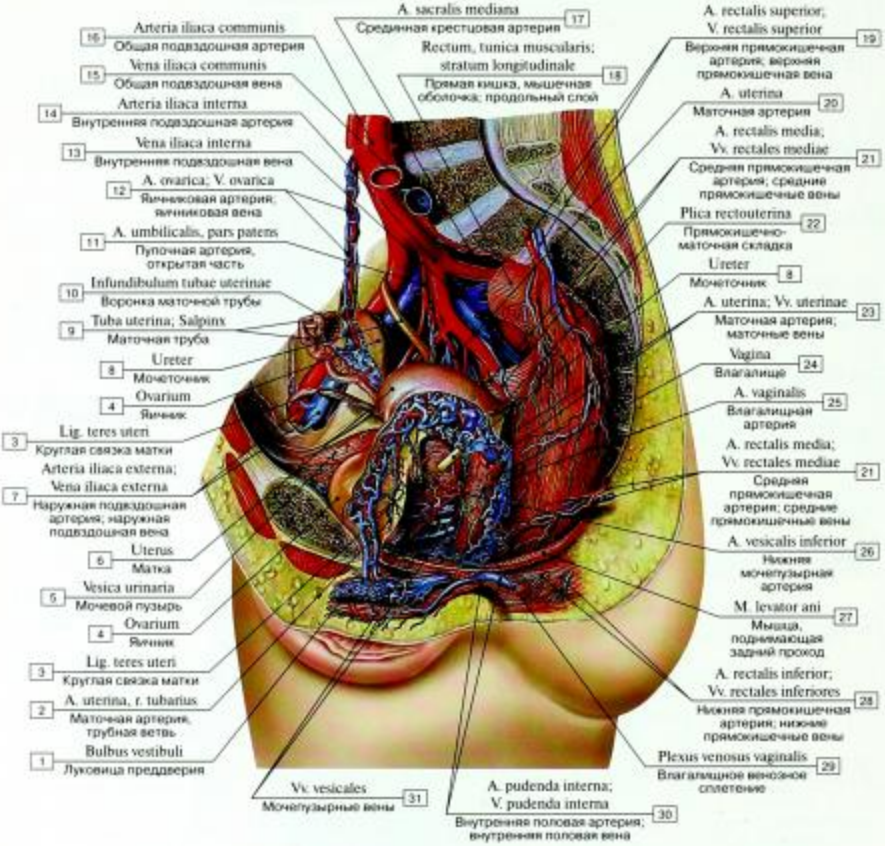

Рис. 971. Вены малого таза женщины:

1 – Bulb of vestibule; 2 – Uterine artery, tubal branch; 3 – Round ligament of uterus; 4 – Ovary; 5 – Urinary bladder; 6 – Uterus; 7 – External iliac artery; External iliac vein; 8 – Ureter; 9 – Uterine tube; 10 – Infundibulum; 11 – Umbilical artery, patent part; 12 – Ovarian artery; Ovarian vein; 13 – Internal iliac vein; 14 – Internal iliac artery; 15 – Common iliac vein; 16 – Common iliac artery; 17 – Median sacral artery; 18 – Rectum, muscular layer; muscular coat; longitudinal layer; 19 – Superior rectal artery; Superior rectal vein; 20 – Uterine artery; 21 – Middle rectal artery; Middle rectal veins; 22 – Recto-uterine fold; 23 – Uterine artery; Uterine veins; 24 – Vagina; 25 – Vaginal artery; 26 – Inferior vesical artery; 27 – Levator ani; 28 – Inferior rectal artery; Inferior rectal veins; 29 – Vaginal venous plexus; 30 – Internal pudendal artery; Internal pudendal vein; 31 – Vesical veins

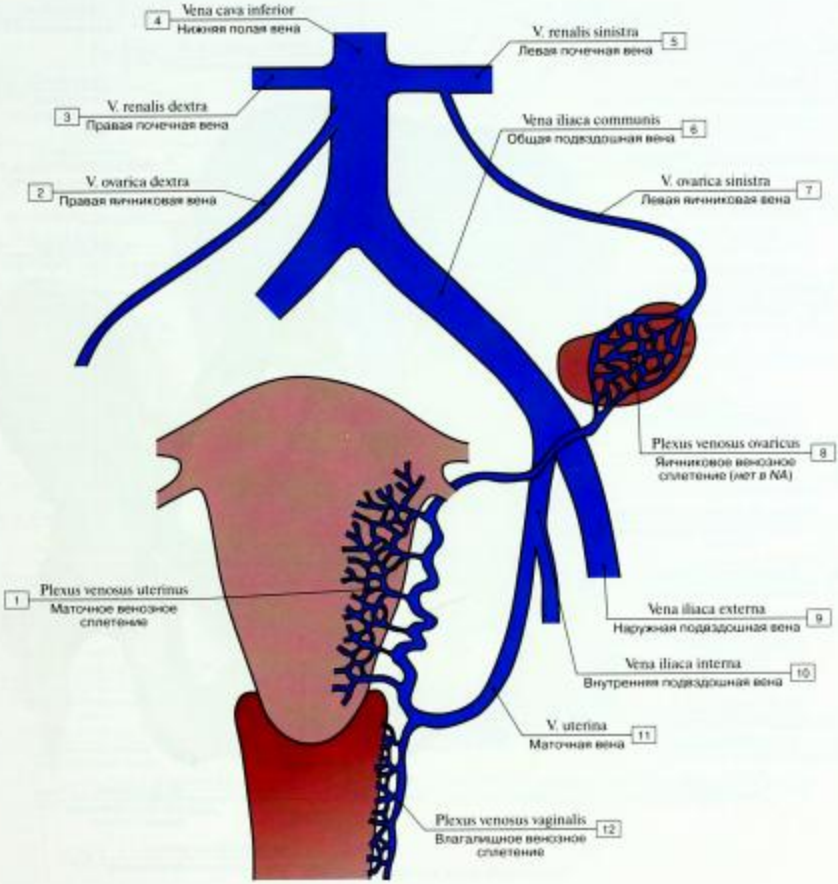

Рис. 972. Венозный отток от мочевого пузыря и женских половых органов (схема):

1 – Uterine venous plexus; 2 – Right ovarian vein; 3 – Right renal vein; 4 – Inferior vena cava; 5 – Left renal vein; 6 – Common iliac vein; 7 – Left ovarian vein; 8 – Ovarian venous plexus; 9 – External iliac vein; 10 – Internal iliac vein; 11 – Uterine vein; 12 – Vaginal venous plexus

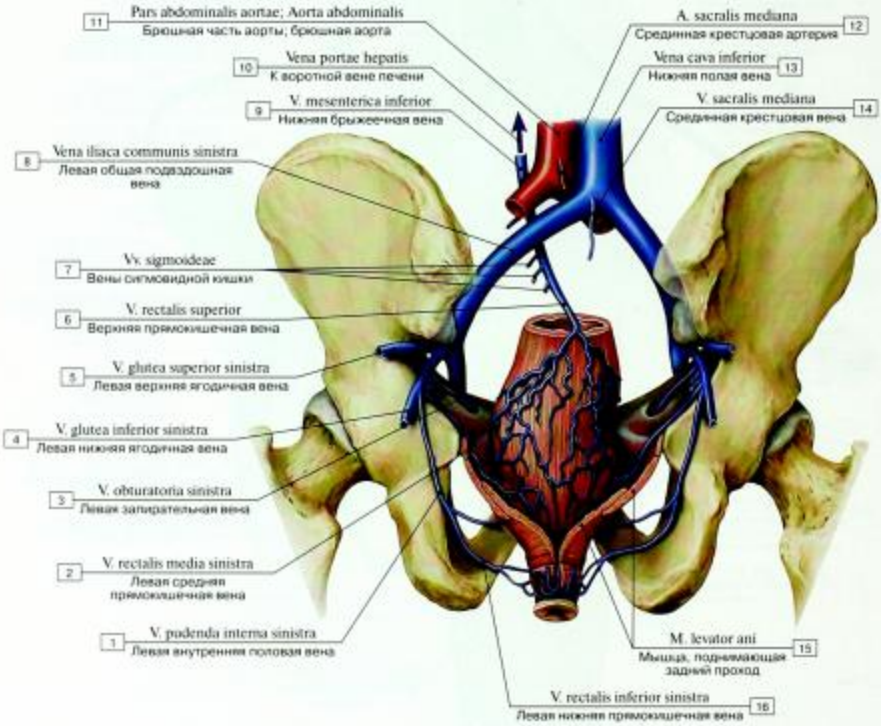

Рис. 973. Венозный отток от прямой кишки (схема):

1 – Left internal pudendal vein; 2 – Left middle rectal vein; 3 – Left obturator vein; 4 – Left inferior gluteal vein; 5 – Left superior gluteal vein; 6 – Superior rectal vein; 7 – Sigmoid veins; 8 – Left common iliac vein; 9 – Inferior mesenteric vein; 10 – Hepatic portal vein; 11 – Abdominal aorta; 12 – Median sacral artery; 13 – Inferior vena cava; 14 – Median sacral vein; 15 – Levator ani; 16 – Left inferior rectal vein

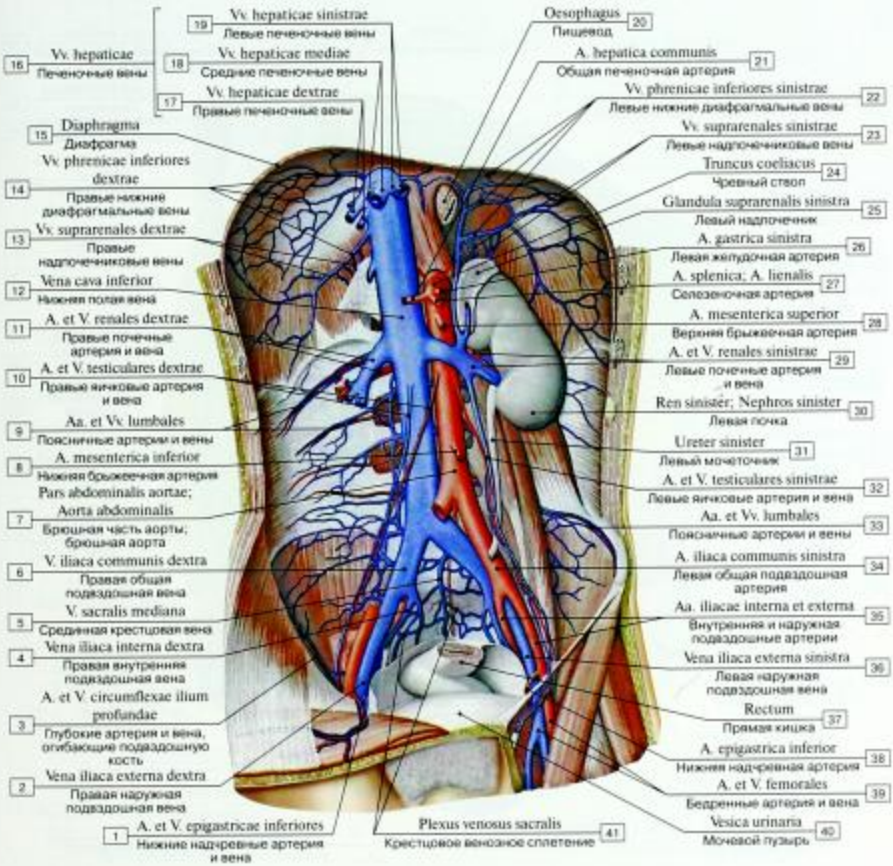

Рис. 974. Нижняя полая вена, вид спереди:

1 – Inferior epigastric artery and vein; 2 – Right external iliac vein; 3 – Deep circumflex iliac artery and vein; 4 – Right internal iliac vein; 5 – Median sacral vein; 6 – Right common iliac vein; 7 – Abdominal aorta; 8 – Inferior mesenteric artery; 9 – Lumbar arteries and veins; 10 – Right testicular artery and vein; 11 – Right renal artery and veins; 12 – Inferior vena cava; 13 – Right suprarenal veins; 14 – Right inferior phrenic veins; 15 – Diaphragm; 16 = 17 + 18 +19 – Hepatic veins; 17 – Right hepatic veins; 18 – Middle hepatic veins; 19 – Left hepatic veins; 20 – Oesophagus; 21 – Common hepatic artery; 22 – Left inferior phrenic veins; 23 – Left suprarenal veins; 24 – Coeliac trunk; 25 – Left suprarenal gland; Left adrenal gland; 26 – Left gastric artery; 27 – Splenic artery; 28 – Superior mesenteric artery; 29 – Left renal artery and veins; 30 – Left kidney; 31 – Left ureter; 32 – Left testicular artery and vein; 33 – Lumbar arteries and veins; 34 – Left common iliac artery; 35 – Internal and external iliac artery; 36 – Left external iliac vein; 37 – Rectum; 38 – Inferior epigastric artery; 39 – Femoral artery and vein; 40 – Urinary bladder; 41 – Sacral venous plexus

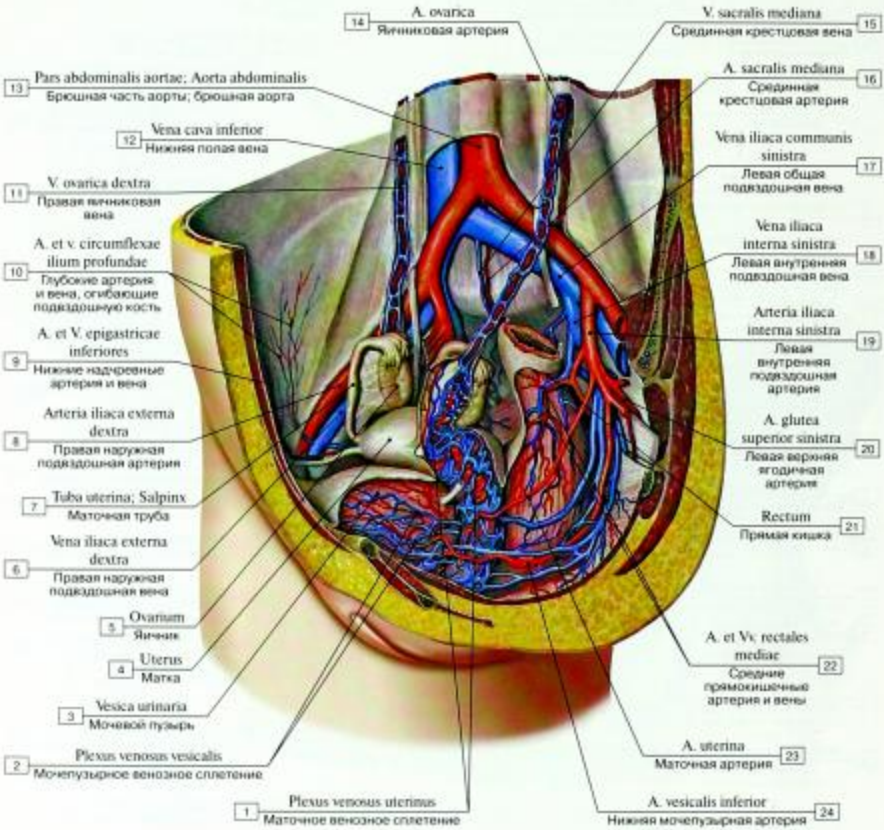

Рис. 975. Подвздошные вены, вид сбоку, органы женского таза сохранены:

1 – Uterine venous plexus; 2 – Vesical venous plexus; 3 – Urinary bladder; 4 – Uterus; 5 – Ovary; 6 – Right external iliac vein; 7 – Uterine tube; 8 – Right external iliac artery; 9 – Inferior epigastric artery and vein; 10 – Deep circumflex iliac artery and vein; 11 – Right ovarian vein; 12 – Inferior vena cava; 13 – Abdominal aorta; 14 – Ovarian artery; 15 – Median sacral vein; 16 – Median sacral artery; 17 – Left common iliac vein; 18 – Left internal iliac vein; 19 – Left internal iliac vein; 20 – Left superior gluteal artery; 21 – Rectum; 22 – Middle rectal artery and veins; 23 – Uterine artery; 24 – Inferior vesical artery

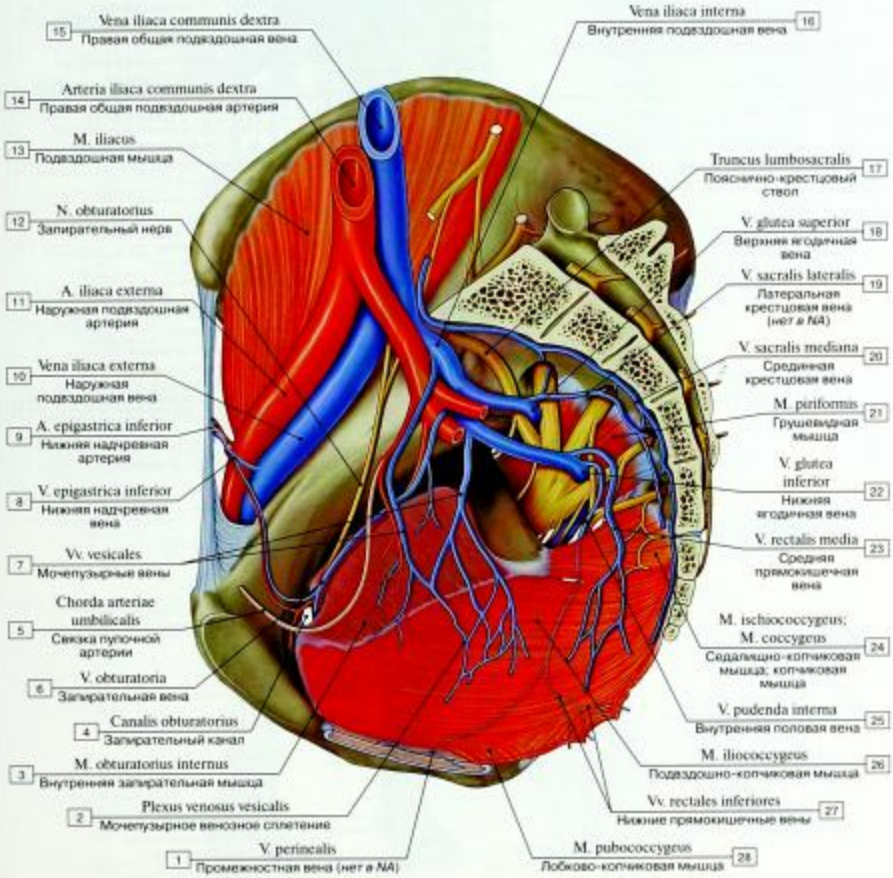

Рис. 976. Вены таза, органы таза удалены:

1 – Perineal vein; 2 – Vesical venous plexus; 3 – Obturator internus; 4 – Obturator canal; 5 – Cord of umbilical artery; 6 – Obturator vein; 7 – Vesical veins; 8 – Inferior epigastric vein; 9 – Inferior epigastric artery; 10 – External iliac artery; 11 – External iliac artery; 12 – Obturator nerve; 13 – Iliacus; 14 – Right common iliac artery; 15 – Right common iliac vein; 16 – Internal iliac vein; 17 – Lumbosacral trunc; 18 – Superior gluteal vein; 19 – Lateral sacral vein; 20 – Median sacral vein; 21 – Piriformis; 22 – Inferior gluteal veins; 23 – Middle rectal vein; 24 – Ischiococcygeus; Coccygeus; 25 – Internal pudendal vein; 26 – Iliococcygeus; 27 – Inferior rectal veins; 28 – Pubococcygeus

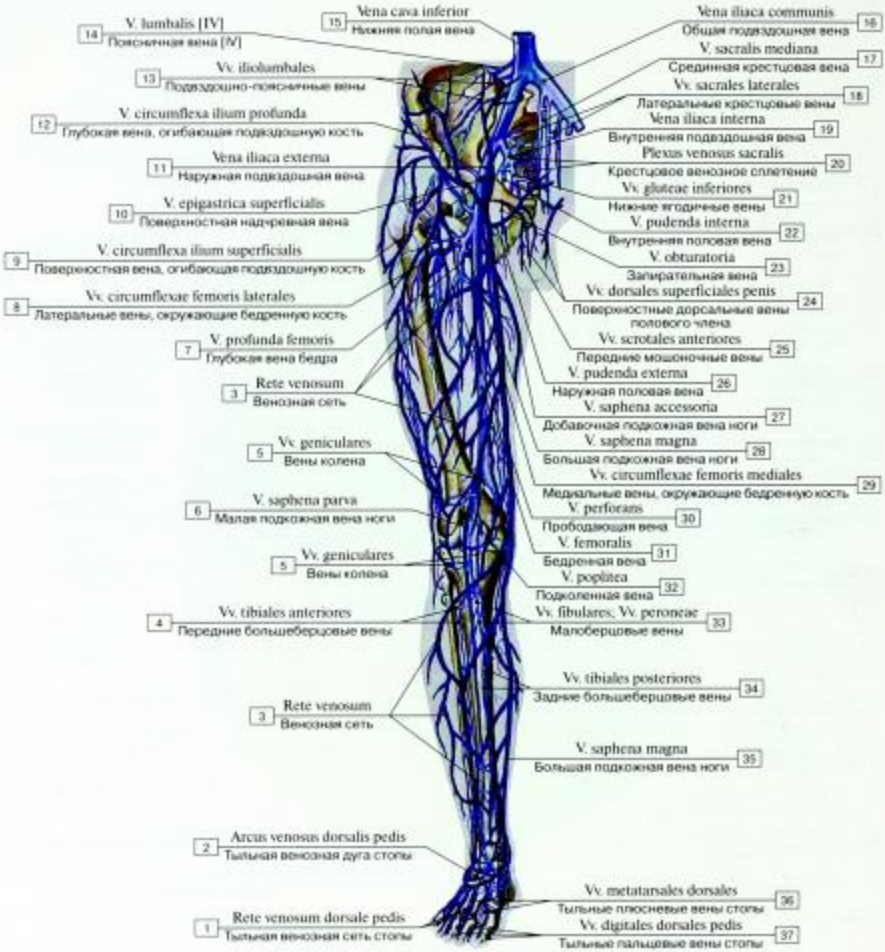

Рис. 977. Вены нижней конечности, вид спереди (схема):

1 – Dorsal venous network of foot; 2 – Dorsal venous arch of foot; 3 – Venous plexus; 4 – Anterior tibial veins; 5 – Genicular veins; 6 – Small saphenous vein; Short saphenous vein; 7 – Profunda femoris vein; Deep vein of thigh; 8 – Lateral circumflex femoral veins; 9 – Superficial circumflex iliac vein; 10 – Superficial epigastric vein; 11 – External iliac vein; 12 – Deep circumflex iliac vein; 13 – Iliolumbar veins; 14 – Lumbar vein [IV]; 15 – Inferior vena cava; 16 – Common iliac vein; 17 – Median sacral vein; 18 – Lateral sacral veins; 19 – Internal iliac vein; 20 – Sacral venous plexus; 21 – Inferior gluteal veins; 22 – Internal pudendal vein; 23 – Obturator vein; 24 – Superficial dorsal veins of penis; 25 – Anterior scrotal veins; 26 – External pudendal vein; 27 – Accessory saphenous vein; 28 – Great saphenous vein; Long saphenous vein; 29 – Medial circumflex femoral veins; 30 – Perforating vein; 31 – Femoral vein; 32 – Popliteal vein; 33 – Fibular veins; Peroneal veins; 34 – Posterior tibial veins; 35 – Great saphenous vein; Long saphenous vein; 36 – Dorsal metatarsal veins; 37 – Dorsal digital veins

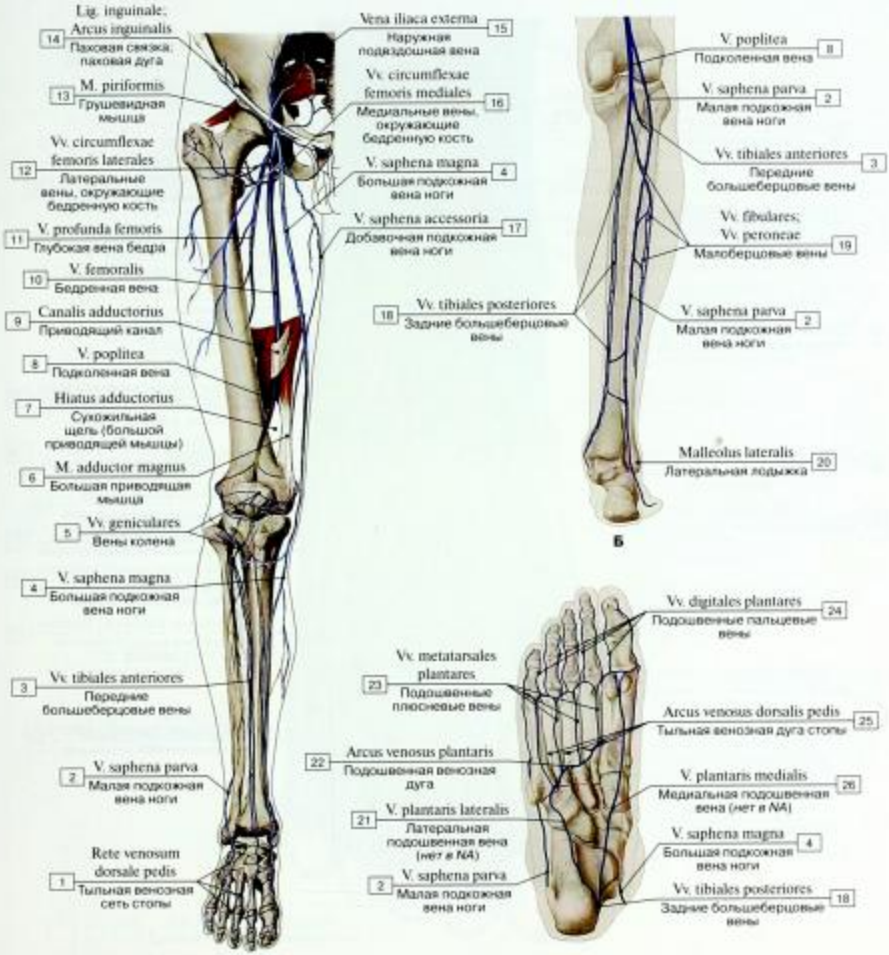

Рис. 978. Поверхностные и глубокие вены нижней конечности (А – вид спереди, Б – вид сзади, В – вены подошвенной стороны стопы (схемы)):

1 – Dorsal venous network of foot; 2 – Small saphenous vein; Short saphenous vein; 3 – Anterior tibial veins; 4 – Great saphenous vein; Long saphenous vein; 5 – Genicular veins; 6 – Adductor magnus; 7 – Adductor hiatus; 8 – Popliteal vein; 9 – Adductor canal; 10 – Femoral vein; 11 – Profunda femoris vein; Deep vein of thigh; 12 – Lateral circumflex femoral veins; 13 – Piriformis; 14 – Inguinal ligament; 15 – External iliac vein; 16 – Medial circumflex femoral veins; 17 – Accessory saphenous vein; 18 – Posterior tibial veins; 19 – Fibular veins; Peroneal veins; 20 – Lateral malleolus; 21 – Lateral plantar vein; 22 – Plantar venous arch; 23 – Plantar metatarsal veins; 24 – Plantar digital veins; 25 – Dorsal venous arch of foot; 26 – Medial plantar vein

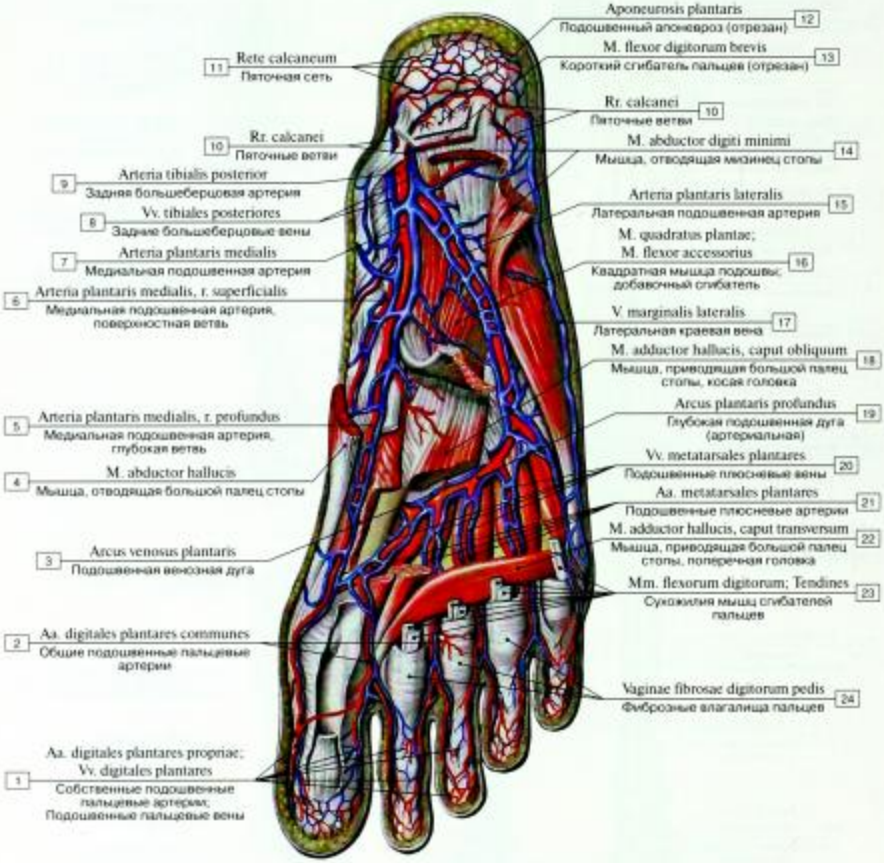

Рис. 979. Вены подошвы стопы:

1 – Plantar digital arteries proper; Plantar digital veins; 2 – Common plantar digital arteries; 3 – Plantar venous arch; 4 – Abductor hallucis; 5 – Medial plantar artery, deep branch; 6 – Medial plantar artery, superficial branch; 7 – Medial plantar artery; 8 – Posterior tibial veins; 9 – Posterior tibial artery; 10 – Calcaneal branches; 11 – Calcaneal anastomosis; 12 – Plantar aponeurosis; 13 – Flexor digitorum brevis; 14 – Adductor digiti minimi; 15 – Lateral plantar artery; 16 – Quadratus plantae; Flexor accessorius; 17 – Lateral marginal vein; 18 – Adductor hallucis, oblique head; 19 – Deep plantar arch; 20 – Plantar metatarsal veins; 21 – Plantar metatarsal arteries; 22 – Adductor hallucis, transverse head; 23 – Flexor digitorum; Tendon; 24 – Fibrous sheaths of toes

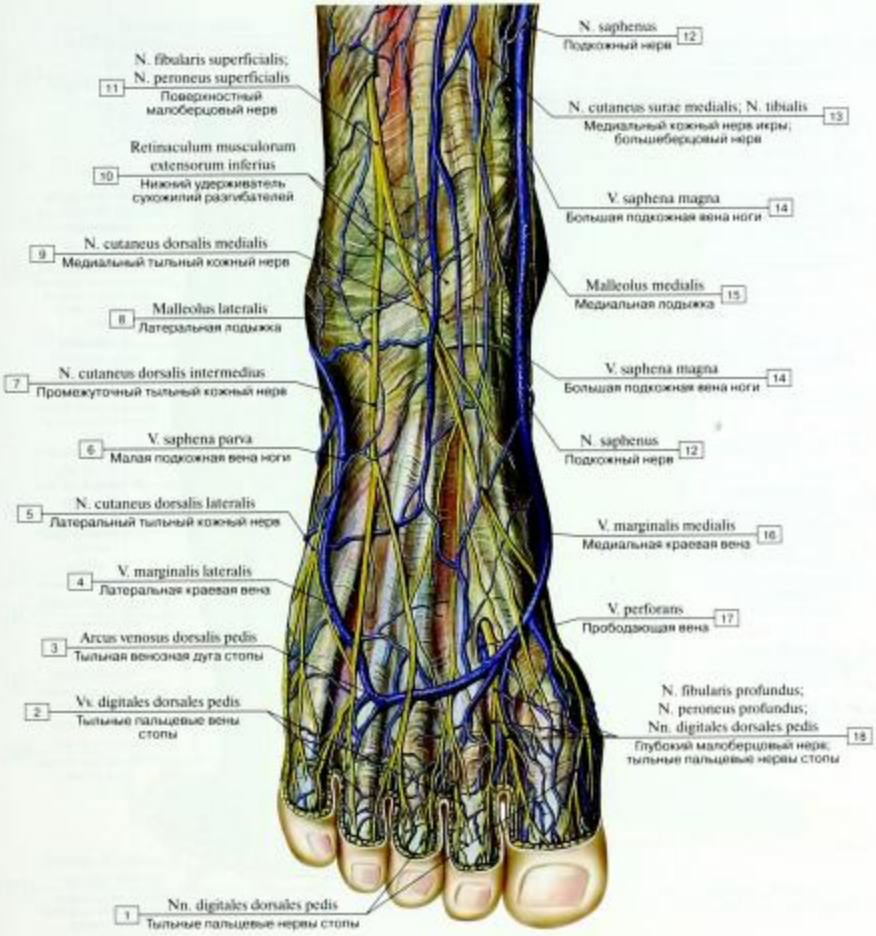

Рис. 980. Вены тыла стопы:

1 – Dorsal digital nerves of foot; 2 – Dorsal digital veins; 3 – Dorsal venous arch of foot; 4 – Lateral marginal vein; 5 – Lateral dorsal cutaneous nerve; 6 – Small saphenous vein; Short saphenous vein; 7 – Intermediate dorsal cutaneous nerve; 8 – Lateral malleolus; 9 – Medial dorsal cutaneous nerve; 10 – Inferior extensor retinaculum; 11 – Superficial fibular nerve; Superficial peroneal nerve; 12 – Saphenous nerve; 13 – Medial sural cutaneous nerve; Tibial nerve; 14 – Great saphenous vein; Long saphenous vein; 15 – Medial malleolus; 16 – Medial marginal vein; 17 – Perforating vein; 18 – Deep fibular nerve; Deep peroneal nerve; Dorsal digital nerves of foot

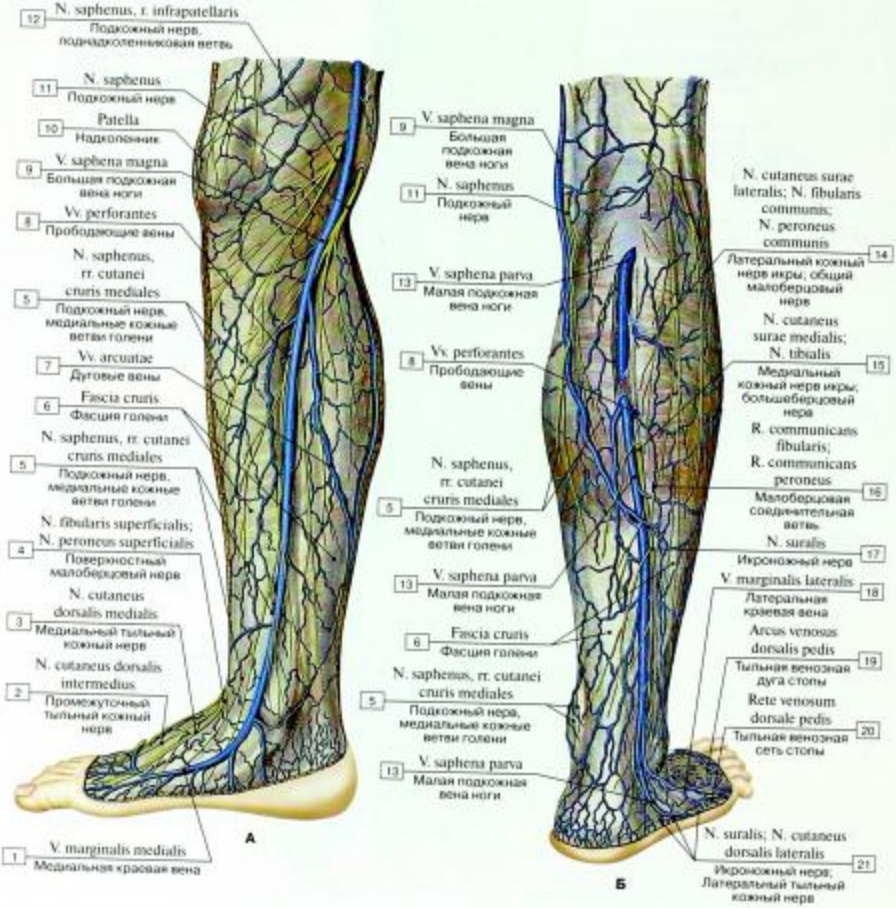

Рис. 981. Поверхностные вены голени и стопы (А – вид с медиальной стороны, Б – вид сзади):

1 – Medial marginal vein; 2 – Intermediate dorsal cutaneous nerve; 3 – Medial dorsal cutaneous nerve; 4 – Superficial fibular nerve; Superficial peroneal nerve; 5 – Saphenous nerve, medial cutaneous nerve of leg, medial crural cutaneous nerve; 6 – Deep fascia of leg; 7 – Arcuate veins; 8 – Perforating veins; 9 – Great saphenous vein; Long saphenous vein; 10 – Patella; 11 – Saphenous nerve; 12 – Saphenous nerve, infrapatellar branch; 13 – Small saphenous vein; Short saphenous vein; 14 – Lateral sural cutaneous nerve; Common fibular nerve; Common peroneal nerve; 15 – Medial sural cutaneous nerve; Tibial nerve; 16 – Sural communicating branch; 17 – Sural nerve; 18 – Lateral marginal vein; 19 – Dorsal venous arch of foot; 20 – Dorsal venous network of foot; 21 – Sural nerve; Lateral dorsal cutaneous nerve

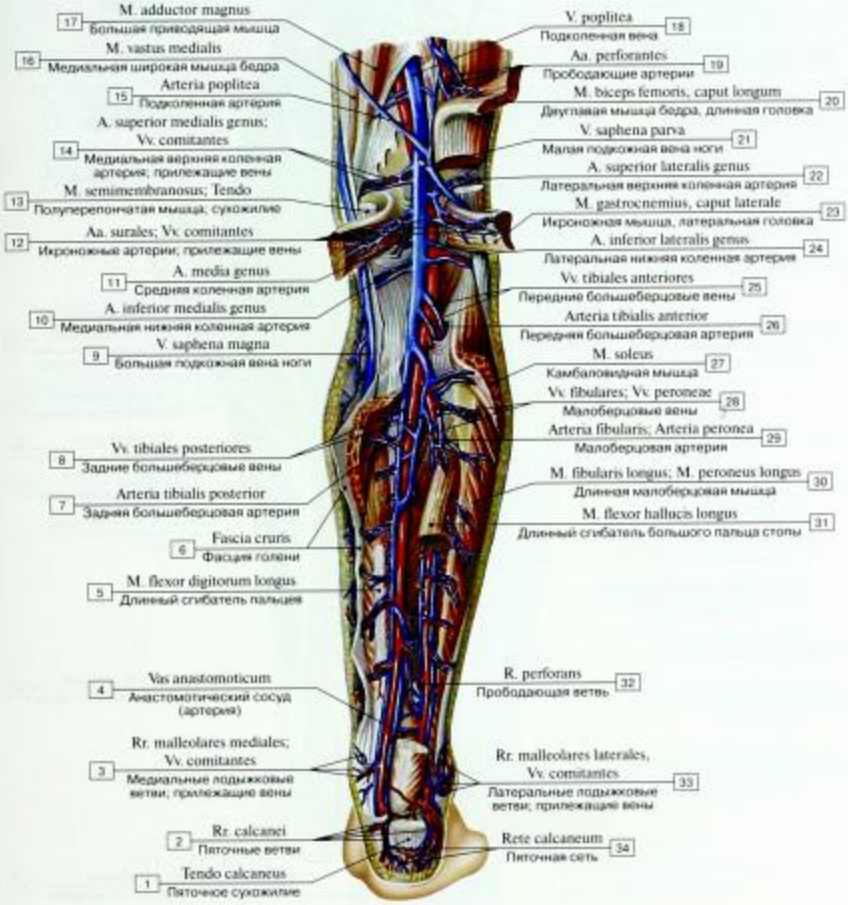

Рис. 982. Глубокие вены голени, вид сзади:

1 – Calcaneal tendon; 2 – Calcaneal branches; 3 – Medial malleolar branches; Veins comitans; 4 – Anastomotic vessel; 5 – Flexor digitorum longus; 6 – Deep fascia of leg; 7 – Posterior tibial artery; 8 – Posterior tibial veins; 9 – Great saphenous vein; Long saphenous vein; 10 – Inferior medial genicular artery; 11 – Middle genicular artery; 12 – Sural arteries; Veins comitans; 13 – Semimembranosus; Tendon; 14 – Superior medial genicular artery; Veins comitans; 15 – Popliteal artery; 16 – Vastus medialis; 17 – Adductor magnus; 18 – Popliteal vein; 19 – Perforating arteries; 20 – Biceps femoris, long head; 21 – Small saphenous vein; Short saphenous vein; 22 – Superior lateral genicular artery; 23 – Gastrocnemius, lateral head; 24 – Inferior lateral genicular artery; 25 – Anterior tibial veins; 26 – Anterior tibial artery; 27 – Soleus; 28 – Fibular veins; Peroneal veins; 29 – Fibular artery; Peroneal artery; 30 – Fibularis longus; Peroneus longus; 31 – Flexor hallucis longus; 32 – Perforating branch; 33 – Lateral malleolar branch; Veins comitans; 34 – Calcaneal anastomosis

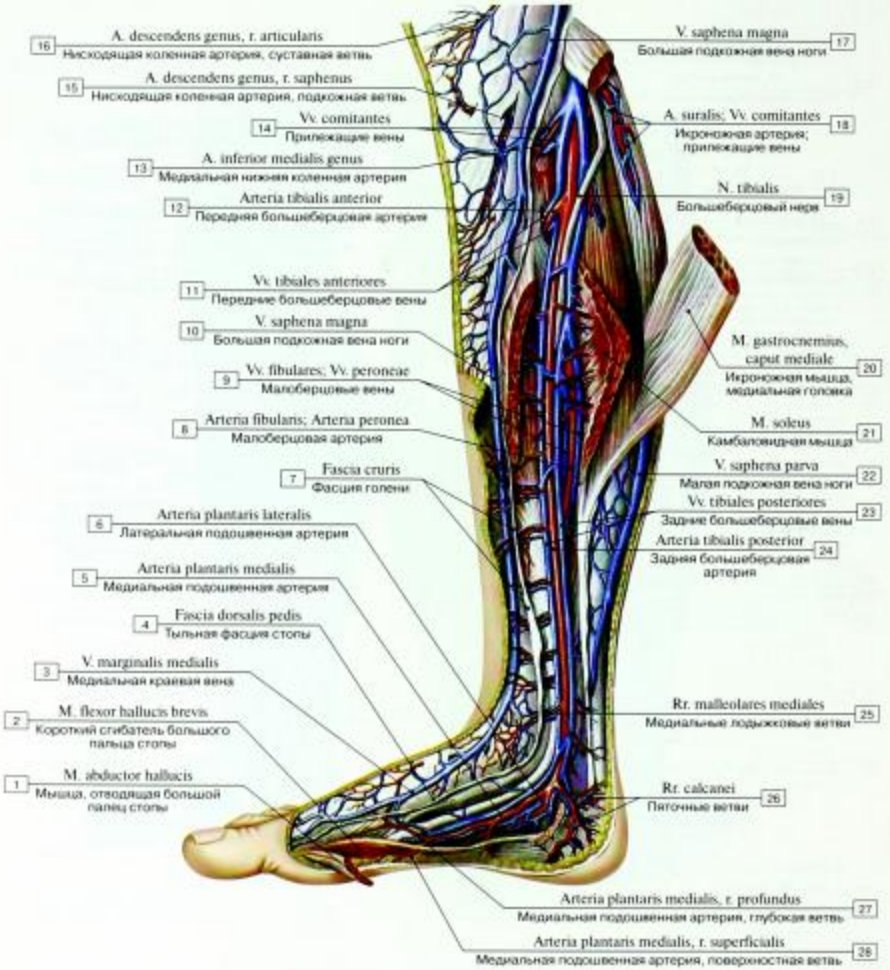

Рис. 983. Глубокие вены голени, вид с медиальной стороны:

1 – Abductor hallucis; 2 – Flexor hallucis brevis; 3 – Medial marginal vein; 4 – Dorsal fascia of foot; 5 – Medial plantar artery; 6 – Lateral plantar artery; 7 – Deep fascia of leg; 8 – Fibular artery; Peroneal artery; 9 – Fibular veins; Peroneal veins; 10 – Great saphenous vein; Long saphenous vein; 11 – Anterior tibial veins; 12 – Anterior tibial artery; 13 – Inferior medial genicular artery; 14 – Veins comitans; 15 – Descending genicular artery, saphenous branch; 16 – Descending genicular artery, articular branch; 17 – Great saphenous vein; Long saphenous vein; 18 – Sural arteriy; Veins comitans; 19 – Tibial nerve; 20 – Gastrocnemius, medial head; 21 – Soleus; 22 – Small saphenous vein; Short saphenous vein; 23 – Posterior tibial veins; 24 – Posterior tibial artery; 25 – Medial malleolar branches; 26 – Calcaneal branches; 27 – Medial plantar artery, deep branch; 28 – Medial plantar artery, superficial branch

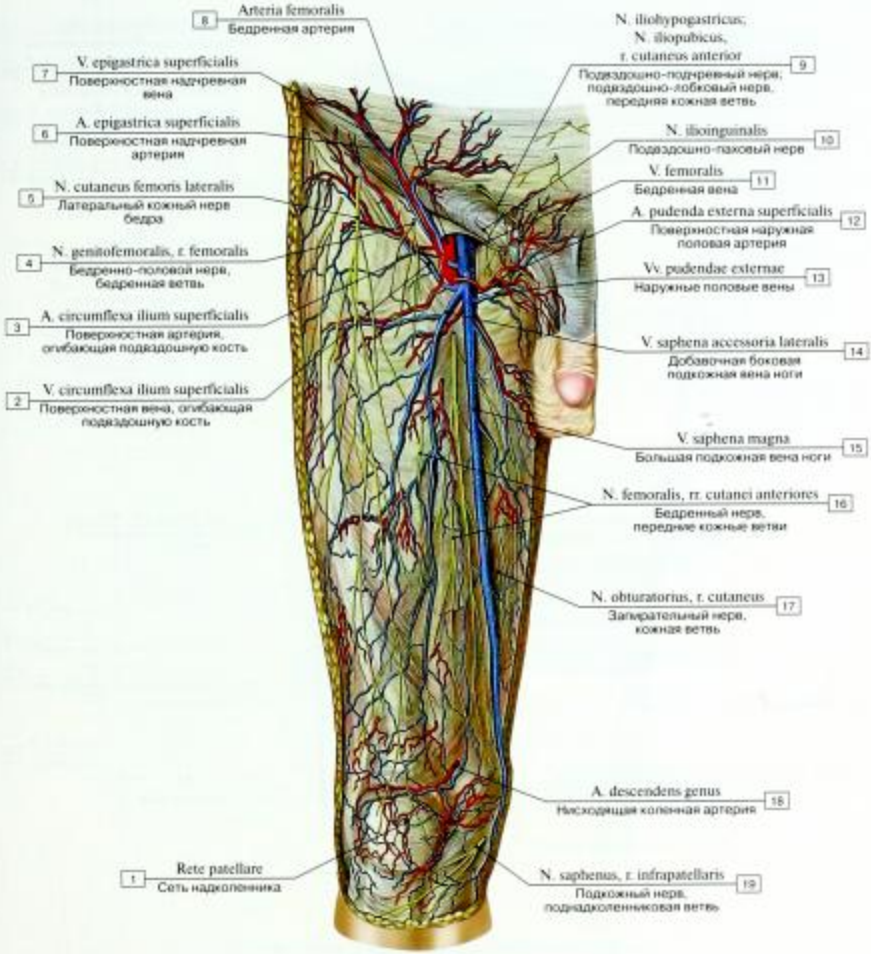

Рис. 984. Поверхностные вены бедра, вид спереди:

1 – Patellar anastomosis; 2 – Superficial circumflex iliac vein; 3 – Superficial circumflex iliac artery; 4 – Genitofemoral nerve, femoral branch; 5 – Lateral cutaneous nerve of thigh; Lateral femoral cutaneous nerve; 6 – Superficial epigastric artery; 7 – Superficial epigastric vein; 8 – Femoral artery; 9 – Iliohypogastric nerve; Iliopubic nerve, anterior cutaneous branch; 10 – Ilio-inguinal nerve; 11 – Femoral vein; 12 – Superficial external pudendal artery; 13 – External pudendal veins; 14 – Accessory saphenous lateral vein; 15 – Great saphenous vein; Long saphenous vein; 16 – Femoral nerve, anterior cutaneous branches; 17 – Obturator nerve, cutaneous branch; 18 – Descending genicular artery; 19 – Saphenous nerve, infrapatellar branch

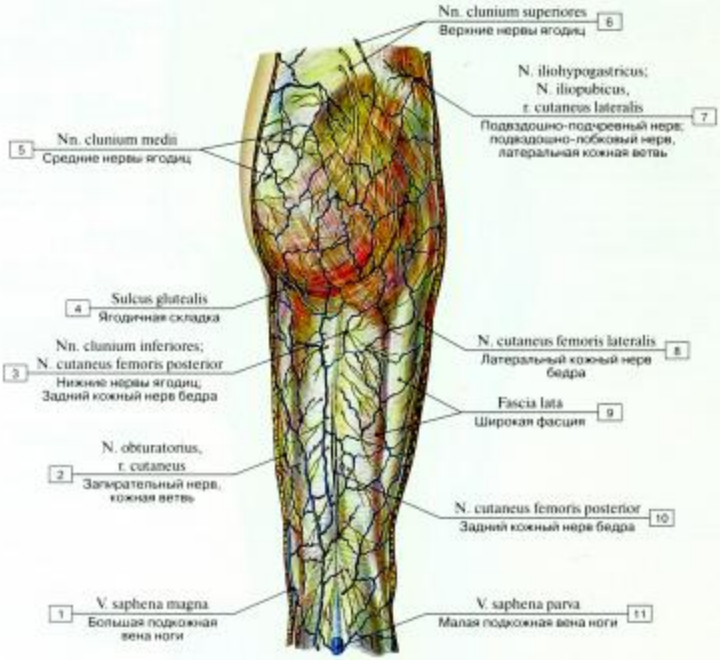

Рис. 985. Поверхностные вены бедра, вид сзади:

1 – Great saphenous vein; Long saphenous vein; 2 – Obturator nerve, cutaneous branch; 3 – Inferior clunial nerves; Posterior cutaneous nerve of thigh; Posterior femoral cutaneous nerve; 4 – Gluteal fold; 5 – Medial clunial nerves; 6 – Superior clunial nerves; 7 – Iliohypogastric nerve; Iliopubic nerve, lateral cutaneous branch; 8 – Lateral cutaneous nerve of thigh; Lateral femoral cutaneous nerve; 9 – Fascia lata; 10 – Posterior cutaneous nerve of thigh; Posterior femoral cutaneous nerve; 11 – Small saphenous vein; Short saphenous vein

Рис. 986. Глубокие вены бедра, вид с медиальной стороны:

1 – Genicular anastomosis; 2 – Descending genicular artery, articular branches; 3 – Veins comitans; 4 – Vastus medialis; 5 – Rectus femoris; 6 – Profunda femoris vein; Deep vein of thigh; 7 – Perforating artery; 8 – Perforating vein; 9 – Deep artery of thigh; 10 – Medial circumflex femoral artery; 11 – Lateral circumflex femoral veins; 12 – Lateral circumflex femoral artery, descending branch; 13 – Lateral circumflex femoral artery, ascending branch; 14 – Superficial circumflex iliac vein; 15 – Superficial circumflex iliac artery; 16 – Deep circumflex iliac artery and vein; 17 – Anterior superior iliac spine; 18 – Lateral cutaneous nerve of thigh; Lateral femoral cutaneous nerve; 19 – Common iliac vein; 20 – Femoral nerve; 21 – Inguinal ligament; 22 – External iliac artery; 23 – External iliac vein; 24 – Right ureter; 25 – Lateral sacral artery; 26 – Sacral plexus; 27 – Pectineus; 28 – Deep dorsal vein of penis; 29 – Anterior scrotal veins; 30 – Great saphenous vein; Long saphenous vein; 31 – Adductor longus; 32 – Femoral artery; 33 – Femoral vein; 34 – Adductor magnus; 35 – Inferior medial genicular artery, articular branches; 36 – Inferior medial genicular artery

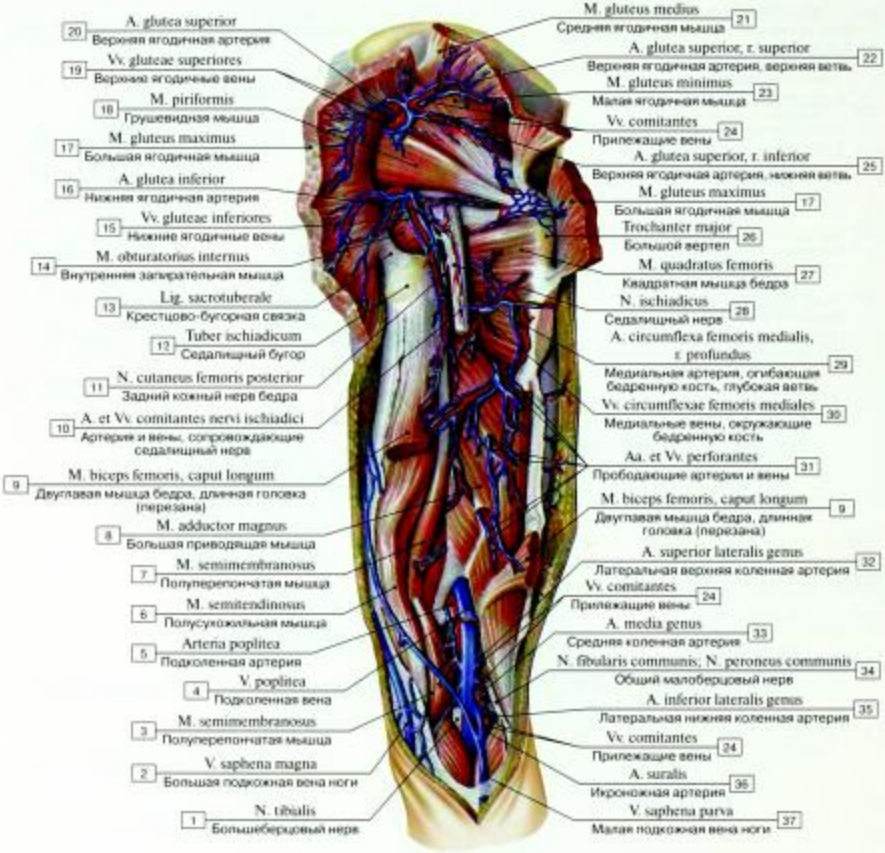

Рис. 987. Глубокие вены бедра, вид сзади:

1 – Tibial nerve; 2 – Great saphenous vein; Long saphenous vein; 3 – Semimembranosus; 4 – Popliteal vein; 5 – Popliteal artery; 6 – Semitendinosus; 7 – Semimembranosus; 8 – Adductor magnus; 9 – Biceps femoris, long head; 10 – Artery and vein cominans to sciatic nerve; 11 – Posterior cutaneous nerve of thigh; Posterior femoral cutaneous nerve; 12 – Ischial tuberosity; 13 – Sacrotuberous ligament; 14 – Obturator internus; 15 – Inferior gluteal veins; 16 – Inferior gluteal artery; 17 – Gluteus maximus; 18 – Piriformis; 19 – Superior gluteal veins; 20 – Superior gluteal artery; 21 – Gluteus medius; 22 – Superior gluteal artery, superior branch; 23 – Gluteus minimus; 24 – Veins comitans; 25 – Superior gluteal artery, inferior branch; 26 – Greater trochanter; 27 – Quadratus femoris; 28 – Sciatic nerve; 29 – Medial circumflex femoral artery, deep branch; 30 – Medial circumflex femoral veins; 31 – Perforating artery and veins; 32 – Superior lateral genicular artery; 33 – Middle genicular artery; 34 – Common fibular nerve; Common peroneal nerve; 35 – Inferior lateral genicular artery; 36 – Sural artery; 37 – Small saphenous vein; Short saphenous vein

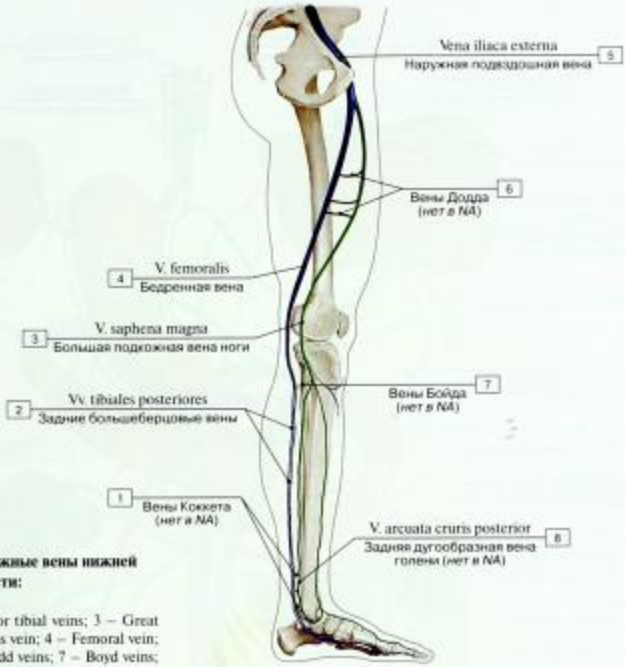

Рис. 988. Клинически важные вены нижней конечности:

1 – Cockett veins; 2 – Posterior tibial veins; 3 – Great saphenous vein; Long saphenous vein; 4 – Femoral vein; 5 – External iliac vein; 6 – Dodd veins; 7 – Boyd veins; 8 – Posterior arcuate vein of leg

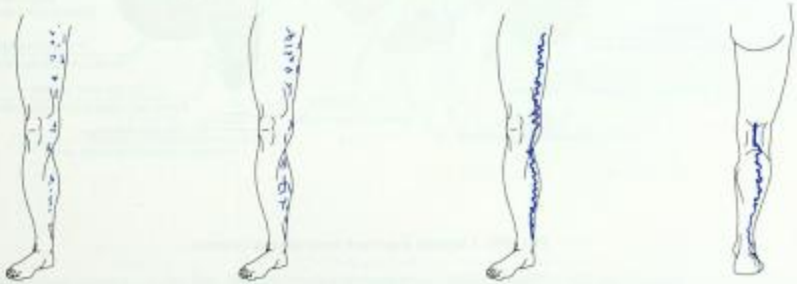

Рис. 989. Варикозное расширение вен нижней конечности (схемы)

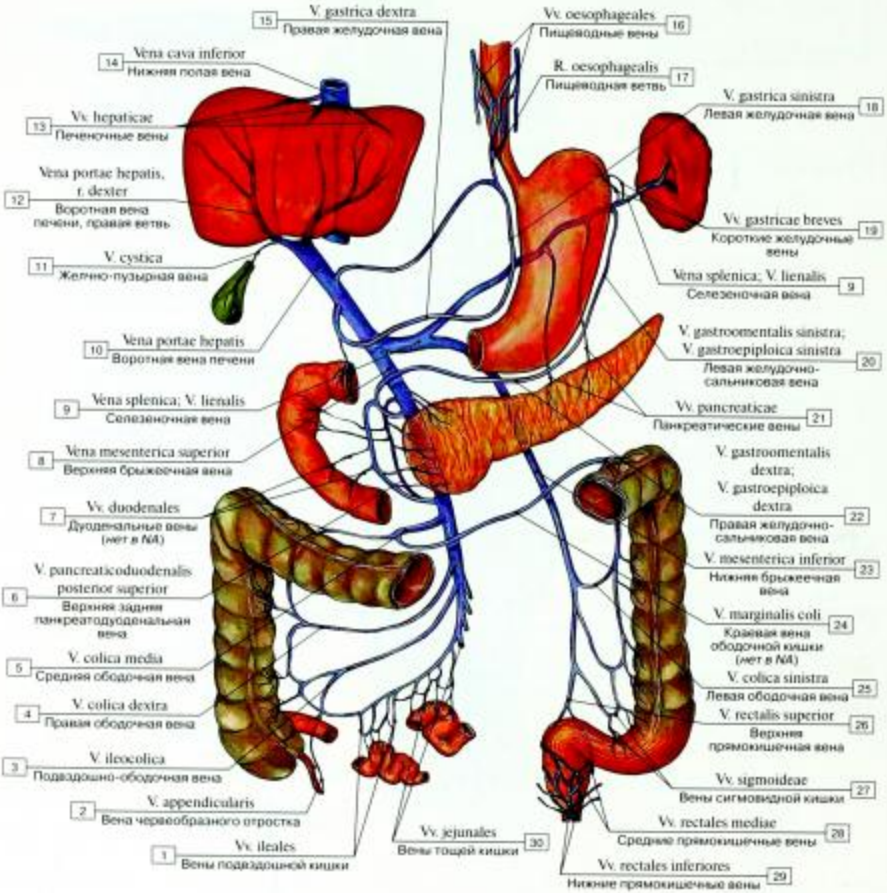

Рис. 990. Система воротной вены печени (схема):

1 – Ileal veins; 2 – Appendicular vein; 3 – Ileocolic vein; 4 – Right colic vein; 5 – Middle colic vein; 6 – Superior posterior pancreatico-duodenal vein; 7 – Duodenal veins; 8 – Superior mesenteric vein; 9 – Splenic vein; 10 – Hepatic portal vein; 11 – Cystic vein; 12 – Hepatic portal vein, right branch; 13 – Hepatic veins; 14 – Inferior vena cava; 15 – Right gastric vein; 16 – Oesophageal veins; 17 – Oesophageal branch; 18 – Left gastric vein; 19 – Short gastric veins; 20 – Left gastro-omental vein; Left gastro-epiploic vein; 21 – Pancreatic veins; 22 – Right gastro-omental vein; Right gastro-epiploic vein; 23 – Inferior mesenteric vein; 24 – Marginal vein of colon; 25 – Left colic vein; 26 – Superior rectal vein; 27 – Sigmoid veins; 28 – Middle rectal veins; 29 – Inferior rectal veins; 30 – Jejunal veins

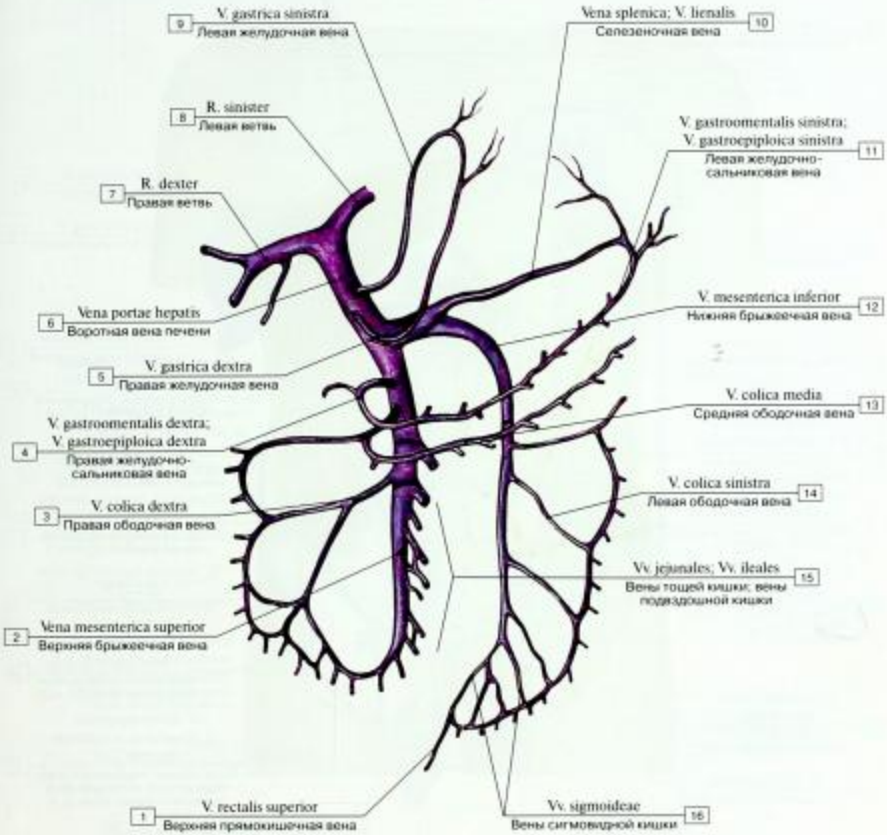

Рис. 991. Система воротной вены печени (схема):

1 – Superior rectal vein; 2 – Superior mesenteric vein; 3 – Right colic vein; 4 – Right gastro-omental vein; Right gastro-epiploic vein; 5 – Right gastric vein; 6 – Hepatic portal vein; 7 – Right branch; 8 – Left branch; 9 – Left gastric vein; 10 – Splenic vein; 11 – Left gastro-omental vein; Left gastro-epiploic vein; 12 – Inferior mesenteric vein; 13 – Middle colic vein; 14 – Left colic vein; 15 – Jejunal veins; Ileal veins; 16 – Sigmoid veins

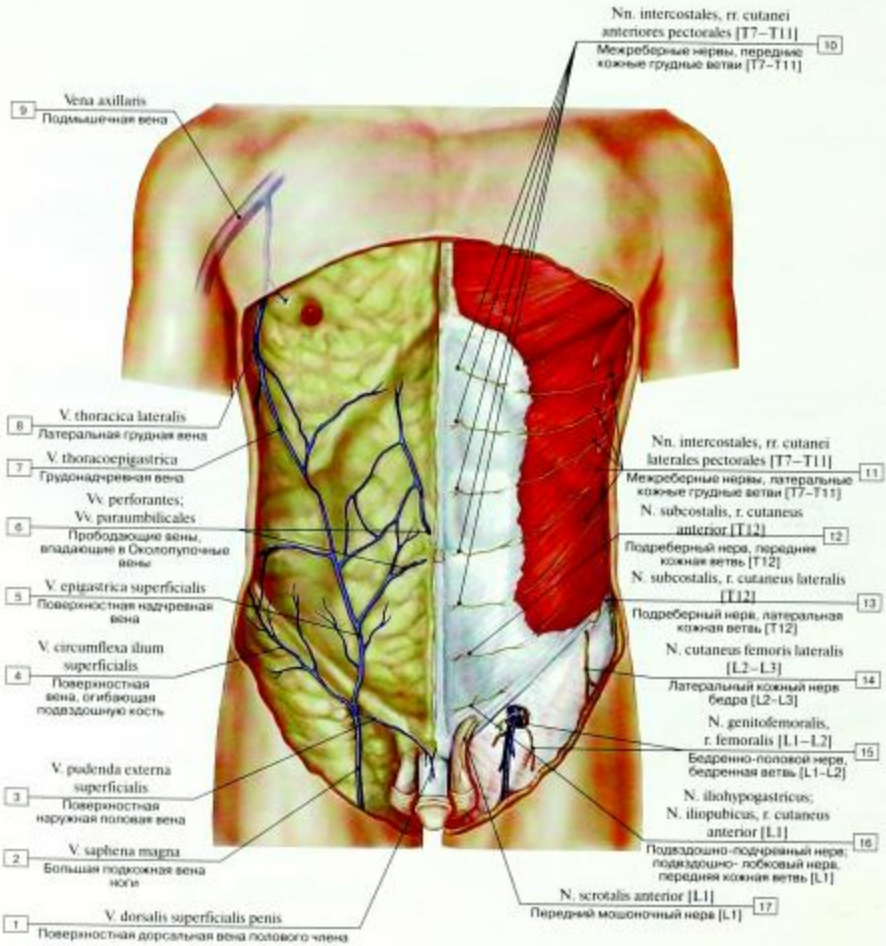

Рис. 992. Венозные анастомозы в области передней стенки живота:

1 – Superficial dorsal vein of penis; 2 – Great saphenous vein; Long saphenous vein ; 3 – Superficial external pudendal vein; 4 – Superficial circumflex iliac vein; 5 – Superficial epigastric vein; 6 – Perforating veins draining into paraumbilical veins; 7 – Thoraco-epigastric vein; 8 – Lateral thoracic vein; 9 – Axillary vein; 10 – Intercostal nerves, anterior pectoral cutaneous branches [T7–T11]; 11 – Intercostal nerves, lateral pectoral cutaneous branches [T7–T11]; 12 – Subcostal nerve, anterior cutaneous branches [T12]; 13 – Subcostal nerve, lateral cutaneous branch [T12]; 14 – Lateral cutaneous nerve of thigh; Lateral femoral cutaneous nerve [L2–L3]; 15 – Genitofemoral nerve, femoral branch [L1–L2]; 16 – Iliohypogastric nerve; Iliopubic nerve, anterior cutaneous branch [L1]; 17 – Anterior scrotal nerve [L1]

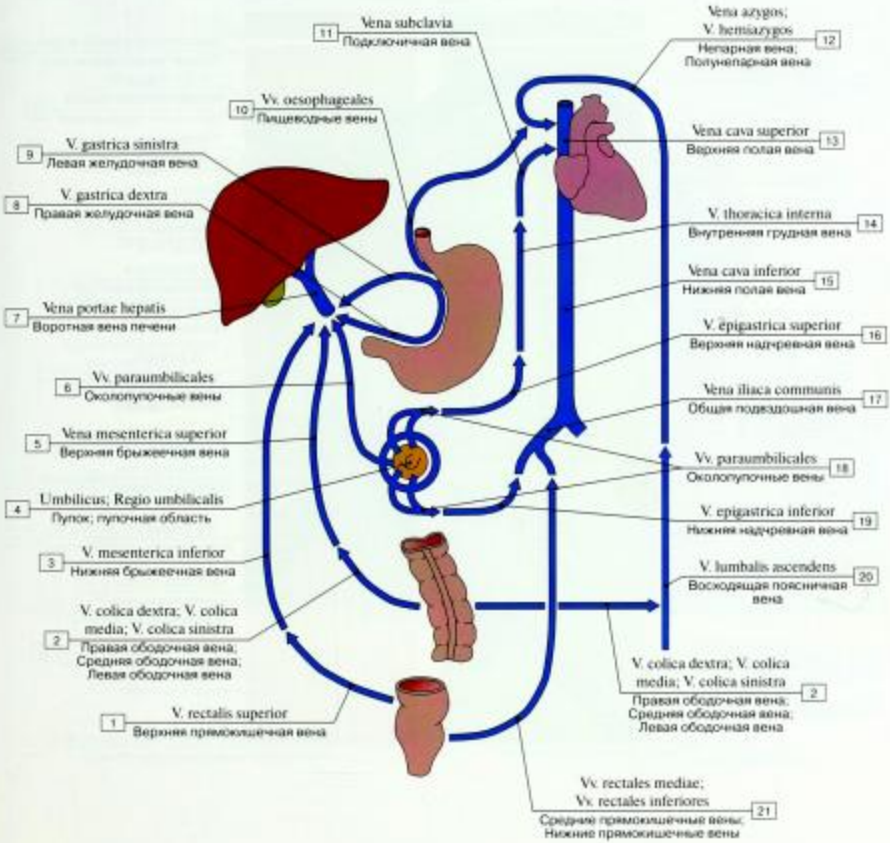

Рис. 993. Венозные анастомозы (схема):

1 – Superior rectal vein; 2 – Right colic vein; Middle colic vein; Left colic vein; 3 – Inferior mesenteric vein; 4 – Umbilical region; 5 – Superior mesenteric vein; 6 – Para-umbilical veins; 7 – Hepatic portal vein; 8 – Right gastric vein; 9 – Left gastric vein; 10 – Oesophageal veins; 11 – Subclavian vein; 12 – Azygos vein; Hemi-azygos vein; Inferior hemi-azygos vein; 13 – Superior vena cava; 14 – Internal thoracic vein; 15 – Inferior vena cava; 16 – Superior epigastric vein; 17 – Common iliac vein; 18 – Para-umbilical veins; 19 – Inferior epigastric vein; 20 – Ascending lumbar vein; 21 – Middle rectal veins; Inferior rectal veins

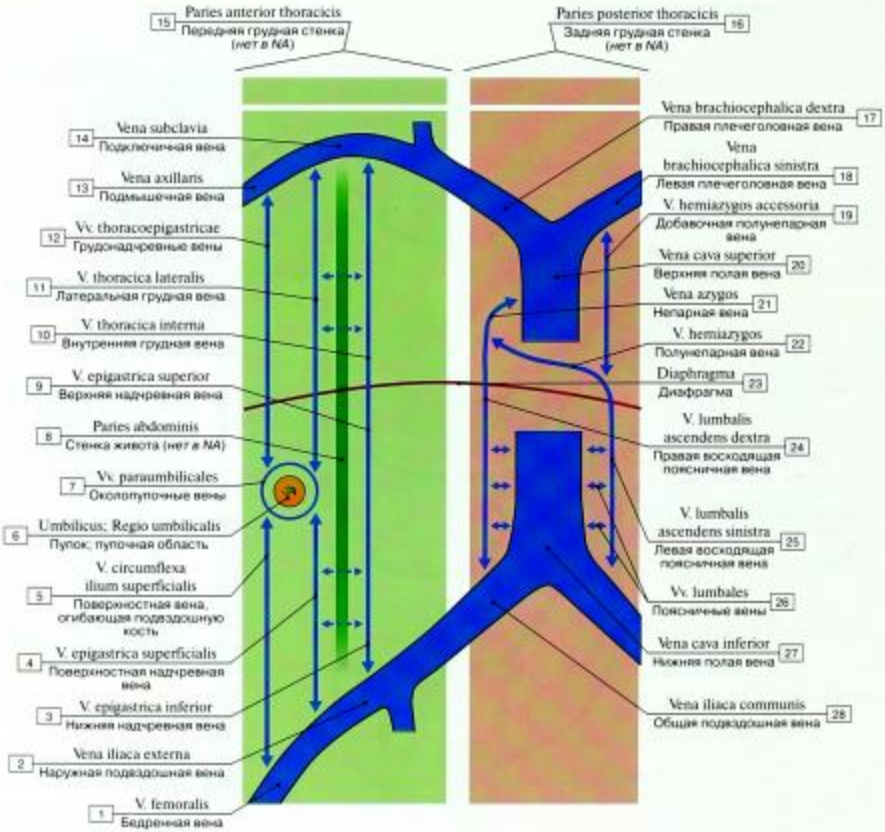

Рис. 994. Венозные анастомозы (схема):

1 – Femoral vein; 2 – External iliac vein; 3 – Inferior epigastric vein; 4 – Superficial epigastric vein; 5 – Superficial circumflex iliac vein; 6 – Umbilical region; 7 – Para-umbilical veins; 8 – Abdominal wall; 9 – Superior epigastric vein; 10 – Internal thoracic vein; 11 – Lateral thoracic vein; 12 – Thoraco-epigastric veins; 13 – Axillary vein; 14 – Subclavian vein; 15 – Anterior wall of trunk; 16 – Posterior wall of trunk; 17 – Right brachiocephalic vein; 18 – Left brachiocephalic vein; 19 – Accessory hemi-azygos vein; Superior hemi-azygos vein; 20 – Superior vena cava; 21 – Azygos vein; 22 – Hemi-azygos vein; Inferior hemi-azygos vein; 23 – Diaphragm; 24 – Right ascending lumbar vein; 25 – Left ascending lumbar vein; 26 – Lumbar veins; 27 – Inferior vena cava; 28 – Common iliac vein

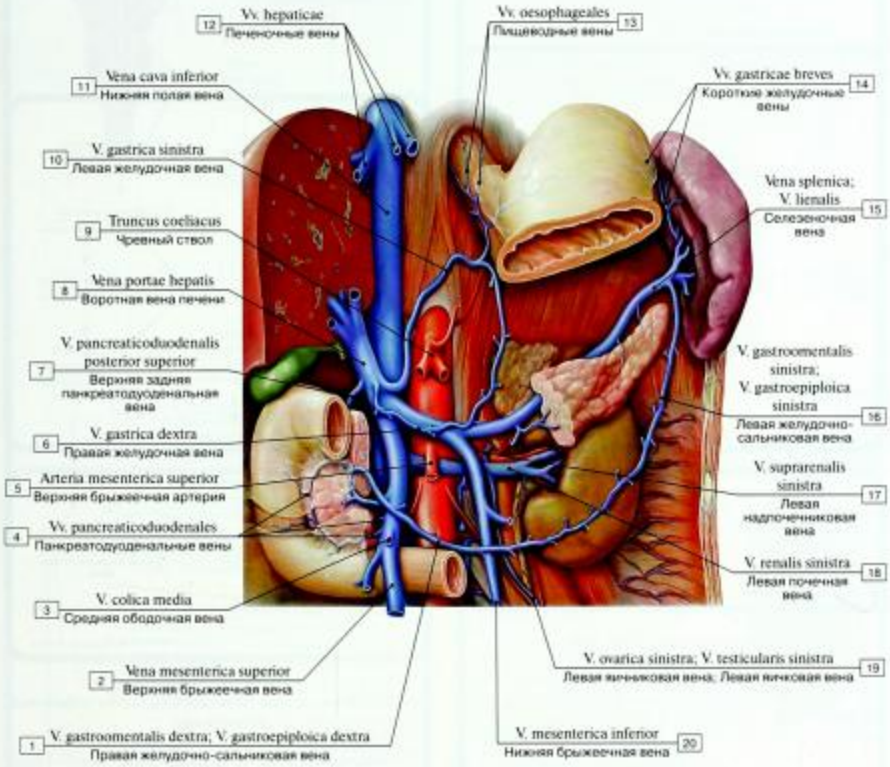

Рис. 995. Формирование воротной вены печени, вид спереди:

1 – Right gastro-omental vein; Right gastro-epiploic vein; 2 – Superior mesenteric vein; 3 – Middle colic vein; 4 – Pancreaticoduodenal veins; 5 – Superior mesenteric artery; 6 – Right gastric vein; 7 – Superior posterior pancreaticoduodenal vein; 8 – Hepatic portal vein; 9 – Coeliac trunk; 10 – Left gastric vein; 11 – Inferior vena cava; 12 – Hepatic veins; 13 – Oesophageal veins; 14 – Short gastric veins; 15 – Splenic vein; 16 – Left gastro-omental vein; Left gastro-epiploic vein; 17 – Left suprarenal vein; 18 – Left renal vein; 19 – Left ovarian vein; Left testicular vein; 20 – Inferior mesenteric vein

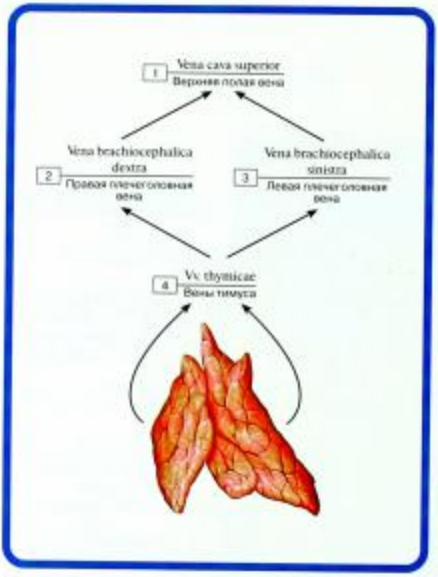

Рис. 996. Вены тимуса:

1 – Superior vena cava; 2 – Right brachiocephalic vein; 3 – Left brachiocephalic vein; 4 – Thymic veins

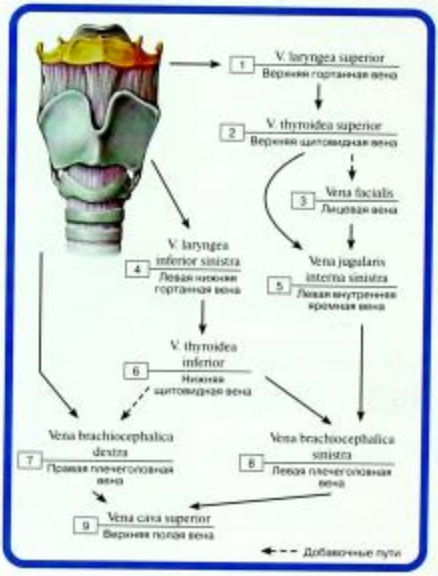

Рис. 997. Вены гортани (пунктиром выделены добавочные пути оттока):

1 – Superior laryngeal vein; 2 – Superior thyroid vein; 3 – Facial vein; 4 – Left inferior laryngeal vein; 5 – Left internal jugular vein; 6 – Inferior thyroid vein; 7 – Right brachiocephalic vein; 8 – Left brachiocephalic vein; 9 – Superior vena cava

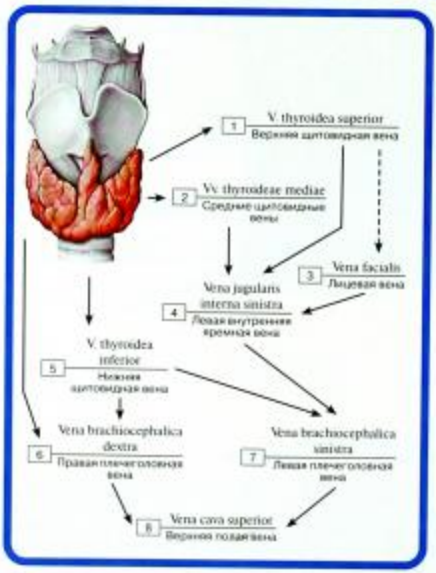

Рис. 998. Вены щитовидной железы:

1 – Superior thyroid vein; 2 – Middle thyroid veins; 3 – Facial vein; 4 – Left internal jugular vein; 5 – Inferior thyroid vein; 6 – Right brachiocephalic vein; 7 – Left brachiocephalic vein; 8 – Superior vena cava

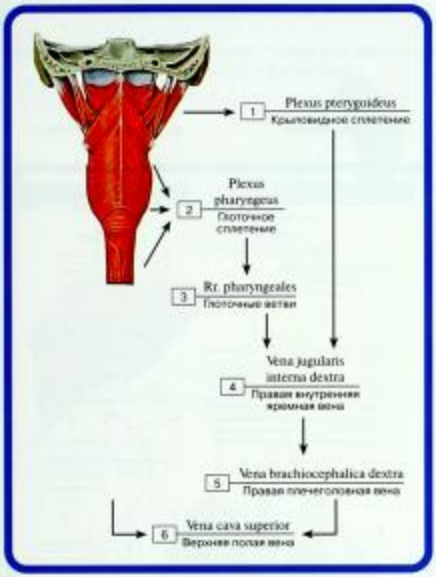

Рис. 999. Вены глотки:

1 – Pterygoid plexus; 2 – Pharyngeal plexus; 3 – Pharyngeal branches; 4 – Right internal jugular vein; 5 – Right brachiocephalic vein; 6 – Superior vena cava

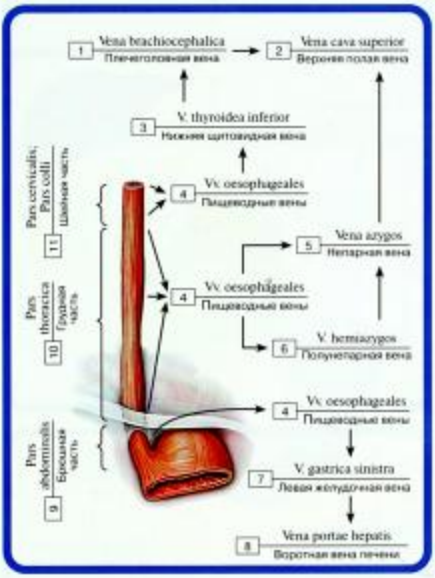

Рис. 1000. Вены пищевода:

1 – Brachiocephalic vein; 2 – Superior vena cava; 3 – Inferior thyroid vein; 4 – Oesophageal veins; 5 – Azygos vein; 6 – Hemi-azygos vein; Inferior hemi-azygos vein; 7 – Left gastric vein; 8 – Hepatic portal vein; 9 – Abdominal part; 10 – Thoracic part; 11 – Cervical part

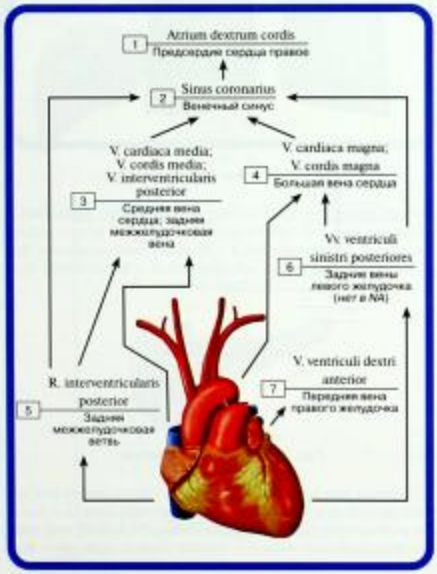

Рис. 1001. Вены сердца:

1 – Right atrium; 2 – Coronary sinus; 3 – Middle cardiac vein; Posterior interventricular vein; 4 – Great cardiac vein; 5 – Posterior interventricular branch; 6 – Posterior veins of left ventricle; 7 – Anterior vein of right ventricle

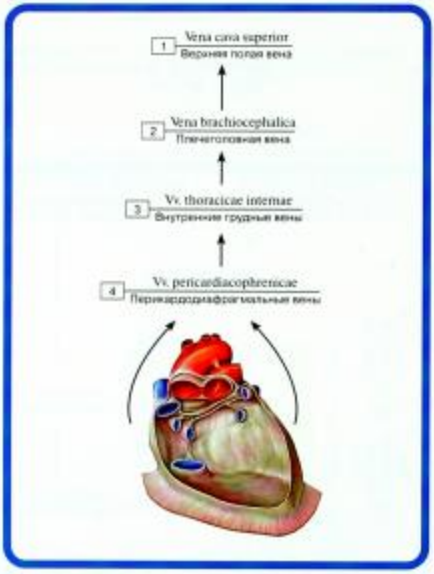

Рис. 1002. Вены перикарда:

1 – Superior vena cava; 2 – Brachiocephalic vein; 3 – Internal thoracic veins; 4 – Pericardiacophrenic veins

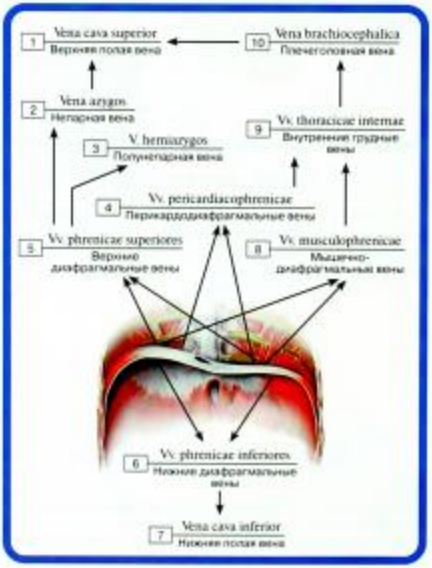

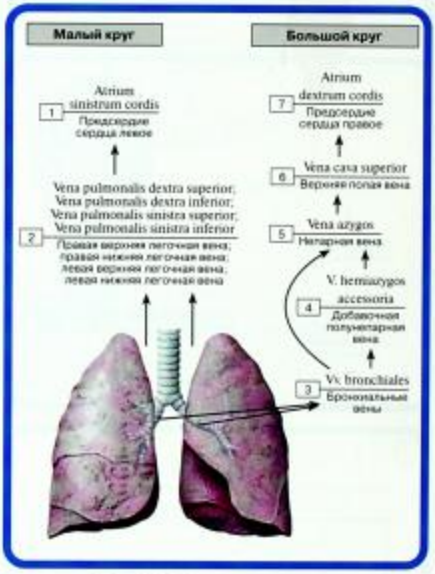

Рис. 1003. Вены легких и трахеи:

1 – Left atrium; 2 – Right superior pulmonary vein; Right inferior pulmonary vein; Left superior pulmonary vein; Left inferior pulmonary vein; 3 – Bronchial veins; 4 – Accessory hemi-azygos vein; Superior hemi-azygos vein; 5 – Azygos vein; 6 – Superior vena cava; 7 – Right atrium

Рис. 1004. Вены диафрагмы:

1 – Superior vena cava; 2 – Azygos vein; 3 – Hemi-azygos vein; Inferior hemi-azygos vein; 4 – Pericardiacophrenic veins; 5 – Superior phrenic veins; 6 – Inferior phrenic veins; 7 – Inferior vena cava; 8 – Musculophrenic veins; 9 – Internal thoracic veins; 10 – Brachiocephalic vein

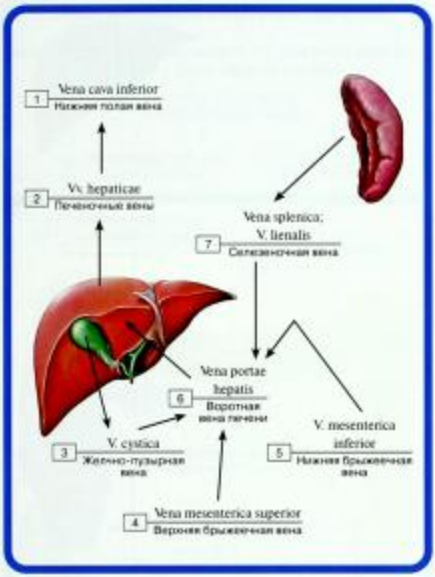

Рис. 1005. Вены печени, желчного пузыря и селезенки:

1 – Inferior vena cava; 2 – Hepatic veins; 3 – Cystic vein; 4 – Superior mesenteric vein; 5 – Inferior mesenteric vein; 6 – Hepatic portal vein; 7 – Splenic vein

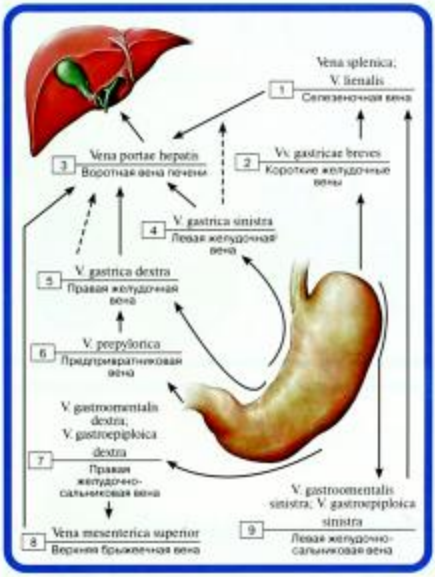

Рис. 1006. Вены желудка:

1 – Splenic vein; 2 – Short gastric veins; 3 – Hepatic portal vein; 4 – Left gastric vein; 5 – Right gastric vein; 6 – Prepyloric vein; 7 – Right gastro-omental vein; Right gastro-epiploic vein; 8 – Superior mesenteric vein; 9 – Left gastro-omental vein; Left gastro-epiploic vein

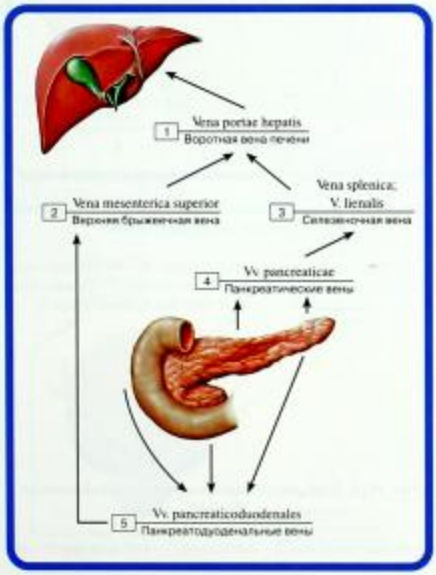

Рис. 1007. Вены двенадцатиперстной кишки и поджелудочной железы:

1 – Hepatic portal vein; 2 – Superior mesenteric vein; 3 – Splenic vein; 4 – Pancreatic veins; 5 – Pancreaticoduodenal veins

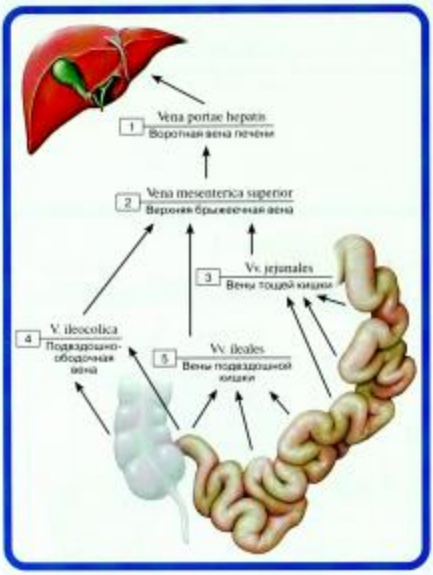

Рис. 1008. Вены тощей и подвздошной кишок:

1 – Hepatic portal vein; 2 – Superior mesenteric vein; 3 – Jejunal veins; 4 – Ileocolic vein; 5 – Ileal veins

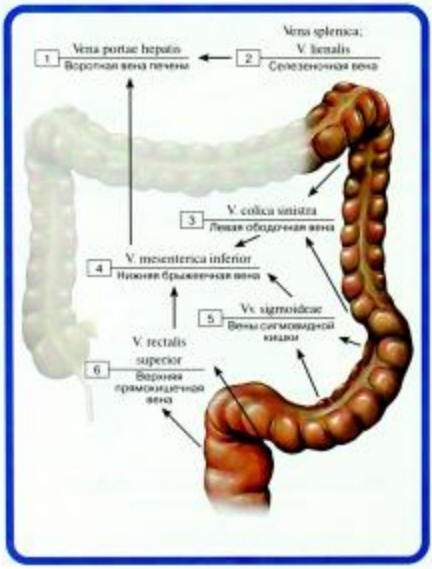

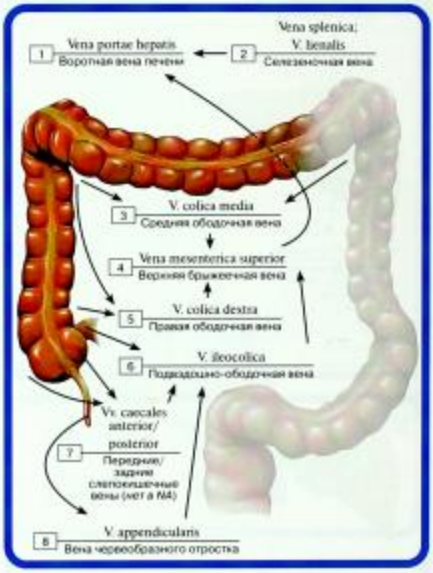

Рис. 1009. Вены слепой кишки (аппендикса), восходящей и поперечной ободочных кишок:

1 – Hepatic portal vein; 2 – Splenic vein; 3 – Middle colic vein; 4 – Superior mesenteric vein; 5 – Right colic vein; 6 – Ileocolic vein; 7 – Anterior/posterior caecal veins; 8 – Appendicular vein

Рис. 1010. Вены нисходящей и сигмовидной ободочных кишок:

1 – Hepatic portal vein; 2 – Splenic vein; 3 – Left colic vein; 4 – Inferior mesenteric vein; 5 – Sigmoid veins; 6 – Superior rectal vein

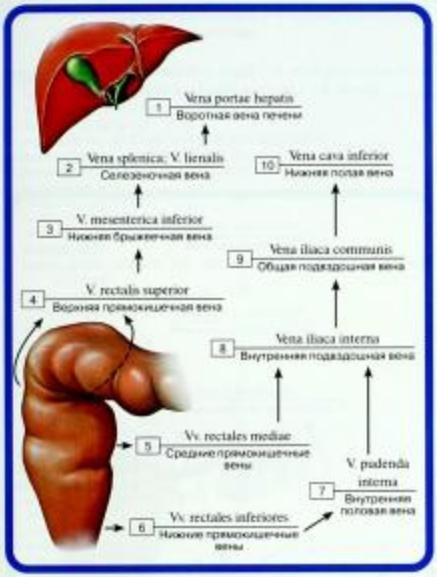

Рис. 1011. Вены прямой кишки:

1 – Hepatic portal vein; 2 – Splenic vein; 3 – Inferior mesenteric vein; 4 – Superior rectal vein; 5 – Middle rectal veins; 6 – Inferior rectal veins; 7 – Internal pudendal vein; 8 – Internal iliac vein; 9 – Common iliac vein; 10 – Inferior vena cava

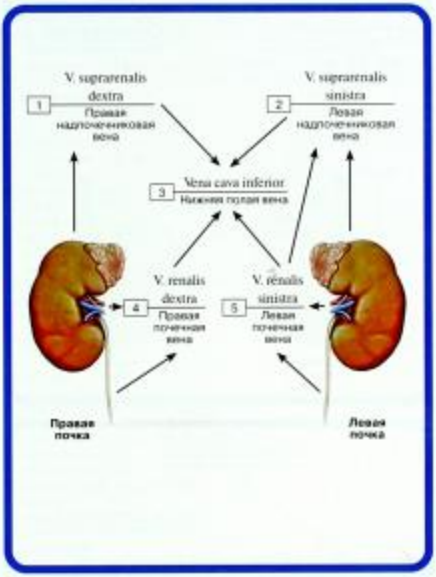

Рис. 1012. Вены почек, мочеточников и надпочечников:

1 – Right suprarenal vein; 2 – Left suprarenal vein; 3 – Inferior vena cava; 4 – Right renal vein; 5 – Left renal vein

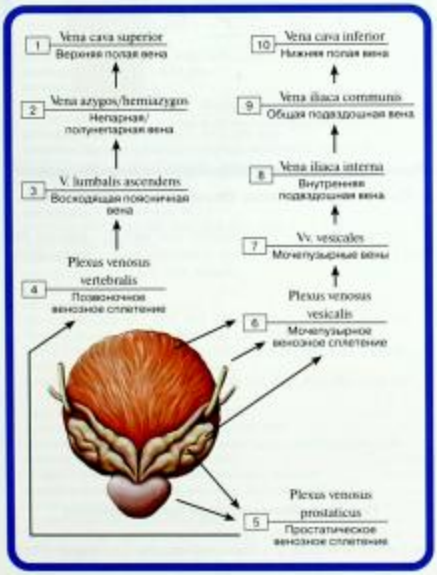

Рис. 1013. Вены мочевого пузыря, простаты и семенных пузырьков:

1 – Superior vena cava; 2 – Azygos/Hemi-azygos vein; 3 – Ascending lumbar vein; 4 – Vertebral venous plexus; 5 – Prostatic venous plexus; 6 – Vesical venous plexus; 7 – Vesical veins; 8 – Internal iliac vein; 9 – Common iliac vein; 10 – Inferior vena cava

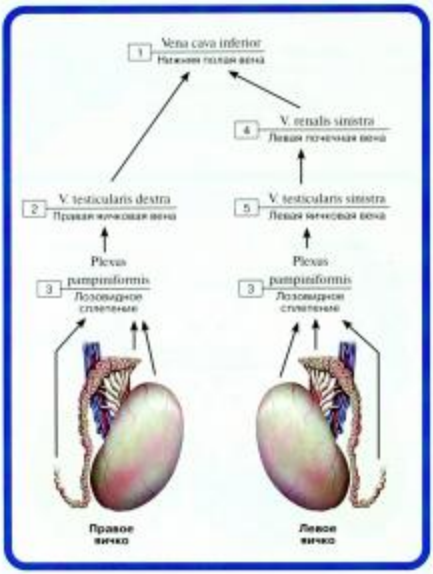

Рис. 1014. Вены яичек, придатка яичка и семявыносящих протоков:

1 – Inferior vena cava; 2 – Right testicular vein; 3 – Pampiniform plexus; 4 – Left renal vein; 5 – Left testicular vein

Рис. 1015. Вены матки, маточной трубы и влагалища:

1 – Inferior vena cava; 2 – Common iliac vein; 3 – Internal iliac vein; 4 – Uterine vein; 5 – Uterine venous plexus; 6 – Vaginal venous plexus

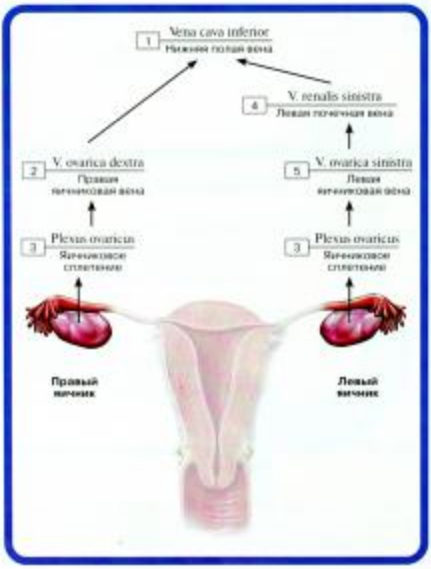

Рис. 1016. Вены маточной трубы и яичника:

1 – Inferior vena cava; 2 – Right ovarian vein; 3 – Ovarian plexus; 4 – Left renal vein; 5 – Left ovarian vein

Предметный указатель на латинском языке (Index lat.)

A

A. alveolaris
inferior 26, 37, 471, 472, 473, 638
inferior, r. mentalis 25
superior posterior 471, 472
A. angularis 25, 463, 465, 471, 480, 482, 603, 638, 641
A. appendicularis 87, 553, 558, 559, 610
A. arcuata 212, 577, 594, 599, 600, 601, 672
A. auricularis
posterior 638, 641
posterior, r. occipitalis 641
profunda 472
A. axillaris 602
A. basilaris 385, 388, 476, 487, 488, 489, 490, 491, 492, 494, 495, 496, 575, 603
rr. circumferentiales breves 496
rr. circumferentiales longi 496
A. brachialis 602
superficialis 518, 654
A. buccalis 471, 472, 638
A. bulbi vestibuli 304
A. caecalis
anterior 87, 551, 554, 559
anterior/posterior 610
posterior 551, 553, 554, 559
A. callosomarginalis 476
A. canalis pterygoidei 472, 477
A. carotis
communis sinistra 606, 607
externa 603, 606, 607
externa dextra 460
externa sinistra 460
interna 388, 400, 603
interna sinistra 460
interna, pars cavernosa 386
interna, pars cerebralis 386
A. carpalis dorsalis 526
A. caudae pancreatis 544, 548, 558
A. centralis retinae 479, 480, 481
A. cerebri
anterior 493
media 493, 603, 631
posterior 385, 388, 476, 487, 493, 496, 603
posterior, pars postcommunicalis; segmentum P2 488, 489
posterior, pars precommunicalis; segmentum P1 489
A. cervicalis
ascendens 453, 457, 465, 485, 486, 487, 497, 573, 575, 603
ascendens, r. superficialis 453
profunda 457, 485, 486, 497, 535, 573, 603
superficialis 464, 465
A. choroidea
anterior 476, 477, 489, 490, 494
posterior 496
A. circumflexa
femoris lateralis 457, 577, 578, 579, 580, 582, 583, 584, 585, 588
femoris lateralis, r. ascendens 582, 585, 691
femoris lateralis, r. descendens 582, 583, 585, 587, 588, 595, 691
femoris lateralis, r. transversus 585
femoris medialis 457, 577, 578, 579, 580, 582, 583, 584, 585, 587, 588, 691
femoris medialis, r. acetabularis 456
femoris medialis, r. profundus 585, 586, 692
femoris medialis, r. profundus, r. ascendens, r. descendens 584
femoris medialis, r. transversus 585
humeri anterior 457, 484, 485, 498, 503, 504, 506
humeri posterior 457, 484, 485, 498, 503, 504, 506, 508
humeri posterior sinistra 369
humeri posterior, r. cutaneus 658
ilium profunda 260, 342, 457, 458, 536, 563, 564, 577, 578, 579, 582, 584, 585, 602
ilium superficialis 456, 458, 578, 579, 582, 584, 689, 691
scapulae 456, 484, 485, 498, 503, 504, 505, 506, 508, 602, 659
A. colica
dextra 551, 552, 553, 554, 555, 558, 610
media 77, 133, 549, 551, 552, 553, 554, 555, 556, 558, 603, 610
media et A. colica sinistra (Anastomosis) 549
sinistra 203, 549, 552, 553, 554, 555, 556, 558, 559, 603, 610
A. collateralis
media 509, 602
radialis 484, 503, 509, 511, 515, 517, 602
radialis, r. anterior 508, 513
radialis, r. posterior 508
ulnaris inferior 484, 503, 507, 508, 509, 511, 513, 514, 516, 656
ulnaris superior 498, 503, 506, 507, 509, 510, 511, 513, 514, 659
A. comitans
nervi ischiadici 303, 586
nervi mediani 513
A. communicans
anterior 487, 488, 489, 490, 492, 605
posterior 385, 388, 476, 477, 487, 488, 489, 490, 496, 603, 605
A. cremasterica 570
A. cystica 99, 101, 115, 542, 544, 546, 551, 558, 609
A. descendens
genus 577, 584, 585, 588, 591, 595, 602, 689
genus, r. articularis 585, 688
genus, r. saphenus 585, 592, 593, 595, 688
genus, rr. articulares 592, 593, 691
A. digitalis
dorsalis 527
palmaris communis 527
palmaris communis (III) 525
palmaris propria 526, 527
A. dorsalis
clitoridis 564
nasi 465, 471, 479, 480, 482, 603, 638
pedis 603
penis 259, 260, 263, 264, 265, 563, 570
penis dextra 570
penis sinistra 570
scapulae 456, 485, 498, 506
A. ductus
deferentis 499, 562, 563, 612
deferentis, r. ascendens 245
A. epigastrica
inferior 246, 457, 458, 459, 499, 536, 538, 543, 552, 562, 563, 568, 582, 584, 602, 679, 681
inferior, r. obturatorius 536
inferior, r. pubicus 602
superficialis 457, 458, 579, 582, 584, 689
superior 457, 458, 459, 499, 529, 538, 602
A. et Nn. perineales 302
A. et V.
arcuatae 217
auriculares posteriores 642
axillares 642
circumflexae ilium profundae 121, 679, 680, 691
colicae dextrae 77, 133
colicae mediae 128, 130, 137, 138
colicae sinistrae 112, 122
dorsales clitoridis 276
epigastricae inferiores 121, 122, 124, 131, 679, 680
faciales 22, 25
femorales 259, 679
gastricae sinistrae 61, 123
gastroomentales sinistrae 61
ileocolicae 77, 133
iliacae communes dextrae 122, 123, 139
iliacae communes sinistrae 413
iliacae externae 121, 228, 243
iliacae externae dextrae 123, 413
iliacae internae dextrae 413
interlobulares 105

labiales inferiores 641
laryngeae superiores 642
linguales 642
mesentericae inferiores 123
mesentericae superiores 72, 77, 112, 122, 123, 133
obturatoriae 121, 246
occipitales 641, 642
ovaricae 228
ovaricae dextrae 123
ovaricae sinistrae 123
penis 262
pericardiacophrenicae 449, 451
renales dextrae 679
renales sinistrae 123, 679
segmentales 105
splenicae; lienales 122
subclaviae sinistrae 413
supraorbitales 25
suprarenales superiores 123
suprascapulares 642
temporales superficiales 25, 642
testiculares 121
testiculares dextrae 679
testiculares sinistrae 679
thoracicae internae 192
thoracoacromiales 642
thyroideae superiores 642
trabeculares 321
transversae colli; A. et V. transversae cervicis 642
A. et Vv.
brachiales 413
comitantes nervi ischiadici 692
perilobulares 105
phrenicae inferiores 565
radiales 413
rectales mediae 680
temporales superficiales 25, 641
ulnares 413
A. ethmoidalis
anterior 474, 479, 480, 482
posterior 474, 479, 480, 482
A. facialis 603
A. femoralis 603
A. fibularis;
A. peronea 602
A. peronea, rr. malleolares laterales 602
A. frontobasalis
lateralis; A. orbitofrontalis lateralis 489, 491
medialis; A. orbitofrontalis medialis 489
A. gastrica
dextra 101, 539, 542, 544, 545, 546, 547, 551, 558, 609, 669
posterior 544, 547, 609
sinistra 115, 137, 203, 423, 457, 531, 539, 542, 543, 544, 545, 546, 547, 548, 549, 551, 558, 603, 607, 609, 669, 671, 679
A. gastroduodenalis 72, 539, 542, 543, 544, 545, 546, 547, 548, 549, 551, 558, 603, 609
A. gastroomentalis
dextra 542, 543, 545, 546, 547, 551, 558, 609, 669
sinistra 542, 543, 544, 545, 546, 547, 549, 558, 609, 669
A. glutea
inferior 456, 536, 559, 561, 562, 564, 568, 569, 571, 577, 578, 584, 586, 587, 588, 692
superior 456, 536, 559, 561, 562, 564, 568, 569, 571, 572, 577, 578, 579, 584, 586, 587, 588, 692
superior sinistra 680
superior, r. inferior 586, 692
superior, r. superior 586, 692
A. gyri angularis 491
A. hepatica 105
communis 72, 101, 112, 115, 137, 423, 456, 531, 539, 542, 543, 544, 545, 546, 547, 548, 551, 558, 609, 669, 671, 679
propria 72, 99, 100, 101, 102, 107, 123, 203, 539, 542, 545, 546, 547, 548, 551, 558, 609, 669, 671
propria, r. dexter 99, 101, 544, 546, 551
propria, r. sinister 99, 101, 544, 551
propria, rr. dexter et sinister 115
A. hypophysialis
inferior 386, 388, 390, 477
superior 386, 388, 390, 477
A. ileocolica 551, 552, 553, 554, 555, 558, 559, 610
r. colicus 551, 554
r. ilealis 551, 554
A. iliaca
communis sinistra 679
externa 603, 681
A. iliolumbalis 458, 536, 562, 568, 571, 572, 577, 578, 602
r. iliacus 457, 582
r. lumbalis 457
A. inferior
anterior cerebelli 488, 489, 490, 495, 496, 497
lateralis genus 577, 584, 587, 588, 590, 591, 594, 595, 687, 692
medialis genus 577, 584, 585, 587, 588, 589, 590, 591, 592, 594, 595, 687, 688, 691
medialis genus, rr. articulares 691
posterior cerebelli 476, 488, 489, 490, 491, 495, 496, 497
A. infraorbitalis 471, 472, 482
A. intercostalis
anterior 529
anterior, r. collateralis 529
posterior 529, 534, 574
posterior [VII–XII] 608
posterior prima 456, 485, 486, 533, 535
posterior secunda 456, 485, 486, 533, 535
posterior, r. collateralis 529
posterior, r. dorsalis 534
suprema 456, 485, 486, 497, 529, 535
r. posterior 534
A. interossea
anterior 366, 503, 509, 513, 514, 515, 518, 521, 522, 525, 526, 651, 656
anterior et r. carpalis palmaris 602
communis 503, 509, 512, 513, 514, 526, 602, 656
posterior 509, 513, 514, 515, 516, 517, 523, 525, 526
recurrens 509, 516, 517, 526, 602
A. jejunalis 75
A. labialis
inferior 463, 465, 471
superior 463, 465, 471
A. labyrinthi 385, 488, 489, 490, 495
A. lacrimalis 479, 480
A. laryngea
inferior 606
superior 163, 464, 465, 468, 469, 470, 471, 606, 644
A. ligamenti
teretis uteri 564
capitis femoris 581
A. lobaris media 455
A. lobi caudati 101
A. lumbalis [IV] 577, 582
A. malleolaris
anterior lateralis 577, 593, 594, 599, 602
anterior medialis 577, 593, 594, 600, 602
A. marginalis coli; A. juxtacolica; Arcus marginalis coli 552, 553, 555, 556, 558
A. masseterica 471, 472, 638
A. maxillaris 638
A. media genus 590, 591, 687, 692
r. anterior 595
r. posterior 595
A. mediana 518
(variant) 526
A. medullaris segmentalis 573, 575
media 471, 472, 473, 479, 488
media, r. anterior (frontalis) 632
media, r. posterior (parietalis) 632
posterior 468, 488
A. mesenterica
inferior 77, 115, 122, 204, 278, 344, 345, 346, 409, 423, 457, 536, 539, 553, 554, 556, 558, 559, 561, 563, 564, 569, 603, 610, 611, 670, 679

superior 113, 409, 539, 603, 679
superior et A. pancreatica inferior (Anastomosis) 544
A. metacarpalis
dorsalis [II] 525
palmaris 526
palmaris [III] 525
A. metatarsalis dorsalis [I] 601
A. musculophrenica 457, 458, 459, 499, 529, 538, 608
A. obturatoria 260, 277, 305, 342, 456, 536, 559, 561, 562, 563, 564, 568, 569, 571, 572, 577, 578, 579, 583, 584, 602
r. acetabularis 581
r. posterior 581
r. posterior, r. acetabularis 579
r. pubicus 602
A. ophthalmica 474, 476, 477, 478, 480, 482, 488, 603
A. ovarica 204, 280, 345, 402, 423, 456, 536, 539, 564, 566, 567, 603, 612, 671, 676, 680
dextra 670
sinistra 670
A. palatina
ascendens, r. tonsillaris 44, 607
descendens 472, 474
major 26, 35, 43, 44, 472
A. pancreatica
dorsalis 544, 548, 549, 558
inferior 544, 548, 549
magna 544, 548, 558, 609
A. pancreaticoduodenalis
inferior 543, 544, 545, 558, 603, 609
inferior posterior 549
inferior, r. anterior 544, 548, 549, 551
inferior, r. posterior 544, 548, 549, 551
superior anterior 543, 544, 545, 548, 551
superior anterior/posterior 609
superior posterior 539, 544, 545, 547, 548, 549, 551, 558
A. parietalis
anterior 491
posterior 491
A. perforans 582, 590, 602, 691
A. pericallosa 492
A. pericardiacophrenica 358, 456, 499, 538, 606, 608
A. perilobularis 108
A. phrenica
inferior 204, 402, 456, 528, 531, 536, 539, 541, 542, 543, 602, 608, 611, 671
inferior dextra 670
inferior sinistra 670
superior 456
A. plantaris profunda 594, 598, 599
A. prepancreatica 558
A. princeps
pollicis 514, 519, 520, 521, 522, 523, 526, 651
pollicis, rami 514, 521, 656
A. profunda
brachii 423, 457, 484, 498, 503, 504, 506, 507, 508, 509, 602
brachii et A. circumflexa humeri posterior (Anastomosis) 456
femoris 602
linguae 469, 640
penis 263, 264, 265, 268, 563
penis, ramus 265
A. pudenda
externa 259, 570
externa profunda 456, 578, 579, 582, 584
externa superficialis 456, 578, 579, 582, 584, 689
interna 93, 302, 305, 342, 456, 536, 559, 561, 562, 563, 564, 568, 569, 579, 586, 611, 676
A. pulmonalis
dextra 143
sinistra 143
A. radialis 602, 603
indicis 514, 519, 520, 521
r. carpalis dorsalis 603
r. carpalis palmaris 602
r. palmaris superficialis 602
A. radicularis
anterior 535, 573, 574
posterior 535, 573, 574
A. rectalis
inferior 553, 558, 561, 562, 563, 569, 611, 676
media 342, 536, 553, 561, 562, 563, 568, 569, 571, 572, 611, 676
superior 346, 553, 554, 555, 556, 558, 559, 561, 563, 564, 569, 571, 572, 603, 610, 611
A. recurrens
medianus 503
radialis 503, 509, 511, 512, 513, 514, 602, 656
tibialis anterior 577, 590, 591, 593, 594, 595
tibialis posterior 591, 592
ulnaris 503, 508, 509, 512, 513, 514, 515, 656
ulnaris, r. anterior 509
ulnaris, r. anterior et r. posterior 602
ulnaris, r. posterior 509
A. renalis 203, 204, 207, 208, 209, 211, 212, 214, 215, 217, 218, 225, 238, 344, 345, 402, 423, 536, 539, 540, 541, 550, 551, 556, 611, 671, 672
dextra 134, 456, 670
polaris inferior 541
polaris superior 541
sinistra 670
r. anterior 540
r. posterior 540
rr. sinus renalis 672
A. sacralis
mediana 260, 342, 457, 458, 536, 539, 559, 561, 562, 563, 564, 569, 577, 578, 680, 582, 676, 678
laterales 456, 562, 577, 578, 585, 691
A. segmentalis 214
A. segmenti
anterioris 575
anterioris inferioris 540
anterioris superioris 540
inferioris 540
posterioris 540, 575
superioris 540
A. sigmoidea 610
A. sphenopalatina 472, 474
A. spinalis
anterior 489, 490, 495, 496, 497, 573, 574, 575, 603
posterior 575, 603
posterior (Anastomosis) 573
posterior dextra 573, 574
posterior sinistra 573, 574
segmentalis 573
A. splenica;
A. lienalis 72, 112, 115, 123, 203, 205, 320, 321, 423, 457, 531, 539, 542, 543, 544, 545, 546, 547, 548, 549, 551, 558, 609, 671, 679
A. lienalis, rr. pancreatici 548
A. subclavia 603
A. subcostalis 459
[XII] 458
A. sublingualis 27, 28, 464, 465, 469, 471, 602, 640
A. submentalis 464, 465, 471
A. subscapularis 457, 484, 485, 498, 503, 504, 505, 506, 602
A. sulci
centralis 491
postcentralis 491
precentralis 491
A. superior
cerebelli 388, 488, 489, 490, 495, 496
cerebelli, rr. pedunculares 496
laterales genus 577, 584, 587, 588, 590, 591, 593, 595, 687, 692
mediales genus 577, 584, 585, 587, 588, 590, 591, 595, 687
A. supraduodenalis 72, 544, 558
A. supraorbitalis 471, 479, 480, 482
A. suprarenalis
superior dextra 670
superior sinistra 670
inferior 204, 208, 209, 402, 456, 536, 539, 540, 541, 611, 671

inferior dextra 670
inferior sinistra 670
inferior, r. anterior 402
media 204, 208, 209, 402, 536, 539, 541, 611, 671
media dextra 670
media sinistra 670
A. suprascapularis 369, 453, 457, 464, 465, 485, 486, 487, 497, 498, 503, 504, 506, 508, 602
A. supratrochlearis 465, 471, 479, 480, 482
A. suralis 688, 692
A. tarsalis lateralis 577, 593, 594, 599, 600
A. temporalis
anterior 491
intermedia 491
media 471, 475, 638
posterior 491
profunda anterior 471, 472
profunda posterior 471
superficialis 638
superficialis, r. parietalis 638
A. testicularis 249, 250, 259, 260, 261, 269, 270, 344, 402, 456, 539, 570, 612, 671
dextra 550, 670
sinistra 550
A. thalamotuberalis 490
A. thoracica
interna 499, 500, 602
lateralis 372, 457, 458, 485, 498, 503, 504, 505, 506
superior 369, 456, 458, 484, 485, 498, 503, 504, 505
A. thoracoacromialis 456, 458, 465, 484, 485, 498, 503, 504, 505, 506, 507, 602, 659
r. acromialis 465, 498
r. clavicularis 498
r. deltoideus 465, 498, 659
r. pectoralis 465
rr. pectorales 372, 498
A. thoracodorsalis 457, 464, 485, 498, 503, 504, 505, 506, 507, 659
A. thyroidea
ima 468, 470, 606
inferior 50, 396, 400, 453, 457, 465, 468, 485, 486, 487, 497, 531, 603, 606, 607, 640
inferior sinistra 606
superior 174, 396, 400, 463, 464, 465, 467, 468, 469, 470, 471, 603, 606, 640, 641, 644, 646
superior, r. cricothyroideus 470
superior, r. glandularis anterior 469
superior, r. sternocleidomastoideus 470
A. tibialis
anterior 602
posterior 602
posterior, rr. malleolares mediales 602
A. transversa
colli; A. transversa cervicis 369, 453, 456, 464, 465, 485, 486, 487, 497, 506, 602
colli; A. transversa cervicis, r. profundus 498, 506
colli; A. transversa cervicis, r. superficialis 498
faciei 465, 471, 475
A. tympanica
anterior 472
inferior 468
A. ulnaris 602, 603
r. carpalis dorsalis 603
r. palmaris profundus 602
A. umbilicalis 210, 297, 298, 499, 536, 562, 564, 568, 571, 572, 611, 612
pars occlusa 228, 562
pars patens 676
A. urethralis 263, 265
A. uterina 276, 536, 564, 566, 567, 568, 572, 603, 612, 676, 680
circumflexa ureteris 572
r. ovaricus 564, 567
r. tubarius 564, 567, 676
rr. helicini 292
A. vaginalis 564, 566, 567, 572, 676
A. vertebralis 603
rr. mediales 496, 497
A. vesicalis
inferior 342, 536, 562, 563, 564, 571, 611, 612, 676, 680
superior 121, 260, 562
A. zygomaticoorbitalis 465, 475
A., V. et N.
femorales 303
intercostales 500
laryngeae superiores 52
Aa. auriculares anteriores 475
Aa. arcuatae 215, 218, 540
Aa. caroticotympanicae 477
Aa. centrales
anterolaterales 494, 490
posteromediales 490, 494
Aa. ciliares
posteriores 479
posteriores breves 479, 480, 481
posteriores longae 479, 480, 481
anteriores 481
Aa. circumflexae femoris medialis et lateralis 603
Aa. collaterales ulnares superior et inferior 602
Aa. conjunctivales anteriores 481
Aa. corticales radiatae 218
Aa. digitales
dorsales 522, 524, 525, 526, 577, 594, 599, 600, 601
palmares communes 514, 519, 520, 521, 526, 651, 656
palmares propriae 366, 503, 514, 519, 520, 521, 522, 524, 525, 526, 527, 651
plantares communes 596, 597, 598, 600, 684
plantares propriae 596, 597, 598, 600, 601, 684
Aa. episclerales 480
Aa. et Vv.
dorsales pedis 413
lumbales 679
perforantes 692
tibiales et fibulares 413
Aa. gastricae
breves 543, 544, 547, 549, 558, 609, 669
sinistra et dextra 413
Aa. gluteae superior et inferior 603
Aa. helicinae 265
Aa. hepaticae dextra et sinistra 549
Aa. ileales 551, 552, 553, 555, 558, 610
Aa. iliacae interna et externa 679
Aa. inferiores medialis et lateralis genus 602
Aa. insulares 491
Aa. intercostales
anteriores 458, 459, 535
posterior, rr. spinales 603
posteriores 58, 459, 485, 528, 531, 532, 535, 575, 602
posteriores [VIII–XI] 458
posteriores dextrae 573
posteriores sinistrae 573
posteriores, rr. bronchiales 532
Aa. interlobares 212, 213, 215, 540, 672
Aa. interlobulares 107, 218
Aa. jejunales 551, 552, 553, 555, 558, 610
Aa. lumbales 457, 528, 536, 539, 575
[I–IV] 458
imae 559
Aa. mesencephalicae 490
Aa. metacarpales
dorsales 503, 522, 523, 524, 526
palmares 503, 519, 521, 651
Aa. metatarsales
dorsales 577, 593, 594, 599, 600, 601
dorsales [I–IV] 601
plantares 597, 598, 600, 601, 684
plantares [I–IV] 598
Aa. musculares 480
Aa. nasales laterales posteriores 474
Aa. nutriciae humeri; Aa. nutrientes humeri 484, 498
Aa. palatinae minores 26, 44, 472
Aa. palpebrales
laterales 480, 482
mediales 479, 480, 482

Aa. pancreaticoduodenales superiores posterior et anterior 603
Aa. perforantes 577, 579, 584, 585, 586, 687
(primae) 587, 588
(secundae) 587, 588
(tertiae) 587, 588
anteriores 529
penis 264
Aa. phrenicae
inferiores 57
superiores 602, 608
Aa. pontis 490, 495
et rr. mediales 496
Aa. rectales media et inferior 603
Aa. recurrentes tibiales anterior et posterior 602
Aa. renales [L1/L2] 541
Aa. sacrales laterales 342, 458, 536, 568, 571, 572, 573, 584
Aa. sigmoideae 554, 555, 556, 558, 559, 561, 569
Aa. spinales anterior et posterior 603
Aa. spirales 297
Aa. superiores medialis et lateralis genus 602
Aa. suprarenales superiores 204, 208, 209, 402, 536, 539, 541, 611, 671
Aa. surales 587, 588, 590, 591, 592, 687
Aa. tarsales mediales 577, 594, 600
Aa. tuberis cinerei 490
Aa. vesicales superiores 499, 563, 564, 568, 571, 572, 611
Abdomen 331
Acetabulum 260
Acinus pulmonalis 187
Acromion 484, 498
scapulae 485
Acrosoma 254
Adenohypophysis 386
lobus anterior 295, 389, 390, 478
Adhesio interthalamica 386, 492
Aditus laryngis 53, 147, 164
Ala nasi 144
Ala vomeris 51
Alveoli 184, 186
pulmonales 187, 188
Alveolocytus
(granularis) magnus 189
respiratorius 189
Alveolus dentalis 30, 34
Ampulla
Bulbus 278
ductus deferentis 201, 246, 255, 256, 258
hepatopancreatica; Ampulla biliaropancreatica 110
hepatopancreatica; Ampulla biliaropancreatica; M. sphincter ampullae 109
recti 93, 94
tubae uterinae 90, 202, 280, 286, 288
urethrae 268
Anastomoses arcadae 475
Anastomosis
arteriolovenularis; Anastomosis arteriovenosa 416, 417, 671
inter A. brachialis et A. radialis 602
inter A. brachialis et A. ulnaris 602
inter A. carotis externa et A. subclavia 602
inter A. carotis interna et A. subclavia 603
inter A. femoralis et A. poplitea 602
inter A. iliaca interna et A. femoralis 603
inter A. mesenterica inferior et A. iliaca interna 603
inter A. poplitea et A. tibialis anterior 602
inter A. radialis et A. ulnaris 602, 603
inter A. subclavia et A. axillaris 602
inter A. subclavia et A. iliaca externa 602
inter Aa. carotis externa et interna 603
inter Aa. iliacae externa et interna 602
inter Aa. mesentericae superior et inferior 603
inter Aa. tibiales anterior et posterior 602, 603
inter Aorta abdominalis et A. iliaca interna 603
inter Aorta thoracica et A. subclavia 602, 603
inter Aorta thoracica et Aorta abdominalis 602, 603
inter Truncus coeliacus et A. mesenterica superior 603
Angulus
mandibulae 24
sterni 500, 501
venosus 327
Ansa cervicalis 21, 641
Antrum
folliculare 408
mastoideum 21
pyloricum 62
Anulus
fibrosus dexter 444
fibrosus sinister 433, 444
inguinalis profundus 121, 246, 278, 499
inguinalis superficialis 246, 259, 344, 345, 570
lymphaticus cardialis 355
tendineus communis 480
umbilicalis 90
venosus 623
Anus 232, 272, 277, 301, 302, 303, 304, 338, 569
Aorta 115, 120, 238, 260, 271, 308, 424, 425, 534, 537, 556, 565
abdominalis 603, 607, 608, 609
thoracica 607, 608
Apertura thoracis superior 196
Apex
cartilaginis arytenoideae 154
cordis 176, 190, 425, 427, 428, 429, 430, 431, 432, 433, 434, 435, 444, 453
linguae 15, 19, 24
papillae 17
partis petrosae 478
pulmonis 174, 179, 180, 181, 191, 193, 194, 195
vesicae 201, 226, 231, 243
Aponeurosis
linguae 17, 20
musculi bicipitis brachii; Aponeurosis bicipitalis; Lacertus fibrosus 507, 510, 659
palatina 35, 42, 44
palmaris 525
plantaris 596, 597, 684
Appendices
omentales; Appendices adiposae coli; Appendices epiploicae 82, 83, 126, 131
vesiculosae 202, 275, 279, 280, 308, 567
Appendix
epididymidis 244, 269, 271
fibrosa hepatis 99, 100
testis 242, 244, 261, 271
vermiformis 11, 74, 82, 87, 88, 90, 91, 92, 128, 130, 288, 310, 552, 555
Aqueductus mesencephali; Aqueductus cerebri 385, 492, 493, 496, 630
Arachnoidea
mater 632
mater cranialis; Arachnoidea mater encephali 488
mater spinalis 620
Arcus
anterior atlantis 51
aortae 51, 57, 58, 176, 354, 358, 408, 409, 413, 427, 428, 432, 434, 440, 444, 449, 451, 452, 453, 454, 455, 456, 458, 459, 460, 461, 470, 484, 487, 528, 529, 530, 531, 532, 606, 607, 608, 617
aortae; Impressio 192
cartilaginis cricoideae 51, 154, 155, 157, 158, 160, 169
costalis 196
dentalis maxillaris; Arcus dentalis superior 11
ductus thoracici 327
iliopectineus 562, 583
palatoglossus; Plica anterior faucium 13, 14, 26, 37, 42, 43, 53
palatopharyngeus; Plica posterior faucium 13, 14, 26, 37, 42, 50, 51, 164, 315
palmaris profundus 366, 503, 518, 519, 521, 526, 651
palmaris superficialis 366, 413, 503, 514, 518, 519, 520, 525, 526, 602, 656
palpebralis inferior 480
palpebralis superior 480

plantaris 600
plantaris profundus 577, 597, 598, 601, 600, 603, 684
plantaris profundus, rr. perforantes 594
venosus dorsalis pedis 682, 683, 685, 686
venosus jugularis 51, 174, 369, 617, 641, 642, 644
venosus palmaris profundus 648, 650, 651
venosus palmaris superficialis 648, 649
venosus plantaris 683, 684
zygomaticus 476
Area
contingens villi 297
cribrosa 215, 218
hypothalamica lateralis 386
nuda 99, 100, 102
subcallosa 489
Areae gastricae 63
Areola mammae 372
Arteria 74, 397, 619
auricularis posterior 463, 464, 465, 467, 471, 473, 475
axillaris 366, 370, 372, 423, 458, 484, 485, 486, 498, 503, 504, 505, 506, 509, 659
axillaris dextra 456
axillaris, rr. subscapulares 507
brachialis 366, 370, 413, 423, 457, 484, 498, 503, 504, 505, 506, 507, 508, 509, 510, 511, 512, 513, 514, 518, 656, 659
carotis communis 49, 57, 58, 172, 174, 328, 330, 353, 359, 396, 400, 423, 428, 449, 458, 459, 463, 465, 467, 468, 469, 470, 471, 476, 486, 487, 503, 504, 506, 528, 529, 530, 531, 532, 535, 640, 641, 642
carotis communis (dextra et sinistra) 408
carotis communis dextra 175, 176, 456, 460, 484, 485, 538, 606, 607, 644
carotis communis sinistra 175, 176, 312, 354, 413, 427, 451, 453, 454, 455, 460, 461, 606
carotis externa 21, 26, 27, 172, 400, 423, 463, 464, 465, 466, 467, 468, 469, 470, 471, 473, 474, 475, 476, 482, 487, 606, 638, 640, 642
carotis externa dextra 460
carotis externa sinistra 460
carotis interna 21, 26, 27, 147, 172, 385, 423, 463, 464, 465, 466, 467, 468, 470, 471, 474, 478, 479, 487, 489, 492, 605, 630, 638, 640, 642
carotis interna dextra 460
carotis interna sinistra 460
carotis interna, pars cavernosa 388, 476, 478, 488
carotis interna, pars cerebralis 476, 478, 488, 490
carotis interna, pars cervicalis 476
carotis interna, pars petrosa 476
caudata pancreatis 609
centralis 321
cerebri anterior 476, 487, 490, 494
cerebri anterior, pars postcommunicalis; segmentum A2 488
cerebri anterior, pars precommunicalis; segmentum A1 488, 489, 492
cerebri media 385, 476, 487, 488, 490, 491, 494, 605
cerebri media, pars insularis; segmentum M2 489, 494
cerebri media, pars sphenoidalis; pars horizontalis; segmentum M1 489, 494
cerebri posterior 492, 494, 495
cerebri posterior, pars precommunicalis; segmentum P1 488
coronaria dextra 427, 430, 431, 433, 436, 438, 444, 445, 446, 448, 607
coronaria dextra, r. interventricularis posterior 442, 444, 445
coronaria dextra, r. marginalis dexter 442
coronaria sinistra 436, 438, 444, 445, 446, 448, 607
coronaria sinistra, r. circumflexus 427, 444
coronaria sinistra, r. interventricularis anterior 427, 433, 442, 444
coronaria sinistra, r. marginalis sinister 442
coronaria; Vasa capillaria 358
dorsalis pedis 423, 577, 593, 594, 599, 600, 601
dorsalis pedis, r. profundus 598
facialis 28, 172, 463, 464, 465, 467, 471, 482, 607, 638, 640, 641, 642, 645, 646
facialis, rr. glandulares 471
femoralis 260, 344, 345, 413, 423, 457, 458, 459, 536, 538, 559, 577, 578, 579, 582, 583, 584, 585, 588, 595, 689, 691
fibularis; peronea 336, 423, 577, 589, 590, 591, 592, 596, 600, 687, 688
fibularis; peronea, r. perforans 593, 594, 599
fibularis; peronea, rr. calcanei 600
iliaca communis 204, 260, 278, 341, 342, 346, 423, 536, 539, 554, 556, 559, 561, 563, 564, 565, 568, 569, 578, 582, 584, 585, 611, 612, 676
iliaca communis dextra 243, 456, 562, 577, 681
iliaca communis sinistra 243, 541
iliaca externa 93, 122, 204, 342, 344, 345, 423, 457, 458, 459, 499, 536, 538, 559, 563, 564, 565, 568, 569, 577, 578, 579, 582, 584, 676, 691,
iliaca externa dextra 246, 276, 562, 680
iliaca interna 342, 344, 345, 346, 423, 457, 458, 536, 553, 559, 561, 563, 564, 565, 568, 569, 577, 578, 579, 582, 584, 585, 611, 612, 676
iliaca interna dextra 246, 562, 571, 572
iliaca interna sinistra 680
lingualis 22, 27, 28, 400, 463, 464, 465, 467, 468, 469, 471, 638, 640
lingualis, r. suprahyoideus 464
maxillaris 463, 467, 471, 472, 473, 474, 475
mesenterica inferior 555
mesenterica inferior [L3] 541
mesenterica superior 71, 114, 115, 134, 203, 204, 344, 345, 402, 423, 457, 536, 539, 543, 544, 545, 546, 548, 549, 550, 551, 552, 553, 554, 555, 556, 558, 559, 609, 610, 670, 671, 699
mesenterica superior [L1] 541
occipitalis 463, 464, 465, 467, 470, 471, 473
occipitalis, r. auricularis 465
occipitalis, r. descendens 464, 471
occipitalis, rr. occipitales 464
occipitalis, r. posterior 467
ophthalmica 479, 487
pharyngea ascendens 463, 467, 468, 470, 607
plantaris lateralis 577, 592, 596, 597, 598, 600, 603, 684, 688
plantaris lateralis, r. profundus 598
plantaris medialis 577, 591, 592, 596, 597, 598, 600, 684, 688
plantaris medialis, r. profundus 596, 597, 684
plantaris medialis, r. superficialis 596, 597, 684
poplitea 336, 337, 413, 423, 577, 584, 586, 587, 588, 589, 590, 591, 592, 594, 595, 596, 687, 692
profunda femoris 423, 456, 577, 578, 579, 580, 583, 584, 585, 587, 588, 691
pulmonalis dextra 180, 424, 427, 428, 432, 434, 436, 440, 444, 450, 451, 452, 453, 454, 455
pulmonalis sinistra 180, 354, 413, 427, 428, 434, 440, 444, 450, 451, 454, 455, 461, 530
pulmonalis, ramus 188
pulparis 321
radialis 366, 423, 503, 509, 510, 511, 512, 513, 514, 517, 518, 519, 520, 521, 522, 523, 524, 526, 651, 653, 656
radialis, r. carpalis dorsalis 517, 522, 523, 524
radialis, r. carpalis palmaris 514, 521, 651
radialis, r. palmaris superficialis 511, 512, 514, 520, 524, 656
renalis 201
segmenti II 101
segmenti III 101
segmenti IV 101
segmenti V 101
segmenti VI 101
segmenti VII 101
subclavia 57, 312, 328, 330, 369, 370, 423, 428, 458, 459, 463, 464, 465, 467, 470, 485, 486, 487, 497, 498, 503, 504, 506, 509, 528, 529, 530, 531, 532, 535, 573, 575, 606, 607, 608
subclavia (dextra et sinistra) 408
subclavia dextra 58, 175, 176, 312, 453, 460, 484, 538, 606, 607
subclavia dextra; Impressio 192
subclavia sinistra 175, 176, 312, 354, 362, 427, 451, 453, 454, 455, 457, 460, 461, 499, 501, 606, 607
subclavia sinistra; Impressio 192
temporalis superficialis 463, 465, 467, 471, 473, 475, 482
temporalis superficialis, r. frontalis 471, 475, 638
temporalis superficialis, r. parietalis 471, 475
thoracica interna 192, 372, 423, 449, 450, 456, 458, 459, 465, 484, 485, 486, 487, 497, 499, 501, 504, 528, 529, 531, 534, 535, 538, 606, 608, 645
thoracica interna, r. cutaneus anterior 534

thoracica interna, rr. intercostales anteriores 534, 538
thoracica interna, rr. perforantes 465
tibialis anterior 413, 423, 577, 584, 587, 588, 590, 591, 592, 593, 594, 595, 596, 599, 600, 687, 688
tibialis posterior 336, 413, 423, 577, 589, 590, 591, 592, 595, 596, 597, 598, 600, 684, 687, 688
tibialis posterior, rr. calcanei 600
ulnaris 366, 423, 503, 509, 510, 511, 512, 513, 514, 518, 519, 520, 521, 526, 651, 656
ulnaris superficialis 518
ulnaris, r. carpalis dorsalis 511, 512, 517, 522, 523, 526
ulnaris, r. carpalis palmaris 514, 521, 651
ulnaris, r. palmaris profundus 514, 520, 521, 651, 656
vertebralis 147, 457, 458, 459, 463, 467, 476, 485, 487, 488, 489, 490, 492, 495, 497, 503, 504, 506, 528, 531, 535, 573, 575
vertebralis dextra 460, 491
vertebralis sinistra 460
vertebralis, pars atlantica 486
vertebralis, pars intracranialis 486
vertebralis, pars prevertebralis 486
vertebralis, pars transversaria; pars cervicalis 486
Arteriola 324, 416, 417, 421
glomerularis afferens 223
glomerularis efferens 223
penicillaris 321
Arteriolae rectae; Vasa recta 218, 551, 555
Articulatio
cricoarytenoidea 155, 160, 163
cricothyroidea 167
metacarpophalangea 527
radiocarpalis 525
sacroiliaca 288
Astroglia 421
Atlas [CI] 152, 660
processus transversus 621
Atrium
dextrum 424, 427, 428, 429, 431, 432, 440, 441, 443, 444, 445, 447, 448, 454
dextrum cordis 452, 460, 701, 702
dextrum, crista terminalis 431
sinistrum 424, 428, 429, 430, 432, 434, 435, 440, 441, 443, 445, 447, 454
sinistrum cordis 452, 460, 702
sinistrum, auricula sinistra 444
sinistrum, septum interatriale 433
Auricula
dextra 427, 430, 431, 432, 433, 444, 453
sinistra 427, 433, 434, 441, 453
Axis [CII] 51, 152
Axon 387
Axonema 254

B

Basis cartilaginis arytenoideae 154
Basis ossis metacarpi 525
Basis pulmonis 180, 181
Bifurcatio
aortae 123, 554, 556, 559
aortae [L4] 541
carotidis 463, 465, 469
tracheae 57, 143, 169, 170, 452, 530
trunci pulmonalis 451, 453
Bronchi 331
intrasegmentales 187
lobares et segmentales 143, 453
Bronchioli respiratorii 187
Bronchiolus 187
respiratorius 187, 188
respiratorius (1-го порядка) 186
respiratorius (2-го порядка) 186
respiratorius (3-го порядка) 186
terminalis 186, 187
Bronchus
lingularis inferior [BV] 169, 170
lingularis superior [BIV] 169, 170
lobaris 181
lobaris inferior dexter 169, 170, 180, 532, 666
lobaris inferior sinister 169, 170, 532, 666
lobaris medius 169, 170, 180, 532, 666
lobaris superior dexter 57, 58, 169, 170, 180, 532, 666
lobaris superior sinister 169, 170, 532, 666
principalis dexter 57, 59, 143, 169, 170, 180, 353, 355, 356, 450, 452, 528, 530, 531, 532
principalis sinister 57, 59, 143, 169, 170, 180, 181, 354, 355, 356, 461, 528, 530, 531, 532, 666
segmentalis 187
segmentalis anterior [BIII] 169, 170
segmentalis apicalis [BI] 169, 170
segmentalis apicoposterior [BI + II] 169, 170
segmentalis basalis anterior [BVIII] 169, 170
segmentalis basalis lateralis [BIX] 169, 170
segmentalis basalis media; Bronchus cardiacus [BVII] 169, 170
segmentalis basalis medialis; Bronchus cardiacus [BVII] 169, 170
segmentalis basalis posterior [BX] 169, 170
segmentalis lateralis [BIV)] 169, 170
segmentalis medialis [BV] 169, 170
segmentalis posterior [BII] 169, 170
segmentalis superior [BVI] 169, 170
Bucca, tunica mucosa 43
Bulbus
aortae 433, 457
inferior venae jugularis 369
inferior venae jugularis internae 642
olfactorius 489
penis 227, 243, 246, 258, 262
superior venae jugularis 629, 630, 633, 634, 635
vestibuli 202, 228, 234, 275, 276, 304, 305, 307, 676
Bursa
iliopectinea 583
infrahyoidea 158
omentalis 119, 134, 136, 138, 140
omentalis, recessus inferior 138
omentalis, vestibulum 137, 138
pharyngealis 316

C

Caecum 11, 74, 78, 82, 84, 85, 87, 88, 90, 91, 92, 124, 126, 128, 130, 131, 132, 133, 278, 288, 351, 552, 553
Calyces
renales 218
renales majores 213, 215, 216, 540
renales majores, calyx superior 212
renales minores 212, 213, 215
Caliculus gustatorius; Gemma gustatoria 17
Calyx renalis major 214
Canaliculi
renales contorti 218
renales recti 218
Canaliculus
mesonephricus 271
mesonephricus inferior 271
Canalis
adductorius 585, 590, 683
analis 92, 93
caroticus 478
centralis 492
cervicis uteri 202, 279
cervicis uteri, plicae palmatae 280
condylaris 636
ejaculatorius 267
incisivus 145
inguinalis 246, 249, 271, 308
mandibulae 31, 37, 471
obturatorius 562, 569, 583, 681
opticus 488
pterygoideus 147
pudendalis 562
pylonicus 62
radicis dentis 32, 34
sacralis 563
vertebralis 134

Capsula 408, 410
adiposa 204, 208, 209, 210, 218
adiposa; Vasa lymphatica 217
articularis 580
articularis cricothyroidea 157
fibrosa 209, 212, 213, 214, 215, 218, 396, 402, 540
fibrosa; Vasa lymphatica 217
glandulae suprarenalis 404
glomeruli 218, 221
interna 493, 494
parotidea 23
Tunica fibrosa 318
Caput
breve 587
epididymidis 244, 245, 246, 250, 260, 269
femoris 580, 581
fibulae 584
longum 587
pancreatis 71, 90, 112, 113, 114, 115, 122, 203, 543, 549
Cardia; Pars cardiaca 55, 62, 66, 669
Carina
tracheae 171, 452
urethralis vaginae 304, 306
Cartilagines
alares minores 144
bronchiales 169
nasi accessoriae 144
tracheales 52, 58, 152, 157, 158, 159, 160, 165, 169, 170, 171, 400, 452
Cartilago
alaris major, crus laterale 144, 150
alaris major, crus mediale 144, 145
arytenoidea 154, 155, 157, 158, 159, 160, 161, 163, 165, 167, 170
arytenoidea, processus muscularis 163, 165, 166
arytenoidea, processus vocalis 166
corniculata 147, 154, 155, 157, 159, 160, 161, 165, 167, 170
costalis [VII] 175, 176
cricoidea 47, 52, 152, 154, 159, 160, 165, 175, 176, 528, 530
cricoidea, facies articularis 166
cricoidea, lamina cartilaginis cricoideae 159
cuneiformis 159, 165
elastica 25
epiglottica 52, 153, 157, 158, 167
fibrosa 478
septi nasi 51, 144, 145, 146
thyroidea 46, 47, 51, 52, 143, 152, 158, 159, 160, 162, 163, 165, 175, 176, 362, 396, 452, 453, 469, 528, 530, 640, 644, 646
thyroidea, cornu inferius 157, 160, 164
thyroidea, cornu superius 50, 157, 158, 159, 160, 164, 165
thyroidea, lamina dextra 58, 155, 157, 158, 160, 164, 167, 169, 170
thyroidea, lamina sinistra 157
trachealis 171
triticea 157, 159, 160, 165
Caruncula sublingualis 22, 23, 24, 27, 36, 37, 51
Carunculae hymenales 304
Cauda 272
epididymidis 244, 250, 260, 269
equina 620
pancreatis 112, 113, 114, 115, 122, 138, 203, 671
Cavernae
corporis cavernosi 263
corporis cavernosi penis (Anastomosis) 265
corporis cavernosi penis (наполнены кровью) 264
corporis spongiosi 263
corporum cavernosorum (dilatatio) 265
Cavitas
infraglottica 162, 452
laryngis 143
nasi 28
oris 11
oris propria 13, 28, 143
pelvis; pelvina 291
pericardiaca 452
peritonealis 53, 120, 124, 209, 245, 291
pleuralis 197, 207, 209
serosa testis 269, 270
uteri 202, 280, 305
uteri, facies vesicalis, facies anterior 279
Cavum serosum scroti 249
Cellula adventitialis 418
Cellulae 324
ethmoidales 150
ethmoidales posteriores 150
glandulares 397
juxtaglomerulares 223
juxtavesiculares 223
tubuli colligentis 222
Cementum 32, 33
Centrum
ejaculationis [TXII–LII] 266
erectionis [SII–SIV] 266
tendineum 537, 565
Cerebellum 147, 410, 491, 629, 631
Cervix 254
dentis 32, 33
uteri 279, 288, 289, 294, 305, 306, 566, 567
uteri, myometrium 460
uteri, portio supravaginalis cervicis 279, 290, 305, 306
uteri, portio vaginalis cervicis 279, 290, 305
vesicae; Collum vesicae 227, 228, 229
Chiasma opticum 385, 386, 478, 489, 492
Choana; Apertura nasalis posterior 50, 150
Chorda arteriae umbilicalis 681
Chordae
medullares 318
tendineae 429, 432, 433, 434, 435, 442
Choroidea 481
Circulus
arteriosus iridis minor 481
arteriosus iridis major 481
vasculosus nervi optici 481
Cisterna chyli 327, 328, 329, 330, 331, 340, 341, 344, 345, 348, 351, 352, 375, 376, 377, 378, 379, 380
Citolemma apicalis 229
Claustrum 493
Clavicula 174, 370, 449, 486, 498, 507, 647, 659
Clitoris 276, 277, 298, 302, 306, 564
Clivus 50
Colliculus 154, 155
inferior 496
oophorus 283
seminalis 226, 255, 256, 268
Collum
glandis 261
pancreatis 77, 671
scapulae 506
vesicae biliaris; Collum vesicae felleae 109, 113
Colon 120, 351
ascendens 11, 74, 77, 82, 84, 85, 87, 88, 90, 91, 92, 122, 124, 126, 131, 132, 133, 137, 138, 140, 348, 553, 554, 555, 673
descendens 11, 74, 78, 82, 84, 85, 90, 92, 112, 122, 131, 132, 133, 134, 137, 140, 206, 278, 553, 554, 555, 674
sigmoideum 11, 74, 78, 82, 85, 90, 92, 93, 115, 123, 126, 130, 131, 139, 204, 232, 233, 278, 280, 298, 351, 552, 553, 554, 555, 569, 674
transversum 11, 61, 72, 77, 78, 82, 84, 85, 92, 101, 119, 124, 126, 130, 132, 133, 134, 136, 137, 138, 140, 209, 348, 549, 552, 553, 554, 555
transversum majus 90
Columna
fornicis 386, 410
renalis 672
rugarum anterior 306
striata 254
vertebralis 60, 62, 70, 73
Columnae
anales 93, 94
renales 212, 214, 215
Commissura

anterior 386, 492
labiorum anterior 301, 303
labiorum posterior 301, 303
posterior; Commissura epithalamica 492
Complexus golgiensis 387, 406
Concha nasalis
inferior 50, 145, 146, 150
media 50, 145, 146, 150
superior 145, 150
Concha nasi
inferior 143
media 143
superior 143
Condylus
lateralis 594
medialis 594
occipitalis 147, 636
Confluens
sinuum 627, 630, 631, 632, 633, 634, 635, 636
venosus posterior 624
Conus
arteriosus 427, 432, 444, 453
elasticus 158, 159, 163, 166
Cor 60, 175, 193, 331, 413
atrium cordis dextrum 530
atrium cordis sinistrum 530
ventriculus sinister 457, 530
Cornea 481
Cornu
anterius 574
frontale; Cornu anterius 630
inferius 153, 167
majus 147, 167
majus ossis hyoidei 19
minus 167
minus ossis hyoidei 19
occipitale; Cornu posterius 630
posterius 574
superius 153, 155, 167
temporale; Cornu inferius 630
Corona
dentis 32, 33
glandis 243, 261, 262, 263
radiata 283
Corporiculum renale 218
Corpus
adiposum buccae 24, 25, 27, 36, 37
adiposum pararenale 134, 215
adiposum preepiglotticum 157, 158, 165
albicans 280, 408
anococcygeum, lig. anococcygeum 298
callosum 410, 493
callosum, genu 492
callosum, rostrum 386, 492
callosum, splenium 492
callosum, truncus 492
cavernosum clitoridis 276, 298
cavernosum penis 243, 246, 261, 262, 263, 264, 265, 268, 563, 570
clitoridis 202, 304, 307
epididymidis 244, 245, 249, 250, 269
gastricum 61, 62, 64, 70, 124, 138
geniculatum laterale 385
linguae 15
luteum 280, 281, 283, 408
mammilare 385, 492
ossis hyoidei 19, 46, 143, 160, 165
pancreatis 71, 112, 113, 114, 122, 123, 132, 137, 138, 203, 543
pancreatis, facies anterosuperior 138
penis 201, 261
perineale; Centrum perinei 139, 262, 302, 307
spongiosum penis 243, 246, 261, 262, 263, 264, 265
spongiosum penis; Bulbus penis 268
sterni 195, 196, 501
uteri 202, 280, 290, 305, 567
uteri, facies intestinalis, facies posterior 279
uteri, facies vesicalis, facies anterior 305
uteri, tunica muscularis, myometrium 279
uteri; myometrium 294
vertebrae [TVIII] 537
vertebrae [TX] 537
vertebrae [TXII] 537
vesicae 201, 229, 230, 231, 258
vesicae biliaris; Corpus vesicae felleae 109, 113
Corpusculi osmiophyles 189
Cortex 318, 402, 403
renalis 201, 209, 212, 213, 214, 215, 217, 672
Costa 533, 538
[I] 175, 176, 195, 196, 485, 486, 528, 531, 535, 662, 667
[II] 174, 369, 500
[V] 98, 449
[XI] 206
[XII] 62, 205, 206
Costae [VI, VII] 452
Cotyledonum 297
Cranium 632
Crena analis; Crena ani; Crena interglutealis 302
Crista 256
arcuata 154, 155
iliaca 206, 209
supraventricularis 432
terminalis 432
urethralis 226, 234
Crus
anterius 494
clitoridis 202, 228, 275, 276, 304, 305, 307
dextrum 448
penis 227, 233, 258, 262, 268
posterius 494
Cryptae 79
tonsilares 316
Cupula pleurae 175, 176, 191, 193, 194
pars diaphragmatica dextra 565
pars diaphragmatica sinistra 565
Curvatura
major 62, 64, 65, 66
minor 62, 64, 65, 66
Cuspides commissurales 435
Cuspis
anterior 430, 438
posterior 430, 438
septalis 430, 438
valvae 323
Cutis 28, 37, 94, 260, 261, 262, 263, 269, 270
(Zonae erogenicae) 266
preanalis 93
Cytolemma 254
Cytoplasma endotheliocyti 221
Cytopodia 221

D

Dendritum 387
Dens 34, 35
caninus 30, 33, 36, 38, 39, 40, 42
caninus inferior 31
caninus superior 31
incisivus 39, 42
incisivus [I] 152
incisivus inferior lateralis 31
incisivus inferior medialis 31
incisivus lateralis 30, 36, 38, 40
incisivus medialis 30, 36, 38, 40
incisivus superior lateralis 31
incisivus superior medialis 31
molaris 31
molaris [I] 30, 36, 40, 42
molaris [I]; Dentes permanentes 36
molaris [II] 28, 30, 36, 40, 42

molaris primus 38
molaris secundus 38
molaris tertius; Dens serotinus 30, 38, 42
premolaris 31
premolaris (I) 30, 40, 42
premolaris (II) 30, 40, 42
premolaris primus 38
premolaris secundus 38
Dentes
decidui 36, 40
decidui (I) 39
decidui (II) 39
incisivi 30, 33
molares 30, 33
permanentes 40
permanentes (I) 39
premolares 30, 33
Dentinum 32
Diaphragma 53, 55, 59, 61, 98, 112, 121, 133, 196, 197, 203, 204, 206, 209, 328, 330, 331, 341, 344, 345, 352, 354, 355, 357, 358, 402, 449, 453, 499, 501, 528, 531, 538, 667, 671, 679
pelvis 276
sellae 478
sellae turcicae 388
urogenitalis, fascia inferior 262
centrum tendineum 57, 662
crus dextrum 330, 565
crus sinistrum 330, 565
pars costalis diaphragmatis 662
Diploe 632, 636
Discus
anisotropicus (stria A) 439
articularis 473
interpubicus; Fibrocartilago interpubica 298
intervertebralis 620
isotropicus (stria I) 439
Diverticula ampullae 255
Diverticulum
epiphrenicum 59
ilei 76
parabronchiale 59
Zenker 59
Divisio sacralis 266
Dorsum
linguae 13, 19
penis 201, 259
Ductuli
efferentes testis 250
prostatici 268
transversi 280
Ductulus aberrans inferior 250
Ductus
alveolares 186
biliaris interlobularis 108
biliferi interlobulares 107
choledochus; Ductus biliaris 11, 71, 72, 99, 100, 101, 102, 107, 109, 110, 111, 113, 123, 134, 542, 546, 548, 549, 671
cysticus 72, 99, 100, 101, 109, 110, 111, 113, 115, 546, 549, 669
deferens 121, 201, 227, 242, 243, 244, 245, 249, 250, 255, 258, 259, 264, 266, 267, 268, 269, 270, 271, 499, 563, 570, 571
deferens dexter 139, 227, 246
deferens sinister 227
ejaculatorius 246, 249, 255, 256, 268
ejaculatorius dexter 256
excretorius 249, 255
excretorius glandulae 17
glandulae 12, 29
hepaticus communis 72, 101, 107, 109, 110, 111, 113, 203, 546, 669
hepaticus dexter 99, 100, 101, 110, 549
hepaticus sinister 100, 101, 110, 549
intercalatus 29
intralobularis et interlobularis 29
longitudinalis 280
lymphaticus dexter; Ductus thoracicus dexter 327, 328, 329, 331, 332, 364, 370
mesonephricus 271, 308
pancreaticus 11, 71, 101, 109, 110, 113, 114
pancreaticus accessorius 71, 110, 113, 114
papillaris 218
paramesonephricus (Muller) 271
parotideus 22, 23, 24, 25, 28, 35, 43, 465, 471
striatis 29
sublinguales minores 23
sublingualis major 23
submandibularis 22, 23, 24, 27, 28
thoracicus 327, 328, 329, 330, 331, 332, 340, 348, 351, 352, 356, 362, 364, 375, 376, 377, 378, 379, 380, 534
thoracicus, pars cervicalis; pars colli 369
Duodenum 11, 62, 65, 66, 74, 101, 111, 113, 115, 119, 120, 122, 123, 134, 136, 138, 140, 348, 351, 546, 553, 554, 555, 668, 671
ampulla; bulbus 70, 71, 73
paries anterior 110
pars ascendens 71, 90, 112, 114, 203
pars descendens 70, 71, 73, 90, 110, 112, 114, 137, 203, 206, 209
pars horizontalis; pars inferior 70, 71, 73, 77, 110, 112, 114, 128, 132, 203, 550
pars superior 61, 70, 71, 73, 110, 112, 114, 132, 203
tunica muscularis 110
Dura mater
cranialis; Dura mater encephali 478, 488, 621, 631
spinalis 51, 620, 621, 623
stratum meningeum 636
stratum pericranium 636

E

Enamelum 32
Endocardium 358, 442
Endocrinocytus gastrointestinalis 68
Endocrynocyti; Pineales 410
Endotheliocytus 189, 223, 322, 416, 418
Endothelium 415, 417, 421, 422
Epicondylus
lateralis 515, 658
medialis 513, 518
Epididymis 201, 210, 242, 243, 249, 259, 260, 261, 266, 268, 270, 352
Epiglottis 13, 15, 37, 50, 51, 143, 152, 159, 160, 161, 162, 164, 165, 167
Epiphysis 384
Epitheliocyti 29
Epithelium 54, 63
amnioticum 297
anterius 171
cervicis uteri 293
folliculare 283, 407
mucosae 17, 79, 80, 86
telae mucosae 68
tunicae mucosae 317
vaginale 293
Epoophoron 202, 242, 275, 279, 308
ductus longitudinalis; ductuli transversi 275
Erythrocytus 421
Excavatio
rectouterina 139, 228, 276, 278, 288, 290, 298, 305
rectovesicalis 139, 258
vesicouterina 139, 228, 276, 277, 278, 288, 290, 298, 305
Exocrinocytus
parietalis 68
principalis 68
Extremitas
anterior 320
inferior; Polus inferior 207, 209, 211, 212, 214, 244
posterior 320
superior; Polus superior 207, 208, 209, 211, 212, 214, 244
tubaria 279
uterina 279

F

Facies
anterior 207, 208, 211, 255, 280, 402, 403, 540
anterior partis petrosae 21
anterolateralis 154
articularis 154
articularis arytenoidea 154, 155
articularis thyroidea 153, 154, 155, 158, 160, 165
buccalis 35
cerebralis, pia mater 632
colica 320
costalis 179, 180, 181
diaphragmatica 180, 320
distalis 35
dorsalis 526
gastrica 320
hepatica diaphragmatis 122
inferior linguae 20
intestinalis 280
labialis 35
lateralis 244
lingualis 31, 35
lunata 580
medialis 31, 244
mesialis 35
occlusalis 33
palmaris 526
posterior 154, 207, 208, 209, 211, 212, 280, 540
renalis 320, 402
vesicalis 280
vestibularis 31
visceralis 320

Falx
cerebri 636
inguinalis; Tendo conjunctivus 121

Fascia
antebrachii 365, 510, 656
axillaris 368
brachii 365, 505, 510, 659
buccopharyngea 27
cervicalis; Fascia colli 24
cervicalis; Fascia colli, lamina pretrachealis 51, 641, 644
cervicalis; Fascia colli, lamina prevertebralis 51, 641
cervicalis; Fascia colli, lamina superficialis 28, 51, 174, 644
clitoridis 276
cremasterica 249, 259, 261
cruris 334, 335, 686, 687, 688
deltoidea 365
dorsalis pedis 688
endothoracica; Fascia parietalis thoracis 175, 176
glutea 335
investiens 396
lata 334, 335, 344, 582, 690
masseterica 23, 27
parotidea 37
pectoralis 365
pelvis parietalis; Fascia endopelvina 227, 228
pelvis visceralis 227, 228, 305
penis 262, 263, 570
penis (profunda) 263
penis (superficialis et profunda) 261
penis (superficialis) 261, 263
perinei; Fascia investiens perinei superficialis 246, 227, 228
pharyngobasilaris 14, 46, 48, 49, 51
rectoprostatica; Septum rectovesicale 139
rectovaginalis 305
rectovaginalis; Septum rectovaginale 298
renalis, lamina anterior 209, 210
renalis, lamina posterior 209, 210
renalis; Vasa lymphatica 217
spermatica externa 249, 259, 260, 261, 269
spermatica interna 243, 244, 245, 249, 259, 260, 270
superior diaphragmatis pelvis 227
transversa 121
transversalis 269, 499, 538

Fasciculus
accessorius musculorum 48
atrioventricularis 444, 447, 448
atrioventricularis, crus dextrum 447
atrioventricularis, crus sinistrum 447, 448
mammillotegmentalis 386
vasonervosus 505

Femur
facies poplitea 591
Os femoris 303, 581, 587, 588

Fenestrae 418

Fertilisatio 281

Fibra
collagenosa 422
elastica 189, 422

Fibrae
circulares 33
collagenosae 415
dentogingivales 34
elasticae 187, 415
interdentales 34
interdentales decussationis 33
interdentales spirales 34
longitudinales 110
perforantes 33

Fibrillae collagenosae 322

Fibrinum tubulare 297

Fibula 588, 594, 599

Filamentae stropales 322

Fimbria ovarica 278, 280

Fimbriae tubae uterinae 202, 277, 279, 280, 286, 288, 308, 566

Fissura
horizontalis pulmonis dextri 179, 180, 190, 195
ligamenti teretis 100
ligamenti venosi 100
obliqua 179, 180, 181, 190, 191, 194, 195
orbitalis inferior 472
orbitalis superior 488
pterygomaxillaris 472
sphenopetrosa 478
subchoroidalis 297

Flexio 290

Flexura
anorectalis; Flexura perinealis 95, 243, 276
coli dextra; Flexura coli hepatica 11, 61, 82, 83, 84, 85, 126, 128, 131, 132, 137, 138, 206, 549, 552
coli sinistra; Flexura coli splenica 82, 83, 84, 85, 92, 112, 126, 131, 132, 133, 134, 206, 549, 552, 554, 673, 674
duodeni inferior 70, 73, 552, 669
duodenojejunalis 71, 72, 74, 132

Folliculi
linguales 15
ovarici primarii 283
ovarici vesiculosi 202, 280

Folliculus 397
atreticus 283
ovaricus maturus 283

Foramen
alveolare 187
caecum linguae 51
caecum linguae (ductus thyroglossalis) 15
infraorbitale 40, 482
interventriculare 386, 492, 627, 630, 635
interventriculare, cornu frontale; cornu anterius 629
ischiadicum majus, pars infrapiriformis 562
ischiadicum majus, pars suprapiriformis 562
jugulare 488
lacerum 478, 488
magnum 630
mandibulae 31
mastoideum 636
mentale 31, 40
obturatum 568
omentale; Foramen epiploicum 61, 132, 140

ovale 488
ovale cordis 430
palatinum majus 43, 44
parietale 636
rotundum 488
spinosum 488
thyroideum 163
transversarium 487
venae cavae inferioris 57, 662
Foramina
cribrosa 145, 488
papillaria 215, 218
venarum minimarum 431
Fornix
(fundus) gastricus 70
vaginae 306
vaginae, pars anterior 289, 290, 305
vaginae, pars lateralis 279, 289
vaginae, pars posterior 289, 290, 298, 305
corpus 386, 492
Fossa
acetabuli 580
axillaris 365
caecalis 92
cranii media 478
incisiva 30, 145
infraspinata 506
inguinalis lateralis 121, 258
inguinalis medialis 121, 258
ischioanalis 93, 258, 302
navicularis urethrae 246, 261, 268
ovalis 429, 431, 432
paravesicalis 278
poplitea 335
pterygoidea 145
pterygopalatina 472
supraspinata 506
supratonsillaris 26
supravesicalis 121, 258
tonsillaris; Sinus tonsillaris 37, 315
vesicae biliaris; Fossa vesicae felleae 100
vestibuli vaginae 303, 305, 306
Fossulae tonsillae 15, 316
Fovea
oblonga 154, 155
triangularis 154, 155
Foveola gastrica 68
Foveolae
gastricae 63
granulares 636
Frenulum
clitoridis 301
labii inferioris 13, 35, 36
labii superioris 13, 37
labiorum pudendi 301
linguae 14, 20, 36
ostii ilealis 88
preputii 261, 263
Fundus
gastricus 55, 61, 62, 64, 65, 66, 531, 667
uteri 202, 228, 279, 280, 288, 290, 298, 567
uteri; myometrium 294
vesicae 201, 226, 227, 228, 230, 231, 258
vesicae biliaris; Fundus vesicae felleae 99, 102, 109, 113, 124, 128
Funiculus
posterior 574
spermaticus 121, 242, 243, 244, 245, 246, 260, 261, 563, 570, 582, 583

G

Galea aponeurotica; Aponeurosis epicranialis 25
Ganglia
cardiaca 350
coeliaca 377
Ganglion
cervicale medium 453
cervicale superius 21, 27
sympathicum 565
Gaster 11, 53, 62, 64, 77, 90, 101, 115, 119, 136, 140, 206, 351, 355, 542, 546, 549, 553, 667, 668
cardia; pars cardiaca 57, 61
curvatura major 61, 70, 124, 137
curvatura minor 61, 70
epithelium unistratificatum 56
incisura angularis 70
paries anterior 134
paries posterior 134, 137
pars pylorica 71, 132, 134
Gastrula 296
Genu 494
Gingiva 32, 33, 36, 37
mobilis 35
facies buccalis (maxillae) 35
facies labialis (maxillae) 35
facies linguales (facies palatinalis) (maxillae) 35
facies palatina 28
facies vestibularis 28
pars alveolaris 35
pars paracervicalis 35
Glandula bulbourethralis 201, 227, 242, 246, 249, 258, 262, 267, 268, 271
Glandula
complex 12
linguales anterior 19
mammaria 331
parathyroidea 396
parathyroidea inferior 50, 396, 400
parathyroidea inferior sinistra 400
parathyroidea superior 396, 400
parathyroidea superior sinistra 400
paraurethralis 242
parotidea 11, 22, 23, 24, 25, 26, 27, 37, 50, 464, 642, 644, 646
parotidea accessoria 22, 23, 24
pinealis; Corpus pineale 410, 492
pinealis; Corpus pineale, Epiphysis 493
serosa 17
serosa, ductus excretorius 17
sublinguales 11, 20, 22, 23, 24, 27, 28, 469
submandibularis 11, 22, 23, 24, 25, 28, 50, 172, 400, 464, 471, 645
submandibularis, processus uncinatus 24, 28
suprarenalis 138, 203, 204, 206, 208, 209, 210, 211, 352, 402, 671
suprarenalis dextra 101, 112, 122, 134, 409
suprarenalis sinistra 112, 122, 123, 137, 661, 679
suprarenalis, medulla 404
thyroidea 49, 152, 312, 358, 362, 384, 396, 400, 409, 449, 452, 471, 640, 642
thyroidea, lobus dexter 58, 163
thyroidea, lobus pyramidalis 163
thyroidea, lobus sinister 162, 400, 469
thyroidea, lobus 174, 396
vesiculosa dextra; Glandula seminalis dextra; Vesicula seminalis dextra 139
vesiculosa; Glandula seminalis; Vesicula seminalis 201, 242, 243, 246, 255, 256, 258, 264, 266, 267, 268, 271, 563
vestibularis major 202, 242, 275, 276, 304, 305, 307, 308
vestibularis major (osbum) 301
Glandulae
buccales 23, 26, 27, 37
cervicales 293
gastricae 63
intestinales 79, 86
labiales 23, 26, 27
labiales inferiores 24
linguales anteriores 23, 24
molares 23, 27
mucosae (penurethralae) 256
nasales 146
oesophageae 53, 54
palatinae 26, 42, 43

parathyroideae 384
pharyngeales 26, 50
principales 256
submucosae 256
suprarenales 384
trachealies 165, 170, 171
unicellulares (cellulae calciformes) 80
urethrales 268
uterinae 292
vestibularis major (ductus) 304
Glans
clitoridis 202, 272, 275, 298, 301, 303, 304, 307, 345
penis 201, 232, 233, 243, 246, 259, 260, 261, 262, 263, 266, 268, 272
penis, corona glandis 263
Globus pallidus lateralis 493
Glomerula 218
Glomus
aorticum 408
caroticum 463
caroticum (Paraganglion caroticum) 409
choroideum 410
Glyocyti 410
Granulationes arachnoideae 631, 632, 636
Granulosoluteocytus 408
Granulum secretorium 387
Gubernaculum testis 271
Guttae adipis 406

H

Haema; Sanguis 421
Hamulus pterygoideus 14, 42, 45, 145
Haustra coli 82, 83, 84, 87, 88, 128
Hemispherium cerebelli
[H II – H X] 489
[H II – H X]; Tonsilla cerebelli; Paraflocculus ventralis [H IX] 492
Hepar 11, 83, 119, 133, 136, 206, 209, 210, 331, 351, 424, 452, 553
area nuda 452
lig. coronarium 61
lig. falciforme 61
lobus caudatus 115, 138
lobus hepatis dexter 98
lobus hepatis sinister 98
lobus quadratus 61, 138
Hepatocytus 108
Hiatus
(porus) 418
adductorius 584, 587, 591, 595, 683
aorticus 57, 190, 328, 528, 662
basilicus 649
oesophageus 53, 55, 57, 190, 662
oesophageus, ansa 190
saphenus 259, 334
Hilum 318
renale 201, 207, 208, 209, 211, 214
splenicum; Hilum lienale 138, 320
Hippocampus 493
Humerus 484, 498, 505
epicondylus medialis 507, 510, 514
Hymen 272, 301, 303, 306
Hypophysis; Glandula pituitaria 384, 385, 388, 478, 488, 492, 629, 630
Hypothalamus 385, 492
Hypothenar; Eminentia hypothenaris 366

I

Ileum 11, 74, 76, 77, 78, 84, 88, 90, 91, 92, 124, 126, 128, 131, 132, 133, 348, 351, 552, 553
pars terminalis 82, 87, 128
Implantatio 296
impressio
cardiaca 180
colica 100
duodenalis 100
gastrica 100
oesophagealis 100
renalis 100
suprarenalis 100
Incisura
angularis 62, 66
apicis cordis 444
cardiaca pulmonis sinistri 174, 175, 179, 180, 190, 193
interarytenoidea 15, 50, 161, 162
ligamenti teretis 100
scapulae 506
thyroidea inferior 153
thyroidea superior 153, 155, 157, 159
Infundibulum 278, 385, 388, 389, 478, 492
ethmoidale 150
tubae uterinae 275, 280, 281, 288, 567, 676
Insula
cellularis 297
Lobus insularis 489, 491, 493, 631
Insulae pancreaticae 384
Integumentum commune 507
Intestinum tenue 119, 120, 130, 206, 550
Iris 481
Isthmus
faucium 13
glandulae thyroideae 51, 58, 396, 469, 645
prostatae; Commissura prostatae 255
tubae uterinae 280, 288
uteri 279, 280, 290

J

Jejunum 11, 70, 71, 74, 77, 78, 112, 114, 126, 128, 131, 133, 206, 348, 351, 552, 553
et Ileum 140
Junctio
anorectalis 93, 94
ileocaecalis 74

L

Labium
anterius 289, 306
inferius 11, 13, 23, 37, 143
majus pudendi 228, 234, 235, 272, 276, 277, 298, 301, 303, 228, 235, 272, 276, 277, 298, 301, 303, 305, 306
posterius 289, 306
superius 11, 13, 43, 143
acetabuli 580
ileocaecale; Labrum inferius 87, 88
ileocolicum; Labrum superius 87, 88
Labyrinthus
ethmoidalis 149
osseus 21
Lacuna
musculorum 562
vasorum 562
Lacunae
laterales 631, 632
urethrales 234
Lamina
basalis 409
cartilaginea 187
cartilaginis cricoideae 51, 143, 154, 155, 158, 162, 163, 164, 170
chorionica 297
cribrosa 145
dextra 153
externa 632, 636
hepatica 108
interna 632, 636
muscularis mucosae 54, 56, 63, 74, 79, 86, 317
muscularis propria 54, 63
parietalis 249, 452
prelrachealis 396
prevertebralis 46
propria mucosae 12, 33, 79, 86, 171
sinistra 153
tecti; Lamina quadrigemina 627

terminalis 386
visceralis 249, 260
visceralis; Epicardium 452
Lens 481
Leucocytus 324
Lig.
anulare 171
apicis dentis 51
arcuatum laterale 190, 191, 565
arcuatum mediale 190, 191
arcuatum medianum 537
arteriosum (Ductus arteriosus) 57, 58, 427, 432, 434, 440, 444, 450, 453, 455, 460, 461
capitis femoris 258, 580, 581
cardinale; Lig. transversum cervicis 288
collaterale fibulare 595
collaterale tibiale 595
coronarium 99, 100
cricoaryteno ideum 155, 157, 158, 167
cricoaryteno ideum posterius 159, 165
cricopharyngeum 157, 158
cricothyreoideum medianum 152, 157, 158, 160, 165, 166, 169, 175, 396, 453
cricotracheale 157, 160, 165
cruciatum anterius 595
cruciatum posterius 595
epididymidis inferius 244, 245
epididymidis superius 244
falciforme 99, 111, 121, 124
fundiforme penis 262, 570
gastrocolicum 124, 136, 137, 138, 543
gastrosplenicum; Lig. gastrolienale 61, 122, 132, 137, 138, 320
hepatoduodenale 112, 122, 138, 203, 669
hepatogastricum 61, 119, 132
hepatophrenicum 61, 111
hepatorenale 100
hyoepiglotticum 143, 152, 158, 160, 165
inguinale; Arcus inguinalis 337, 341, 344, 345, 499, 538, 562, 582, 583, 585, 683, 691
interfoveolare 121
lacunare 583
latum uteri 202, 276, 277, 278, 279, 280, 288, 566
latum uteri (Mesometrium) 566
latum uteri (Mesosalpinx) 566
latum uteri sinistrum 228
longitudinale anterius 51
longitudinale posterius 51, 622, 623
ovarii proprium; Lig. uteroovaricum 139, 228, 242, 275, 276, 278, 279, 280, 288, 308, 566, 567
pectineum 583
phrenicocolicum 61, 137
phrenicosplenicum 205
pulmonale 180, 192
rectouterinum 228, 288, 566
sacrospinale 562, 568
sacrotuberale 307, 562, 568, 692
splenorenale; Lig. lienorenale 320
stylohyoideum 14, 47
stylomandibulare 50
supraspinale 620
suspensorium clitoridis 276, 304
suspensorium duodeni 72
suspensorium ovarii 228, 242, 278, 279, 288, 566, 567
suspensorium penis 243, 259, 262, 570
teres hepatis 61, 98, 99, 100, 102, 121, 124, 131, 132, 138, 501, 542, 546
teres uteri 139, 202, 228, 242, 275, 276, 278, 280, 288, 308, 564, 567, 676
thyroepiglotticum 158, 165, 167
thyrohyoideum 400
thyrohyoideum laterale 157, 160, 165
thyrohyoideum medianum 46, 143, 152, 157, 158, 160, 165, 175, 644
transferens testis 270
transversum acetabuli 580
transversum humeri 484
transversum perinei 227
transversum scapulae inferius 508
transversum scapulae superius 498, 506, 508
triangulare dextrum 99, 100
triangulare sinistrum 99, 102
umbilicale medianum 121, 201, 226, 227, 228, 231, 268, 275, 278, 298, 342, 499
venae cavae inferioris 100
venae cavae sinistrae 530
venosum 99, 102
vestibulare 158, 160, 165
vocale 155, 158, 159, 160, 163, 165, 452
Ligg.
anularia; Ligg. trachealia 157, 158, 160, 165, 170, 171
interspinalia 620
Limbus fossae ovalis 430, 431, 432
Limen
nasi 145, 150
Linea
alba 298, 499, 500
anocutanea 93, 94
arcuata 121, 124, 499
axillaris media 195
mamillaris 193
mediana anterior 193
mediana posterior 194
medioclavicularis 193
obliqua 153, 160
parasternalis 193
paravertebralis 194
scapularis 194
serrata 93
sternalis 193
terminalis 258
Lingua 11, 13, 23, 28, 45, 47, 143, 400, 640
papillae vallatae 50
pulmonis sinistri 174, 175, 176, 179, 180
Lipocytus perisinusoideus 108
Lobuli
epididymidis; Coni epididymidis 245, 250
hepatis 107
testis 201, 245, 249, 250
Lobulus
hepaticus 105
interlobularis 255
Lobus
caudatus 99, 100, 102, 542
caudatus dexter 104
caudatus sinister 104
frontalis 491, 631
hepatis dexter 61, 90, 100, 107, 111, 115, 124, 132, 134, 137, 530
hepatis dexter, facies diaphragmatica 61, 99, 138
hepatis dexter, facies visceralis 99, 100
hepatis dexter, lobus quadratus 542
hepatis dexter, margo inferior 128
hepatis sinister 61, 100, 102, 107, 111, 115, 124, 132, 530, 542, 546
hepatis sinister, facies diaphragmatica 99, 138
hepatis sinister, facies visceralis 99, 100
inferior 143, 174, 175, 181, 193, 194, 195
medius pulmonis dextri 143, 174, 190, 193, 195, 449
occipitalis 491, 631
parietalis 491
prostatae dexter 255
prostatae sinister 255
pyramidalis 174, 396
quadratus 100, 102
renalis 211
superior 143, 174, 175, 181, 194, 195
temporalis 489, 491, 631
Locus Kiesselbachi 474
Lumen
alveolae pulmonis 189
arteriolae 416
capsulae 223
folliculi (liquor follicularis) 283
glandulae 68

organi 12
vasis capillaris 221
Lunula 35
Lunulae valvularum semilunarium 433, 436
Lysosoma 387, 406

M

M.
abductor digiti minimi 597, 656, 684
abductor hallucis 596, 684, 688
abductor pollicis brevis 520, 524, 651, 656
abductor pollicis longus 510, 515, 516, 517
abductor pollicis longus; Tendo 523, 524, 525
adductor hallucis, caput obliquum 684
adductor hallucis, caput transversum 597, 684
adductor longus 582, 691
adductor magnus 336, 584, 587, 591, 595, 683, 687, 691, 692
adductor pollicis 514, 520, 521, 522, 523
adductor pollicis, caput transversum 651
anconeus 515, 516, 517
arytenoideus obliquus 52, 159, 163, 164, 165, 168
arytenoideus obliquus, pars aryepiglottica 164
arytenoideus transversus 52, 152, 159, 163, 164, 167, 168
auricularis posterior 464, 475
biceps brachii 366, 370, 505, 507, 510, 512, 514, 656, 659
biceps brachii; Tendo 510, 511, 513, 659
biceps femoris 336, 337, 587, 590, 591
biceps femoris, caput longum 586, 687, 692
brachialis 505, 510, 511, 512, 514
brachioradialis 366, 503, 507, 510, 511, 512, 515, 517, 518, 656
brachioradialis; Tendo 511, 521
buccinator 22, 23, 25, 26, 27, 35, 36, 37, 43, 44, 46, 47
buccinator, ductus parotideus 24
bulbospongiosus 227, 228, 262, 302, 304, 345, 564
chondroglossus 19
coccygeus 342
constrictor pharyngis inferior 46, 47, 48, 49, 52, 58, 59, 152, 163
constrictor pharyngis inferior, pars cricopharyngea; M. cricopharyngeus 14, 52
constrictor pharyngis inferior, pars thyropharyngea; M. thyropharyngeus 14, 52
constrictor pharyngis medius 46, 47, 48, 49, 152, 400
constrictor pharyngis medius, pars chondropharyngea 19
constrictor pharyngis medius, pars chondropharyngea et pars ceratopharyngea 14
constrictor pharyngis superior 26, 27, 43, 46, 47, 48, 49, 152
constrictor pharyngis superior, pars buccopharyngea 14, 44
constrictor pharyngis superior, pars buccopharyngea, fascia buccopharyngealis 26
constrictor pharyngis superior, pars glossopharyngea et pars mylopharyngea 14
constrictor pharyngis superior, pars mylopharyngea 44
constrictor pharyngis superior, pars pterygopharyngea 14
coracobrachialis 505, 507
cremaster 246, 249, 259, 261, 269
cremaster; Fascia cremasterica 260
cricoarytenoideus lateralis 159, 165, 166, 167, 168
cricoarytenoideus posterior 52, 159, 163, 164, 165, 166, 167, 168
cricothyroideus 46, 58, 159, 162, 164, 165, 166, 168, 174, 396, 453, 469, 644
cricothyroideus, pars obliqua 47
cricothyroideus, pars recta 47
cricothyroideus, pars recta et pars obliqua 14
deltoideus 507, 659
depressor anguli oris 46
depressor labii inferioris 471
detrusor vesicae 229
digastricus 464
digastricus, venter anterior 14, 21, 23, 24, 28, 46, 172, 645, 646
digastricus, venter posterior 14, 23, 48, 49, 50, 172, 359, 362
extensor carpi radialis brevis 510, 515, 516, 517
extensor carpi radialis brevis; Tendo 522, 524
extensor carpi radialis longus 515, 517
extensor carpi radialis longus; Tendo 522, 524
extensor carpi ulnaris 515, 517, 523
extensor carpi ulnaris; Tendo 515, 516
extensor digiti minimi; Tendo 515
extensor digitorum 515, 516, 517, 525
extensor digitorum brevis 599
extensor digitorum brevis; Tendo 599
extensor digitorum longus 522, 593
extensor digitorum longus; Tendo 599
extensor digitorum; Tendines 524
extensor digitorum; Tendo 522
extensor hallucis brevis 599
extensor hallucis brevis; Tendo 599
extensor hallucis longus 599
extensor hallucis longus; Tendo 599
extensor indicis 517
extensor pollicis brevis 515, 516, 517, 523
extensor pollicis brevis; Tendo 510, 524
extensor pollicis longus 516, 517
extensor pollicis longus; Tendo 516, 523, 524, 525
fibularis longus; M. peroneus longus 593, 687
flexor carpi radialis 510, 512
flexor carpi radialis; Tendo 512, 520
flexor carpi ulnaris 366, 503, 510, 514, 518, 520
flexor carpi ulnaris; Tendo 512, 513, 521, 651
flexor digitorum brevis 596, 597, 684
flexor digitorum brevis; Tendo 597
flexor digitorum longus 589, 687
flexor digitorum longus; Tendo 597
flexor digitorum profundus 514, 656
flexor digitorum profundus et M. flexor carpi radialis; Tendines 656
flexor digitorum profundus; Tendines 513
flexor digitorum profundus; Tendo 525, 527
flexor digitorum superficialis 510, 511
flexor digitorum superficialis, caput radiale 512
flexor digitorum superficialis; Tendo 513, 520, 525, 527
flexor hallucis brevis 688
flexor hallucis longus 589, 687
flexor hallucis longus; Tendo 590
flexor pollicis brevis 520, 651, 656
flexor pollicis longus 510, 512, 513, 514
gastrocnemius 336, 337
gastrocnemius, caput laterale 590, 591, 592, 687
gastrocnemius, caput mediale 590, 591, 688
genioglossus 14, 19, 20, 22, 23, 27, 47, 51, 152, 469, 640
genioglossus, ductus submandibularis 24
geniohyoideus 14, 19, 20, 21, 22, 47, 51, 152, 469
geniohyoideus, septum linguae 24
gluteus maximus 302, 336, 586, 692
gluteus medius 336, 586, 692
gluteus minimus 336, 586, 692
gracilis 590, 591
gracilis; Tendo 592
hyoglossus 14, 19, 20, 21, 22, 24, 27, 46, 47, 464, 469, 646
iliacus 342, 582, 681
iliococcygeus 246, 307, 342, 681
iliocostalis 534
iliopsoas 121, 499, 583
iliopsoas; Tendo 580
intercostalis externus 533
intercostalis internus 499, 533
interosseus dorsalis [I] 524
interosseus dorsalis [III] 525
interosseus palmaris [II] 525
interspinalis 452
ischiocavernosus 227, 228, 243, 262, 302, 304, 305, 345
ischiococcygeus; M. coccygeus 246, 342, 563, 681
latissimus dorsi 370, 503, 504, 505, 507, 534, 659
levator ani 93, 94, 139, 227, 228, 230, 234, 243, 258, 302, 304, 305, 561, 563, 564, 569, 676, 678
levator labii superioris alaeque nasi 25
levator scapulae 359, 464, 506, 642
levator veli palatini 14, 42, 43, 44, 45, 46, 47, 49, 50, 147
longitudinalis inferior 14, 19, 20, 27, 47
longitudinalis superior 20

lumbricalis [I] 524
lumbricalis [III]; Tendo 525
masseter 22, 23, 25, 26, 27, 35, 36, 37, 464
masseter, pars profunda 44, 48
masseter, pars superficialis 44, 48
mylohyoideus 14, 19, 20, 22, 23, 24, 46, 51, 152, 172, 464, 642, 645, 646
mylohyoideus; Glandula submandibularis, processus uncinatus 24
obliquus externus abdominis 112, 124, 174, 203, 269, 499, 534, 583, 671
obliquus externus abdominis; Aponeurosis 583
obliquus internus abdominis 112, 124, 203, 269, 499, 671
obturatorius internus 93, 121, 227, 262, 305, 342, 569, 681, 692
obturatorius internus; Tendo 307
occipitofrontalis 25
omohyoideus 14, 163, 464, 641, 644, 645, 646
omohyoideus, venter inferior 359, 370
omohyoideus, venter superior 174, 359, 369
opponens pollicis 524, 651
orbicularis oculi 25
orbicularis oris 14, 25, 37
orbicularis oris, pars labialis 152
palatoglossus 14, 19, 26, 27, 36, 37, 43, 44, 45
palatopharyngeus 26, 27, 35, 37, 43, 44, 45, 147
palmaris brevis 510
palmaris longus 510
palmaris longus; Tendo 512
papillaris anterior 430, 431, 432, 433, 435, 442, 448
papillaris posterior 430, 431, 432, 433, 435, 436, 442
papillaris septalis 431, 432, 435
pectineus 583, 691
pectoralis major 174, 366, 369, 370, 372, 500, 505, 507, 645, 659
pectoralis minor 366, 369, 370, 500, 503, 504, 505, 659
piriformis 307, 336, 562, 563, 568, 584, 586, 587, 681, 683, 692
plantaris 337, 589, 591
popliteus 590, 591, 596
popliteus; Tendo 595
pronator quadratus 510, 513, 514, 521, 525, 651
pronator teres 507, 510, 512, 513, 518, 656
pronator teres, caput ulnare 512
psoas major 120, 204, 206, 210, 258, 260, 344, 345, 582, 585,
psoas minor 344, 345
psoas minor; Tendo 585
pterygoideus lateralis 36, 147, 473
pterygoideus medialis 26, 27, 35, 36, 37, 48, 50, 147
pubococcygeus 95, 246, 307, 342, 681
puborectalis 95, 230, 3076 342
pubovesicalis 230, 243
quadratus femoris 336, 586, 692
quadratus lumborum 206, 344
quadratus plantae; M. flexor accessorius 684
rectovesicalis 230
rectus abdominis 120, 121, 122, 124, 131, 132, 139, 278, 499, 500, 538
rectus femoris 691
risorius 25
sartorius 582, 592
scalenus anterior 174, 359, 366, 369, 449, 453, 464, 503, 504, 528, 531, 662, 667
scalenus medius 359, 369, 464, 503, 504, 528, 531, 662, 667
scalenus posterior 359, 504, 531, 667
semimembranosus 337, 590, 591, 692
semimembranosus; Tendo 590, 592, 687
semitendinosus 586, 591, 692
semitendinosus; Tendo 592
serratus anterior 500, 505
soleus 336, 589, 590, 591, 592, 687, 688
sphincter ampullae 110, 113
sphincter ani externus 11, 93, 94, 139, 243, 276, 298, 302, 304, 564, 569
sphincter ani internus 93, 94, 277, 298
sphincter ductus choledochi; M. sphincter ductus biliaris 110, 113
sphincter ductus pancreatici 110, 113
sphincter pylori cus 11, 66, 71
sphincter urethrae externus 227, 228, 230, 262, 268
sphincter urethrae internus; M. sphincter supracollicularis 298
splenius capitis 359
sternocleidomastoideus 22, 25, 174, 359, 362, 369, 396, 641, 644, 645, 646, 647
sternohyoideus 14, 163, 174, 464, 644, 646
sternothyroideus 51, 174, 464, 644, 646
styloglossus 14, 19, 21, 26, 27, 36, 43, 46, 47, 469, 640
stylohyoideus 14, 21, 22, 23, 48, 147, 362, 464, 645
stylopharyngeus 14, 26, 27, 46, 47, 48, 49, 147
subclavius 174, 369, 505, 507
subscapularis 484, 507, 659
supinator 510, 511, 512, 516, 517
supraspinatus 484, 506
suspensorius duodeni 72
temporalis 44, 471
temporalis; Tendo 27
tensor veli palatini 14, 42, 45, 46, 47
tensor veli palatini; Tendo 43
tensor veli palatini; Tendo, hamulus pterygoideus 44
teres major 484, 505, 507, 659
thyroarytenoideus 162, 163, 165, 166, 167, 168
thyroarytenoideus, pars thyroepiglottica 166
thyrohyoideus 14, 47, 163, 174, 362, 644
tibialis anterior 593
tibialis anterior; Tendo 599
tibialis posterior 589
tibialis posterior; Tendo 589
trachealis 170, 171
transversus abdominis 112, 121, 122, 124, 131, 132, 203, 269, 499, 501, 671
transversus linguae 19, 20
transversus perinei profundus 230, 234, 246, 258, 262, 298, 304, 306
transversus perinei superficialis 262, 304
transversus thoracis 174, 499, 501, 538
trapezius 359, 369, 645
triceps brachi 366, 505, 515
triceps brachi, caput laterale 484, 517
triceps brachi, caput longum 484, 503, 504, 507
triceps brachi, caput mediale; caput profundum 484, 510
uvulae 42, 43, 45
vastus medialis 687, 691
verticalis linguae 20
vesicovaginalis 305
vocalis 159, 162, 163, 166, 168
zygomaticus major 25

Macrophagocytus
alveolaris 189
stellatus 108

Macula densa 223

Malleolus
lateralis 589, 594, 683, 685
medialis 334, 589, 594, 685

Mamma 465, 533

Mandibula 13, 19, 23, 27, 28, 36, 37, 47, 51, 143, 644

Manubrium sterni 51, 195, 196, 486, 538

Manuleus
macrophagalis ellipsoideus 321
periartelialis lymphoideus 321
synovialis anuli ligamenti 581

Margo
anterior 174, 179, 180, 244
gingivalis 35, 43
inferior 99, 174, 179, 180, 190, 320
lateralis 208, 209, 211, 212, 214
liber 279
linguae 27
medialis 207, 208, 209, 211, 212, 214, 402, 403
mesovaricus 279, 288
posterior 181
superior 320, 402, 403

Maxilla 46, 47, 51, 143, 150, 152
processus alveolaris 35, 37
processus frontalis 144
processus palatinus 145
processus palatinus, crista nasalis 146

Meatus
nasi inferior 143, 145, 146
nasi medius 143, 145
nasi superior 143, 145
nasopharyngeus, plica salpingopharyngea 51
Mediastinum
anterius 331, 452
inferius 452
medium 452
posterius 452
superius 331, 452
testis 245, 249
Medulla 402, 403
ossium 310
renalis 212, 213, 215, 672
renalis, pirámides renales 201, 215
renalis; Vasa lymphocapillaria 217
spinalis 134, 266, 452, 489, 533, 534
spinalis; Tractus spinalis 266
Megacariocytus 312
Membrana
atlantooccipitalis anterior 51
basalis 221, 223, 229, 415, 416, 418, 422, 439
basalis endothelii 421
elastica externa 415
elastica interna 415, 416, 417
fibroelastica laryngis, conus elasticus 160
fibroelastica laryngis, membrana quadrangularis 160
fibrosa; Stratum fibrosum 580
interossea 516, 522, 523, 525, 594, 595
interossea antebrachii 517, 518, 526
interossea cruris (hiatus) 593
obturatoria 258, 304, 562, 583
perinei 228, 246, 262, 307, 342
quadrangularis 165
synovialis; Stratum synoviale 580, 581
thyrohyoidea 14, 46, 47, 52, 157, 158, 160, 162, 165, 167, 175, 469, 471, 640
Membrum inferius 331
Mesangiocytus 223
Mesenterium 12, 74, 75, 76, 78, 82, 119, 120, 124, 130, 131, 132, 136, 140, 317
Mesoappendix 82, 87, 88, 92, 122, 128, 130
Mesocolon
ascendens 140, 203
descendens 140, 203
sigmoideum 82, 92, 93, 122, 123, 130, 131, 132, 139, 204, 243
transversum 61, 82, 83, 112, 119, 122, 128, 131, 132, 136, 137, 138, 140, 203, 205, 543, 544, 549, 552
Mesodiverticulum 76
Mesosalpinx 202, 278, 280, 288
rr. tubarii 279
Metarteriola 421
Microtubuli 406
Mitochondrion 254
Mm.
erectiles 266
flexorum digitorum; Tendines 684
intercostales externi 500, 534, 621
intercostales interni 500, 501, 534
intercostales intimi 500, 501
interossei dorsales 522, 523, 599
lumbricales 596
obliqui externus et internus abdominis 121, 122, 131, 132
obturatorii internus et externus 258
papillares 434, 448
pectinati 429, 431, 432, 434
Mons pubis 301, 303
Morula 296
Musculi
diaphragmatis oris 13
dorsi breves 534
linguae 16, 17
pharyngis 27
Mycocytus 68
Myelencephalon; Medulla oblongata; Bulbus 147, 488, 492, 629, 660
Myocardium 358, 431, 433, 440, 442, 452
(stratum externum) 441
(stratum medius) 441
(stratum profundus) 441
ventriculus dexter, lamina profunda 440
ventriculus dexter, lamina superficialis 440
ventriculus sinister, lamina media 440
ventriculus sinister, lamina superficialis 440
Myocyti tunicae mediae 416
Myocytus 415, 422
Myometrium 294

N

N.
alveolaris inferior 26, 27, 35, 36, 37, 473, 638
auricularis magnus 25, 641, 644
auriculotemporalis 25, 638
axillaris 508, 658
buccalis 27, 35, 638
cutaneus antebrachii lateralis 508, 653, 658
cutaneus antebrachii medialis 653, 658
cutaneus antebrachii medialis, r. anterior 653, 658
cutaneus antebrachii medialis, r. posterior 653, 657, 658
cutaneus antebrachii posterior 508, 524, 652, 657, 658
cutaneus brachii lateralis inferior 508, 658
cutaneus brachii lateralis superior 658
cutaneus brachii medialis 369, 505, 653, 657, 658
cutaneus brachii posterior 508, 658
cutaneus dorsalis intermedius 685, 686
cutaneus dorsalis lateralis 685, 686
cutaneus dorsalis medialis 685, 686
cutaneus femoris lateralis 123, 204, 582, 583, 585, 689, 690, 691
cutaneus femoris posterior 690, 692
cutaneus surae lateralis 586, 686
cutaneus surae medialis 685, 686
digitalis dorsalis 527
digitalis palmaris communis, r. dorsalis 527
digitalis palmaris proprius 527
dorsalis clitoridis 93, 302
dorsalis penis 260, 570
dorsalis penis (Neurofibrae somaticae afferentes) 266
femoralis 121, 123, 260, 499, 582, 583, 585, 691
femoralis, rr. cutanei anteriores 689
fibularis communis; N. peroneus communis 586, 589, 686, 692
fibularis profundus; N. peroneus profundus 593, 599, 685
fibularis profundus; N. peroneus profundus, r. cutaneus 599
fibularis superficialis; N. peroneus superficialis 586, 685, 686
genitofemoralis 123, 204, 671
genitofemoralis, r. femoralis 689
genitofemoralis, r. genitalis 570
hypogastricus 565
hypoglossus [XII] 465
iliohypogastricus; N. iliopubicus 123, 204, 205, 402, 671
iliohypogastricus; N. iliopubicus, r. cutaneus anterior 689
iliohypogastricus; N. iliopubicus, r. cutaneus lateralis 690
ilioinguinalis 123, 204, 205, 402, 570, 671, 689
infraorbitalis 638
infratrochlearis 638
intercostalis 500
intercostalis [III] 499
intercostobrachialis 658
interosseus antebrachii anterior 513
interosseus antebrachii posterior 516, 523
ischiadicus 260, 303, 336, 586, 692
laryngeus inferior 400, 468
laryngeus recurrens 49, 52, 172, 400, 449, 450, 451, 465, 468
laryngeus recurrens sinister 312, 453
laryngeus superior 27
laryngeus superior, r. externus 644
laryngeus superior, r. internus 163, 469, 644
lingualis 26, 27, 28, 36, 469, 473, 638, 646
massetericus 638

medianus 505, 507, 510, 511, 512, 513, 514, 520, 656, 659
medianus sinister 369
medianus, r. palmaris 511, 512, 520, 653
mentalis 638
musculocutaneus 369, 505, 508, 653, 658
mylohyoideus 27, 638
nasopalatinus 150
obturatorius 121, 260, 277, 305, 342, 583, 681
obturatorius, r. cutaneus 689, 690
palatinus major 26, 35, 44
pectoralis lateralis 505
pharyngeus 465
plantaris lateralis 592, 597
plantaris medialis 592, 597
pudendus 93, 302, 305, 586
pudendus; Nn. perineales (Neurofibrae somaticae efferentes) 266
radialis 505, 508, 511, 512, 513, 524, 652, 657, 658
radialis, r. profundus 511, 512, 513, 514, 515, 516, 523, 656
radialis, r. superficialis 512, 513, 514, 515, 516, 524, 652, 653, 656, 657
radialis; N. cutaneus brachii posterior 657
saphenus 582, 685, 686
saphenus, r. infrapatellaris 686, 689
saphenus, rr. cutanei cruris mediales 686
spinalis 620
splanchnicus imus 330
splanchnicus major 330
splanchnicus minor 330
subcostalis 123, 205, 402, 565, 671
sublingualis 27, 469
supraorbitalis, r. lateralis 638
supraorbitalis, r. medialis 638
suprascapularis 369, 506, 508
supratrochlearis 638
suralis 686
thoracicus [TI]; Impressio 192
thoracicus longus 369, 505
thoracodorsalis 505
tibialis 586, 589, 592, 685, 686, 688, 692
transversus colli; N. transversus cervicalis 644
ulnaris 369, 505, 507, 508, 510, 511, 512, 513, 514, 515, 520
ulnaris, r. dorsalis 510, 511, 512, 513, 515, 516, 652, 657
ulnaris, r. palmaris 511, 653
ulnaris, r. superficialis 656

Nares 144
Nasus, alaris major 51
Nervus 74
abducens [VI] 388, 478, 489, 495
accessorius [XI]; Vasa et nodi lymphatici 363
accessorius [XI] 21, 49, 172, 359, 489, 646
cervicalis [CIV] 21, 172
facialis [VII] 25, 147, 489, 638
facialis [VII], r. colli, r. cervicalis 644
glossopharyngeus [IX] 27, 49, 489
hypoglossus [XII] 21, 26, 27, 49, 172, 469, 489, 497, 640, 642, 644, 645, 646
intercostalis thoracicus [IV] 372
intercostalis thoracicus [VI] 372
intercostalis thoracicus [II] 372
maxillaris [Vb; V2] 478
oculomotorius [III] 385, 478, 489, 495, 496
olfactorius [I] 624
ophthalmicus [Va; V1] 388, 478
opticus [II] 385, 386, 388, 478, 479, 480, 481, 489, 630
phrenicus 174, 192, 312, 358, 449, 451, 641, 642, 646
phrenicus sinister 453
phrenicus, r. pericardiacus 449
trigeminus [V] 489, 495, 496, 626, 628
trochlearis [IV] 478, 626
vagus [X] 21, 26, 27, 172, 358, 396, 449, 450, 451, 453, 465, 468, 489, 497, 646
vagus [X], rr. cardiaci thoracici 449
vagus sinister [X] 312
vestibulocochlearis [VIII] 489

Neurofilamenti 387
Neurohypophysis 386
lobus posterior 295, 389, 390, 478
Neuron 421
Nn.
anales inferiores 302
clunium inferiores 690
clunium medi 690
clunium superiores 690
digitales dorsales 524, 652
digitales dorsales pedis 599, 685
digitales palmares proprii 524
hypogastrici (Neurofibrae sympathicae efferentes) 266
intercostales, rami anteriores; rami ventrales 330
intercostobrachiales 369, 505
palatini minores 26, 44
rectales inferiores 302
splanchnici lumbales 565
supraclaviculares 359, 644
supraclaviculares laterales 369, 658
Nodi
anorectales 352
aortici laterales 341, 343, 344, 345, 346, 349, 351, 352
apicales 370, 372
appendiculares 351, 378
brachiales 370, 373
brachiocephalici 331, 358, 374
brachiocephalici et tracheobronchiales 375
bronchopulmonales 331, 353, 354, 356, 357, 376
cavales laterales 341, 346, 349, 352
centrales 370, 372
cervicales anteriores; Nodi colli anteriores 327, 339, 361, 370
cervicales anteriores; Nodi colli anteriores, nodi profundi 356, 373
cervicales anteriores; Nodi colli anteriores, nodi superficiales 369
cervicales laterales profundi superiores/inferiores; Nodi colli laterales profundi superiores/inferiores 375
cervicales laterales profundi; Nodi colli laterales profundi 332
cervicales laterales; Nodi colli laterales 360, 361
cervicales laterales; Nodi colli laterales, nodi profundi inferiores 359, 369, 374
cervicales laterales; Nodi colli laterales, nodi profundi superiores 359, 374
cervicales laterales; Nodi colli laterales, nodi superficiales 359, 369
cervicales profundi 361, 364
cervicales profundi; Nodi colli profundi 375
coeliaci 340, 341, 344, 345, 348, 349, 350, 351, 375
colici dextri 347, 351, 378
colici medi 347, 351, 378
colici sinistri 347, 351, 378
cubitales 366, 367, 368, 370
deltopectorales, nodi infraclaviculares 369, 373
epigastrici inferiores 352
faciales 359, 360, 363
gastrici sinistri 349, 350, 375
gastrici dextri/sinistri 351, 377
gastroomentales dextri 350
gastroomentales dextri/sinistri 351, 377
gastroomentales sinistri 350
gluteales inferiores 352
gluteales superiores 352
gluteales, nodi superiores 336
hepatici 349, 350, 351, 377
humerales, nodi laterales 370
ileocolici 347, 348, 351, 378
iliaci communes 337, 340, 341, 343, 344, 345, 346, 349, 352, 379, 380
iliaci externi 337, 341, 342, 343, 344, 345, 346, 352, 379, 380
iliaci externi/interni 379
iliaci interni 337, 341, 342, 343, 344, 345, 346, 352, 379, 380
inferiores 337
infrahyoidei 374
inguinales profundi 341, 343, 344, 345, 346, 352
inguinales superficiales 337, 338, 339, 341, 343, 344, 345, 346, 352, 379
inguinales superficiales, nodi inferiores 334

inguinales superficiales, nodi laterales 334
inguinales superficiales, nodi mediales 334
intercostales 357, 369
interiliaci 352
intermedi 352
interpectorales 370
intrapulmonales 331, 356, 357, 376
jugulares anteriores, nodi superficiales 361
juxtaintestinales 348, 351, 378
juxtaoesophageales 375
laterales 352
lumbales 380
lumbales dextri 340, 352
lumbales dextri/ intermedi/sinistri 379, 380
lumbales intermedi 134, 337, 341, 349, 352
lumbales sinistri 340, 351, 352, 378, 379, 380
lymphatici abdominis 327
lymphatici axillares 310, 327, 333, 339, 363, 365, 366, 367, 368, 369, 370, 373
lymphatici axillares, nodi centrales 369
lymphatici cervicales anteriores; Nodi lymphatici colli anteriores 333
lymphatici cervicales laterales; Nodi lymphatici colli laterales 333
lymphatici inguinales 310, 327, 333
lymphatici inguinales superficiales 380
lymphatici inguinales, nodi inguinales superficiales 343
lymphatici parietales 327
lymphatici pelvis 327, 352
lymphatici profundi 327
lymphatici superficiales 327
lymphoidei 75
lymphoidei capitis et colli, nodi mediales 360
lymphoidei capitis et colli, nodi profundi 360
lymphoidei paraesophageales 355
lymphoidei viscerales 327
mastoidei 359, 360, 361
mediales 352
mediastinales 377
mediastinales anteriores 312, 353, 450
mesenterici inferiores 340, 343, 344, 345, 346, 347, 351, 378, 379
mesenterici intermedi 348
mesenterici superiores 340, 341, 344, 345, 347, 348, 349, 351, 377, 378
mesocolici 347, 351
nuchales 363
obturatorii 342, 352
occipitales 359, 360, 361, 363
pancreatici 350
pancreatici (superiores/inferiores) 351, 377
pancreatici, nodi inferiores 349
pancreatici, nodi superiores 349
pancreaticoduodenales 349
pancreaticoduodenales (superiores/inferiores) 351, 377
paracolici 347
paraesophageales 331, 354
paramammarii 331, 370, 373, 376
pararectales 352
pararectales; Nodi anorectales 379
parasternales 331, 339, 353, 357, 372, 373
paratracheales 331, 353, 355, 356, 357, 362, 364, 374, 376, 450
parauterini 352, 380
paravaginales 352
paravertebrales 331
parotidei profundi 361, 363
parotidei superficiales 359, 360, 361
pectorales, nodi anteriores 369, 370, 372
pericardiaci laterales 331, 353, 358, 376
phrenici inferiores 341, 349, 352, 355, 357, 376
phrenici superiores 331, 353, 358, 376, 450
poplitei, nodi profundi 336, 337
poplitei, nodi superficiales 335, 338
preaortici 341, 343, 344, 345, 349, 351, 352
preauriculares 363
precaecales 347, 351, 378
precavales 343, 352
prelaryngei 362, 364, 374
prepericardiales 331, 353, 358, 376
presymphyseales 344
pretracheales 362, 364, 374
pretracheales et aratracheales 374
prevesicales 352
prevesicales/retrovesicales 379
profundi 337, 362
promontorii 349, 352
pylorici 351, 377
rectales superiores 347, 351, 378, 379
retroaortici; Nodi postaortici 341, 352
retrocaecales 351, 378
retrocavales; Nodi postcavales 341, 349, 352
retropharyngeales 375
retropylorici 349, 351
retrovesicales; Nodi postvesicales 352
sacrales 341, 342, 343, 344, 345, 346, 352, 379
sigmoidei 347, 351, 378
splenici; Nodi lienales 349, 350, 351, 377
subaortici 352
submammarii 373
submandibulares 359, 360, 361, 362, 363, 364
submentales 359, 361, 362, 363, 364
subpylorici 349, 350, 351
subscapulares, nodi posteriores 369, 370
subscapulares 372
superolaterales 337, 344, 345
supero mediales 337, 344, 345
supraclaviculares 370, 373
supratrochleares 370
tracheobronchiales 180, 331, 354, 357
tracheobronchiales inferiores 180, 353, 355, 356, 357, 450
tracheobronchiales superiores 353, 356, 450
tracheobronchiales superiores/ inferiores 376
vesicales laterales 352, 379

Noduli
lymphoidei 80, 315, 316, 317, 318
lymphoidei aggregati 76, 310, 317
lymphoidei pharyngeales 50
lymphoidei solitarii 63, 76, 86, 94, 310, 317
lymphoidei splenici; Noduli lymphoidei lienales 321
valvularum semilunarium 433, 436

Nodulus
lymphoideus 317
lymphoideus solitarii 12, 74

Nodus
atrioventricularis 447, 448
buccinatorius 359, 360
cysticus 349, 351, 377
fibularis 336
foraminalis 351, 377
jugulodigastricus 359, 362
juguloomohyoideus 359, 362
lacunaris intermedius 341, 352
lacunaris lateralis 352
lacunaris medialis 352
lateralis 372
ligamenti arteriosi 358, 450
lumbalis lateralis 134
lymphoideus regionalis; Vasa lymphatica 217
lymphoideus; Nodus lymphaticus; Lymphonodus 323, 424
sinuatrialis 447, 448
suprapyloricus 349, 350, 351
tibialis posterior 336

Nuclei
corporis mammillaris 386
paraventriculares thalami 386
preoptici 386
tegmentales 386
tuberales laterales 386

Nucleolemma 254

Nucleus 254, 285, 387, 406
anterior hypothalami 386

arcuatus 386
caudatus 410, 493
dorsalis hypothalami 386
paraventricularis hypothalami 387
posterior hypothalami 386
ruber 385, 386, 496
suprachiasmaticus 386
supraopticus 386, 387
ventromedialis hypothalami 386

O

Oesophagus 11, 14, 46, 47, 49, 51, 52, 53, 60, 62, 64, 66, 101, 123, 192, 203, 204, 330, 331, 341, 344, 345, 353, 354, 355, 396, 400, 452, 461, 528, 530, 534, 536, 537, 565, 667, 671, 679
epithelium multistratificatum 56
pars abdominalis 57, 59, 531, 667
pars cervicalis; pars colli 57, 58, 452, 531, 667
pars thoracica 57, 58, 59, 531, 667
tunica muscularis 65
Olecranon 515, 517, 657, 658
Oliva 497
Omentum
majus 61, 77, 78, 82, 83, 90, 124, 126, 128, 130, 131, 132, 133, 134, 136, 137, 140, 209, 542, 554, 668, 669
majus, cavitas 119
majus, lig. gastrocolicum 61, 138
minus 136, 140
minus, lig. hepatoduodenale 132, 138
minus, lig. hepatogastricum 669
minus, lig. hepatophrenicum 138
Oocytus 283
Orbita 482
Organum intraperitoneale 124
Os 32, 33
capitatum 525
coccygis; Coccyx [vertebrae coccygeae Col – CoIV] 95, 232, 298
coxae 227, 228, 291
ethmoidale; lamina perpendicularis 145, 146
frontale 150
hyoideum 13, 19, 22, 47, 51, 152, 158, 175, 176, 362, 469, 640, 646
hyoideum, cornu majus 48, 50, 157, 159, 160, 165
hyoideum, cornu minus 157, 159, 160, 165, 172
ilium; Ilium 207, 227
ischii; Ischium 258
lunatum 525
metacarpi; Os metacarpale [II] 524
metacarpi; Os metacarpale [III] 525
nasale 51, 144, 150
pisiforme 514, 520, 651
pubis; Pubis 956 227, 228, 230, 243, 276
sacrum [vertebrae sacrales SI – SV] 623
sacrum, promontorium 228
sphenoidale 51
sphenoidale, ala major 472
temporale, pars petrosa 478
Ossa
metacarpi; Ossa metacarpalia [I–V] 527
metatarsi; Ossa metatarsalia 601
Ostium 150
abdominale tubae uterinae 279, 286, 308, 567
anatomicum uteri internum 279
appendicis vermiformis 87, 88
atrioventriculare dextrum 429, 430, 431
atrioventriculare dextrum; Valva atrioventricularis dextra; Valva tricuspidalis 432
atrioventriculare sinistrum 429, 433
cardiacum 122, 132
ductus ejaculatorii 255
ileale 87, 88
pharyngeum tubae auditivae; Ostium pharyngeum tubae auditoriae 50, 51, 143, 316
pylori cum 66, 71
sinus coronarii 429, 430, 431, 444, 448
ureteris 202, 226, 227, 228, 229, 231, 233, 234, 235, 288
urethrae externum 202, 228, 232, 233, 234, 235, 261, 262, 263, 268, 272, 275, 303, 304, 305, 306
urethrae externum; Crista urethralis 268
urethrae internum 226, 229, 231, 234, 288, 308
uteri 202, 279, 280, 289, 306
vaginae 202, 234, 272, 275, 301, 302, 303, 304, 305, 306, 308
venae cavae inferioris 429, 448
venae cavae superioris 448
Ovarium 90, 123, 202, 204, 242, 275, 276, 277, 278, 280, 286, 308, 345, 384, 567, 676, 680
dextrum 279, 352, 564, 566
sinistrum 228, 278, 279, 352, 566
facies medialis 288
Ovulatio 295

P

Pachymeninx; Dura
mater 632
mater, stratum internum 632
Palatum 37
Palatum
durum 11, 13, 28, 42, 143, 150
durum, tunica mucosa 43
molle; Velum palatinum 11, 13, 36, 42, 45, 50, 51, 143, 150, 152, 315, 400
Pancreas 11, 113, 119, 128, 134, 136, 140, 205, 206, 351, 542, 553, 668
facies anteroinferior 130
Papilla 17
dentis 34
ductus parotidei 28, 43
duodeni major 71, 72, 110, 111, 113
duodeni minor 71, 72, 110, 113
gingivalis 33, 35, 43
ilealis, frenulum ostii ilealis 87, 88
incisiva 37, 42, 43
interdentalis 33, 35, 43
mammaria 368
renalis 212, 213, 214, 215, 216, 218
Papillae
conicae 15, 16
filiformes 15, 16, 17
foliatae 15, 16, 17
fungiformes 15, 16, 17
lentiformes 15, 16
vallatae 15, 16, 17, 21
Paraganglii aortae abdominalis 409
Paraganglion supracardiale 409
Parametrium 276
Parenchyma testis 250
Paries
abdominis 698
alveolaris 33
anterior recti 227
anterior thoracicis 698
appendicis vermiformis 317
cavernae 265
externus capsulae 223
membranaceus 170, 171
papillae 17
posterior thoracicis 698
thoracicus anterior 331
thoracicus posterior 331
Paroophoron 275, 308
Pars
abdominalis 327, 352, 607, 701
abdominalis aortae; Aorta abdominalis 57, 72, 122, 123, 134, 136, 203, 204, 210, 243, 328, 341, 344, 345, 346, 348, 402, 456, 458, 459, 528, 529, 531, 536, 538, 541, 542, 544, 545, 548, 550, 551, 554, 555, 558, 561, 562, 563, 564, 569, 577, 578, 579, 584, 610, 611, 612, 668, 670, 671, 678, 679, 680
ascendens 72
ascendens aortae; Aorta ascendens 328, 423, 430, 431, 432, 436, 443, 444, 448, 452, 453, 454, 457, 458, 460, 461, 470, 485, 528, 529, 531, 532, 607

buccopharyngea 46
cavernosa 476, 477
centralis 630
ceratopharyngea 46
cerebralis 476, 477
cervicalis; Pars colli 327, 476, 477, 607, 701
chondropharyngea 46, 47
costalis diaphragmatis 190
cricopharyngea; M. cricopharyngeus 46
cruciformis vaginae fibrosae 651
descendens 72, 549
descendens aortae; Aorta descendens 413, 423, 454, 457, 458, 460, 461, 470, 485, 530
distalis 389
glossopharyngea 46
horizontalis; Pars inferior 72
insularis; Segmentum M2 490
intercostalis anterior 331
intercostalis posterior 331
intermedia 389
intermedia clitoridis 304
intermedia; Pars membranacea 227, 233
laryngea pharyngis 163
lumbalis diaphragmatis 452, 542
lumbalis diaphragmatis, crus dextrum 57, 190, 537
lumbalis diaphragmatis, crus sinistrum 57, 190, 537
mylopharyngea 46
obliqua 166
oralis pharyngis 51, 143
petrosa 476, 477
postcommunicalis; Segmentum A2 490
postcommunicalis; Segmentum P2 490
precommunicalis; Segmentum A1 490
precommunicalis; Segmentum P1 490
prevertebralis 485
profunda 23
prostatica 233
pterygopharyngea 46
pylorica 70, 73, 124
radialis 218
recta 166
sphenoidalis; Pars horizontalis; Segmentum M1 490
spongiosa 227, 233, 246
sternalis diaphragmatis 174, 312
superficialis 23
superior 72
thoracica 327, 607, 701
thoracica aortae; Aorta thoracica 57, 58, 192, 328, 356, 457, 458, 459, 460, 528, 529, 531, 532, 533, 535, 538, 574
thoracica aortae; Aorta thoracica, ramus bronchialis 188
thoracica aortae; Aorta thoracica, rr. bronchiales 532
thyropharyngea; M. thyropharyngeus 46
transversaria; Pars cervicalis 485
tuberalis 389
uterina; Ostium uterinum tubae uterinae 280

Patella 586
Pecten analis 93, 94
Pedunculus
cerebellaris medius 496
cerebellaris superior 496
cerebri 385, 496, 624
Pelvis 331
renalis 201, 207, 208, 209, 212, 213, 214, 215, 216, 275, 540, 672
Penis 249, 264, 268, 338
(erecto) 264
Pericardium 174, 176, 192, 331, 449, 453
fibrosum 312, 354, 358
serosum 452
serosum, lamina parietalis 427, 444, 451
serosum, lamina visceralis; epicardium 358, 427, 431, 433, 442
Pericardium, pars diaphragmatica 192
Pericytus 418
Perikaryon 387
Perineum 301
tendo centralis 139

Periodontium 32, 34
Peritoneum 82, 88, 102, 113, 243, 269, 270, 276, 566, 203, 204, 210, 227, 228
parietale 53, 55, 78, 92, 93, 112, 120, 121, 122, 123, 124, 131, 139, 140, 278
viscerale 55, 74, 100, 120, 227, 228, 549
lamina parietalis 124
lamina visceralis; epicardium 124
processus vaginalis 270
Petiolus epiglottidis 153, 157, 158
Phalanx
distalis 525
media 525
proximalis 525
Pharynx 11, 162, 400, 640
m. constrictor pharyngis inferior 400
paries posterior 37
paries superior 316
tunica mucosa 158
Pia mater cranialis; Pia mater encephali 488
Placenta 298
Platysma 28, 396, 641, 644
Pleura 331
parietalis, pars costalis 174
parietalis, pars diaphragmatica 55, 191, 174, 312, 449, 451
parietalis, pars mediastinalis 55, 180, 312, 358, 451
visceralis; Pleura pulmonalis, pars mediastinalis 176
margo anterior 193
margo inferior 193, 194, 195
margo posterior 194
margo posterior, recessus vertebromediastinalis 191
margo superior 193
pars costalis 175, 176, 192, 194, 195
pars diaphragmatica 175, 176, 192, 193, 194, 195
pars inferior 191
pars mediastinalis 176, 192
pars vertebralis 192
recessus costodiaphragmaticus sinister 61
Plexus
aorticus thoracicus 451
arterialis; Pia mater 573
basilaris 629, 630, 633
brachialis 172, 312, 359, 453, 464, 465, 642, 659
brachialis, fasciculus lateralis 505
cardiacus 449
caroticus communis 174
cavernosus conchae 146
choroideus 386, 497
choroideus ventriculi quarti 489
choroideus ventriculi tertii 492
dentalis inferior 638
lymphaticus axillaris 368, 370
myentericus 12, 74
nervosus 12
ovaricus 276, 278, 706
pampiniformis 245, 249, 250, 259, 260, 269, 570, 706
pampiniformis (venosus) 261
pharyngeus 163, 400, 640, 701
Plexus pterygoideus 634, 635, 638, 639, 643, 701
sacralis 536, 585, 691
submucosus externus 74
submucosus internus 74
testicularis 259, 260
thyroideus impar 642
vascularis 481
venosi vertebrales (Anastomoses) 620
venosus 227, 228
venosus areolaris 618, 648
venosus caroticus internus 488
venosus foraminis ovalis 488, 633, 634, 635
venosus prostaticus 243, 675, 705
venosus sacralis 617, 679, 682
venosus uterinus 675, 677, 680, 706
venosus vaginalis 675, 676, 677, 706

venosus vertebralis 705
venosus vertebralis externus anterior 619, 620, 622
venosus vertebralis externus posterior 620, 622, 636, 642
venosus vertebralis internus anterior 620, 621, 622, 623
venosus vertebralis internus posterior 452, 620, 621, 622
venosus vesicalis 234, 305, 563, 675, 680, 681, 705
Plica
aryepiglottica 15, 50, 160, 161, 162, 166
caecalis 92
fimbriata 14, 36
gastropancreatica 138
glossoepiglottica lateralis 15, 162, 164
glossoepiglottica mediana 15, 162
ileocaecalis 92, 126, 128
interureterica 226, 229, 233, 234
nervi laryngei superioris 50
pharyngoepiglottica 50
puderida 272
rectouterina 93, 276, 278, 279, 676
retrovesicalis 92
salpingopalatina 50
salpingopharyngea 50, 145
semilunaris coli 88
sublingualis 22, 27, 37
sublingualis; Glandula sublingualis 24
transitiva 35
transversa recti 93
triangularis 14
umbilicalis lateralis; Plica epigastrica 121, 122, 124, 131, 132, 258, 278, 563
umbilicalis medialis 121, 122, 124, 131, 132, 228, 258, 278, 288, 563
umbilicalis mediana 122, 124, 131, 132, 258, 288
vesicalis transversa 228, 258, 276, 278
vestibularis 15, 51, 143, 159, 161, 162, 167
vestibularis, glandulae laryngeales 163
vocalis 15, 51, 143, 159, 161, 162, 167
vocalis, rima glottidis; rima vocalis 163
Plicae
circulares 71, 72, 75, 76, 317
gastricae 55, 66
longitudinales 171
mucosae; Rugae 226
palatinae transversae; Rugae palatinae 42, 43
semilunares coli 83, 88
transversae recti 94
tubariae 202, 280
Podocytus 223
Pons 21, 385, 491, 492, 629
Pori 221
intercellulares 140
Porta hepatis 100, 102
Portio
supravaginalis cervicis 280, 293
terminalis glandulae 29
vaginalis cervicis 280, 289, 291, 293
vaginalis cervicis; Ostium uteri 298
Postcapillarum 416
Precapillarum 416
Preputium
clitoridis 301
penis 243, 261, 262, 263, 268
Processus
articularis inferior; Zygapophysis inferior 620
axillaris 372
caudatus 99, 100, 104
cinoideus anterior 478, 488
cinoideus posterior 488
condylaris 473
coracoideus 484
coronoideus 473
lateralis 144, 150, 372
mamillaris 620
mastoideus 471, 476, 636
muscularis 154, 155, 160
palatinus 31
papillaris 100
posterior; Processus sphenoidalis 145
pterygoideus, lamina lateralis 14, 47, 472
styloideus 19, 26, 27, 50, 476
transversus 620
uncinatus 112, 114, 549
vocalis 154, 155, 158, 159, 160, 163, 165
xiphoideus 193
zygomaticus 472
Prominentia laryngea 153, 160, 645
Promontorium 210, 232, 243, 276, 277, 563
Prostata 139, 201, 226, 227, 232, 233, 242, 243, 246, 249, 255, 258, 264, 266, 267, 268, 271, 352, 563
Protuberantia occipitalis externa 636
Pulmo 331
dexter 143, 174, 176, 197, 209, 356, 357, 358, 451
dexter, lobus inferior 179, 180, 190, 449
dexter, lobus medius 175, 179, 180
dexter, lobus superior 179, 180, 190, 312, 449
dexter, margo anterior 174
dexter, margo inferior 193
sinister 143, 174, 176, 356, 357, 358, 451
sinister, lobus inferior 190, 449
sinister, lobus superior 190, 449
sinister, margo anterior 312
pars inferior 191
Pulpa
dentis 32
rubra 321
splenica; Pulpa lienalis 320
Pulvinar thalami 628
Putamen 493
Pylorus 61, 65, 70, 71, 73, 138, 669
Pyramides renales 212, 213, 214, 216, 540, 672

R

R.
acromialis 456, 464, 485, 503, 504, 506, 507
anastomoticus cum a. meningea media 479
anterior 514, 534, 609
ascendens 456, 457, 559, 577, 579, 584
auricularis 465
basalis tentorii 477
carpalis dorsalis 519
carpalis palmaris 519
chiasmaticus 490
choroideus ventriculi quarti 625
circumflexus 445, 607
circumflexus fibularis; R. circumflexus peronealis 587, 588, 590, 595
clavicularis 456, 485, 504
collateralis 533, 535
communicans 590, 591, 600
communicans fibularis; R. communicans peroneus 686
coni arteriosi 445
cricothyroideus 468
cutaneus dorsalis lateralis 534
cutaneus lateralis 533, 535, 574
cutaneus lateralis pectoralis 534
cutaneus medialis 533, 535, 574
deltoideus 456, 464, 485, 503, 504, 506, 507
descendens 457, 577, 578, 579, 584
dexter 609, 695
dorsalis 533, 535
duodenalis 544
fundi uteri 567
glandularis anterior 468
glandularis lateralis 468
hypothalamicus 490
ilicus 578
infrahyoideus 468, 470
intercostalis anterior 533

interventricularis anterior 607
interventricularis posterior 445, 446, 607, 701
lateralis nasi 465, 471
lumbalis 578
marginalis dexter 444
marginalis mandibularis (nervus facialis [VII]) 28
marginalis sinister 444
marginalis tentorii 477
meningeus 477
mentalis 471
mylohyoideus 471, 472
nervi oculomotorii 490
nodi sinuatrialis 444, 445
obturatorius (A. epigastrica inferior et A. obturatoria; Anastomosis) 562
oesophageales 694
ovaricus 612
palmaris profundus 519
palmaris superficialis 503, 519
pectoralis 456, 485, 506
perforans 523, 526, 534, 687
perforans anterior 601
perforans posterior 601
posterior 514, 534, 574, 609
posterior ventriculi sinistri 445, 446
posterolateralis dexter 445
profundus 577, 586, 587, 588, 598, 600
pubicus 342, 457, 584
saphenus 588
sinister 609, 695
sinus cavernosi 477
spinalis 533, 535, 574
sternocleidomastoideus 465, 468, 641
superficialis 456, 485, 486, 586, 587, 588, 598, 600
suprahyoideus 469
thyrohyoideus 644
transversus 579
tubarius 612, 676
vaginalis 567

Radii medullares 212, 214
Radius 518, 525
Radix
dentis 32, 33
dentis (dens molaris III) 34
distalis (dens molaris II) 34
lateralis nervi mediani 505
linguae 15, 53, 147, 162, 164
medialis nervi mediani 505
mesenterii 90, 92, 112, 122, 128, 203
mesialis (dens molaris II) 34
parasympathica; Nn. splanchnici pelvici (Neurofibrae somaticae parasympathici) 266
penis 201
spinalis, pars spinalis 49

Ramus
inferior ossis pubis 139
ischiopubicus 227, 228
mandibulae 27, 36, 37, 638
superior ossis pubis 139, 233, 235

Raphe
palati 42
pharyngis 48, 49, 52, 400
pterygomandibularis 14, 26, 35, 36, 37, 43, 44, 46, 47
scroti 249, 272

Recessus
costodiaphragmaticus 174, 192, 197, 203, 449
costodiaphragmaticus dexter 175, 190
costodiaphragmaticus sinister 170
costomediastinalis 174, 175, 190, 192
duodenales superior et inferior 130
gingivalis 35
ileocaecales superior et inferior 128
ileocaecalis inferior 130
intersigmoideus 92, 130
pharyngeus 50, 316
piriformes 15, 53, 161, 162, 163
retrocaecalis 92
sphenoethmoidalis 145
splenicus; lienalis 136, 138
supraopticus 386
vertebromediastinalis 192

Rectum 11, 82, 84, 85, 92, 93, 119, 122, 123, 131, 132, 139, 210, 228, 230, 232, 235, 243, 271, 276, 277, 278, 288, 298, 305, 308, 344, 345, 351, 352, 553, 555, 564, 569, 571, 572, 582, 679, 680
tunica muscularis; stratum longitudinale 676

Regio anterior 256
Regio antebrachii posterior; Regio antebrachialis posterior 367
Regio brachii anterior; Regio brachialis anterior 367
Regio brachii posterior; Regio brachialis posterior 367
Regio cubitalis anterior 367
Regio cubitalis posterior 367
Regio deltoidea 367

Ren
dexter; Nephros dexter 72, 101, 112, 134, 137, 352, 409, 668,
sinister; Nephros sinister 112, 115, 123, 134, 136, 352, 661, 679
sinister; Nephros sinister, extremitas superior; polus superior 137
Nephros 120, 122, 201, 202, 203, 204, 205, 206, 207, 209, 210, 216, 218, 271, 275, 308, 402, 671
Nephros, extremitas inferior; polus inferior 130
Nephros, extremitas superior; polus superior 61, 402, 671

Rete
acromiale 465, 508, 658
articulare cubiti 508, 509, 515, 517
articulare genus 577, 592, 691
calcaneum 590, 592, 596, 597, 600, 684, 687
capillare 416
capillare glomerulare 223
carpale dorsale 515, 522, 523, 524, 525, 526
carpale palmare 525, 526
carpale palmare; Rr. carpales palmares 526
lymphocapillare myocardiale 358
lymphocapillare peribronchiale 357
lymphocapillare subendocardiale 358
lymphocapillare subpleurale 357
malleolare laterale 593, 600
malleolare mediale 600
patellare 585, 593, 689
vasculosum (Corona vasculosa) 574
vasorum capillarium 80
vasorum sanguineorum et vasorum lymphaticorum (stratum internum) 80
venosum 641, 642, 651, 682
venosum dorsale manus 648, 652
venosum dorsale pedis 682, 683, 686

Reticulum endoplasmicum 387
granulosum 406
nongranulosum 406

Retina 481

Retinaculum musculorum
extensorum 515, 516, 517, 523
extensorum inferius 593, 685
fibularium superius; Retinaculum musculorum peroneorum superius 589
flexorum 514, 520, 525, 589, 597, 656

Rima
glottidis; Rima vocalis 15, 161, 162, 163
glottidis; Rima vocalis, pars intercartilaginea 159, 161, 162, 163
glottidis; Rima vocalis, pars intermembranacea 159, 161, 162
pudendi 301
vestibuli 162

Rr.
arteriae mediae cerebri 632
articulares 588
atriales 444, 445
bronchiales 608
calcanei 591, 592, 684, 687, 688
capsulares 218, 540
choroidei posteriores laterales 388
choroidei posteriores mediales 388

cutanei dorsales mediales 534
cutanei laterales 533
deltoidei 507
dentales 471
digitopalmares 527
dorsales linguae 469
duodenales 545, 609
ganglionares trigeminales 477
glandulares 470
globi pallidi 494
helicini 567
inguinales 456
intercostales anteriores 485, 499, 538, 602
isthmi faucium 44
labiales posteriores 564
laterales 495
linguales 44
malleolares laterales 577, 590, 591, 600, 687
malleolares mediales 577, 590, 591, 592, 600, 687, 688
mammarii laterales 505, 533, 535
mammarii mediales 372, 465, 535
mentales 472
musculares 516, 591
nervorum 477
nucleorum thalami 494
oesophageales 400, 497, 528, 531, 558, 603, 607
omentales 542
pancreatici 544, 545, 609
parotidei 465, 641, 642
pectorales 503, 504
perforantes 475, 485, 499, 521, 533, 535, 538, 597, 600, 601
pharyngeales 468, 497, 607, 701
prostatici 611
pterygoidei 471, 472
scrotales anteriores 570, 582
scrotales posteriores 563
sinus renalis 672
spinales 457, 577, 578
splenici; Rr. lienales 543
sternales 485, 499, 533, 534, 535
subendocardiales 447, 448
thymici 606
ureterici 540, 611, 670
vaginales 567, 612
Rugae vaginales 202, 280, 289, 306

S

Sacculi alveolares 186
Sacculus
alveolaris 187
laryngis 163
Saccus
musculofascialis 246
profundus perinei; Spatium profundum perinei 246
subcutaneus perinei 305
Sarcoplasma 439
Scalpus 636
Scapula 498, 533
Sclera 481
Scrotum 232, 243, 259, 260, 268, 272, 338
cutis 261
Segmentum
anterius [SIII] 182, 183
anterius inferius 225
anterius laterale dextrum; Segmentum [VI] 104
anterius laterale sinistrum; Segmentum [III] 104
anterius mediale dextrum; Segmentum [V] 104
anterius superius 225
apicale [SI] 182, 183
basale anterius [SVIII] 182, 183
basale laterale [SIX] 182, 183
basale mediale; Segmentum cardiacum [SVII] 183
basale posterius [SX] 182, 183
inferius 225
laterale [SIV] 182, 183
lingulare inferius [SV] 190
mediale [SV] 182, 183
mediale sinistrum; Segmentum [IV], pars inferior 104
mediale sinistrum; Segmentum [IV], pars superior 104
posterius 225
posterius [SII] 182, 183
posterius laterale dextrum; Segmentum [VII] 104
posterius laterale sinistrum; Segmentum [II] 104
posterius mediale dextrum; Segmentum [VIII] 104
posterius; Lobus caudatus; Segmentum [I] 104
superius 225
superius [SVI] 182, 183
Sella turcica, fossa hypophysialis 478
Septa interalveolaria 30, 187
Septula testis 245, 249, 250
Septum
atrioventriculare 448
femorale 583
glandis 263
interatriale 429, 430, 431, 432, 434, 435, 447
intermusculare brachii laterale 505
intermusculare brachii mediale 505, 507, 510, 511
intermusculare vastoadductorium 584
interradiculare 34
interventriculare 432, 435, 443, 446, 447
interventriculare, pars membranacea 429, 430, 433, 435
interventriculare, pars muscularis 429, 430, 431, 433, 435, 442
linguae 19, 20, 28
nasi 13, 50, 51
pellucidum 492
pellucidum, cavum 410
pellucidum, lamina 410
penis 263
placentale 297
rectovaginale 305
scroti 249
sinuum sphenoidalium 478
Sinus
anales 94
aortae 430, 433, 436, 448
caroticus 465, 470
carotidi 408
cavernosus 388, 478, 629, 630, 633, 634, 635, 639
coronarius 428, 434, 438, 440, 445, 701
epididymidis 244, 245, 249
frontalis 143, 145, 149, 150
frontalis, paries posterior 150
hilaris 318
intercavernosus 388, 630, 633
intercavernosus anterior 478, 634
marginalis 297, 630, 633
maxillaris 28, 31, 149
maxillaris, paries medialis 150
medullares 318
obliquus pericardi 451
occipitalis 488, 621, 625, 630, 633
petrosus inferior 627, 629, 630, 633, 634
petrosus superior 627, 629, 630, 633, 634
prostaticus 256
rectus 625, 627, 630, 633, 634, 635
renalis 211, 213, 215, 672
sagittalis inferior 625, 629, 630, 634, 635
sagittalis superior 625, 628, 629, 630, 631, 632, 633, 634, 635, 636
sigmoideus 627, 629, 630, 631, 633, 634, 635, 636
sphenoidalis 51, 143, 145, 149, 150, 478
sphenoparietalis 629, 630, 633, 635
splenicus; Sinus lienalis 321
subcapsularis 318
transversus 621, 625, 627, 629, 630, 631, 633, 634, 636
transversus pericardi 444, 451, 452
trunci pulmonalis 448, 453
urogenitalis 272
valvulae venosae 422
venosus sclerae 481

Siphon caroticum 476
Spatia perisinusoidea 108
Spatium
epidurale; Spatium extradurale 51, 620
epidurale; Spatium peridurale, plexus venosus vertebralis internus posterior 623
extraperitoneale 227, 228, 291
interchoroideum 297
intercostale 487
intermusculare linguae 28
interstitiale 421
Killiani 52
pararectale 288
paravesicale 288
peripharyngeum 37
retroperitoneale 120, 140, 209
retropubicum 288, 298
retrorectale 288
subarachnoideum; Spatium leptomeningeum 488
Sphincter 216
calicis 216
fornicis 216
precapillaris 421
urethrae internus 232
Spina
iliaca anterior superior 90, 91, 334, 583, 691
ischiadica 569
nasalis anterior 40, 145
Splen; Lien 61, 78, 83, 90, 112, 115, 134, 136, 137, 138, 206, 310, 351, 542, 546, 553, 668
facies gastrica 132
margo superior 132, 138
Sternum 192, 312, 357, 485, 533, 534, 619
Stratum
basale 229
circulare 54, 56, 63, 71
circulare; Stratum helicoidale gradus brevis 110
compactum 292
intermedium 229
longitudinale 54, 63, 71
longitudinale; Stratum helicoidale gradus longi 110
spongiosum 292
subendotheliale 415, 422
superficiale 229
Stria
fibrinosa 297
longitudinalis lateralis 410
longitudinalis medialis 410
medullaris thalami 386
Stroma 292
ovarii 280
Substantia
nigra 385, 496
perforata posterior 386, 489
spongiosa; Substantia trabecularis 312, 620
Sulcus 17
arteriae meningeae mediae 488
calcarinus 492
caroticus 488
centralis 492
coronarius 432, 440
deltopectoralis 649
gingivalis 35, 43
glutealis 690
hypothalamicus 386, 492
interventricularis anterior 427, 440, 441, 442, 453
interventricularis posterior 427, 428, 440, 442
medianus linguae 15
paracolicus 126, 128, 130
parietooccipitalis 492
supraacetabularis 580
terminalis linguae 15
venae cavae 99, 100
Sutura
coronalis 624, 631
frontomaxillaris 144
frontonasalis 144
incisiva 30
intermaxillaris 40
lambdoidea 636
nasomaxillaris 144
palatina transversa 145
parietomastoidea 636
sagittalis 624, 636
Symphysis pubica 227, 228, 232, 268, 277, 278, 288, 298, 304, 307, 583
Synapsis
axonodendritica 387
axosomatica 387
Synchondrosis
manubriosternalis 190
petrooccipitalis 50
Systema digestorium 424

T

Taenia
coli 139
libera 82, 83, 87, 93, 124, 126, 128, 130, 131, 132, 138
mesocolica 82, 83, 87, 88, 138
omentalis 61, 82, 83, 87, 124, 128, 138
Tapetum peritoneale recti 139
Tapetum peritoneale vesicae urinariae 139
Tectum mesencephali 492
Tegmen acetabuli 580
Tela
choroidea 386
choroidea ventriculi tertii 492
submucosa 12, 52, 53, 54, 56, 63, 71, 74, 75, 79, 86, 225, 229, 234
submucosa, plexus venosus 53
subserosa 63, 74, 75, 76, 79, 86, 286
Telencephalon, lobus
frontalis 629
temporalis 629
Tendo
calcaneus 336, 589, 590, 687
cricooesophageus 47
Terminationes nervorum 409
Testis; Orchis 201, 210, 232, 242, 243, 249, 259, 260, 264, 266, 267, 268, 269, 270, 384
dexter 352
sinister 352
tunica albuginea 250
Tunica vaginalis testis, lamina visceralis 261
Textus
connectivus 17, 324
connectivus interlobularis 410
connectivus laxus 415, 422
lymphoideus 312
lymphoideus diffusus 316
myeloideus 312, 421
Thalamus 386, 492, 493
Theca
externa folliculi 283
interna folliculi 283
Thecalutecytus 408
Thenar; Eminentia thenaris 366
Thymus 174, 175, 310, 452
Lobus 312
Tibia 588, 594, 599
Tonsilla
lingualis 15, 16, 50, 310, 315
palatina 13, 14, 15, 26, 27, 36, 37, 43, 44, 50, 51, 53, 164, 310, 315
pharyngea 50, 51, 145, 150, 152, 310, 315, 316
tubaria 310, 315
Torus
levatorius 50
puderidus 272
tubarius 13, 50, 51, 316
Trabecula
arachnoidea 636
septomarginalis 431, 432, 435, 442
splenica 321

Trabeculae 318
carneae 432, 433, 434, 442
carneae, septum interventriculare 434
splenicae 320
Trachea 46, 47, 49, 51, 52, 57, 59, 143, 162, 175, 176, 181, 192, 312, 331, 354, 355, 356, 357, 358, 396, 400, 449, 451, 452, 453, 461, 469, 470, 528, 530, 531, 532, 640, 666
paries membranaceus 51, 158, 164, 452
Tractus
hypothalamospinalis 386
olfactorius 385, 489
opticus 385, 387, 624
paraventriculohypophysialis 386
pyramidalis 497, 574
spinothalamicus lateralis 574
supraopticohypophysialis 386
Trigonum
fibrosum dextrum 444
fibrosum sinistrum 444
intermusculare 52
lumbocostale 191
retromolare 27
vesicae 226, 227, 228, 229, 233, 234, 235
Trochanter
major 692
minor 580
Trophoblastus basalis 297
Trunci intestinales 327, 329, 341, 344, 351, 352, 377, 378
Truncus
brachiocephalicus 51, 57, 58, 172, 176, 312, 328, 358, 413, 423, 427, 428, 449, 451, 452, 454, 455, 456, 459, 460, 461, 485, 486, 487, 503, 504, 506, 509, 528, 531, 532, 535, 606, 607
bronchomediastinalis 327, 328, 331, 356, 369, 375, 376
bronchomediastinalis (dexter et sinister) 376
bronchomediastinalis dexter 329, 362, 374
bronchomediastinalis sinister 329, 362, 374
coeliacus 57, 112, 123, 137, 204, 328, 402, 409, 423, 457, 528, 531, 536, 539, 542, 543, 544, 545, 546, 547, 548, 549, 550, 553, 558, 603, 607, 609, 668, 670, 679, 699
coeliacus [T12–L1] 541
costocervicalis 485, 486, 497, 503, 529, 535, 573
fibulotibialis 596
intestinalis 340, 377
jugularis 327, 328, 356, 369, 374, 375
jugularis dexter 329, 331, 332, 362
jugularis sinister 329, 331, 332, 362
linguofacialis 466
lumbalis 327, 328, 341, 344, 345, 376
lumbalis (dexter et sinister) 379
lumbalis dexter 329, 340, 352, 380
lumbalis sinister 329, 340, 351, 352, 379, 380
lumbosacralis 681
pulmonalis 176, 413, 427, 432, 433, 434, 436, 440, 443, 444, 448, 453, 454, 455,
subclavius 327, 328, 356, 362, 366, 369, 372
subclavius dexter 329, 331, 332
subclavius sinister 329, 331, 332
sympathicus 330
sympathicus, ganglion cervicale superius 172
thyrocervicalis 457, 459, 463, 465, 468, 485, 486, 487, 497, 498, 503, 504, 506, 528, 531, 535, 573, 602, 607
thyrocervicalis sinister 606, 607
thyrolingualis 466
thyrolinguofacialis 466
tibiofibularis 591
Tuba
auditiva; Tuba auditoria 53
uterina dextra; Salpinx dextra 276, 279, 564
uterina sinistra; Salpinx sinistra 276
uterina; Salpinx 123, 139, 204, 208, 242, 275, 277, 278, 281, 306, 308, 352, 566, 567, 676, 680
uterina; Salpinx sinistra 228
uterina; Salpinx, ampulla tubae uterinae 279
uterina; Salpinx, infundibulum tubae uterinae 279
uterina; Salpinx, isthmus tubae uterinae 279
uterina; Salpinx, lumen 286
uterina; Salpinx, ostium uterinum tubae uterinae 279
uterina; Salpinx, pars uterina 279
Tuber
cinereum 385
ischiadicum 260, 262, 569, 692
maxillae; Eminentia maxillae 47, 472
omentale 100
Tuberculum
corniculatum 15, 51, 52, 162, 166, 167
corniculatum; corniculata 50
cuneiforme 15, 51, 52, 159, 162, 166, 167
cuneiforme; cuneiformis 50
epiglotticum 159, 162, 167
intervenosum 431
pharyngeum 49
pubicum 304, 583
pudendum 272
thyroideum inferius 153, 160
thyroideum superius 153, 155, 160
Tubulus
attenuatus, pars ascendens 222
attenuatus, pars descendens 222
contortus distalis 222, 223
proximalis 222
renalis colligens 222
Tunica
adventitia 53, 54, 64, 171, 225, 245, 249
albuginea 245, 250
albuginea corporis cavernosi 261, 263, 265
albuginea corporis spongiosi 262, 263, 265
dartos 246, 249, 259, 260, 261, 269, 270
decidualis 297
decidualis basalis 297
externa 323, 415, 416, 422
fibrocartilaginea 171
fibrosa 321
intima 323, 415, 422
media 323, 415
mucosa 12, 52, 53, 54, 56, 63, 74, 75, 79, 86, 171, 184, 225, 229, 234, 245, 249, 316, 317
mucosa linguae 16, 19, 20
mucosa oris 22, 28
mucosa vesicae urinariae 202
mucosa, epithelium 171
mucosa, plicae 12, 286
mucosa, stratum longitudinale 55
mucosa; Endometrium 279, 280, 290, 293, 306
mucosa; Endometrium, stratum basale 292
mucosa; Endometrium, stratum functionale 292
muscularis 53, 54, 63, 71, 75, 94, 229, 231, 234, 245
muscularis pharyngis 27
muscularis vaginae 306
muscularis, fibrae obliquae 64, 65
muscularis, stratum circulare 12, 52, 53, 55, 64, 65, 86, 225, 249, 286
muscularis, stratum circulare; stratum helicoidale gradus brevis 74, 75, 79
muscularis, stratum longitudinale 12, 52, 53, 55, 64, 65, 94, 225, 286
muscularis, stratum longitudinale (taenia coli) 86
muscularis, stratum longitudinale externum 249
muscularis, stratum longitudinale internum 249
muscularis, stratum longitudinale; stratum helicoidale gradus longi 75, 79
muscularis, taenia libera 91
muscularis; Myometrium 280, 290, 292, 297
muscularis; Myometrium; Tunica subvasculosa 294
muscularis; Myometrium; Tunica supravasculosa 294
muscularis; Myometrium; Tunica vasculosa 294
serosa 12, 63, 74, 75, 76, 79, 86, 217, 286
serosa; Capsula; Tunica fibrosa 320
serosa; Perimetrium 280, 290, 305
spongiosa 234
vaginalis testis 243, 244, 249, 260
vaginalis testis (laminae parietalis et visceralis) 246, 269
vaginalis testis (processus) 259

vaginalis testis, lamina parietalis 245, 259, 260, 261, 270
vaginalis testis, lamina visceralis 245, 259, 270

U

Ulna 518
Umbilicalis funiculus 297
Umbilicus; Regio umbilicalis 91, 121, 697, 698
Urachus 210
Ureter 92, 93, 122, 130, 201, 202, 204, 206, 207, 208, 209, 210, 211, 212, 213, 214, 215, 216, 218, 231, 238, 246, 249, 258, 271, 275, 278, 288, 308, 344, 345, 402, 540, 563, 564, 582, 585, 671, 672, 676
dexter 139, 227, 228, 276, 279, 566, 571, 572, 691, 670
sinister 115, 123, 227, 228, 243, 276, 566, 571, 572, 679
pars abdominalis 128
pars intramuralis 229
Vasa sanguinea et lymphatica 217
Urethra
feminina 202, 231, 234, 235, 275, 277, 298, 305, 307
masculina 227, 229, 249, 256, 258, 261, 263, 264, 265, 266, 268
masculina, fossa navicularis urethrae 263
masculina, pars intermedia; pars membranacea 201, 232, 243, 268
masculina, pars intramuralis; pars preprostatica; Ostium urethrae internum 268
masculina, pars membranacea 258
masculina, pars membranacea; pars intermedia 255
masculina, pars prostatica 232, 255, 256, 268
masculina, pars prostatica, colliculus seminalis 227
masculina, pars spongiosa 232, 263, 267, 268
masculina, sulcus 272
masculina, sutura 272
Uterus 90, 123, 139, 204, 242, 275, 276, 277, 278, 280, 291, 306, 308, 345, 352, 564, 572, 676, 680
facies intestinalis; facies posterior 228
facies vesicalis; facies anterior 288
Utriculus prostaticus 242, 255, 271
Uvula
palatina 13, 36, 37, 42, 50, 53, 147, 164, 315
vesicae 226, 227, 228

V

V.
anastomotica inferior 625, 631, 634
anastomotica medullaris 628
anastomotica superior 625, 631, 634
angularis 634, 635, 637, 639, 641, 642, 643, 647
anterior cerebri 624, 625, 634
anterior septi pellucidi 625, 627
appendicularis 674, 694, 704
arcuata cruris posterior 693
auricularis posterior 634, 637, 641, 643
basalis 624, 625, 627, 629
basalis communis 628
basilaris 634
basilica 365, 368, 370, 616, 617, 648, 649, 652, 653, 654, 655, 656, 657, 658, 659
basivertebralis 623
brachialis 616
bulbi penis 675
bulbi vestibuli 304
caecalis 673
cardiaca magna; V. cordis magna 427, 433, 444, 445, 701
cardiaca media; V. cordis media; V. interventricularis posterior 442, 444, 445, 701
cardiaca parva; V. cordis parva 427, 445
caudalis penis 675
cava inferior 537
centralis 105, 108
centralis retinae 481
cephalica 365, 366, 368, 369, 505, 616, 617, 618, 641, 642, 645, 646, 648, 649, 652, 653, 654, 655, 656, 657, 658, 659
cephalica accessoria 648, 655
cephalica intermedia 648
cervicalis profunda dextra; V. colli profunda dextra 660
cervicalis profunda sinistra; V. colli profunda sinistra 660
cervicalis profunda; V. colli profunda 621, 634
cervicalis superficialis 645
choroidea 628
choroidea inferior 624, 628
choroidea superior 410, 627
circumflexa 265
circumflexa humeri posterior, r. cutaneus 658
circumflexa ilium profunda 563, 564, 617, 665, 682
circumflexa ilium superficialis 344, 345, 617, 618, 665, 682, 689, 691, 698
circumflexa scapulae 505
cisternae cerebellomedullaris 626
colica dextra 552, 673, 674, 694, 695, 697, 704
colica media 552, 668, 673, 674, 694, 695, 697, 699, 704
colica sinistra 203, 552, 674, 694, 695, 697, 704
comitans 659
comitans arteriae interosseae anterioris 648
comitans arteriae circumflexae humeri anterioris 648
comitans arteriae circumflexae scapulae 648
comitans arteriae collateralis mediae 648
comitans arteriae collateralis radialis 648
comitans arteriae collateralis ulnaris superioris 648
comitans arteriae profundae brachii 648
comitans arteriae subscapularis 648
comitans nervi hypoglossi 27, 640
communicans 636
communicans anterior 624
cystica 542, 673, 694, 703
diploica frontalis 624
diploica occipitalis 624
diploica temporalis anterior 624
diploica temporalis posterior 624
dorsalis profunda penis 227, 259, 263, 264, 265, 563, 570, 675, 691
dorsalis, r. dorsalis 621
emissaria 636
emissaria condylaris 147, 634, 636
emissaria frontalis 635
emissaria mastoidea 634, 635, 636
emissaria occipitalis 634, 635, 636
emissaria parietalis 634, 635, 636
epiduralis medialis 623
epigastrica inferior 499, 538, 543, 552, 563, 617, 664, 665, 681, 697, 698
epigastrica superficialis 617, 618, 665, 682, 689, 698
epigastrica superior 664, 697, 698
epigastrica superior dextra 663
femoralis 337, 344, 345, 413, 582, 583, 585, 616, 617, 618, 664, 665, 682, 683, 689, 691, 693, 698
frontalis 634
gastrica dextra 668, 669, 673, 674, 694, 695, 697, 699, 703
gastrica sinistra 542, 667, 668, 669, 673, 674, 694, 695, 697, 699, 701, 703
gastrica sinistra, rr. oesophageales 669
gastroomentalis dextra; V. gastroepiploica dextra 542, 543, 668, 669, 673, 674, 694, 695, 699, 703
gastroomentalis dextra; V. gastroepiploica dextra, rr. omentales 669
gastroomentalis sinistra; V. gastroepiploica sinistra 542, 543, 549, 668, 669, 694, 695, 699, 703
glutea inferior 681
glutea inferior sinistra 678
glutea superior 675, 681
glutea superior sinistra 678
hemiazygos 192, 328, 330, 530, 617, 660, 661, 662, 663, 665, 666, 667, 697, 698, 701, 702
hemiazygos accessoria 330, 530, 660, 661, 662, 663, 665, 666, 667, 698, 702
hepatica 105, 616
hepatica dextra 99
ileocolica 673, 674, 694, 704
iliaca communis dextra 679
iliolumbalis 571, 572, 617, 665
inferior cerebelli lateralis 627
inferior cerebelli medialis 627
inferior cerebri 625
inferior vermis 627

infraorbitalis 639
intercostalis superior dextra 663, 665
intercostalis superior sinistra 663
intercostalis suprema 665
intercostalis suprema dextra 662
intercostalis suprema sinistra 663
interlobularis 217
interna cerebri 625, 627, 634, 635
interpeduncularis 624
interventricularis anterior 427, 442, 444
intervertebralis 621, 622, 623
jejunalis 75
jugularis anterior 617, 637, 641, 642, 643, 644, 645, 646, 647
jugularis externa 648
jugularis interna 648
lacrimalis 639
laryngea inferior sinistra 700
laryngea superior 700
lateralis ventriculi lateralis 627
lingualis 361, 469, 637
lingualis superior 640
longitudinalis nuclei caudati 628
lumbalis [IV] 682
lumbalis ascendens 204, 330, 617, 622, 623, 665, 697, 705
lumbalis ascendens dextra 621, 661, 662, 698
lumbalis ascendens sinistra 620, 621, 661, 662, 698
magna cerebri 410, 492, 624, 625, 626, 627, 628, 630, 634, 635
marginalis coli 694
marginalis lateralis 684, 685, 686
marginalis medialis 685, 686, 688
maxillaris 638, 643
media profunda cerebri 624, 628, 634
media superficialis cerebri 624, 625, 628, 629, 631, 634
medialis ventriculi lateralis 627
mediana antebrachii 648, 649, 653, 654, 655, 658
mediana basilica 649, 653, 654, 655
mediana cephalica 654, 655
mediana cubiti 365, 366, 648, 649, 653, 654, 655, 658, 659
mediana cubiti profunda 655
medullaris anterolateralis 626
medullaris posterolateralis 626
medullaris posteromediana 626
meningea media 633
mesencephalica lateralis 626
mesenterica inferior 204, 278, 549, 616, 669, 673, 674, 678, 694, 695, 697, 699, 703, 704, 705
mesenterica superior 113
musculophrenica 664
nasofrontalis 641
obturatoria 681, 682
obturatoria sinistra 678
occipitalis 634, 635, 636, 637, 643, 645, 646, 647
occipitalis interna 625
ovarica 676
ovarica dextra 345, 402, 566, 661, 670, 677, 680, 706
ovarica sinistra 204, 280, 566, 616, 661, 670, 671, 677, 699, 706
palatina externa 639
pancreaticoduodenalis posterior superior 668, 694, 699
perforans 682, 685, 691
perilobularis 108
perinealis 681
petrosa 626, 627
phrenica inferior dextra 670
phrenica inferior sinistra 123, 670
plantaris lateralis 683
plantaris medialis 683
pontis anterolateralis 626
pontis anteromediana 626
pontomesencephalica 626
poplitea 336, 337, 586, 589, 616, 682, 683, 687, 692
portae hepatis 113
posterior corporis callosi; V. dorsalis corporis callosi 627
prepylorica 542
prepylorica 668, 703
profunda faciei 638, 639
profunda femoris 617, 682, 683, 691
profunda linguae 27, 469, 640
pudenda externa 682
pudenda interna 93, 563, 675, 676, 681, 682, 705
pudenda interna sinistra 678
radialis 616
radicularis anterior 623, 660
radicularis posterior 623, 660
rectalis media 681
rectalis inferior sinistra 678
rectalis media sinistra 678
rectalis superior 563, 674, 678, 694, 695, 697, 704, 705
rectalis superior, plexus mesentericus inferior 571, 572
renalis 217, 218
renalis dextra 677, 705
renalis sinistra 115, 550, 616, 660, 661, 670, 677, 699, 705, 706
sacralis lateralis 675, 681
sacralis mediana 561, 582, 617, 665, 678, 679, 680, 681, 682
saphena accessoria 682, 683
saphena accessoria lateralis 689
saphena magna 334, 335, 337, 338, 344, 345, 582, 616, 617, 618, 682, 683, 685, 686, 687, 688, 689, 690, 691, 692, 693, 696
saphena parva 335, 337, 338, 682, 683, 685, 686, 687, 688, 692
segmentalis 214
spinalis anterior 623, 660
spinalis posterior 623
spinalis, r. spinalis 620, 623
splenica; V. lienalis 113, 134, 205
sternocleidomastoidea 642
subcostalis 330, 622, 664, 665
subcostalis sinistra 663
sublingualis 469, 640
sublobularis 105
submentalis 638, 642, 643, 645
subscapularis 505
superior cerebelli lateralis 627
superior cerebelli medialis 627
superior lateralis nuclei lentiformi 628
superior medialis nuclei lentiformi 628
superior vermis 626, 627
supraorbitalis 641
suprarenalis 672
suprarenalis dextra 204, 208, 209, 402, 617, 670, 705
suprarenalis sinistra 204, 402, 617, 661, 670, 671, 699, 705
suprascapularis 369, 617, 643, 647, 648
supratrochlearis 641, 642
temporalis media 638, 641
temporalis superficialis 638, 643, 647
testicularis (ovarica) 672
testicularis dextra 344, 402, 570, 617, 670, 706, 661
testicularis dextra; Plexus pampiniformis 259
testicularis sinistra 115, 617, 670, 671, 699, 706, 661
thalamostriata 625
thalamostriata superior; V. terminalis 410, 627, 628, 635
thoracica interna 451, 501, 648, 664, 697, 698
thoracica interna dextra 662
thoracica interna sinistra 662
thoracica lateralis 370, 505, 617, 648, 698
thoracoacromialis 617, 645, 648
thoracodorsalis 505, 650
thoracoepigastrica 648, 650
thyroidea 640
thyroidea inferior 50, 51, 174, 312, 400, 451, 640, 642, 645, 646, 661, 662, 666, 667, 700, 701
thyroidea media 642
thyroidea superior 174, 400, 450, 641, 643, 645, 646, 647, 700
tibialis anterior 616
tibialis posterior 616
transversa colli 648
transversa faciei 641
transversa nuclei caudati 628
ulnaris 616
umbilicalis 297, 298

uterina 677, 706
ventriculi dextri anterior 701
ventriculi sinistri posterior 445
vertebralis 634
vertebralis dextra 660
vertebralis sinistra 660
Vagina 139, 202, 242, 275, 276, 277, 280, 289, 291, 298, 305, 307, 308, 352, 564, 566, 567, 676
musculi recti abdominis 499
musculi recti abdominis, lamina anterior 583
musculi recti abdominis, lamina posterior; lamina superficialis 538
tendinis 525
tendinis musculi flexoris carpi radialis 524
paries anterior 566
paries posterior 279, 289, 305, 306
Vaginae
fibrosae digitorum pedis 684
tendinum digitorum 520
Vallecula epiglottica 15, 162
Valva 322, 323
aortae 425, 426, 434, 438, 441, 444, 448
aortae, valvula semilunaris posterior, valvula non coronaria 430
aortae, valvula semilunaris sinistra, valvula coronaria sinistra 430
atrioventricularis dextra; Valva tricuspidalis 425, 426, 430, 438, 452
atrioventricularis dextra; Valva tricuspidalis, cuspis anterior 431, 432, 435, 448
atrioventricularis dextra; Valva tricuspidalis, cuspis anterior et cuspis posterior 429
atrioventricularis dextra; Valva tricuspidalis, cuspis posterior 431, 435
atrioventricularis dextra; Valva tricuspidalis, cuspis septalis 431, 435, 442
atrioventricularis sinistra; Valva mitralis 425, 426, 430, 434, 438
atrioventricularis sinistra; Valva mitralis, cuspis anterior et cuspis posterior 429
atrioventricularis sinistra; Valva mitralis, cuspis anterior 433, 435, 448
atrioventricularis sinistra; Valva mitralis, cuspis posterior 433, 435
ileocaecalis 11, 88
ileocaecalis (labia superius et inferius) 88
trunci pulmonalis 425, 426, 432, 438, 441, 444, 448
Valvula
foraminis ovalis 434
foraminis ovalis, falx septi 433
fossae navicularis 261
semilunaris anterior 436, 438, 444
semilunaris dextra 444
semilunaris dextra; Valvula coronaria dextra 433, 436, 438, 444, 448
semilunaris posterior; Valvula non coronaria 433, 436, 438, 444, 448
semilunaris sinistra 444
semilunaris sinistra; Valvula coronaria sinistra 433, 436, 438, 444, 448
sinus coronarii 431, 444, 448
venae cavae inferioris 431, 448
venosa 422, 619
venosa, cuspis 422
Valvulae anales 94
Vas
anastomoticum 687
anastomoticum (inter Vv. superficiales et profundae membri superioris) 656
capillare 189, 387, 408, 409
capillare arteriale 324, 406
capillare biliare 108
capillare glomeruli 222
capillare sinusoideum 105
lymphaticum 327, 424
lymphaticum (afferens) 318
lymphaticum (efferens) 318
lymphaticum (paries) 323
lymphaticum profundum 336, 366
lymphaticum superficiale 334, 335, 365
lymphocapillare 79, 80, 322, 324
postanguinocapillare 322
postlymphocapillare 322
sanguineum capillare 410
sinusoideum 107, 108, 404
Vasa
afferentes 218
capillaria 421
capillaria pulmonalia 454
colli femoris 580
efferentes 218
et nodi lymphatici parietis thoracici 357
iliaca externa 92
intestinalia 133
lymphatica 217
lymphatica digitorum manus 366
lymphatica intercostalia 329
lymphatica laryngis, tracheae et glandulae thyroideae 363
lymphatica parasternalia 372
lymphatica superficialia 368
lymphatica superficialia parietis abdominalis 339
lymphatica superficialia parietis thoracici 339
lymphoidea afferentia 323
lymphoidea efferentia 323
nervorum 480
occipitalia 25
sanguinea 415, 422
sanguinea basalia 292
sanguinea capillaria 397
sanguinea et lymphatica; Cortex renalis; Medulla renalis 217
sanguinea ovarii 281
sinusoidea hepatis 616
Velum medullare superius 496
Vena 74, 619
axillaris 366, 368, 369, 505, 616, 617, 618, 645, 648, 650, 659, 698
azygos 192, 328, 330, 354, 530, 534, 616, 617, 619, 660, 661, 662, 663, 664, 665, 666, 667, 697, 698, 701, 702
azygos/hemiazygos 705
azygos; Impressio 192
brachiocephalica 51, 174, 328, 329, 330, 358, 366, 453, 501, 616, 642, 663, 664, 701, 702
brachiocephalica dextra 175, 312, 332, 413, 449, 451, 499, 617, 637, 646, 647, 648, 661, 662, 665, 666, 667, 698, 700, 701
brachiocephalica sinistra 175, 312, 332, 413, 449, 451, 452, 617, 643, 646, 647, 660, 661, 662, 665, 666, 667, 698, 700
cava inferior 72, 77, 100, 101, 102, 107, 112, 120, 122, 123, 134, 136, 192, 203, 204, 210, 243, 246, 329, 330, 337, 341, 344, 345, 346, 350, 354, 402, 413, 424, 428, 430, 431, 432, 434, 440, 445, 447, 451, 456, 460, 530, 536, 542, 543, 544, 550, 551, 554, 556, 561, 564, 565, 582, 616, 617, 620, 660, 661, 662, 663, 664, 665, 668, 670, 671, 673, 674, 677, 678, 679, 680, 682, 694, 697, 698, 699, 703, 705, 706
cava superior 172, 176, 312, 328, 329, 330, 353, 354, 358, 413, 424, 425, 427, 428, 430, 431, 432, 440, 441, 444, 445, 447, 448, 449, 451, 453, 454, 456, 460, 499, 530, 616, 617, 646, 647, 660, 661, 662, 664, 665, 666, 667, 697, 698, 700, 701, 702, 705
cava superior; Impressio 192
centralis 107, 402, 403
epidurales laterales 623
facialis 27, 471, 634, 635, 637, 638, 639, 640, 641, 642, 643, 645, 646, 647, 700
iliaca communis 337, 342, 563, 564, 585, 616, 617, 660, 665, 676, 677, 682, 691, 697, 698, 705, 706
iliaca communis dextra 661, 681
iliaca communis sinistra 243, 246, 678, 680
iliaca externa 93, 337, 342, 344, 345, 499, 563, 564, 582, 585, 616, 617, 623, 664, 665, 676, 677, 681, 682, 683, 691, 693, 698
iliaca externa dextra 246, 276, 675, 679, 680
iliaca externa sinistra 679
iliaca interna 337, 342, 563, 582, 585, 616, 617, 623, 665, 675, 676, 677, 681, 682, 705, 706
iliaca interna dextra 246, 675, 679
iliaca interna sinistra 571, 572, 680
jugularis externa 369, 616, 617, 618, 634, 637, 641, 642, 643, 644, 645, 646, 647, 667
jugularis externa dextra 362, 662
jugularis externa sinistra 362, 662

jugularis interna 49 147, 172, 174, 327, 328, 329, 330, 332, 353, 356, 359, 361, 362, 366, 370, 396, 400, 449, 471, 530, 616, 617, 634, 635, 636, 637, 639, 640, 641, 642, 643, 644, 645, 646, 647, 660, 664, 665, 667
jugularis interna dextra 331, 647, 661, 662, 663, 701
jugularis interna sinistra 331, 332, 354, 362, 413, 662, 663, 700
mesenterica superior 71, 101, 114, 134, 203, 543, 544, 549, 552, 616, 668, 669, 671, 673, 674, 694, 695, 697, 699, 703, 704
ophthalmica inferior 634, 635, 639, 643
ophthalmica superior 488, 633, 634, 635, 639, 643
portae hepatis 72, 99, 100, 101, 102, 105, 107, 123, 203, 350, 413, 424, 542, 543, 544, 546, 549, 551, 616, 668, 669, 671, 673, 674, 678, 694, 695, 697, 699, 701, 703, 704, 705
portae hepatis, r. dexter 101, 694
portae hepatis, r. sinister 101
pulmonalis dextra 450
pulmonalis dextra inferior 430, 433, 451, 454, 455, 530, 702
pulmonalis dextra superior 180, 430, 433, 451, 454, 455, 702
pulmonalis sinistra 429, 452
pulmonalis sinistra inferior 180, 433, 450, 451, 454, 455, 530, 702
pulmonalis sinistra superior 180, 433, 434, 450, 451, 454, 455, 530, 702
pulmonalis, ramus 188
renalis 201
retromandibularis 27, 471, 634, 635, 638, 639, 641, 642, 643, 645, 646, 647
segmenti I 101
segmenti II 101
segmenti IV 101
segmenti V 101
segmenti VI 101
segmenti VII 101
splenica; V. lienalis 72, 320, 321, 543, 549, 616, 668, 669, 671, 673, 674, 694, 695, 699, 703, 704, 705
subclavia 312, 327, 328, 329, 330, 331, 353, 356, 530, 616, 617, 642, 643, 646, 647, 648, 650, 660, 664, 665, 667, 697, 698
subclavia dextra 332, 362, 637, 661, 662, 663
subclavia dextra; Impressio 192
subclavia et Vena jugularis interna (dextra et sinistra), junctura 375, 376
subclavia et Vena jugularis interna dextrae, junctura 374
subclavia et Vena jugularis interna sinistrae, junctura 374
subclavia et Vena jugularis interna, junctura 374, 375
subclavia sinistra 332, 354, 362, 662, 663
subclavia sinistra; Impressio 192
thoracica interna 450

Venae
columnae vertebralis 619
diploicae 636
pulmonales 424, 428, 432, 434, 440, 445, 453
pulmonales dextrae 441
pulmonales dextrae superior et inferior; Ostium 429
pulmonales sinistrae 413, 441
superficiales cerebri 628, 631
superficiales cerebri ascendentes 629
superficiales cerebri descendentes 629

Ventriculus
cordis dexter 608
cordis sinister 607, 608
dexter 424, 427, 428, 429, 431, 432, 442, 443, 446, 447, 453, 454, 456, 617
dexter cordis 460
dexter, myocardium 429
laryngis 143, 159, 161, 162
lateralis 493, 629, 630
lateralis, cornu frontale; cornu anterius 410
lateralis, cornu occipitale; cornu posterius 410, 492
lateralis, plexus choroideus 410
quartus 492, 496, 497, 630
sinister 424, 427, 428, 429, 432, 433, 440, 441, 442, 443, 446, 447, 448, 453, 454, 617
sinister cordis 460
sinister, myocardium 429
tertius 387, 410, 492, 629, 630
tertius, tela choroidea 410

Venula 324, 416, 417, 421
stellata 217

Venulae rectae 218

Vermis cerebelli [I–X] 492, 627

Vertebra
[LI] 134, 207, 210
[LIV] 91, 207
[LV] 562
[TXII] 195
lumbalis [LV], corpus vertebrae 243
lumbalis [LV] 139
prominens [CVII] 452, 486
thoracica [TI] 486
thoracica [TXII] 193

Vertebrae lumbales, processus transversus 206

Vesica
biliaris; Vesica fellea 11, 61, 72, 90, 98, 99, 100, 101, 107, 111, 115, 132, 134, 137, 138, 542, 546, 553
biliaris; Vesica fellea, collum vesicae biliaris, collum vesicae felleae 110
biliaris; Vesica fellea, corpus vesicae biliaris, corpus vesicae felleae 110
biliaris; Vesica fellea, fundus vesicae biliaris, fundus vesicae felleae 110
biliaris; Vesica fellea, infundibulum vesicae biliaris, infundibulum vesicae felleae 110
biliaris; Vesica fellea, tunica serosa 109
urinaria 90, 92, 119, 121, 123, 139, 202, 204, 210, 227, 228, 232, 233, 234, 235, 243, 249, 258, 259, 264, 268, 271, 275, 276, 278, 288, 298, 305, 308, 344, 345, 352, 563, 564, 571, 572, 582, 676, 679, 680
urinaria, apex vesicae 227
urinaria, corpus vesicae 227, 228
urinaria, tunica mucosa 229
urinaria, tunica muscularis 229, 243

Vesiculae discoideae 229

Vestibulum
laryngis 162
nasi 51, 145, 150
oris 13, 27, 28, 37
oris, fundus 35
vaginae 235, 301

Vestigium processus vaginalis 269

Villi intestinales 12, 74, 79, 317

Vinculum
breve 527
longum 527

Vomer 145, 146

Vortex cordis 427, 440, 441

Vv.
arcuatae 212, 218, 672, 686
basivertebrales 452, 620, 622
brachiales 366, 369, 370, 505, 617, 648, 650, 656, 659
bronchiales 666, 702
caecales anterior/posterior 704
circumflexae 265
circumflexae femoris laterales 617, 682, 683, 691
circumflexae femoris mediales 617, 682, 683, 692
comitantes 656, 687, 688, 691, 692
corticales radiatae 218
deciduales 297
digitales dorsales 652
digitales dorsales pedis 682, 685
digitales palmares 648, 650, 651, 656, 683, 684
dorsales linguae 640
dorsales superficiales penis 263, 570, 682
duodenales 694
efferentes hypophysiales 390
emissariae 265
epigastricae inferior 499
epigastricae superiores 499, 538, 617
extracraniales 636
fibulares; Vv. peroneae 336, 682, 683, 687, 688
frontales 631
gastricae breves 668, 669, 694, 699, 703
geniculares 682, 683
gluteae inferiores 621, 675, 682, 692
gluteae superiores 571, 572, 621, 692

hepaticae 100, 107, 112, 122, 203, 424, 565, 617, 661, 668, 679, 694, 699, 703
hepaticae dextrae 679
hepaticae intermedia et sinistra 99
hepaticae mediae 679
hepaticae sinistrae 679
hypophysiales 388
ileales 552, 673, 694, 695, 704
iliacae communes 660
iliolumbales 660, 682
inferiores nuclei lentiformis 628
intercapitulares 648, 649, 652
intercostales 660
intercostales anteriores 617, 619, 648, 663, 664
intercostales posteriores 330, 619, 621, 661, 662, 663, 664, 665, 667
interlobares 212, 672
interlobulares 107
internae cerebri 410, 624, 628, 629
interosseae anteriores 366, 650, 651
interpeduncolares 626
intracraniales 616
jejunales 552, 673, 694, 695, 704
labiales inferiores 642
lumbales 617, 620, 621, 660, 661, 662, 698
lumbales [I–IV] 665
lumbalis ascendentes 660
maxillares 639
medullares transversae 626
medullares transversae dorsales 626
metacarpales dorsales 648
metacarpales palmares 648, 650
metatarsales dorsales 682
metatarsales plantares 683, 684
musculophrenicae 538, 702
musculophrenicae dextrae 663
nasales externae 641, 642
nuclei caudati 627
obturatoriae 342, 563, 571, 572, 583, 617, 675
oesophageales 667, 668, 669, 694, 697, 699, 701
palpebrales 642
palpebrales inferiores 641
palpebrales superiores 641
pancreaticae 694, 703
pancreaticoduodenales 668, 673, 674, 699, 703
paraumbilicales 618, 697, 698
parietales 631
parietis gastris 667
parietis oesophagi 667
parotideae 642
pectorales 617, 648
perforantes 649, 655, 686
pericardiacophrenicae 312, 358, 702
pharyngeae 400
phrenicae inferiores 204, 402, 617, 671
phrenicae inferiores dextrae 679
phrenicae inferiores sinistrae 679
phrenicae superiores 617, 702
pontis transversae 626
portae hypophysiales 390
portales hypophysiales 386
profundae clitoridis 304
profundae penis 675
pudendae externae 259, 570, 617, 618, 665, 689
pulmonales dextra/sinistra 702
pulmonales dextrae 143
pulmonales sinistrae 143
radiales 366, 648, 650, 651, 656
rectales inferiores 563, 675, 676, 681, 694, 697, 705
rectales mediae 563, 571, 572, 675, 676, 694, 697, 705
rectales mediae (Plexus venosus rectalis) 675
renales 203, 204, 207, 208, 209, 210, 211, 212, 213, 214, 215, 225, 345, 402, 550, 551, 617, 671, 672
sacrales laterales 571, 572, 617, 660, 665, 682
scrotales anteriores 682, 691
scrotales posteriores 675
sigmoideae 674, 678, 694, 695, 704
stellatae 218
superiores cerebelli 626
superiores cerebri 625, 627, 630, 632, 635, 636
suprarenales dextrae 679
suprarenales sinistrae 679
supratrochleares 639
temporales profundae 639
temporales superficiales 637, 647
thalamostriatae 629
thoracicae internae 174, 192, 312, 499, 500, 538, 617, 619, 646, 663, 702
thoracicae internae, rr. perforantes 645
thoracoepigastricae 368, 505, 617, 618, 698
thymicae 646, 700
thyroideae mediae 640, 646, 700
tibiales anteriores 682, 683, 687, 688
tibiales posteriores 336, 682, 683, 684, 687, 688, 693
transversae cervicis; Vv. transversae colli 369, 617, 645, 646
ulnares 366, 648, 650, 651, 656
uterinae 566, 572, 675, 676
uterinae, r. ovaricus 566
uterinae, r. tubarius 566
ventriculares dextrae anteriores 444
ventriculi sinistri posteriores 701
vesicales 675, 676, 681, 705
vesicales inferiores 571
vesicales superiores 571, 572
vorticosae 481, 639

Z

Zona
avascularis 540
centralis 256
cutanea 93
fasciculata 403, 404
glomerulosa 404
orbicularis 580
pellucida 283
peripherica 256
reticularis 403, 404
transformata 293
transitionalis 256

Предметный указатель

А

Адвентициальная
клетка 220, 418
оболочка (соединительнотканная) 225
оболочка 53, 54, 64, 171, 245, 249
Адвентиция 415
Аденогипофиз 386
передняя доля 295, 389, 390, 478
Аденозинтрифосфорная кислота 398
Адипоцит 313
Адренокортикотропный гормон 394
Акромиальная
ветвь 456, 464, 485, 503, 504, 506, 507
сеть 465, 508, 658
Акромион 484, 498
лопатки 485
Акросома 254
Акросомный чехлик 252
Аксон 387
Аксонема 254
Аксонодендритический синапс 387
Аксоны нейросекреторных клеток 393
Аксосоматический синапс 387
Активированный Т-лимфоцит 311
Альвеолоцит второго типа 185
Альвеолы 142, 184, 186
Альвеолярная
стенка 33
пора 185
Альвеолярно-десневой сосудисто-нервный пучок 34
Альвеолярно-трубчатые серозные простатические железы 240
Альвеолярное отверстие 187
Альвеолярные
мешочки 142, 186
ходы 142, 186
Альвеолярный
макрофаг 189
макрофаг в просвете 185
макрофаг, выходящий из перегородки 185
мешочек 187
отросток верхней челюсти 151
сосудисто-нервный пучок 34
эпителий 189
Альфа-клетка 405
Альфа-клетки (глюкагонпродуцирующие) 405
Аминокислоты 185
Амниотический эпителий 297
Ампула
маточной трубы 90, 202, 274, 280, 286, 288
мочеиспускательного канала 268
прямой кишки 10, 93, 94, 97
семявыносящего протока 201, 240, 246, 255, 256, 258
луковица 9, 278
Анальная щель; межъягодичная щель 302
Анальное отверстие 97
Анально-прямокишечное соединение 10, 93, 94
Анально-прямокишечный изгиб; промежностный изгиб 95, 243, 276
Анальные складки 308
Анальный канал 10
Анастомоз
между бедренной и подколенной артериями 603
между брюшной аортой и внутренней подвздошной артерией 603
между верхней брыжеечной артерией и нижней панкреатической артерией 544
между верхней и нижней брыжеечными артериями 603
между верхними и нижними артериями гипофиза 390
между внутренней подвздошной и бедренной артериями 603
между внутренней сонной и подключичной артериями 603
между грудной аортой и подключичной артерией 603
между грудной и брюшной аортами 603
между лучевой и локтевой артериями 603
между наружной и внутренней подвздошными артериями 603
между наружной и внутренней сонными артериями 482, 603
между наружной сонной и подключичной артериями 603
между нижней брыжеечной и внутренней подвздошной артериями 603
между передней и задней большеберцовыми артериями 603
между плечевой и локтевой артериями 603
между плечевой и лучевой артериями 603
между подключичной и наружной подвздошной артериями 603
между подключичной и подмышечной артериями 603
между подколенной и передней большеберцовой артериями 603
между чревным стволом и верхней брыжеечной артерией 603
Анастомозирующие ячейки кавернозного тела 265
Анастомозы
артерий головы и шеи 604
артерий грудной и брюшной полостей 604
артерий лопатки (артериальная дуга лопатки) 505
артерий плечевого пояса и свободной верхней конечности 604
артерий таза и свободной нижней конечности 604
вен головного мозга 628
между ветвями верхней и нижней брыжеечных артерий 553
позвоночных венозных сплетений 620
Анастомотическая ветвь со средней менингеальной артерией 479
Анастомотический сосуд 687
(между поверхностными и глубокими венами верхней конечности) 656
Анатомическая
и клиническая коронки, корень и шейка зуба в различные возрастные периоды человека 34
коронка 34
шейка 34
Анатомический корень 34
Анатомия бронхиального дерева при бронхографии 178
Ангиограмма
брыжеечных артерий 557
сосудов кисти 527
Андрогены 241
Аневризма в области бифуркации аорты 556
Аномалии мужской уретры 271
Антидиуретический гормон 394
Антральный отдел желудка 67
Аорта 115, 120, 238, 260, 271, 308, 412, 424, 425, 534, 537, 556, 565
и ее основные ветви 458, 459
Аортальное отверстие 57, 190, 328, 528, 662
Аортальный гломус 408
Аликальная цитолемма 229
Аликальный отдел поверхностной (фасетной) клетки 229
Апоневроз
двуглавой мышцы плеча 507, 510, 659
мягкого неба 43, 45
наружной косой мышцы живота 583
фасции Скарпи 248
языка 17, 20
Гольдяни 252, 406
Аргентаффинные гранулы 69
Аркады анастомозов 475
Артериальная связка (артериальный проток) 57, 58, 427, 432, 434, 440, 444, 450, 453, 455, 460, 461
Артериальное
кровоснабжение органов брюшной полости 558
кровоснабжение почки 540
кровоснабжение стенок таза 562
сплетение мягкой оболочки 573
Артериальные
анастомозы в области локтевого сустава 509
анастомозы кисти 526
анастомозы толстой кишки 549
сосуды 80
Артериальный
капилляр 406
конус 427, 432, 444, 453
круг большого мозга (виллизиев) 489, 490

Артерии 412, 414
бедра 586, 588
большого круга кровообращения 423, 457
верхней доли 455
верхней конечности 502, 503
внутренних женских половых органов 567
голени 607
голени 589, 591
головного мозга 491
головы, шеи и пояса верхней конечности 465
гортани 606
двенадцатиперстной кишки и поджелудочной железы 609
диафрагмы 608
желудка 609
женского таза 572
задней области предплечья и тыла кисти 517
и вены голени 413
и вены малого круга кровообращения 455
и вены тыла стопы 413
и нервы предплечья 510, 511
кисти 524, 525
коленного сустава 595
латеральной стенки носовой полости 474
левой почки, мочеточника и надпочечника 611
легких и трахеи 608
матки, маточной трубы и влагалища 612
маточной трубы и яичника 612
мозга 488, 492
мозжечка и ствола мозга 495
моста 490, 495
моста и медиальные ветви 496
мочевого пузыря, простаты и семенных пузырьков 611
мужского таза 571
мышечного типа 412, 414
мягкотных тканей 319
на поверхности фолликулов 397
нижней доли 455
нижней конечности 576, 577
нисходящей и сигмовидной ободочных кишок 610
перегородки носа 474
перикарда 608
печени, желчного пузыря и селезенки 609
пищевода 607
плеча 507, 508
подвздошной кишки 220
подмышечной ямки 505
подошвы стопы 596, 598
предплечья 513, 515, 516
прямой кишки 569, 611
сердца 607
серого бугра 490
слепой кишки и аппендикса, восходящей и поперечной ободочных кишок 610
смешанного типа 412
спинного мозга 573, 574, 575
средней доли 455
стопы на уровне третьего пальца 601
тазобедренного сустава 579, 581
тимуса 606
тощей и подвздошной кишок 610
тощей кишки 220
тыла стопы 599, 600
тыльной стороны кисти 522, 523
ушной раковины 475
шеи 464
щитовидной железы 606
эластического типа 412, 414
яичка, придатка яичка и семявыносящего протока 612
яичковая и семявыносящего протока 240
питающие плечевую кость 484, 498
Артериола 324, 416, 417, 421
Артериоло-венулярные анастомозы (АВА) 417
Артериоло-венулярный анастомоз; артерио-венозный анастомоз 416, 417, 671
Артериолы 412, 414
Артерия 74, 318, 397, 619
моста 483
II сегмента 101
III сегмента 101
IV сегмента 101
V сегмента 101
VI сегмента 101
VII сегмента 101
большого пальца кисти 502, 514, 519, 520, 521, 522, 523, 526, 651
верхнего переднего сегмента 540
верхнего сегмента 540
заднего сегмента 540, 575
и вена полового члена 262
и вены, сопровождающие седалищный нерв 692
круглой связки матки 560, 564
крыловидного канала 462, 472, 477
лабиринта 385, 488, 489, 490, 495
лимфатического узла 319
луковицы полового члена 560
луковицы преддверия 304
луковицы преддверия влагалища 560
матки, огибающая мочеточник 572
нижнего переднего сегмента 540
нижнего сегмента 540
переднего сегмента 575
постцентральной борозды 491
предцентральной борозды 491
связки головки 581
семявыносящего протока 499, 560, 562, 563, 612
семявыносящего протока, восходящая ветвь 245
среднего мозга 483
угловой извилины 491
хвостатой доли 101
центральной борозды 491
червеобразного отростка 87, 553, 558, 559, 610
огибающая лопатку 456, 484, 485, 498, 503, 504, 505, 506, 508, 603, 659
окружающая малоберцовую кость 576
сопровождающая седалищный нерв 303, 560, 586
сопровождающая срединный нерв 513
Астроглия 421
Атлант (CI) 152, 660
Атретические фолликулы 274
Атретическое тело 282
Ацидофильная клетка 394
Ацинозные клетки 116
Ацинус 142
легкого 186
Ацинусы поджелудочной железы 116

Б

Базальная
вена 624, 625, 627, 629
ветвь к намету 477
децидуальная оболочка 297
исчерченность 220
клетка 229, 399
мембрана 68, 69, 185, 221, 223, 224, 229, 240, 319, 393, 415, 416, 418, 422, 439
мембрана и плазмолемма «рабочей» клетки 421
мембрана наружной части капсулы клубочка 220
мембрана фолликула 399
мембрана эндотелия 421
пластинка 116, 224, 252, 253, 407, 409
Базально-позвоночная вена 623
Базально-позвоночные вены 452, 620, 622
Базальные
кровеносные сосуды 292
ядра 462, 483
Базальный трофобласт 297
Базилярная
(основная) артерия 483
артерия 385, 388, 476, 487, 488, 489, 490, 491, 492, 494, 495, 496, 575, 603
артерия, длинные огибающие ветви 496
артерия, короткие огибающие ветви 496
вена 634

Базилярное сплетение 629, 630, 633
Базофильная клетка 394
Базофильные аденоциты 389
Базофильный миелобласт 311
Барабанная перепонка 462
Бахромки
маточной трубы 202, 277, 279, 280, 286, 288, 308, 566
трубы 274
Бахромчатая складка 14, 36
Бедренная
артерия 260, 344, 345, 413, 423, 457, 458, 459, 536, 538, 559, 576, 577, 578, 579, 582, 583, 584, 585, 588, 595, 603, 604, 615, 689, 691
артерия и ее ветви 584
вена 337, 344, 345, 413, 582, 585, 583, 604, 614, 615, 616, 617, 618, 664, 665, 682, 683, 689, 691, 693, 698, 666
и подколенная артерии 587
кость 303, 576, 581, 587, 588
перегородка 583
Бедренно-половой нерв 123, 204, 671
бедренная ветвь 689
половая ветвь 570
Бедренные
артерия и вена 259, 679
артерия, вена и нерв 303
Бедренный нерв 121, 123, 260, 499, 582, 583, 585, 691
передние кожные ветви 689
Бедро, подколенная поверхность 591
Белая линия 298, 499, 500
Беловатое тело 280, 408
Белочная оболочка 245, 250, 274
губчатого тела 262, 263, 265
пещеристого тела 261, 263, 265
пещеристых тел и губчатого тела 240
яичка 240
Бессосудистая зона 540
Бессосудистые слои брюшины 120
Бета-клетка 405
Бета-клетки (инсулинпродуцирующие) 405
Биогенный амин 392
Биосинтез гормонов тироцитами и их выделение 398
Бифуркация
аорты 123, 554, 556, 559
аорты [L4] 541
брюшной аорты 536
легочного ствола 451, 453
сонной артерии 463, 465, 469
трахеи 57, 142, 143, 169, 170, 177, 452, 530
Бласты 311
Блестящая оболочка 282, 283
Близнецовые мышцы 559
Блоковый нерв [IV] 478, 626
Блуждающий нерв [X] 21, 26, 27, 45, 172, 358, 396, 449, 450, 451, 453, 465, 468, 489, 497, 646
грудные сердечные ветви 449
Бляшки 229
Бобовидная форма лимфатических узлов 318
Бокаловидная клетка 80
Бокаловидные
клетки 80, 81
эпителиоциты 148
Боковая
носовая ветвь 465, 471
полость с паутинообразными ворсинками (арахноидальные грануляции, лакуновы грануляции, грануляции паутинной оболочки, арахноидальные ворсинки) 636
связка прямой кишки 10
язычно-надгортанная складка 15, 162, 164
Боковой желудочек 493, 629, 630
затылочный рог; задний рог 410
лобный рог; передний рог 410, 492
сосудистое сплетение 410
Боковые
крестцовые вены 615
лакуны 631, 632
стенки брюшинной (брюшной) полости 118
Большая
вена сердца 427, 433, 444, 445, 701
грудная мышца 174, 195, 366, 369, 370, 372, 500, 505, 507, 645, 659
железа преддверия 202, 242, 275, 276, 304, 305, 307, 308
кривизна 9, 62, 64, 65, 66
кривизна желудка с правой желудочно-сальниковой артерией и ее желудочными ветвями 125
круглая мышца 484, 505, 507, 659
мозговая вена 410, 492, 624, 625, 626, 627, 628, 630, 634, 635
небная артерия 26, 35, 43, 44, 472
панкреатическая артерия 544, 548, 558, 609
подкожная вена 614, 615
подкожная вена ноги 334, 335, 337, 338, 344, 345, 582, 616, 617, 618, 682, 683, 685, 686, 687, 688, 689, 690, 691, 692, 693, 696
половая губа 228, 234, 235, 272, 276, 277, 298, 301, 303, 308
почечная чашка 214
поясничная мышца 120, 204, 206, 210, 258, 260, 344, 345, 560, 582, 585
приводящая мышца 336, 584, 587, 591, 595, 683, 687, 691, 692
приводящая мышца бедра 560
ромбовидная мышца 483
скуловая мышца 25
ягодичная мышца 302, 336, 560, 586, 692
Большеберцовая
артерия 592, 593, 594
и малоберцовая кости 576
коллатеральная связка 595
кость 588, 594, 599
Большеберцово-малоберцовый ствол 596
Большеберцовый нерв 586, 589, 592, 685, 686, 688, 692
Большие
железы преддверия (бартолиновы железы) 274
коренные зубы; моляры 8, 30, 33
половые губы 241, 274, 307
почечные чашки 200, 213, 215, 216, 236, 540
почечные чашки, верхняя чашка 212
слюнные железы 8, 22, 23, 24
слюнные железы и лица 25
Большое
небное отверстие 43, 44
отверстие 630
седалищное отверстие, надгрушевидная часть 562
седалищное отверстие, подгрушевидная часть 562
Большой
альвеолоцит 189
альвеолоцит (клетки II типа) 185
артериальный круг радужки 481
вертел 692
внутренностный нерв 330
и малый круги кровообращения 424
коренной зуб, моляр 31
коренной зуб, моляр [I] 30, 35, 40, 42
коренной зуб, моляр [I] (постоянный зуб) 36
коренной зуб, моляр [II] 28, 30, 36, 40, 42
нёбный нерв 26, 35, 44
подъязычный проток 8, 23
рог 147, 167
рог подъязычной кости 18, 19, 45
сальник 61, 77, 78, 82, 83, 88, 90, 118, 124, 125, 126, 127, 128, 129, 130, 131, 132, 133, 134, 136, 137, 138, 140, 209, 537, 542, 554, 615, 668, 669
сальник, желудочно-ободочная связка 61, 138
сальник, полость 119
сосочек двенадцатиперстной кишки 9, 71, 72, 110, 111, 113
ушной нерв 25, 641, 644
хрящ крыла, латеральная ножка 144, 150
хрящ крыла, медиальная ножка 144, 145
Борозда 17
нижней полой вены 99, 100
средней менингеальной артерии 488
Бронх 186
Бронхи 331, 528
Бронхиальное дерево 173

Бронхиальные
артерии 532
вены 613, 614, 666, 702
ветви 483, 528, 608
сосуды 608, 702
хрящи 169
Бронхиальный ресничный эпителий 184
Бронхиола 186, 187
и альвеолы 184
Бронхиолы 184, 186
дыхательные 187
Бронхолегочные
(левые) лимфатические узлы 326
(правые) лимфатические узлы 326
сегменты 183
узлы 331, 353, 354, 356, 357, 376
Бронхоскопия 173
Бронхосредостенный ствол 327, 328, 331, 356, 375, 376, 369
(правый и левый) 376
Брыжеечная лента 9, 82, 83, 87, 88, 138
Брыжеечно-ободочные узлы 347, 351
Брыжеечные
(верхние) лимфатические узлы 326
лимфатические узлы 348
синусы 118
Брыжеечный край 279, 288
(ворота яичника) 274
Брыжейка 124
восходящей ободочной кишки 129, 140, 203
дивертикула 76
маточной трубы 202, 278, 280, 288
маточной трубы, трубные ветви 279
нисходящей ободочной кишки 140, 203
ободочной кишки 118
поперечной ободочной кишки 61, 82, 83, 89, 112, 118, 119, 122, 127, 128, 129, 131, 132, 136, 137, 138, 140, 203, 205, 543, 544, 549, 552
поперечной ободочной кишки (корень) 135
сигмовидной кишки 118
сигмовидной ободочной кишки 82, 92, 93, 122, 123, 130, 131, 132, 139, 204, 243
сигмовидной ободочной кишки (корень) 135
тонкой кишки 12, 74, 75, 76, 82, 89, 118, 119, 120, 129, 130, 131, 132, 136, 140, 317
тонкой кишки (корень) 135
червеобразного отростка (аппендикса) 82, 87, 88, 89, 92, 122, 128, 129, 130
тонкой и толстой кишок 89
Брюшина 56, 82, 88, 102, 113, 243, 269, 270, 276, 566
задней стенки живота 122
передней стенки живота 121
висцеральная пластинка; эпикард 124
влагалищный отросток 270
париетальная пластинка 124
Брюшинная полость; полость брюшины 53, 120, 124, 209, 245
Брюшинное отверстие маточной трубы и ее воронка 286
Брюшинный покров мочевого пузыря 139
Брюшинный покров прямой кишки 139
Брюшная
аорта 116, 118, 134, 220, 237, 603, 607, 608, 609
полость и органы, расположенные в брюшной полости 120
полость, брюшина 118
полость, париетальная брюшина, корень брыжейки тонкой кишки 78
стенка 269, 483
часть 8, 327, 352, 607, 701
часть аорты 604
часть аорты; брюшная аорта 57, 72, 122, 123, 134, 136, 203, 204, 210, 243, 328, 341, 344, 345, 346, 348, 402, 456, 458, 459, 528, 529, 531, 536, 538, 541, 542, 544, 545, 548, 550, 551, 554, 555, 558, 561, 562, 563, 564, 569, 577, 578, 579, 584, 610, 611, 612, 668, 670, 671, 678, 679, 680
часть пищевода 537
Брюшное отверстие маточной трубы 274, 279, 286, 308, 567
Бугор верхней челюсти 47, 472
Бугорная часть 389
гипофиза 382
Бульбодуоденальный сфинктер 117
Бульбоуретральная железа 201, 227, 240, 242, 246, 249, 258, 262, 267, 268, 271
Бульбоуретральные железы 560

В

Вазоактивный интестинальный полипептид 404
Валик мышцы, поднимающий мягкое нёбо 50
Варианты
артерий вилизиевого круга 490
артерий кисти 526
артерий подошвы 598
артерий предплечья 518
артерий тыла стопы 601
бифуркации общей сонной артерии 466
вен локтевой области 654, 655
верхней брыжеечной артерии 553
верхнечелюстной артерии 473
ветвления бедренной артерии 583
ветвления внутренней подвздошной артерии 568
ветвления подколенной артерии 596
глазной артерии 482
кровоснабжения желудка 547
кровоснабжения печени 546
маточной артерии 567
надключичниковых артерий 541
нижней брыжеечной артерии 556
отхождения ветвей от наружной сонной артерии 467
отхождения ветвей подключичной артерии 486
отхождения восходящей глоточной артерии 470
отхождения запирательной артерии 568
отхождения почечных артерий 541
отхождения сосудов от дуги аорты 460
отхождения средней менингеальной артерии 473
отхождения яичковых артерий 550
подмышечной артерии 504
позвоночной артерии 486
расположения аппендикса 90, 91
расположения отделов толстой кишки 83
расположения слепой кишки и аппендикса 91
распределения венечных артерий сердца в миокарде 446
скелетотопии бифуркации общей сонной артерии 466
соединения общего желчного и общего панкреатического протоков 111
строения желчевыводящих путей 111
строения микроциркуляторного русла 417
строения общего желчного протока и протока поджелудочной железы 113
строения печени 98
строения почечных чашек и почечной лоханки 213
строения щитошейного ствола 497
чревного ствола 539
Варикозное расширение вен нижней конечности 693
Вдавление
верхней полой вены 192
грудного нерва (TI) 192
дуги аорты 192
левой подключичной артерии 192
левой подключичной вены 192
непарной вены 192
правой подключичной артерии 192
правой подключичной вены 192
Везикулярные
привески 202, 275, 279, 280, 308, 567
яичниковые фолликулы 202, 274, 280
Веки 462
Вена 74, 318, 619
I сегмента 101
III сегмента 101
IV сегмента 101
V сегмента 101

VI сегмента 101
VII сегмента 101
лимфатического узла 319
луковицы полового члена 675
луковицы преддверия 304
мозжечково-мозговой цистерны 626
средней доли 455
червеобразного отростка 674, 694, 704
огибающая лопатку 505
окружающая подвздошную кость 614
сопровождающая артерию, огибающую лопатку 648
сопровождающая верхнюю локтевую коллатеральную артерию 648
сопровождающая глубокую артерию плеча 648
сопровождающая заднюю артерию, огибающую плечевую кость 648
сопровождающая лучевую коллатеральную артерию 648
сопровождающая переднюю артерию, огибающую плечевую кость 648
сопровождающая переднюю межкостную артерию 648
сопровождающая подлопаточную артерию 648
сопровождающая подмышечный нерв 27, 640
сопровождающая среднюю коллатеральную артерию 648
Венец головки 243, 261, 262, 263
Венечная
борозда 432, 440
связка 99, 100
связка печени 118
Венечный
отросток 473
синус 428, 434, 438, 440, 445, 701
шов 151, 624, 631
Венозная
воротная система 417
связка 99, 102
сеть 641, 642, 651, 682
сеть тыла кисти 613
Венозное
кольцо 623
позвоночное сплетение 240
сплетение 227, 228
сплетение в подслизистой основе зоны перехода пищевода в желудок 667
сплетение овального отверстия 488, 633, 634, 635
сплетение сонного канала 488
Венозные
анастомозы 697, 698
анастомозы в области передней стенки живота 696
клапаны 422
сосуды 80
Венозный
клапан 422, 619
клапан, створка 422
отток от мочевого пузыря и женских половых органов 675, 677
отток от прямой кишки 678
отток сегмента спинного мозга 623
синус склеры 481
угол 327
Вентромедиальное ядро гипоталамуса 386
Венула 324, 416, 417, 421
Венулы 412, 414
Вены 412, 414
безмышечного типа 412
Бойда 693
большого круга кровообращения 613, 614, 616
брюшной полости 670
век 642
верхнего века 641
верхней конечности 613
гипофиза 388
гланицы 639
глотки 701
головного мозга 624, 625, 627
головы 638
головы и шеи 613, 642, 643, 647
гортани 700
груди 613
грудной клетки 663
двенадцатиперстной кишки и поджелудочной железы 703
диафрагмы 702
Додда 693
желудка 668, 669, 703
Кокнета 693
колена 614, 682, 683
легких и трахеи 702
лицевого черепа 639
малого таза женщины 675, 676
матки, маточной трубы и влагалища 706
маточной трубы и яичника 706
мозговых тяжей 319
мочевого пузыря, простаты и семенных пузырьков 705
мышечного типа 412
нижнего века 641
нижней конечности 614, 682
нисходящей и сигмовидной ободочных кишок 704
околоушной железы 642
промежности 702
печени, желчного пузыря и селезенки 703
пищевода 667, 701
плечевого пояса и свободной части верхней конечности 648
подвздошной кишки 552, 673, 694, 695, 704
подошвы стопы 684
позвонка 622
позвоночного столба 619, 620, 621, 666
почек, мочеточников и надпочечников 705
почки 672
почки, надпочечника и поджелудочной железы 671
прямой кишки 705
сердца 701
сигмовидной кишки 674, 678, 694, 695, 704
слепой кишки (аппендикса), восходящей и поперечной ободочных кишок 704
спинного мозга и позвоночного столба 623
ствола головного мозга 626
стенки желудка 667
стенки пищевода 667
стенок туловища 664
таза 615, 681
тимуса 646, 700
тощей и подвздошной кишок 704
тощей кишки 552, 673, 694, 695, 704
тыла стопы 685
хвостатого ядра 627
шеи 645, 646
щитовидной железы 700
языка и гортани 640
яичек, придатка яичка и семявыносящих протоков 706
Вертикальная мышца языка 8, 18, 20
Вертлужная
ветвь 560
впадина 260
губа 580
Верхнее
дуоденальное углубление 135
и нижнее двенадцатиперстные углубления 118
и нижнее дуоденальные углубления 130
и нижнее илеоцекальные углубления 128
и нижнее подвздошно-слепокишечные углубления 118
и нижнее сальниковое углубление 118
илеоцекальное углубление 89, 129, 135
средостение 331, 452
Верхнелатеральная поверхность лобной, теменной и височной долей 462
Верхнелатеральные узлы 337, 344, 345
Верхнемедиальные узлы 337, 344, 345
Верхненижний размер 257
Верхнечелюстная
артерия 462, 463, 467, 471, 472, 473, 474, 475, 638
вена 638, 643
зубная дуга 8

зубная дуга; верхняя зубная дуга 11
пазуха 28, 31, 149, 151
пазуха, медиальная стенка 150
Верхнечелюстной нерв [Vb; V2] 478
Верхнечелюстные вены 639
Верхние
брыжеечные артерия и вена 72, 77, 112, 122, 123, 133
брыжеечные узлы 340, 341, 344, 345, 347, 348, 349, 351, 377, 378
вены мозжечка 626
гортанные артерия и вена 642
гортанные артерия, вена и нерв 52
диафрагмальные артерии 603, 608
диафрагмальные вены 617, 702
диафрагмальные лимфатические узлы 450
диафрагмальные узлы 331, 353, 358, 376
глубокие латеральные шейные узлы 375
и нижние ягодичные вены 615
конечности 614
левые задние межреберные вены 614
межреберные вены 666
мозговые вены 625, 627, 630, 632, 635, 636
мочепузырные артерии 499, 560, 563, 564, 568, 571, 572, 611
мочепузырные вены 571, 572
надпочечниковые артерии 204, 208, 209, 402, 536, 537, 539, 541, 611, 671
надпочечниковые артерия и вена 123
надчревные вены 499, 538, 617
нервы ягодиц 690
почечные чашечки 134
прямокишечные лимфатические узлы 326
прямокишечные узлы 347, 351, 378, 379
трахеобронхиальные лимфатические узлы 450
трахеобронхиальные узлы 353, 356, 376
щитовидные артерия и вена 642
ягодичные вены 571, 572, 621, 692
ягодичные узлы 352
Верхний
гортанный нерв 27
гортанный нерв, внутренняя ветвь 163, 469, 644
гортанный нерв, наружная ветвь 644
долевой бронх 173
изгиб двенадцатиперстной кишки 9
каменистый синус 627, 629, 630, 633, 634
клык 31
конец яичка 240
конец; полюс 207, 208, 209, 211, 212, 214, 244
констриктор глотки 8, 26, 27, 43, 45, 46, 47, 48, 49, 152
констриктор глотки, крыловидная часть 14
констриктор глотки, челюстно-глоточная часть 44
констриктор глотки, щечно-глоточная часть 14, 44
констриктор глотки, щечно-глоточная часть, щечно-глоточная фасция 26
констриктор глотки, язычковидная часть и челюстно-глоточная часть 14
край 320, 402, 403
край дуги перстневидного хряща 156
латеральный изгиб 10
латеральный кожный нерв плеча 658
мозговой парус 496
носовой ход 142, 143, 145
отдел мочеточника 537
передний сегмент 225
рог 153, 155, 167
сагиттальный синус 625, 628, 629, 630, 631, 632, 633, 634, 635, 636
сагиттальный синус твердой оболочки головного мозга 632
сегмент 225
сегмент [CVI] 182, 183
сегментарный бронх [BVI] 169, 170
сфинктер 117
удерживатель сухожилий малоберцовых мышц 589
шейный узел 21, 27
щитовидный бугорок 153, 155, 160
язычковый бронх [BIV] 169, 170
язычковый сегментарный бронх 173
Верхняя
анастомотическая вена 625, 631
анастомотическая вена (вена Троларда) 634
апертура грудной клетки 196
базальная вена 455
близнецовая мышца 560
брыжеечная артерия 71, 113, 114, 115, 134, 118, 134, 203, 204, 220, 237, 344, 345, 402, 409, 423, 457, 536, 537, 539, 543, 544, 545, 546, 548, 549, 550, 551, 552, 553, 554, 555, 556, 558, 559, 603, 609, 610, 604, 670, 671, 679, 699
брыжеечная артерия [L1] 541
брыжеечная артерия и ее ветви 551, 552
брыжеечная вена 71, 101, 113, 114, 134, 118, 203, 543, 544, 549, 552, 615, 616, 668, 669, 671, 673, 674, 694, 695, 697, 699, 703, 704
брыжеечная вена и ее притоки 673
вена 455
вена червя 626, 627
ветвь лобковой кости 139, 233, 235
ворончатая вена 410, 627
гипофизарная артерия 386, 388, 390, 391, 477
глазная вена 488, 633, 634, 635, 639, 643
глазничная щель 488
гортанная артерия 163, 461, 464, 465, 468, 469, 470, 471, 606, 644, 700
грудная артерия 369, 456, 458, 484, 485, 498, 502, 503, 504, 505
губа 8, 11, 13, 43, 143
губная артерия 463, 465, 471
диафрагмальная артерия 456, 528
доля 143, 174, 175, 181, 194, 195
задняя панкреатодуоденальная вена 668, 694, 699
и нижняя губы 462
и нижняя локтевые коллатеральные артерии 603
и нижняя полые вены и их притоки 617
и нижняя ягодичные артерии 603
и средние щитовидные вены 613
конечность 614
латеральная вена мозжечка 627
левая околощитовидная железа 400
локтевая коллатеральная артерия 498, 502, 503, 506, 507, 509, 510, 511, 513, 514, 659
луковица яремной вены 629, 630, 633, 634, 635
медиальная вена мозжечка 627
мозжечковая артерия 388, 483, 488, 489, 490, 495, 496
мозжечковая артерия, ножковые ветви 496
мозжечковая ножка 496
мочепузырная артерия 121, 260, 562
надчревная артерия 457, 458, 459, 483, 499, 529, 538, 603
надчревная вена 604, 605, 664, 666, 697, 698
носовая раковина 143, 145, 150
околощитовидная железа 395, 400
передняя подвздошная ость 90, 91, 334, 583, 691
полая вена 172, 176, 312, 328, 329, 330, 353, 354, 358, 413, 424, 425, 427, 428, 430, 431, 432, 440, 441, 444, 445, 447, 448, 449, 451, 453, 454, 456, 460, 499, 530, 604, 613, 614, 614, 616, 617, 646, 647, 660, 661, 662, 664, 665, 666, 667, 697, 698, 700, 701, 702, 705
половина туловища 614
полюсная почечная артерия 541
поперечная связка лопатки 498, 506, 508
продольная мышца 8, 18, 20
прямокишечная артерия 346, 537, 553, 554, 555, 556, 558, 559, 561, 563, 564, 569, 571, 572, 603, 610, 611, 676
прямокишечная вена 563, 605, 674, 678, 694, 695, 697, 704, 705, 676
прямокишечная вена, нижнее брыжеечное сплетение 571, 572
связка придатка яичка 244
сегментарная артерия 455
стенка глазницы 151
таламостриарная вена; конечная вена 410, 627, 628, 635
фасция диафрагмы таза 227

часть 9, 72
часть дорсолатеральной и частично базальной поверхности полушария большого мозга (кора, белое вещество) 462
челюсть 13, 40, 46, 47, 51, 143, 150, 152, 462
челюсть, альвеолярный отросток 35, 37
челюсть, лобный отросток 144
челюсть, лобный отросток 145
челюсть, лобный отросток, носовой гребень 146
щитовидная артерия 461, 174, 396, 400, 463, 464, 465, 467, 468, 469, 470, 471, 603, 606, 640, 641, 644, 646
щитовидная артерия, грудино-ключично-сосцевидная ветвь 470
щитовидная артерия, передняя железистая ветвь 469
щитовидная артерия, перстнещитовидная ветвь 470
щитовидная вена 174, 400, 450, 641, 643, 645, 646, 647, 700
щитовидная вырезка 153, 155, 157, 159
ягодичная артерия 456, 536, 559, 560, 561, 562, 564, 568, 569, 571, 572, 577, 578, 579, 584, 586, 587, 588, 692
ягодичная артерия, ветвь 586, 692
ягодичная артерия, нижняя ветвь 586, 692
ягодичная вена 675, 681
язычная вена 640
Верхушечная
вена 455
сегментарная артерия 455
Верхушечно-задний сегментарный бронх [BI+III] 169, 170
Верхушечные узлы 370, 372
Верхушечный
(верхний) сегментарный бронх 173
сегмент [CI] 182, 183
сегментарный бронх 173
сегментарный бронх [BI] 169, 170
Верхушка
легкого 174, 179, 180, 181, 191, 193, 194, 195
мочевого пузыря 201
пирамиды 478
простаты 240, 257
пузыря 226, 231, 243
сердца 176, 190, 425, 427, 428, 429, 430, 431, 432, 433, 434, 435, 444, 453
сосочка (частично покрыта ороговевающим эпителием) 17
черпаловидного хряща 154, 156
языка 8, 15, 18, 19, 24
Вестибулярная поверхность 31, 32
Ветви
артерии большого пальца кисти 514, 521, 656
брюшной аорты 537, 539
в области лузки почки 672
воронок (третичные воронки) 297
грудной части аорты 528
к бледному шару 494
к нервам 477
к околоушной железе 465
к перешейку зева 44
к тройничному узлу 477
к ядрам таламуса 494
околоушной железы 462
средней мозговой артерии 632
Ветвление
бронхов 173
наружной сонной артерии 467
Ветвь
артериального конуса 445
глубокой артерии полового члена 265
дна матки 567
к глазодвигательному нерву 490
к перекресту 490
к пещеристому синусу 477
легочной артерии (венозная кровь) 188
легочной вены (артериальная кровь) 188
нижней челюсти 27, 36, 37, 638
синусно-предсердного узла 444, 445
сосудистого сплетения IV желудочка 483
огибающая малоберцовую кость 587, 588, 590, 595
Взаимное расположение различных отделов матки 290
Взаимоотношение
вен мозга и синусов твердой оболочки головного мозга 635
терминалей аксонов нейросекреторных клеток гипоталамуса с питуицитами и кровеносными капиллярами в задней доле гипофиза (нейрогипофизе) 393
Взаимоотношения
гипоталамуса, гипофиза и щитовидной железы 398
дуги аорты, пищевода и трахеи 461
кровеносных и лимфатических сосудов почки 217
лимфатических узлов шеи с лимфатическими протоками 364
поверхностной и глубокой яремных вен в грудино-ключично-сосцевидной мышце 647
черпаловидного, перстневидного и щитовидного хрящей 155
B-иммунобласт 311
Височная
доля 489, 491, 631
кость, пирамида, каменистая часть 478
кость, сосцевидный отросток 151
мышца 44, 151, 462, 471
Височно-нижнечелюстной сустав 462
Височный рог; нижний рог 630
Висцеральная
брюшина 55, 74, 100, 118, 120, 227, 228, 549
пластинка 240
пластинка; эпикард 452
плевра; легочная плевра, средостенная часть 176
поверхность 10
поверхность; желудочная поверхность 320
поверхность; ободочная поверхность 320
поверхность; почечная поверхность 320
фасция таза 227, 228, 305
Висцеральные
ветви 528, 537, 560
лимфатические узлы 327
Висцеральный листок 249, 260
Вкусовая почка 17
грибовидного сосочка языка 18
Влагалища сухожилий пальцев 520
Влагалище 139, 202, 241, 242, 274, 275, 276, 277, 280, 289, 291, 298, 305, 306, 307, 308, 307, 352, 560, 564, 566, 567, 676
прямой живота 499
прямой живота, задняя пластинка; поверхностная пластинка 538
прямой живота, передняя пластинка 583
сухожилия 525
сухожилия лучевого сгибателя запястья 524
задняя стенка 279, 289, 305
передняя стенка 279, 289, 305, 306, 566
продольная ось 290
Влагалищная
артерия 564, 566, 567, 572, 676
ветвь 567
оболочка 240
оболочка яичка 240, 243, 244, 249, 260
оболочка яичка (отросток) 259
оболочка яичка (париетальная и висцеральная пластинки) 269
оболочка яичка (париетальный и висцеральный листки) 246, 269
оболочка яичка, висцеральный листок 245, 259, 270
оболочка яичка, париетальный листок 245, 248, 259, 260, 261, 270
часть шейки 274, 280, 289, 291, 293
часть шейки; отверстие матки 298
Влагалищное венозное сплетение 675, 676, 677, 706
Влагалищные
ветви 560, 567, 612
складки 202, 274, 280, 289, 306
B-лимфобласт 311
B-лимфоцит 311
Внебрюшинное
поле 99, 100, 102
пространство 227, 228
Внутреннее
анатомическое отверстие матки 279
отверстие мочеиспускательного канала 226, 229, 231, 234, 288, 308
отверстие мочеиспускательного канала (уретры) 200
подслизистое сплетение (майсснерово) 74
ухо 483

Внутренние
грудные артерия и вена 192
грудные вены 174, 192, 312, 499, 538, 617, 619, 646, 663, 702
грудные вены, прободающие ветви 645
женские половые органы 274, 278, 279
межреберные мышцы 195, 500, 501, 534
мозговые вены 410, 624, 628, 629
мужские половые органы 240, 258
подвздошные артерии женщины и их ветви 564
подвздошные лимфатические узлы 326
подвздошные узлы 337, 341, 342, 343, 344, 345, 346, 352, 379, 380
половые органы, диафрагма таза мужчины 258
яремные лимфатические узлы 326
Внутренний
листок 240
сетчатый аппарат (комплекс Гольджи) 68, 69
слой сети лимфатических и кровеносных сосудов слизистой оболочки 80
слой теки 282
сфинктер заднего прохода 10, 93, 94, 277, 298
сфинктер мочеиспускательного канала 232
сфинктер мочеиспускательного канала; надхолмиковый сфинктер 298
сфинктер прямой кишки 117
Внутренняя
грудная артерия 192, 372, 423, 449, 450, 456, 458, 459, 465, 483, 484, 485, 486, 487, 497, 499, 500, 501, 504, 528, 529, 531, 534, 535, 538, 603, 606, 608, 645
грудная артерия и внутренние грудные вены 500
грудная артерия, передние межреберные ветви 534, 538
грудная артерия, передняя кожная ветвь 534
грудная артерия, прободающие ветви 465
грудная вена 450, 451, 501, 604, 648, 664, 697, 698, 666
запирательная мышца 93, 121, 227, 262, 305, 342, 560, 569, 681, 692
затылочная вена 625
зона 219
и наружная запирательные мышцы 258
и наружная подвздошные артерии 679
капсула 493, 494
косая и поперечная мышцы живота 269
косая мышца живота 112, 124, 203, 269, 499, 671
межреберная мышца 499, 533
мозговая вена 625, 627, 634, 635
оболочка 323, 412, 415, 422
оболочка (интима) 412
оболочка фолликула 283
пластинка 632, 636
пластинка теменной кости 151
подвздошная артерия 342, 344, 345, 346, 423, 457, 458, 536, 553, 559, 561, 563, 564, 565, 568, 569, 577, 578, 579, 582, 584, 585, 603, 604, 611, 612, 604, 615, 676
подвздошная артерия мужчины и ее ветви 563
подвздошная вена 337, 342, 563, 582, 585, 605, 615, 616, 617, 623, 665, 666, 675, 676, 677, 681, 682, 705, 706
половая артерия 93, 302, 305, 342, 456, 536, 559, 560, 561, 562, 563, 564, 568, 569, 579, 586, 611, 676
половая вена 93, 563, 605, 666, 675, 676, 681, 682, 705
семенная фасция 240, 243, 244, 245, 249, 259, 260, 269, 270, 247, 248
сонная артерия 21, 26, 27, 147, 172, 385, 388, 400, 423, 462, 463, 464, 465, 466, 467, 468, 470, 471, 474, 478, 479, 487, 489, 492, 603, 604, 605, 630, 638, 640, 642
сонная артерия, каменистая часть 476
сонная артерия, мозговая часть 386, 476, 478, 488, 490
сонная артерия, пещеристая часть 386, 388, 476, 478, 488
сонная артерия, шейная часть 476
эластическая мембрана 412, 415, 416, 417
яремная вена 49, 147, 172, 174, 327, 328, 329, 330, 332, 353, 356, 359, 361, 366, 370, 396, 400, 449, 471, 530, 613, 614, 616, 617, 634, 635, 636, 637, 639, 640, 641, 642, 643, 644, 645, 646, 647, 648, 660, 664, 665, 667
Внутрибрюшинный орган 124
Внутригрудная фасция; париетальная фасция груди 175, 176
Внутридольковые гемокапилляры (синусоидные капилляры) 105
Внутридольковый и междольковый протоки 29
Внутриклеточные секреторные канальцы 68
Внутрилегочные узлы 331, 356, 357, 376
Внутрисегментарные бронхи 187
Внутричерепные вены 616
Вогнутая суставная поверхность на основании черпаловидного хряща 156
Водная гипофаза 185
Водопровод среднего мозга; водопровод мозга 385, 492, 493, 496, 630
Возвратная межкостная артерия 509, 516, 517, 526, 603
Возвратный гортанный нерв 49, 52, 172, 400, 449, 450, 451, 465, 468
Воздухоносные пути 142
Возможное сужение при пересечении мочеточника с яичковыми (яичниковыми) сосудами 226
Вокругдольковая
артерия 108
вена 108
Вокругдольковые вены и артерия 105
Вокругсинусоидный липоцит 108
Вокругузелковый синус 319
Волна перистальтики 67
Волокнистая (рыхлая) соединительная ткань 415, 422
Волокнистый хрящ 478
Волосы 241
Воронка 278, 382, 385, 388, 389, 391, 478, 492
маточной трубы 274, 275, 280, 281, 288, 567, 676
Ворота 318, 319
печени 10, 100, 102
селезенки 138, 320
яичника 274
Воротная
вена 10, 109, 237, 605, 615
вена печени 72, 99, 100, 101, 102, 105, 107, 113, 123, 203, 350, 413, 424, 542, 543, 544, 546, 549, 551, 616, 668, 669, 671, 673, 674, 694, 695, 697, 699, 701, 703, 704, 705
вена печени, левая ветвь 101
вена печени, правая ветвь 101, 694
система 394
Воротные вены гипофиза 386, 390
Воротный синус 318
Ворсинки 81
и крипта тонкой кишки 79
Ворсинчатая ветвь к IV желудочку 625
Вортикозные вены 481, 639
Восходящая
аорта 177
артерия глотки 470
ветвь 456, 457, 559, 577, 579, 584
глоточная артерия 462, 463, 467, 468, 470, 607
кишка 118
нёбная артерия 461
нёбная артерия, миндаликовая ветвь 44, 607
ободочная кишка 9, 11, 74, 77, 82, 84, 85, 87, 88, 90, 91, 92, 96, 124, 126, 131, 132, 133, 137, 138, 140, 348, 537, 553, 554, 555, 673
ободочная кишка (место прикрепления) 122
поясничная вена 204, 330, 617, 622, 623, 665, 697, 705, 666
часть 9, 72
часть аорты; аорта 328, 423, 430, 431, 432, 436, 443, 444, 448, 452, 453, 454, 457, 458, 460, 461, 470, 485, 528, 529, 531, 532, 607
часть петли Генле 200
шейная артерия 453, 457, 465, 483, 485, 486, 487, 497, 573, 575, 603
шейная артерия, поверхностная ветвь 453
Восходящеободочный сфинктер (сфинктер Гирша) 117
Восходящие поясничные вены 660
В-пролимфоцит 311
Всасывание воды 394

Вставочный
диск 439
диск между кардиомиоцитами 439
отдел 116
проток 29, 116
Вторая задняя межреберная артерия 456, 485, 486, 533, 535
Вторичная гемокапиллярная сеть гипофиза 390
Вторичное капиллярное сплетение 391
Вторичные
(пузырчатые) фолликулы (граафовы пузырьки) 282
ворсинки 297
лимфоидные органы 310
сперматоциты 252
Вторичный
(пузырчатый) фолликул 282
(пузырчатый) фолликул перед овуляцией 282
фолликул (граафов пузырек) 295
Второе
[ll] ребро 174, 369, 500
деление мейоза 253
сужение: при пересечении мочеточника с наружными подвздошными сосудами (тазовый отдел) 226
Второй
большой коренной зуб; моляр 38
грудной межреберный нерв 372
малый коренной зуб; премоляр 38
Вторые
большие коренные зубы 39
малые коренные зубы 39
Вход
в гортань 53, 147, 164
в желудок 56
Входящий поток воздуха в месте повреждения плевры 198
Выведение мочи 200
Выделение мочи из почки 216
Выделительный проток 249, 255
железы 17
семенного пузырька 240
Выйные узлы 363
Выносящая клубочковая артериола 219, 220, 223
Выносящие
вены гипофиза 390
канальцы яичка 240, 241, 250, 307
лимфатические сосуды 323
сосуды 218
Выносящий лимфатический сосуд 318
Выпуклая суставная поверхность на пластинке перстневидного хряща 156
Вырезка
верхушки сердца 444
круглой связки 100, 125
лопатки 506
Выстилка маточной трубы 286
Выступ гортани 153, 160, 645
Выступающий позвонок [CVII] 452, 486
Высшие нервные центры 266

Г

Газовый пузырь желудка 177
Гаметный пол 241
Ганглиозная (симпатическая) клетка 403
Гастрин 404
Гастродуоденальная артерия 72, 118, 539, 542, 543, 544, 545, 546, 547, 548, 549, 551, 558, 603, 609
Гастропанкреатическая складка 138
Гастроскопия 67
Гаустры ободочной кишки 9, 82, 83, 84, 87, 88, 89, 125, 127, 128, 129
Гематотестикулярный барьер 253
Гематоцеллюлярные барьеры 421
Гемокапилляр 116, 314
с непрерывной эндотелиальной клеткой и базальной мембраной 418, 420
с фенестрированным эндотелием и непрерывной базальной мембраной 418, 420
Геморрой 95
Генетический пол 241
Гепатоцит 106
Гепатоциты 106
Герминативный центр 321
Гипергликемия 394
Гипоспадия 271
Гипоталамическая
борозда 386, 492
ветвь 490
Гипоталамо-гипофизарная система 391
Гипоталамо-спинномозговой путь 386
Гипоталамус 385, 394, 398, 492
и средний мозг 385
Гипотенар; возвышение мизинца 366
Гипофиз 382, 384, 385, 388, 478, 488, 492, 629, 630
в турецком седле 388
человека 389
Гипофизарная ножка 395
Гипофизотропные гормоны гипоталамуса 392
Гиппокамп 493
Гистология слизистой оболочки носовой полости 148
Главная клетка 68
Главные железы 256
Главный бронх 178, 483
Гладкая
мускулатура 120
мышечная ткань 186, 240
эндоплазматическая сеть 406
Гладкие
миоциты (анастомоз) 417
миоциты в стенке маточной трубы 287
миоциты, между которыми проходят коллагеновые и эластические волокна 412
мышечные клетки 81
Глазная артерия 462, 474, 476, 477, 478, 479, 480, 482, 487, 488, 603
и ее ветви 479, 480
Глазница 151, 482
Глазное яблоко 462
Глазной нерв [Va; V1] 388, 478
Глазодвигательный нерв [III] 385, 478, 489, 495, 496
Глиальные клетки 410
Гликозилирование белка и транспорт гликопротеида в составе секреторных гранул к апикальной цитолемме клетки 398
Гломерулиты 408
Глотка 8, 11, 13, 50, 162, 326, 400, 462, 613, 640
верхняя стенка 316
задняя стенка 37
нижний констриктор глотки 400
носовой и ротовой отделы 147
слизистая оболочка 158
Глоточная
миндалина 50, 51, 145, 150, 152, 310, 315, 316
сумка 316
Глоточно-базилярная фасция 14, 46, 48, 49, 51
Глоточное
лимфоидное кольцо 310
отверстие слуховой трубы 43, 50, 51, 143, 316
сплетение 43, 45, 163, 400, 640, 701
Глоточно-надгортанниковая складка 50
Глоточные
вены 400, 613
ветви 468, 497, 607, 701
железы 26, 50
лимфоидные узелки 50
Глоточный
бугорок 49
карман 50, 316
нерв 465
Глубокая
артерия бедра 423, 456, 576, 577, 578, 579, 580, 582, 583, 584, 585, 587, 588, 603, 691
артерия клитора 560
артерия плеча 423, 457, 484, 498, 502, 503, 504, 506, 507, 508, 509, 603

артерия плеча и задняя артерия, огибающая плечевую кость (анастомоз) 456
артерия полового члена 263, 264, 265, 268, 560, 563
артерия языка 469, 640
артерия, огибающая подвздошную кость 260, 342, 457, 458, 536, 560, 563, 564, 577, 578, 579, 582, 584, 585, 603
вена бедра 615, 617, 682, 683, 691
вена лица 638, 639
вена плеча 613
вена языка 27, 469, 640
вена, огибающая подвздошную кость 563, 564, 615, 617, 665, 666, 682
венозная ладонная дуга 613
ветвь 560, 577, 586, 587, 588, 598, 600
височная артерия 462
дорсальная вена полового члена 227, 259, 263, 264, 265, 563, 570, 675, 691
ладонная венозная дуга 648, 650, 651
ладонная ветвь 502, 519
ладонная дуга 366, 503, 518, 519, 521, 526, 651
наружная половая артерия 456, 578, 579, 582, 584, 576
подошвенная артерия 594, 598, 599, 600, 603
подошвенная дуга 577, 597, 598, 601, 603, 684
подошвенная дуга и ее ветви 597
подошвенная дуга, прободающие ветви 594
поперечная мышца промежности 230, 234, 246, 258, 262, 298, 304, 305
срединная вена локтя 655
средняя мозговая вена 624, 628, 634
ушная артерия 462, 472
часть 23
шейная артерия 457, 483, 485, 486, 497, 535, 573, 603
шейная вена 621, 634

Глубокие
артерии спины 560
артерия и вена, огибающие подвздошную кость 121, 679, 680, 691
вены 613, 614
вены бедра 691, 692
вены верхней конечности 650
вены голени 687, 688
вены головного мозга 628
вены клитора 304
вены ладонной стороны кисти 651
вены плеча 659
вены полового члена 675
вены предплечья 656
височные вены 639
гемокапиллярные сети 319
латеральные шейные узлы 332
лимфатические сосуды верхней конечности 366
лимфатические сосуды и узлы нижней конечности 336
лимфатические узлы 327
лимфатические узлы подколенной области 337
лимфатические узлы шеи 363
лимфатические узлы шеи и подмышечной ямки 369, 370
мышцы шеи 483, 483, 614
околоушные узлы 361, 363
паховые узлы 341, 343, 344, 345, 346, 352
узлы 337, 362
шейные узлы 361, 364, 375

Глубокий
лимфатический сосуд 336, 366
малоберцовый нерв 593, 599, 685
малоберцовый нерв, кожная ветвь 599
мешок промежности 246
решетчатый коллагеново-эластический слой с расположенными в нем кровеносными сосудами 120
сгибатель пальцев 514, 656

Глубокое паховое кольцо 121, 246, 278, 499

Глюкагоноподобный пептид 1 (GLP1) 404

Голеностопный сустав 576

Голова 614

Головка 252
бедренной кости 560, 580, 581
и тело поджелудочной железы 615
и тело полового члена 261
клитора 202, 272, 274, 275, 298, 301, 303, 304, 307, 308, 345
малоберцовой кости 584
поджелудочной железы 10, 71, 90, 112, 113, 114, 115, 118, 122, 134, 203, 543, 549
полового члена 201, 232, 233, 240, 243, 246, 248, 259, 260, 261, 262, 263, 266, 268, 272, 308
полового члена и его крайняя плоть 263
полового члена, венец головки 263
придатка яичка 240, 244, 245, 246, 247, 250, 260, 269

Головной мозг 13, 483
и его оболочки 613

Головчатая кость 525

Голосовая
мышца 156, 159, 162, 163, 166, 168
связка 155, 156, 158, 159, 160, 163, 165, 452
складка 15, 51, 143, 159, 161, 162, 167
складка, щель голосового аппарата; голосовая щель 163
щель 161

Голосовой отросток 154, 155, 158, 159, 160, 163, 165
перстневидного хряща 156

Голосообразование 142

Гонадный пол 241

Гонадотропин-рилизинг-гормон 392

Горизонтальная
часть, нижняя часть 9, 72
щель правого легкого 179, 180, 190, 195

Горизонтальный срез брюшной полости 103

Гормон роста 394

Гормональный пол 241

Гормоны 241

Гороховидная кость 514, 520, 651

Гортанная часть глотки 8, 163, 483

Гортань 142, 159, 326, 461, 483, 613, 614
и трахея 172

Граафов пузырек 284

Гражданский пол 241

Граница между
корковыми мозговым веществом 218
плоским и цилиндрическим эпителием 290

Границы легких и плевры 193, 194

Гранулезные клетки 282

Гранулы
зимогена 68, 116
инсулина в бета-клетках 406
кератогиалины 314
нейросекрета 393

Гранулярная оболочка 631, 632, 636

Гребенчатая мышца 560, 583, 691, 583

Гребенчатые мышцы 429, 431, 432, 434

Гребень 256
мочеиспускательного канала 200, 226, 234
мочеиспускательного канала (уретры) 240

Грибовидные сосочки 8, 15, 16, 17

Грибовидный сосочек 17

Грудина 192, 312, 357, 483, 485, 533, 534, 619

Грудинная
линия 193
часть диафрагмы 174, 312

Грудинные ветви 485, 499, 533, 534, 535

Грудино-ключично-сосцевидная
артерия 461, 462
вена 642
ветвь 465, 468, 641
мышца 22, 25, 174, 195, 359, 362, 369, 396, 461, 462, 483, 613, 641, 644, 645, 646, 647

Грудино-ключичный сустав 613

Грудино-подъязычная мышца 14, 163, 174, 464, 644, 646

Грудино-щитовидная мышца 51, 174, 464, 644, 646

Грудная
аорта 530, 607, 608
аорта и ее ветви 528, 529
грудная вена 605
ветвь 456, 485, 506
клетка 241

клетка в момент выдоха 195
фасция 365
часть 8, 327, 607, 701
часть аорты 604
часть аорты; аорта 57, 58, 192, 328, 356, 457, 458, 459, 460, 528, 529, 531, 532, 533, 535, 538, 574
часть аорты; аорта, бронхиальная ветвь 188
часть аорты; аорта, бронхиальные ветви 532
часть пищевода 528
часть трахеи 142
Грудное аортальное сплетение 451
Грудной
лимфатический проток 325
позвонок 103, 134
позвонок (TI) 486
позвонок (TXII) 193
проток 327, 328, 329, 330, 331, 332, 340, 348, 351, 352, 356, 362, 364, 375, 376, 377, 378, 379, 380, 534
проток, шейная часть 369
Грудные
вены 613, 617, 648
ветви 503, 504
позвонки и ребра 528
узлы, передние узлы 369, 370, 372
Грудоакромиальная
артерия 456, 458, 465, 484, 485, 498, 502, 503, 504, 505, 506, 507, 603, 659
артерия, акромиальная ветвь 465, 498
артерия, грудная ветвь 465
артерия, грудные ветви 372, 498
артерия, дельтовидная ветвь 465, 498, 659
артерия, ключичная ветвь 498
вена 613, 617, 645, 648
Грудоакромиальные артерия и вена 642
Грудонадчревная вена 604, 648, 650
Грудонадчревные вены 368, 505, 613, 617, 618, 666, 698
Грудоспинная
артерия 457, 464, 485, 498, 503, 504, 505, 506, 507, 659
вена 505, 650
Грудоспинной нерв 505
Групповые
лимфоидные узелки 9, 76, 317
лимфоидные узелки; лимфоидная бляшка 310
Группы
лимфатических узлов полости таза и брюшной полости 340
лимфатических узлов, к которым оттекает лимфа от некоторых внутренних органов 326
Грушевидная мышца 307, 336, 559, 560, 562, 563, 568, 584, 586, 587, 681, 683, 692
Грушевидный карман 15, 53, 161, 162, 163
Грыжевая полость 59
Губная поверхность 35
Губные железы 8, 23, 26, 27
Губчатая
оболочка 234
часть 227, 233, 246, 308
часть мочеиспускательного канала (уретры) 240
Губчатое
вещество; трабекулярное вещество 312, 620
тело полового члена 240, 241, 243, 246, 261, 262, 263, 264, 265, 307, 308
тело полового члена; луковица полового члена 268
Губчатый слой 292, 297
Губы рта 8

Д

Два дня до имплантации 296
Двенадцатиперстная кишка 9, 11, 62, 65, 66, 71, 72, 74, 101, 111, 113, 115, 117, 118, 119, 120, 122, 123, 134, 135, 136, 138, 140, 348, 351, 537, 546, 553, 554, 555, 668, 671
ампула; луковица 70, 71, 73
верхняя часть 61, 70, 71, 73, 110, 112, 114, 132, 203
восходящая часть 71, 90, 112, 114, 203
горизонтальная часть; нижняя часть 70, 71, 73, 77, 110, 112, 114, 128, 132, 203, 550
контрастирование барием 73
мышечная оболочка 110
нисходящая часть 70, 71, 73, 90, 110, 112, 114, 137, 203, 206, 209
передняя стенка 110
Двенадцатиперстно-кишечное вдавление; дуоденальное вдавление 100
Двенадцатиперстно-тощекишечный изгиб 9, 71, 72, 74, 129, 132
Двенадцатое [XII] ребро 205
Движение крови
в сердце 443
по венам 619
по синусам твердой оболочки головного мозга 634, 635
Двубрюшная мышца 462, 464
заднее брюшко 14, 23, 48, 49, 50, 172, 362
переднее брюшко 14, 21, 23, 24, 28, 46, 172, 359, 362, 645, 646
Двуглавая мышца
бедра 336, 337, 587, 590, 591
бедра, длинная головка 586, 687, 692
плеча 366, 370, 505, 507, 510, 512, 514, 656, 659
плеча; сухожилие 659
Девственная плева 272, 274, 303, 306
Действие различных гипофизарных гормонов на органы мишени и механизмы обратной связи, регулирующие их секрецию 394
Деление
долевых бронхов в легких человека 173
печени на доли сегменты 104
плечевой артерии 512
Дельта-клетка 405
Дельтовидная
ветвь 456, 464, 485, 503, 504, 506, 507
мышца 507, 659, 365
область 367
Дельтовидно-грудная борозда 649
Дельтовидно-грудные узлы, подключичные узлы 369, 373
Дельтовидные ветви 507
Дендриты 387
Дентин 8, 32, 41
Дентинные трубочки, в которых располагаются отростки одонтобластов 34
Десмосома 68, 69, 185
Десмосомы 439
Десна 8, 32, 33, 36, 37
альвеолярная часть 35
губная поверхность (верхняя челюсть) 35
небная поверхность 28
преддверная поверхность 28
пришеечная часть 35
щечная поверхность (верхняя челюсть) 35
язычная (небная) поверхность (верхняя челюсть) 35
Десневая борозда 35, 43
Десневой
карман 35
край 35, 43
сосочек 33, 35, 43
Десны 461
верхней и нижней челюстей 35
Децидуальная оболочка 297
Децидуальные вены 297
Диафрагма 53, 55, 59, 61, 98, 112, 121, 103, 118, 129, 133, 195, 196, 197, 203, 204, 206, 209, 328, 330, 331, 341, 344, 345, 352, 354, 355, 357, 358, 402, 449, 453, 483, 528, 499, 501, 528, 531, 537, 538, 615, 667, 671, 679, 698
седла 478
таза 276
турецкого седла 388
левая ножка 330, 565
правая ножка 330, 565
реберная часть диафрагмы 662
сухожильный центр 57, 662
Диафрагмальная
плевра и перикард 192
поверхность 10, 64, 180, 320

Диафрагмальное сужение 8
Диафрагмально-ободочная связка 61, 137
Диафрагмально-пищеводная связка 56
Диафрагмально-селезеночная связка 118, 205
Диафрагмальные
верхние (перикардиальные) лимфатические узлы 326
лимфатические узлы 326
Диафрагмальный
нерв 174, 192, 312, 358, 449, 451, 641, 642, 646
нерв, перикардиальная ветвь 449
Дивертикул
подвздошной кишки 9, 76
промежуточного мозга 395
Ценкера 59
Дивертикулез толстой кишки 97
Дивертикулы
ампулы 255
пищевода 59
Диплоические вены 624, 636
Диплоэ 632, 636
Диск I (изотропный диск) 439
Диск А (анизотропный диск) 439
Дисковидные везикулы 229
Дистальная
поверхность 32, 35
фаланга 525
часть 389
часть гипофиза 382
часть канальца нефрона 222, 223
Дистальный
извитой каналец 219
корень (моляр II) 34
отдел нефрона 200
прямой каналец 200, 219
Дифференцированные клетки (зрелые) 311
Дифференцирующаяся сперматида 253
Дифференцирующиеся клетки 311
Диффузная лимфоидная ткань 316
Длина
почки 212
тела 241
Длинная
головка 587
головка двуглавой бедра 560
ладонная мышца 510
малоберцовая мышца 593, 687
мышца спины 134
мышца, отводящая большой палец кисти 510, 515, 516, 517
приводящая мышца 582, 691
связка 527
Длинные
задние ресничные артерии 479, 480, 481
и короткие ресничные артерии 462
Длинный
грудной нерв 369, 505
лучевой разгибатель запястья 515, 517
разгибатель большого пальца кисти 516, 517
разгибатель большого пальца стопы 599
разгибатель пальцев 593
сгибатель большого пальца кисти 510, 512, 513, 514
сгибатель большого пальца стопы 589, 687
сгибатель пальцев 589, 687
Дно
желудка 9, 55, 61, 62, 64, 65, 66, 69, 531, 667
желчного пузыря 10, 99, 102, 109, 113, 124, 128, 109, 125
матки 202, 228, 274, 279, 280, 288, 290, 298, 567
матки; продольный мышечный слой 294
мочевого пузыря 201
преддверия рта 35
пузыря 226, 227, 228, 230, 231, 258
Добавочная
боковая подкожная вена ноги 689
железистая (слизистая) клетка 68
латеральная подкожная вена руки 648, 655
околоушная железа 8, 22, 23, 24
поджелудочная железа 10
подкожная вена ноги 682, 683
полунепарная вена 330, 530, 614, 660, 661, 662, 663, 665, 666, 667, 698, 702
Добавочные хрящи носа 144
Добавочный
мышечный пучок 48
нерв (XI) 21, 49, 172, 359, 489, 646
проток поджелудочной железы 71, 110, 113, 114
Долевой бронх 181
Долевые
бронхи и доли легкого 142
и сегментарные бронхи 143, 453
Доли простаты 240
Долька 142
тимуса, строение и кровоснабжение 313
Дольки
(конусы) придатка яичка 240
печени 10, 107
придатка яичка; конусы придатка яичка 245, 250
тимуса 310
яичка 201, 240, 245, 249, 250
Доля 310
Дополнительный дренаж синусов твердой оболочки головного мозга 634, 635
Дорсальная
артерия клитора 560, 564
артерия лопатки 456, 485, 498, 506
артерия носа 462, 465, 471, 479, 480, 482, 603, 638
артерия полового члена 259, 260, 263, 264, 265, 560, 563, 570
вена, ветвь 621
латеральная кожная ветвь 534
лопаточная вена 613
панкреатическая артерия 544, 548, 549, 558
Дорсальное ядро гипоталамуса 386
Дорсальные
артерия и вена клитора 276
вены языка 640
ветви 469
пястные вены 648
Дорсальный нерв
клитора 93, 302
полового члена 260, 570
полового члена (афферентные соматические нервные волокна) 266
Дренаж околоносовых пазух черепа 150
Дуга
аорты 51, 57, 58, 176, 177, 354, 358, 408, 409, 413, 427, 428, 432, 434, 440, 444, 449, 451, 452, 453, 454, 455, 456, 458, 459, 460, 461, 470, 484, 487, 528, 529, 530, 531, 532, 606, 607, 608, 617
аорты и ее ветви 460
верхнего века 480
грудного протока 327
нижнего века 480
перстневидного хряща 51, 154, 155, 157, 158, 160, 169
Дуговые
артерии 215, 218, 540
артерия и вена 217
вены 212, 218, 672, 686
Дугообразная
артерия 212, 576, 577, 594, 599, 600, 601, 672
линия 121, 124, 499
Дугообразное ядро 386
Дугообразный гребень 154, 155
Дуоденальная ветвь 544
Дуоденальные
вены 694
ветви 545, 609
Дыхательная
бронхиола 187, 188
бронхиола (1-го порядка) 186
бронхиола (2-го порядка) 186

бронхиола (3-го порядка) 186
область 142
система 142, 143
Дыхательные
(респираторные) бронхиолы I порядка 142
(респираторные) бронхиолы II порядка 142
(респираторные) бронхиолы III порядка 142
мышцы 195
Дыхательный альвеолоцит (клетка I типа) 185

Ж

Жгутик 252
Жевательная
артерия 22, 23, 26, 27, 35, 36, 37, 462, 471, 472, 464
мышца, глубокая часть 44, 48
мышца, поверхностная часть 44, 48
фасция 23, 27
Жевательные мышцы 462
Жевательный нерв 638
Железистая
паренхима 240
ткань 240
Железистые
ветви 470
клетки 397
Железы 186
желудка 9, 63
матки 292
пищевода 53, 54
рта 8
трахеи 165, 170, 171
шейки (железы Набота, овоциды) 293
Желобовидные сосочки 8, 15, 16, 17, 21
Желтое тело 274, 280, 281, 282, 283, 408
(после менструации) 283
беременности 295
в стадии расцвета 295
Желточная
гранула 285
оболочка 285
Желтые тела 282
Желудок 9, 11, 53, 62, 64, 77, 90, 101, 115, 117, 119, 136, 140, 103, 116, 118, 134, 137, 138, 206, 237, 326, 351, 355, 537, 542, 546, 549, 553, 615, 667, 668
большая кривизна 61, 70, 124, 137
задняя стенка 134, 137
кардиа; кардиальная часть 57, 61
контрастирование барием 70
малая кривизна 61, 70
передняя стенка 134
привратниковая (пилорическая) часть 71, 132, 134
угловая вырезка 70
Желудочек
гортани 143, 159, 161, 162
сердца левый 607, 608
сердца правый 608
Желудочная
поверхность 320
ямочка 68
Желудочное вдавление 100
Желудочно-диафрагмальная связка 118
Желудочно-ободочная связка 118, 124, 125, 136, 137, 138, 543
Желудочно-сальниковые
левые лимфатические узлы 326
правые лимфатические узлы 326
узлы левые 350
узлы правые 350
узлы правые/левые 351, 377
Желудочно-селезеночная связка 61, 118, 122, 132, 137, 138, 320
Желудочные
левые и правые лимфатические узлы 326
левые лимфатические узлы 326
поля 9, 63
правые лимфатические узлы 326
узлы левые 349, 350, 375
узлы правые/левые 351, 377
ямочки 9, 63
Желудочный ингибирующий полипептид 404
Желчевыводящие пути 117
Желчепузырная вена 615
Желчепузырный узел 326
Желчно-пузырная
артерия 99, 101, 115, 542, 544, 546, 551, 558, 609
вена 542, 673, 694, 703
Желчно-пузырный узел 349, 351, 377
Желчные междольковые протоки 107
Желчный
капилляр 106, 108
междольковый проток 108
проток 106
пузырь 10, 11, 61, 72, 90, 98, 99, 100, 101, 107, 111, 115, 132, 134, 137, 138, 109, 326, 542, 546, 553
пузырь и двенадцатиперстная кишка 110
пузырь и желчные протоки 109
пузырь, серозная оболочка 109
пузырь, воронка желчного пузыря 110
пузырь, дно желчного пузыря 110
пузырь, тело желчного пузыря 110
пузырь, шейка желчного пузыря 110
Женская
наружная половая область 303
половая область 274
половая система 276
промежность, женская половая область, луковица и железы преддверия 304
Женские
наружные половые органы и промежность 302
половые органы 274
половые органы, сагиттальный распил 277
Женский
мочевой пузырь 228
мочевой пузырь и мочеиспускательный канал (уретра) 234, 235
мочеиспускательный канал; женская уретра 200, 202, 231, 234, 235, 275, 277, 298, 305, 307
пол 308
Живот 241, 331
Жидкость граафова пузырька 281
Жировая
зона 37
капсула 204, 208, 209, 210, 218
капсула и ее лимфатические сосуды 217
клетчатка 56
ткань 394, 405
Жировое тело щеки 8, 24, 25, 27, 36, 37

З

Z-линия 439
Z-образная линия – граница слизистой между оболочками пищевода и желудка 56
Забрюшинное пространство 120, 123, 140, 209
Завитковые артерии 265
Завиток сердца 427, 440, 441
Заглоточные
лимфатические узлы 326
узлы 375
Задневерхушечная вена 455
Заднее
брюшко двубрюшной мышцы 462
внутреннее позвоночное венозное сплетение 452, 620, 621, 622, 620, 622, 636, 642
продырявленное вещество 386, 489
средостение 452
ядро гипоталамуса 386
Заднелатеральная вена продолговатого мозга 626
Заднелатеральный пучок 338
Заднемедиальные центральные артерии 490, 494

Заднепроходной канал 10
Заднепроходно-кожная линия; анально-кожная линия 93, 94
Заднепроходно-копчиковое тело, заднепроходно-копчиковая связка 298
Заднепроходные
заслонки; анальные заслонки 10, 94
синусы; анальные синусы 10, 94
столбы; анальные столбы 10, 93, 94
Заднепроходный
гребень; анальный гребень 93, 94
канал; анальный канал 92, 93
Заднесрединная вена продолговатого мозга 626
Задние
большеберцовые вены 336, 614, 682, 683, 684, 687, 688, 693
вены левого желудочка 701
губные ветви 564
латеральные носовые артерии 474
межреберные артерии 58, 459, 485, 528, 531, 532, 533, 534, 535, 575, 603
межреберные артерии [VII–XII] 608
межреберные артерии [VIII–XI] 458
межреберные артерии, бронхиальные ветви 532
межреберные артерии, спинномозговые ветви 603
межреберные вены 330, 619, 621, 661, 662, 663, 664, 665, 666, 667
мошоночные вены 675
мошоночные ветви 563
отрезки ребер 177
поперечные вены продолговатого мозга 626
ресничные артерии 479
решетчатые ячейки 150
ушные артерия и вена 642
Задний
базальный сегмент [CX] 182, 183
базальный сегментарный бронх 173
базальный сегментарный бронх [БХ] 169, 170
большеберцовый узел 336
венозный сток 624
канатик 574
кожный нерв бедра 690, 692, 508
кожный нерв плеча 657, 658
кожный нерв предплечья 508, 524, 652, 657, 658
конец 320
край 181
край пластинки щитовидного хряща 43
край яичка 240
левый латеральный сегмент; сегмент [II] 10, 104
межхостный нерв предплечья 516, 523
наклонный отросток 488
отросток; основной отросток 145
правый латеральный сегмент; сегмент [VII] 10, 104
правый медиальный сегмент; сегмент (VIII) 10, 104
проход 10, 232, 272, 277, 301, 302, 303, 304, 338, 569
реберно-диафрагмальный синус 177
рог 574
сегмент 225
сегмент [CII] 182, 183
сегмент; хвостатая доля; сегмент [I] 10, 104
сегментарный бронх 173
сегментарный бронх [БII] 169, 170
столб складок 274
Задняя
артерия, огибающая плечевую кость 457, 484, 485, 498, 503, 504, 506, 508
артерия, огибающая плечевую кость, кожная ветвь 658
большеберцовая артерия 336, 413, 423, 576, 577, 589, 590, 591, 592, 595, 596, 597, 598, 600, 603, 604, 614, 684, 687, 688
большеберцовая артерия, медиальные лодыжковые ветви 603
большеберцовая артерия, пяточные ветви 600
большеберцовая вена 614, 616
большеберцовая возвратная артерия 591, 592
большеберцовая мышца 589
вена 455
вена левого желудочка 445
вена мозолистого тела; дорсальная вена мозолистого тела 627
вена, огибающая плечевую кость, кожная ветвь 658
верхняя альвеолярная артерия 471, 472
верхняя панкреатодуоденальная артерия 539, 544, 545, 547, 548, 549, 551, 558
ветвь 514, 528, 534, 574, 609
ветвь левого желудочка 445, 446
височная артерия 491
височная диплоическая вена 624
возвратная артерия 496
глубокая височная артерия 471
грудная стенка 331, 696
губа 274, 289, 306
доля 391
доля гипофиза 382, 394, 395
дугообразная вена голени 693
желудочная артерия 544, 547, 609
и передняя большеберцовые возвратные артерии 576
и передняя верхние панкреатодуоденальные артерии 603
корешковая артерия 535, 573, 574
корешковая вена 623, 660
крестообразная связка 595
лестничная мышца 359, 504, 531, 667
локтевая область 367
межжелудочковая борозда 427, 428, 440, 442
межжелудочковая ветвь 445, 446, 607, 701
межкостная артерия 509, 513, 514, 515, 516, 517, 523, 525, 526, 529, 534, 574
межреберная артерия, дорсальная ветвь 534
межреберная артерия, коллатеральная ветвь 529
менингеальная артерия 462, 468, 488
мозговая артерия 385, 388, 476, 483, 487, 492, 493, 494, 495, 496, 603
мозговая артерия, посткоммуникационная часть; сегмент P2 488, 489
мозговая артерия; предкоммуникационная часть; сегмент P1 488, 489
нижняя мозжечковая артерия 476, 483, 488, 489, 490, 491, 495, 496, 497
ножка 494
носовая ость 43
область плеча 367
область предплечья 367
перстнечерпаловидная связка 159, 165
перстнечерпаловидная мышца 52, 156, 159, 163, 164, 165, 166, 167, 168
перстнечерпаловидная связка 159, 165
поверхность 154, 207, 208, 209, 211, 212, 540
поверхность пластинки перстневидного хряща 156
поверхность простаты 240
полулунная заслонка; невенечная заслонка 433, 436, 438, 444, 448
прободающая ветвь 601
продольная связка 51, 622, 623
решетчатая артерия 474, 479, 480, 482
сегментарная артерия 455
сегментарная базальная артерия 455
слепокишечная артерия 551, 553, 554, 559
соединительная артерия 462, 385, 388, 476, 477, 487, 488, 489, 490, 496, 603, 605
сосочковая мышца 430, 431, 432, 433, 435, 436, 442
спайка губ 274, 301, 303
спайка; эпиталамическая спайка 492
спинномозговая артерия 575, 603
спинномозговая артерия (анастомоз) 573
спинномозговая вена 623
срединная линия 194
створка 430, 438
стенка 9, 274
стенка глотки 43
стенка живота и левой половины грудной полости 614
стенка кармана Ратке (промежуточная доля гипофиза) 395
теменная артерия 491
ушная артерия 462, 463, 464, 465, 467, 471, 473, 475, 638, 641
ушная артерия; затылочная ветвь 641

ушная вена 613, 634, 637, 641, 643
ушная мышца 464, 475
часть диафрагмы 528
часть межреберья 331
часть печени; хвостатая доля 10
боковые и часть передней стенок брюшной полости 615
Закладка
молочного зуба 41
постоянного зуба 41
Закрытое кровообращение 321
Замена молочных зубов постоянными 40
Занижнечелюстная вена 27, 471, 613, 634, 635, 638, 639, 641, 642, 643, 645, 646, 647
Запилорические лимфатические узлы 326
Запирательная
артерия 260, 277, 305, 342, 456, 536, 559, 560, 561, 562, 563, 564, 568, 569, 571, 572, 577, 578, 579, 583, 584, 603
артерия, вертлужная ветвь 581
артерия, задняя ветвь 581
артерия, задняя ветвь, ветвь вертлужной впадины 579
артерия, лобковая ветвь 603
вена 666, 681, 682
ветвь 560
ветвь (Анастомоз между нижней надчревной артерией и запирательной артерией) 562
мембрана 258, 304, 562, 583
мышца 559
Запирательное отверстие 568
Запирательные
артерия и вена 121, 246
вены 342, 563, 583, 571, 572, 615, 617, 675
узлы 342, 352
Запирательный
канал 562, 569, 583, 681
нерв 121, 260, 277, 305, 342, 583, 681
нерв, кожная ветвь 689, 690
Запястная ладонная сеть 526
Заслепокишечные узлы 351, 378
Заслонка
венечного синуса 431, 444, 448
ладьевидной ямки 261
нижней полой вены 431, 448
овального отверстия 434
Затылочная
артерия 462, 463, 464, 465, 467, 470, 471, 473
артерия, задняя ветвь 467
артерия, затылочные ветви 464
артерия, нисходящая ветвь 464, 471
артерия, ушная ветвь 465
вена 634, 635, 636, 637, 643, 645, 646, 647
диплоическая вена 624
доля 491, 631
доля полушария большого мозга 483
эмиссарная вена 634, 635, 636
Затылочно-лобная мышца 25
Затылочные
артерия и вена 641, 642
сосуды 25
узлы 359, 360, 361, 363
Затылочный
мыщелок 147, 636
рог; задний рог 630
синус 488, 621, 625, 630, 633
Зачаток
акросомы 252
бульбоуретральных желез или больших вестибулярных половых желез 242
половой железы 242
простаты 242
Звездчатая венула 217
Звездчатые вены 218
Звездчатый макрофагоцит 108
Зев 8
Зернистая эндоплазматическая сеть 68, 69, 406
в базальной части клетки 116
Зернистый лютеоцит 408
Зерновидный кряж 157, 159, 160, 165
Зона
контакта ворсинок 297
перехода пищевода в желудок 53, 55, 56
соприкосновения (прилегания) нисходящей ободочной кишки (позже нисходящей ободочной кишки) 205
Зоны соприкосновения желудка с внутренними органами 64
Зрелые фолликулы и желтые тела, разрез яичника 283
Зрелый яичниковый фолликул 283
Зрительный
канал 488
нерв [II] 385, 386, 388, 478, 479, 480, 481, 489, 630
перекрест 385, 386, 478, 489, 492
тракт 385, 387, 462, 624
Зуб 34, 35
Зубная альвеола 30, 34, 41
Зубной сосочек 41
десневой сосочек 34
Зубные
ветви 471
сосудисто-нервные пучки 34
Зубо-десневые волокна 34
Зубо-челюстной сегмент 34
Зубчатая линия 93
Зубы 8, 31
верхней и нижней челюстей 30, 462
верхней челюсти 30
верхней челюсти, передняя (медиальная) поверхность 38
верхней челюсти, язычная поверхность 38
нижней челюсти, передняя (медиальная) поверхность 38
нижней челюсти, язычная поверхность 38

И

Извитые
почечные канальцы 218
семенные канальцы 240
Изгиб подвздошной кишки 129
Изгибы: верхний, задний, передний 240
Изменение
границ плевры при вдохе и выдохе 196
механики дыхания при пневмотораксе 198
эпителия слизистой оболочки матки до и во время пубертатного периода 293
Изменения
маточных желез в течение овариально-менструального цикла 293
надчревного угла при выдохе и при вдохе 196
Икроножная
артерия 692, 688
мышца 336, 337
мышца, латеральная головка 590, 591, 592, 687
мышца, медиальная головка 590, 591, 688
Икроножные артерии 587, 588, 590, 591, 592, 687
Икроножный нерв 686
Илеоцекальная складка 89, 92, 126, 128, 129,
Илеоцекальный клапан (баугиниева заслонка) 117
Имплантированный зародыш 295
Ингибирующие гормоны 392
Ингибирующий
гормон (фактор) меланостимулирующего гормона (меланостатин) 392
гормон (фактор) пролактина 392
гормон гормона роста (соматостатин) 392
Индифферентная половая железа 241, 307
Интердигитации 439
Интермедиоциты 389
Интерстициальные клетки (клетки Лейдига) 252
Интерстициальная клетка яичка (клетка Лейдига) 406
Интерстициальное пространство 421
Интерстициальные эндокриноциты (клетки Лейдига) 240
Интима 415

Интрафолликулярный протеолиз коллоида на поверхности тироцита, пиноцитоз и интрацеллюлярный транспорт тиреоидных гормонов (дополнительный вариант гормоногенеза) 398
Инфрапапиллярный сфинктер 117
Инфраренальный отдел брюшной аорты 220
Источники развития женских половых органов 307
Источники развития мужских половых органов 241
Исчерченный проток 29

К

К воротной вене печени 678
Камбаловидная мышца 336, 589, 590, 591, 592, 687, 688
Каменистая
  вена 626, 627
  часть 476, 477
Каменисто-затылочный синхондроз 50
Камеры сердца 430
Канал
  Гаринга 106
  желудка 9
  корня зуба 32, 34
  нижней челюсти 31, 37, 471
  привратника 9, 62
  шейки матки 202, 274, 279
  шейки матки, пальмовидные складки 280
  шейки матки, продольная ось 290
Каналец
  мезонефроса 271
  первичной почки 238
  предпочки 238
Канальцы и клубочек окончательной почки 238
Канатиковая часть 240
Капилляр 185, 224, 252, 403, 408, 409, 417
  клубочка 222
Капиллярная сеть
  (капилляры) 416
  верхней половины тела 424
  клубочка 223
  коркового вещества 313
  легких 424
  межальвеолярной перегородки 188
  мозгового вещества 313
  нижней половины тела 424
Капилляры 412, 414, 421
  в соединительнотканной оболочке 417
  коронарной артерии 358
  островков 405
Капсула 318, 389, 408, 410
  височно-нижнечелюстного сустава 462
  клубочка (капсула Шумлянского – Боумена) 218
  перстнещитовидного сустава 157
  тимуса 313
  фиброзная оболочка 318
Капсулы почки 209
Капсулярные вены 218, 540
Кардиа; кардиальная часть 55, 62, 66, 605, 669
Кардиальная
  вырезка 9
  петля (петля Гельвеция) 117
  розетка со стороны желудка 55
  розетка, четко видна зубчатая линия 55
  часть (кардиа) 9
Кардиальное
  лимфатическое кольцо (непостоянное) 355
  отверстие 9, 122, 132
Кардиальные лимфатические узлы 326
Кардинальная связка; поперечная связка шейки 288
Кардинальные связки 274
Кардиодиафрагмальный синус 177
Кардиомиоцит 439
Кардиомиоциты 439
Кардия 56
Карман Ратке 395
Карманы и углубления брюшинной полости и таза мужчины 135
Каротидные синусы 408
Каротидный гломус (интеркаротидное тельце) 408
Каудальная
  вена ножек мозжечка 626
  гонадная связка 242
Каудальный отдел 241, 307
Квадратная
  доля 10, 100, 102
  доля печени 125
  мышца бедра 336, 559, 560, 586, 692
  мышца подошвы; добавочный сгибатель 684
  мышца поясницы 206, 344, 560
Квадратный пронатор 510, 513, 514, 521, 525, 651
Киль трахеи 171, 173, 452
Кисточковая артериола 321
Кишечная
  артерия 75
  вена 75
  поверхность; задняя поверхность 280
Кишечник 126, 127
  в брюшной полости 133
Кишечные
  сосуды 133
  ворсинки 9, 12, 74, 79, 317
  железы 79, 81, 86
  железы (крипты) 9
  железы толстой кишки 91
  крипты 9
  стволы 327, 329, 341, 344, 351, 352, 377, 378
Кишечный ствол 340, 377
Клапан 322, 323
  аорты 425, 426, 434, 438, 441, 444, 448
  аорты, задняя полулунная заслонка, невенечная заслонка 430
  аорты, левая полулунная заслонка, левая венечная заслонка 430
  аорты; левая, задняя и правая полулунные заслонки 452
  в лимфатическом сосуде 318
  легочного ствола 425, 426, 432, 438, 441, 444, 448
Клапаны
  легочного ствола и аорты 436
  сердца 435, 438
Классическая печеночная долька 105
Клетка
  I типа 409
  II типа 185, 409
  наружной части капсулы клубочка 220
  накапливающая жир 106
Клетка-предшественница
  В-лимфоцитов 311
  Т-лимфоцитов 311
Клетки 324
  Купфера 106
  Панета 81
  паракломерулярного комплекса (клетки Гурмагтига) 220
  собирательной трубочки 222
  стромы 282
Клеточные
  микроворсинки 69
  микроворсинки 68
Клеточный островок 297
Клинико-морфологические зоны простаты 256
Клиническая
  коронка 34
  шейка 34
Клинически важные вены нижней конечности 693
Клинический корень 34
Клиновидная
  кость 51, 151, 395
  кость, большое крыло 151, 472
  кость, малое крыло 151
  пазуха 51, 143, 145, 149, 150, 151, 478
  часть; горизонтальная часть; сегмент M1 490

Клиновидно-каменистая щель 478
Клиновидно-нёбная артерия 462, 472, 474
Клиновидно-решетчатое углубление 145
Клиновидно-теменной синус 629, 630, 633, 635
Клиновидный
бугорок 15, 51, 52, 159, 162, 166, 167
бугорок; клиновидный хрящ 50
хрящ 142, 159, 165
Клитор 241, 274, 276, 277, 298, 302, 306, 307, 308, 564
Клубочек и воронка первичной почки 238
Клубочки 218
Клубочковая зона 404
Клубочковые
капилляры 417
кровеносные капилляры 220
Клык 30, 33, 36, 38, 39, 40, 42
Клыки 8, 39
Ключично-плечевая мышца 505, 507
Ключичный отросток 484
Ключица 174, 177, 370, 449, 486, 498, 507, 647, 659
Ключичная вены 456, 485, 504
КОЕ-Б 311
КОЕ-ГМ 311
КОЕ-Гн 311
КОЕ-ГнЭ 311
КОЕ-М 311
КОЕ-МГЦ 311
КОЕ-МГЦЭ 311
КОЕ-Э 311
КОЕ-Эо 311
Кожа 28, 37, 94, 125, 240, 241, 260, 261, 262, 263, 269, 270, 247, 613
(Эрогенные зоны) 266
височной, лобной и теменной областей 462
затылка 462
и бедра 576
и височной, теменной и затылочной областей головы 613
и живота 528
и задней поверхности голени 576
и области спины и задней брюшной стенки 537
и передней поверхности голени 576
и подбородка 462
и промежности 560
латеральной части подошвы 576
лица 461
медиальной части подошвы 576
области коленного сустава и верхнего отдела голени 576
передней брюшной стенки 560
тыла, медиального и латерального краев стопы 576
ягодичной области 560
Кожная зона 93
Коленная суставная сеть 577, 592, 691
Коленный
и голеностопный суставы 576
сустав 576, 576
Колено 494
мозолистого тела 462
Коллагеновые
волокна 415, 422
фибриллы 322, 393
Коллапс легкого 198
Коллатеральная вены 533, 535
Коллоид, содержащий гормоны щитовидной железы 397
Колоноскопия 96, 96, 97
Кольцевая связка 171
Кольцевые связки; связки трахеи 157, 158, 160, 165, 170, 171
Комиссуральные створки 435
Компактный слой 292, 297
Комплекс Гольджи 185, 387
Компьютерная томография брюшной полости 134
Конец фазы
пролиферации(14-й день) 293
секреции (22–28-й дни) 293
Конечная часть 9
подвздошной кишки 125
Конечное сосудистое русло 414
Конечности 241
Конечные ветви наружной сонной артерии 471
Конечный мозг
височная доля 629
лобная доля 629
Конические сосочки 15, 16
Конский хвост 620
Констрикторы (сжиматели) глотки 45
Констрикторы глотки 462
Контакт
перицита 418
терминали аксона нейросекреторного нейрона гипоталамуса с кровеносным капилляром нейрогипофиза 393
Контур почки 236
Конусовидные сосочки 8
Концевой участок хвоста 252
Копчик [копчиковые позвонки Col – ColV] 95, 232, 298
Кора надпочечников 383
Корень
брыжейки ободочной кишки 129
брыжейки тонкой кишки 89, 90, 92, 112, 118, 122, 128, 129, 130, 131, 132, 203
зуба 8, 32, 33
зуба (моляр III) 34
левого легкого 177
полового члена 201, 240, 247
правого легкого 177
языка 8, 15, 18, 53, 147, 162, 164
Корешки
спинномозговых нервов и оболочки спинного мозга 560
шейных спинномозговых нервов 483
Корковое
вещество 219, 310, 313, 318, 402, 403
вещество и мозговое вещество почки 212, 214, 215
вещество надпочечника 394
вещество почки 201, 209, 212, 213, 214, 215, 217, 672
вещество яичника 274
Корни легких 177
Коронка зуба 8, 32, 33
Короткая
головка 587
ладонная мышца 510
мышца, отводящая большой палец кисти 520, 524, 651, 656
связка 527
Короткие
желудочные артерии 543, 544, 547, 549, 558, 609, 669
желудочные вены 615, 668, 669, 694, 699, 703
задние резечные артерии 479, 480, 481
мышцы спины 534
Короткий
гемокапилляр 417
и длинный лучевые разгибатели запястья 517
лучевой разгибатель запястья 510, 515, 516, 517
разгибатель большого пальца кисти 515, 516, 517, 523
разгибатель большого пальца стопы 599
разгибатель пальцев 599
сгибатель большого пальца кисти 520, 651, 656
сгибатель большого пальца стопы 688
сгибатель пальцев 595, 597, 684
Корпус придатка яичка; влагалищная оболочка яичка, висцеральный листок 248
Коррозионный препарат сосудов почки 225
Кортикальная гранула 285
Кортикотропинрилизинг-гормон (фактор) (кортиколиберин) 392
Косая
линия 153, 160
пазуха перикарда 451
часть 166
черепловидная мышца 52, 156, 159, 163, 164, 165, 168
черепловидная мышца, надгортанно-черепловидная часть 164
щель 179, 180, 181, 190, 191, 194, 195
Кости 576
Костная перегородка носа 151

Костный
лабиринт 21
мозг 310, 312
Кость 32, 33
Косые
волокна 9
мышцы 560
мышцы живота 560
Котиледон 297
Краевая
артерия мозолистого тела 476
артерия ободочной кишки; околоободочная артерия; краевая дуга ободочной кишки 552, 553, 555, 556, 558
вена ободочной кишки 694
ветвь к намету 477
ветвь нижней челюсти (лицевого нерва [VII]) 28
Краевой синус 297, 319, 630, 633
Край
надгортанника 156
овальной ямки 430, 431, 432
языка 8, 27
Крайняя
плоть клитора 274, 301
плоть полового члена 240, 243, 247, 261, 262, 263, 268
Краниальный отдел 241, 307
Красная пульпа 321
Красное ядро 385, 386, 496
Красный костный мозг 310
Краткий обзор вен стенки туловища 666
Кремастерная артерия 560, 570
Крестец
[крестцовые позвонки SI – SV] 560, 623
мыс 228
Крестообразная часть фиброзного влагалища 651
Крестцово-бугорная связка 307, 562, 568, 692
Крестцовое
венозное сплетение 617, 679, 682
сплетение 536, 585, 691
Крестцово-остистая связка 562, 568
Крестцово-подвздошное сочленение 559
Крестцово-подвздошный сустав 288, 615
Крестцовые
лимфатические узлы 326
узлы 341, 342, 343, 344, 345, 346, 352, 379
Крестцовый
изгиб 10
канал 563
отдел 266
Крипты 79
Крипты миндалины 316
Кристаллы
Рейнке 406
тестостерона в клетке Лейдига 406
эстрогена в фолликулярных клетках 407
Кровеносные
и лимфатические сосуды и их взаимоотношения с нефронами и канальцами в корковом и мозговом веществе почки 217
и лимфатические сосуды мочеточника 217
капилляры 318, 389, 397, 410
капилляры, окружающие лимфатический узелок 318
сосуды 282, 396, 415, 422
сосуды полового члена 570
сосуды полового члена и семенного канатика 570
сосуды щитовидной железы 400
сосуды яичника 281
Кровеносный
капилляр 81, 189, 324, 387, 393, 405
посткапилляр 322
сосуд 282
Кровоснабжение
гипофиза 390
глазного яблока 481
грудной и брюшной стенок 538
желудка 547
и иннервация сухожилий сгибателей правого среднего пальца внутри синовиального влагалища 527
легочного ацинуса 188
матки 566
мозга 487
печени 101
печеночной дольки 105
поджелудочной железы 548, 549
тазобедренного сустава 580
Кровоток в легких 424
Кровь 421
Круглая связка
матки 139, 202, 228, 241, 242, 274, 275, 276, 278, 280, 288, 307, 308, 560, 564, 567, 676
печени 10, 61, 98, 99, 100, 102, 121, 124, 131, 132, 138, 125, 501, 542, 546
Круглое отверстие 488
Круглый пронатор 507, 510, 512, 513, 518, 656
локтевая головка 512
Круговая
зона 580
мышца глаза 25, 462
мышца рта 14, 25, 37
мышца рта, губная часть 152
Круговой
слой 9, 10, 54, 63, 71
слой, спиралевидный слой короткого шага 9, 110
Круговые складки 9, 71, 72, 75, 76, 317
Крупные венозные стволы 414
Крыло
носа 144
сошника 51
Крыловидная ямка 145
Крыловидно-верхнечелюстная щель 472
Крыловидно-нёбная ямка 472
Крыловидно-нижнечелюстной шов 45
Крыловидное сплетение 634, 635, 638, 639, 643, 701
Крыловидные ветви 471, 472
Крыловидный
канал 147
крючок 14, 42, 45, 145
отросток, латеральная пластинка 14, 47, 472
Крылоглоточная часть 46
Крылонижнечелюстной шов 14, 26, 35, 36, 37, 43, 44, 46, 47
Крыша
вертлужной впадины 580
среднего мозга 492
Крючковидный отросток 112, 114, 549
поджелудочной железы 118
Крючок крыловидного
отростка 43
отростка клиновидной кости 45
Кубический простой эпителий 12
Купол
плевры 175, 176, 191, 193, 194
плевры, левая диафрагмальная часть 565
плевры, правая диафрагмальная часть 565
слепой кишки 96
диафрагмы 177

Л

Лабиринтная артерия 483
Ладонная
запястная ветвь 502, 519
межкостная мышца [II] 525
поверхность 526
пястная артерия 526
пястная артерия [III] 525
сеть запястья 525
Ладонно-пальцевые ветки 527
Ладонные
запястные ветви к ладонной запястной сети 526
пальцевые вены 648, 650, 651, 656

пястные артерии 503, 519, 521, 651
пястные вены 648, 650
Ладонный апоневроз 525
Ладьевидная ямка 246, 261, 268
большого крыла 43
Лакунарная связка 583
Лакуны мочеиспускательного канала 200
Ламбдовидный шов 151, 636
Латеральная
артерия, огибающая бедренную кость 457, 577, 578, 579, 580, 582, 583, 584, 585, 588
артерия, огибающая бедренную кость, восходящая ветвь 582, 585, 691
артерия, огибающая бедренную кость, нисходящая ветвь 582, 583, 585, 587, 588, 595, 691
артерия, огибающая бедренную кость, поперечная ветвь 585
базальная сегментарная артерия 455
вена бокового желудочка 627
верхняя вена чечевицеобразного ядра 628
верхняя коленная артерия 577, 584, 587, 588, 590, 591, 593, 595, 687, 692
гипоталамическая область 386
грудная артерия 372, 457, 458, 485, 498, 502, 503, 504, 505, 506
грудная вена 370, 505, 613, 617, 648, 666, 698
дуговидная связка 190, 191, 565
железистая ветвь 468
и медиальная артерии, огибающие бедренную кость 603
и медиальная передние подколенные артерии 576
и медиальная подкожные вены руки 653
кожная ветвь 533, 535, 574
кожная грудная ветвь 534
краевая вена 684, 685, 686
крестцовая артерия 456, 562, 577, 578, 585, 691
крестцовая вена 666, 675, 681
крыловидная мышца 36, 147, 473
лобно-базилярная артерия, глазнично-лобная артерия 489
лодыжка 589, 594, 683, 685
лодыжковая сеть 593, 600
межмышечная перегородка плеча 505
нижняя коленная артерия 577, 584, 587, 588, 590, 591, 594, 595, 687, 692
паховая ямка 118, 121, 258
передняя подколенная артерия 577, 593, 594, 599, 603
перстнечерпаловидная мышца 156, 159, 165, 166, 167, 168
поверхность 244, 274
поверхность перстневидного хряща 45
поверхность щитовидного хряща 45
поверхность ямки 240
подкожная вена руки 365, 366, 368, 369, 505, 613, 616, 617, 618, 641, 642, 645, 646, 648, 649, 652, 653, 654, 655, 656, 657, 658, 659
подошвенная артерия 576, 577, 592, 596, 597, 598, 600, 603, 684, 688
подошвенная артерия, глубокая ветвь 598
подошвенная вена 683
предплюсневая артерия 577, 593, 594, 599, 600
продольная полоска 410
пупочная складка 118, 121, 122, 124, 127, 131, 132, 258, 278, 563
сегментарная артерия 455
среднемозговая вена 626
стенка и перегородка носа 462
стенка полости носа 145
часть корня языка 43
щитоподъязычная связка 157, 160, 165
эпидуральная вена 623
Латеральное коленчатое тело 385
Латеральные
аортальные и преаортальные лимфатические узлы 326
аортальные лимфатические узлы 326
аортальные узлы 341, 343, 344, 345, 346, 349, 351, 352
артерии век 480, 482
вены, окружающие бедренную кость 617, 682, 683, 691
ветви 495
ветви к молочной железе 505, 533, 535
глубокие шейные (надключичные) лимфатические узлы 326
глубокие шейные лимфатические узлы 326
задние ворсинчатые ветви 388
и медиальные верхние и коленные артерии 576
изгибы 10
кавальные и предкавальные лимфатические узлы 326
кавальные лимфатические узлы 326
кавальные узлы 341, 346, 349, 352
кожные ветви 533
крестцовые артерии 342, 458, 536, 560, 568, 571, 572, 573, 584
крестцовые вены 571, 572, 617, 660, 665, 682
подколенные ветви 577, 590, 591, 600, 687
мочепузырные узлы 352, 379
надключичные нервы 369, 658
перикардиальные узлы 331, 353, 358, 376
резцы верхние 39
резцы 39
серобугорные ядра 386
узлы 352
шейные лимфатические узлы 333
шейные узлы 360, 361
шейные узлы, верхние глубокие узлы 359, 374
шейные узлы, нижние глубокие узлы 359, 369, 374
шейные узлы, поверхностные узлы 359, 369
Латеральный
базальный сегмент [CIX] 182, 183
базальный сегментарный бронх 173
базальный сегментарный бронх [БИХ] 169, 170
бледный шар 493
верхний резец 31
грудной нерв 505
кожный нерв бедра 123, 204, 582, 583, 585, 689, 690, 691
кожный нерв икры 586, 686
кожный нерв предплечья 508, 653, 658
корешок срединного нерва 505
край 208, 209, 211, 212, 214
лакунарный узел 352
мыщелок 594
надмыщелок 515, 658
нижний резец 31
отросток 144, 150
подкожный нерв 592, 597
поясничный лимфатический узел 134
промежностный изгиб 10
резец 30, 38, 40
резец (боковой) 36
сегмент [CIV] 182, 183
сегментарный бронх 173
сегментарный бронх [БИ] 169, 170
спиноталамический путь 574
тыльный кожный нерв 685, 686
узел 372
ЛГ вызывает овуляцию 296
Левая
венечная артерия 436, 438, 444, 445, 446, 448, 607
венечная артерия, краевая ветвь 442
венечная артерия, огибающая ветвь 427, 444
венечная артерия, передняя межжелудочковая ветвь 427, 433, 442, 444
верхняя легочная вена 180, 433, 434, 450, 451, 454, 455, 530, 703
верхняя межреберная вена 663
верхняя надпочечниковая артерия 670
верхняя ягодичная артерия 680
верхняя ягодичная вена 678
ветвь 609, 695
внутренняя грудная вена 662
внутренняя подвздошная артерия 220, 680
внутренняя подвздошная вена 571, 572, 680
внутренняя половая вена 678
внутренняя сонная артерия 460
внутренняя яремная вена 331, 332, 354, 362,413, 662, 663, 700
восходящая поясничная вена 605, 620, 621, 661, 662, 698, 614
глубокая шейная вена 660

доля печени 10, 61, 100, 102, 107, 111, 115, 116, 124, 132, 134, 237, 530, 542, 546
доля печени, висцеральная поверхность 99, 100
доля печени, диафрагмальная поверхность 99, 138
доля печени, передняя часть диафрагмальной поверхности 125
доля простаты 255
дорсальная артерия полового члена 570
желудочная артерия 115, 137, 203, 423, 457, 531, 537, 539, 542, 543, 544, 545, 546, 547, 548, 549, 551, 558, 603, 607, 609, 669, 671, 679
желудочная вена 542, 605, 667, 668, 669, 673, 674, 694, 695, 697, 699, 701, 703, 669
желудочная вена, пищеводные ветви 669
желудочно-сальниковая артерия 542, 543, 544, 545, 546, 547, 549, 558, 609, 669
желудочно-сальниковая вена 542, 543, 549, 615, 668, 669, 694, 695, 699, 703
задняя артерия, огибающая плечевую кость 369
задняя спинномозговая артерия 573, 574
запирательная вена 678
и правая желудочные артерии 413
и правая желудочные вены 615
краевая ветвь 444
легочная артерия 143, 180, 354, 413, 427, 428, 434, 440, 444, 450, 451, 454, 455, 461, 530
легочная вена 429, 452
маточная труба 228, 276
надпочечниковая вена 204, 402, 617, 661, 670, 671, 699, 705, 671
наивысшая межреберная вена 663
наружная подвздошная артерия 220
наружная подвздошная вена 679
наружная сонная артерия 460
наружная яремная вена 362, 662
нижняя гортанная вена 700
нижняя диафрагмальная артерия 123, 670
нижняя диафрагмальная вена 670
нижняя легочная вена 180, 433, 450, 451, 454, 455, 530, 703
нижняя надпочечниковая артерия 670
нижняя прямокишечная вена 678
нижняя щитовидная артерия 606
нижняя ягодичная вена 678
ободочная артерия 203, 537, 549, 552, 553, 554, 555, 556, 558, 559, 603, 610
ободочная вена 615, 674, 694, 695, 697, 704
общая подвздошная артерия 220, 243, 541, 679
общая подвздошная вена 243, 246, 678, 680
общая сонная артерия 175, 176, 312, 354, 413, 427, 451, 453, 454, 455, 460, 461, 606, 607
околоободочнокишечная борозда 118, 135
печеночная вена 103
плечеголовная вена 175, 332, 413, 449, 451, 452, 617, 643, 646, 647, 660, 661, 662, 665, 666, 667, 698, 700
подключичная артерия 175, 176, 312, 354, 362, 427, 451, 453, 454, 455, 457, 460, 461, 499, 501, 606, 607
подключичная вена 332, 354, 362, 662, 663
подреберная вена 663
позвоночная артерия 460
позвоночная вена 660
половина сердца 433, 434
полулунная заслонка; аортальная заслонка 433, 436, 438, 444, 448
почечная артерия 134, 220, 670
почечная вена 115, 550, 616, 660, 661, 670, 677, 699, 705, 706
почка 103, 112, 115, 116, 123, 134, 135, 136, 220, 237, 326, 352, 661, 679, 705
почка, верхний конец; верхний полюс 137
поясничная вена 605
средняя надпочечниковая артерия 670
средняя прямокишечная вена 678
треугольная связка 99, 102
хвостатая доля 104
часть печени 10
широкая связка матки 228
яичковая артерия 550, 670
яичковая вена 115, 617, 661, 671, 699, 706
яичниковая артерия 670
яичниковая вена 204, 280, 566, 616, 661, 670, 671, 677, 699, 706

Левое
легкое 103, 143, 174, 176, 183, 356, 357, 358, 451, 455
легкое, верхняя доля 190, 449
легкое, нижняя доля 190, 449
легкое, передний край 312
предсердие 424, 428, 429, 430, 432, 434, 435, 440, 441, 443, 445, 447, 454
предсердие сердца 460
предсердие, ушко 444
предсердие, межпредсердная перегородка 433
предсердно-желудочковое отверстие 429, 433
пространство под ободочной кишкой 135
ушко 427, 433, 434, 441, 453
яичко 352, 706

Левые
желудочно-сальниковые артерия и вена 61
желудочные артерия и вена 61, 123
задние межреберные артерии 573
легочные вены 143, 413, 441, 455
надпочечниковые вены 679
диафрагмальные вены 679
ободочные артерия и вена 112, 122
общие подвздошные артерия и вена 413
печеночные вены 679
подключичные артерия и вена 413
почечные артерия и вена 123, 679
поясничные узлы 340, 351, 352, 378, 379, 380
яичковые артерия и вена 679
яичниковые артерия и вена 123

Левый
бронхосредостенный ствол 325, 329, 374
венозный угол и впадающие в него лимфатические стволы и грудной лимфатический проток 332
верхнедолевой бронх 169, 170, 532, 666
верхний долевой бронх 178
возвратный гортанный нерв 312, 453
главный бронх 57, 59, 142, 143, 169, 170, 173, 180, 181, 354, 355, 356, 461, 528, 530, 531, 532, 666
диафрагмальный нерв 453
желудочек 424, 427, 428, 429, 432, 433, 440, 441, 442, 443, 446, 447, 448, 453, 454, 617
желудочек сердца 460
желудочек, миокард 429
изгиб ободочной кишки; селезеночный изгиб ободочной кишки 9, 82, 83, 84, 85, 92, 112, 126, 127, 131, 132, 133, 134, 206, 549, 552, 554, 673, 674
купол диафрагмы 177
латеральный участок 10
медиальный сегмент; сегмент [IV] 10
медиальный сегмент; сегмент [IV], верхняя часть 104
медиальный сегмент; сегмент [IV], нижняя часть 104
медиальный участок 10
мочеточник 115, 123, 227, 228, 243, 276, 566, 571, 572, 679
надпочечник 103, 116, 134, 112, 122, 123, 137, 237, 661, 679
нижний долевой бронх 169, 170, 178, 532, 666
печеночный проток 10, 100, 101, 110, 549
подключичный ствол 329, 331, 332, 362
поясничный ствол 329, 340, 351, 352, 379, 380
предсердно-желудочковый клапан 437
предсердно-желудочковый клапан; митральный клапан 425, 426, 430, 434, 438
предсердно-желудочковый клапан; митральный клапан, задняя створка 433, 435
предсердно-желудочковый клапан; митральный клапан, передняя и задняя створки 429
предсердно-желудочковый клапан; митральный клапан, передняя створка 433, 435, 448
пузырек 257
реберно-диафрагмальный синус 190
срединный нерв
семявыносящий проток 227

фиброзный треугольник 444
щитошейный ствол 606, 607
яичник 228, 278, 279, 352, 566, 706
яремный ствол 329, 331, 332, 362
Легкие 198, 528
в грудной клетке 175
в плевральных полостях 176, 190, 191
объемный рендеринг 173
реберная поверхность 179
средостенная поверхность, корень легкого 180
средостенная поверхность, отпрепарированы крупные бронхи 181
Легкое 331
левое 326
правое 326
при глубоком вдохе 197
при глубоком выдохе 197
нижняя часть 191
Легочная связка 180, 192
Легочное поле 178
Легочные
альвеолы 185, 187, 188
артерии (артерии малого круга кровообращения) и их ветви 455
вены 412, 424, 428, 432, 434, 440, 445, 453
вены (вены малого круга кровообращения) и их ветви 455
капилляры 454
сосуды 608, 702
Легочный
ацинус 187
ствол 176, 413, 427, 432, 433, 434, 436, 440, 443, 444, 448, 453, 454, 455, 460, 461, 608
Лейкоцит 324
Лента ободочной кишки 139
Лентовидная форма лимфатических узлов 318
Ленты ободочной кишки 9
Лестничные мышцы 195
Лизосома 387, 393, 406
Лимфатическая система 310
Лимфатические
капилляры 310, 322
капилляры в мозговом веществе почки 217
кишечные стволы 310
протоки 310, 328, 329
сосуды 80, 217, 310
сосуды в фиброзной капсуле 217
сосуды гортани, трахеи и щитовидной железы 363
сосуды и узлы головы и шеи 359
сосуды и узлы грудной стенки 357
сосуды и узлы молочной железы 372
сосуды и узлы по ходу добавочного нерва [XI] 363
сосуды и узлы таза 342
сосуды пальцев 366
сосуды поднимаются от ладони к тыльной стороне 367
сосуды яичка и придатка 240
стволы 310
стволы полости таза и брюшной полости 340
узлы 75, 118, 310
узлы брюшной полости 310, 327
узлы верхней конечности 310
узлы плотки 375
узлы головы и шеи 310
узлы головы и шеи, глубокие узлы 360
узлы головы и шеи, медиальные узлы 360
узлы гортани 374
узлы груди 310
узлы грудной полости 353, 354
узлы двенадцатиперстной кишки и поджелудочной железы 377
узлы диафрагмы 376
узлы желудка 377
узлы желудка, желудочно-сальниковые, печеночные и селезеночные узлы 350
узлы заднего средостения 528
узлы левой почки, мочеточника и надпочечника 379
узлы матки, маточной трубы и влагалища 380
узлы маточной трубы и яичника 380
узлы молочной железы, шеи и головы женщины 371
узлы мочевого пузыря, простаты и семенных пузырьков 379
узлы нижней конечности 310
узлы нижней конечности и таза 337
узлы нисходящей и сигмовидной ободочных кишок 378
узлы перикарда 376
узлы печени, желчного пузыря и селезенки 377
узлы пищевода 375
узлы прямой кишки 379
узлы сердца 375
узлы слепой кишки, аппендикса, восходящей и поперечной ободочных кишок 378
узлы таза 310, 327, 352
узлы таза и брюшной полости женщины 345
узлы тимуса 374
узлы тощей и подвздошной кишок 378
узлы трахеи и бронхов 356
узлы трахеи и легких 376
узлы трахеи и пищевода 355
узлы щитовидной железы 374
узлы языка и полости рта 361
узлы яичка, придатка яичка и семявыносящего протока 380
Лимфатический
бронхосредостенный ствол 310
грудной проток 310
капилляр 79, 80, 81, 322, 324
подключичный ствол 310
посткапилляр 322
поясничный ствол 310
сосуд 327, 424
сосуд (выносящий) 318, 319
сосуд (приносящий) 318, 319
сосуд (стенка) 323
узел 323, 424
узел артериальной связки 450
яремный ствол 310
Лимфоидная
бляшка 317
бляшка тонкой кишки 76
периартериальная муфта 321
система 310
ткань 312
Лимфоидные
образования селезенки и их взаимоотношение с кровеносными сосудами 321
органы глотки 315
узелки 80, 315, 316, 317, 318, 319
узелки аппендикса 317
узелки тонкой кишки 76
узелки червеобразного отростка 310
Лимфоидный узелок 317, 318
Лимфокапиллярные сети 310
Лимфоцит, проникающий в щель 319
Лимфоциты 81, 313
и плазматические клетки 319
тимуса 314
Липидная гранула 393
Липидные капли 406
Липидный монослой 185
Листовидные сосочки 8, 15, 16, 17
Лицевая
артерия 28, 172, 461, 463, 464, 465, 467, 471, 482, 603, 607, 638, 640, 641, 642, 645, 646
артерия, железистые ветви 471
вена 27, 471, 613, 634, 635, 637, 638, 639, 640, 641, 642, 643, 645, 646, 647, 700
Лицевой нерв [VII] 25, 147, 489, 638
шейная ветвь 644
Лицевые
артерия и вена 22, 25
узлы 359, 360, 363

Лобковая
ветвь 342, 457, 560, 584
кость 95, 227, 228, 230, 243, 276
кость и прилежащие мягкие ткани 560
Лобково-копчиковая мышца 95, 246, 307, 342, 681
Лобково-прямокишечная мышца 95, 230, 307, 342
Лобково-пузырная мышца 230, 243
Лобковый
бугорок 304, 583
симфиз 227, 228, 232, 268, 277, 278, 288, 298, 304, 307, 560, 583
Лобная
вена 634
ветвь 462
диплоическая вена 624
доля 491, 631
кость 150
пазуха 143, 145, 149, 150, 151
пазуха, задняя стенка 150
эмиссарная вена 635
Лобно-верхнечелюстной шов 144
Лобно-носовой шов 144
Лобные
вены 631
пазухи 151
Лобный
рог; передний рог 630
шов 151
Лобок 274, 301, 303
Лозовидное сплетение 245, 249, 250, 259, 260, 269, 570, 706
(венозное) 261
Локтевая
артерия 366, 423, 502, 503, 509, 510, 511, 512, 513, 514, 518, 519,, 521, 526, 603, 604, 613, 651, 656
артерия, глубокая ладонная ветвь 514, 520, 521, 603, 651, 656
артерия, ладонная запястная ветвь 514, 521, 651
артерия, передняя межкостная артерия и ладонная запястная ветвь 603
артерия, тыльная запястная ветвь 511, 512, 517, 522, 523, 526, 603
вена 613, 616
возвратная артерия 502, 503, 508, 509, 512, 513, 514, 515, 656
возвратная артерия, задняя ветвь 509
возвратная артерия, передняя ветвь 509
возвратная артерия, передняя и задняя ветви 603
группа лимфатических сосудов 367
и лучевая артерии 514
кость 518
мышца 515, 516, 517
суставная сеть 508, 509, 515, 517
Локтевой
нерв 369, 505, 507, 508, 510, 511, 512, 513, 514, 515, 520
нерв, ладонная ветвь 511, 653
нерв, поверхностная ветвь 656
нерв, тыльная ветвь 510, 511, 512, 513, 515, 516, 652, 657
отросток 515, 517, 657, 658
разгибатель запястья 515, 517, 523
сгибатель запястья 366, 503, 510, 514, 518, 520
сгибатель запястья, сухожилие 651
Локтевые
артерия и вены 413
вены 366, 648, 650, 651, 656
узлы 366, 367, 368, 370
Лопатка 177, 498, 533
Лопаточная линия 194
Лопаточно-подъязычная мышца 14, 163, 464, 641, 644, 645, 646
верхнее брюшко 174, 359, 369
нижнее брюшко 359, 370
Лоскуты девственной плевы 304
Луковица
аорты 433, 457
двенадцатиперстной кишки 72
полового члена 227, 240, 243, 246, 258, 262
преддверия 202, 228, 234, 274, 275, 276, 304, 305, 307, 308, 676
Луковично-губчатая мышца 227, 228, 262, 302, 304, 345, 564
Луночка 35
Луночки полулунных заслонок 433, 436
Лучевая
артерия 366, 423, 502, 503, 509, 510, 511, 512, 513, 514, 517, 518, 519, 520, 521, 522, 523, 524, 526, 603, 604, 613, 651, 653, 656
артерия указательного пальца 514, 519, 520, 521
артерия, ладонная запястная ветвь 514, 521, 603, 651
артерия, поверхностная ладонная ветвь 511, 512, 514, 520, 524, 603, 656
артерия, тыльная запястная ветвь 517, 522, 523, 524, 603
вена 613, 616
возвратная артерия 502, 503, 509, 511, 512, 513, 514, 603, 656
группа лимфатических сосудов 367
коллатеральная артерия 484, 503, 509, 511, 515, 517, 603
коллатеральная артерия, задняя ветвь 508
коллатеральная артерия, передняя ветвь 508, 513
кость 518, 525
Лучевой
нерв 505, 508, 511, 512, 513, 524, 652, 657, 658
нерв, глубокая ветвь 511, 512, 513, 514, 515, 516, 523, 656
нерв, поверхностная ветвь 511, 512, 513, 514, 515, 516, 524, 652, 653, 656, 657
сгибатель запястья 510, 512
Лучевые
артерия и вены 413
вены 366, 648, 650, 651, 656
Лучезапястный сустав 525
Лучистый венец 283
Люмбальные артерии 237
Лютеинизирующий гормон 394
Лютеотропный гормон (ЛГ) некоторое время поддерживает желтое тело 296

М

Магистральный лимфатический сосуд мышечного типа 323
Магнитно-резонансная томография брюшной полости 134
Макрофаг 314
в перегородке 185
Макрофаги в синусах 319
Малая
вена сердца 427, 445
грудная мышца 195, 366, 369, 370, 500, 503, 504, 505, 659
кривизна 9, 62, 64, 65, 66
подкожная вена ноги 335, 337, 338, 614, 682, 683, 685, 686, 687, 688, 692
половая губа 228, 235, 272, 276, 277, 298, 301, 303, 305, 308, 305, 306
поясничная мышца 344, 345
ромбовидная мышца 483
ягодичная мышца 336, 560, 586, 692
Малоберцовая
артерия 336, 423, 576, 577, 589, 590, 591, 592, 596, 600, 603, 687, 688
артерия, латеральные лодыжковые ветви 603
артерия, прободающая ветвь 593, 594, 599
артерия, пяточные ветви 600
коллатеральная связка 595
кость 588, 594, 599
соединительная ветвь 686
Малоберцовые вены 336, 614, 682, 683, 687, 688
Малоберцовый узел 336
Малые
коренные зубы; премоляры 8, 30, 33
нёбные артерии 26, 44, 472
нёбные нервы 26, 44
подъязычные протоки 8, 23
половые губы 241, 274, 307
почечные чашки 200, 212, 213, 214, 215, 236
рога подъязычной кости 18
слюнные железы 8, 26
яички крыльев 144
Малый
артериальный круг радужки 481
вертел 580
внутренностный нерв 330

коренной зуб, премоляр 31
коренной зуб, премоляр [I] 30, 40, 42
коренной зуб, премоляр [II] 30, 40, 42
рог 167
рог подъязычной кости 19, 45
сальник 118, 136, 140, 537
сальник, печеночно-диафрагмальная связка 138
сальник, печеночно-дуоденальная связка 132, 138
сальник, печеночно-желудочная связка 669
сосочек двенадцатиперстной кишки 9, 71, 72, 110, 113
Масса
мышц 241
тела 241
Матка 90, 123, 139, 204, 241, 242, 274, 275, 276, 277, 278, 280, 291, 294, 306, 307, 308, 326, 345, 352, 394, 560, 564, 572, 676, 680
Матка
до менопаузы и после нее 290
и влагалище 305
и находящийся в ней плод 298
кишечная поверхность; задняя поверхность 228
пузырная поверхность; передняя поверхность 288
Маточная
артерия 276, 536, 560, 564, 566, 567, 568, 572, 603, 612, 676, 680
артерия, спиральные ветви 292
артерия, трубная ветвь 564, 567, 676
артерия, яичниковая ветвь 564, 567
вена 615, 677, 706
труба 123, 139, 204, 241, 242, 274, 275, 277, 278, 280, 281, 286, 306, 307, 308, 326, 352, 537, 560, 566, 567, 676, 680
труба, ампула маточной трубы 279
труба, воронка маточной трубы 279
труба, маточная часть 279
труба, маточное отверстие трубы 279
труба, перешеек маточной трубы 279
часть 274
часть маточной трубы, просвет 287
часть, маточное отверстие трубы 280
Маточное
венозное сплетение 675, 677, 680, 706
отверстие трубы 274
Маточные
вены 566, 572, 675, 676
вены, трубная ветвь 566
вены, яичниковая ветвь 566
железы 274, 292
Маточный конец 274, 279
Мегакариобласт 311
Мегакариоцит 311, 312
Медиальная
артерия, огибающая бедренную кость 457, 577, 578, 579, 580, 582, 583, 584, 585, 587, 588, 691
артерия, огибающая бедренную кость, ветвь вертлужной впадины 456
артерия, огибающая бедренную кость, глубокая ветвь 585, 586, 692
артерия, огибающая бедренную кость, глубокая ветвь, восходящая ветвь, нисходящая ветвь 584
артерия, огибающая бедренную кость, поперечная ветвь 585
базальная сегментарная артерия 455
вена бокового желудочка 627
верхняя вена чечевицеобразного ядра 628
верхняя коленная артерия 577, 584, 585, 587, 588, 590, 591, 595, 687
дугообразная связка 190, 191
и латеральная верхние коленные артерии 603
и латеральная кожные ветви 528
и латеральная коленные артерии 603
кожная ветвь 533, 535, 574
краевая вена 685, 686, 688
крыловидная мышца 26, 27, 35, 36, 37, 48, 50, 147
лобно-базальная артерия; медиальная глазнично-лобная артерия 489
лодыжка 334, 589, 594, 685
лодыжковая сеть 600
межмышечная перегородка плеча 505, 507, 510, 511
нижняя коленная артерия 577, 584, 585, 587, 588, 589, 590, 591, 592, 594, 595, 687, 688, 691
нижняя коленная артерия, суставные ветви 691
паховая ямка 118, 121, 258
передняя лодыжковая артерия 577, 593, 594, 600, 602
пластинка крыловидного отростка клиновидной кости 45
поверхность 31, 244, 274
поверхность лобной, теменной, частично затылочной долей 462
подкожная вена руки 365, 368, 370, 613, 616, 617, 648, 649, 652, 653, 654, 655, 656, 657, 658, 659
подошвенная артерия 576, 577, 591, 592, 596, 597, 598, 600, 684, 688
подошвенная артерия, глубокая ветвь 595, 597, 684, 688
подошвенная артерия, поверхностная ветвь 596, 597, 684, 688
подошвенная вена 683
продольная полоска 410
пупочная складка 118, 121, 122, 124, 131, 132, 228, 258, 278, 288, 563
сегментарная артерия 455
широкая мышца бедра 687, 691
эпидуральная вена 623
Медиальные
артерии век 462, 479, 480, 482
вены, окружающие бедренную кость 617, 682, 683, 692
ветви к молочной железе 372, 465, 535
дорсальные кожные ветви 534
задние ворсинчатые ветви 388
лодыжковые ветви 576, 577, 590, 591, 592, 600, 687, 688
предплюсневые артерии 577, 594, 600
резцы верхние 39
резцы 39
узлы 352
Медиальный
(сердечный) базальный сегментарный бронх 173
базальный сегмент; сердечный сегмент [CVII] 183
базальный сегментарный бронх, сердечный бронх [BVII] 169, 170
верхний резец 31
кожный нерв икры 685, 686
кожный нерв плеча 369, 505, 653, 657, 658
кожный нерв предплечья 653, 658
кожный нерв предплечья, задняя ветвь 653, 657, 658
кожный нерв предплечья, передняя ветвь 653, 658
корешок срединного нерва 505
край 207, 208, 209, 211, 212, 214, 402, 403
пахучный узел 352
мыщелок 594
надмыщелок 513, 518
нижний резец 31
подошвенный нерв 592, 597
резец 30, 36, 38, 40
сегмент [CV] 182, 183
сегментарный бронх 173
сегментарный бронх [BV] 169, 170
тыльный кожный нерв 685, 686
Медиастинальные
вены 613, 614
ветви 528
задние лимфатические узлы 326
Медиодуоденальный сфинктер (сфинктер Каланджи) 117
Межальвеолярная
перегородка 185
соединительная ткань 188
Межальвеолярные перегородки 30, 187
Межберцовый ствол 591
Межвенозный бугорок 431
Межверхнечелюстной шов 40
Межворсинчатое пространство 297
Межголовковые вены 648, 649, 652
Межгрудные узлы 370
Междолевые
артерии 212, 213, 215, 540, 672
вены 212, 672
Междольковая
артерия 313
вена 217, 313

волокнистая соединительная ткань 313
перегородка 313
соединительная ткань 410
Междольковые
артерии 107
бронхи 142
вена и артерия 105
вены 107
Межжелудочковая
перегородка 432, 435, 443, 446, 447
перегородка, мышечная часть 429, 430, 431, 433, 435, 442
перегородка, перепончатая часть 429, 430, 433, 435
Межжелудочковое
отверстие 386, 492, 627, 630, 635
отверстие, лобный рог; передний рог 629
Межзубной сосочек 33, 35, 43
Межзубные волокна 34
Межклеточные поры 140
Межклеточный контакт в эндотелии 421
Межкорневая перегородка 34
Межкостная
перепонка 516, 522, 523, 525, 594, 595
перепонка голени (отверстие) 593
перепонка предплечья 517, 518, 526
Межкостные мышцы 576
Межлобковый диск 298
Межмочеточниковая складка 226, 229, 233, 234
Межмышечный треугольник (Лаймера) 52
Межножковая вена 624
Межножковые
вены 626
волокна 247, 248
Межостистая мышца 452
Межостистые связки 620
Межпещеристый синус 388, 630, 633
Межподвздошные узлы 352
Межпозвоночная вена 621, 622, 623
Межпозвоночный диск 620
Межпредсердная перегородка 429, 430, 431, 432, 434, 435, 447
Межреберная
артерия, задняя ветвь 534
мышца 103
Межреберно-плечевой нерв 658
Межреберно-плечевые нервы 369, 505
Межреберные
артерия, вена и нерв 500
вены 619, 660
лимфатические сосуды 329
нервы, передние ветви; вентральные ветви 330
узлы 357, 369
Межреберный нерв 500
Межреберный нерв (III) 499
Межреберье 487
Межсигмовидное углубление 92, 130, 135
Межсигмовидные углубления 118
Межталамическое сращение 386, 492
Межхрящевая часть 161
Межчерепаловидная вырезка 15, 50, 161, 162
Межъямочная связка 121
Мезангиальная
клетка 224
клетка и капилляры, покрытые общей базальной мембраной 224
Мезангиальные клетки 223
Мезенхима 395
Мезиальная поверхность 32, 35
Мезиальный корень (моляр II) 34
Мезиоокклюзионный угол 32
Мезонефральный проток 271
(вольфов проток) 242, 306
Мезонефрос (первичная почка, вольфово тело) 241, 307
Мезотелий 12
Мейоз 252
Меккелев дивертикул подвздошной кишки 76
Мелкие вены и вены среднего размера (с клапанами) 414
Мелкое
пластинчатое тельце (фосфолипиды) 185
пластинчатое тельце, сливающееся с липопротеиновым (экзокринным) пузырьком 185
Менингеальная ветвь 477
Менингеальные
вены 613
ветви 483
Места возникновения мешковидных аневризм сосудов артериального круга мозга 605
Место
прикрепления восходящей ободочной кишки 135
прикрепления нисходящей ободочной кишки 135
сращения с мочевым пузырем 255
в котором передняя межжелтая артерия пронизывает перепонку 517
Метамиелоциты 311
Метартериола 421
Метартериолы 417
Механизм эрекции 265
Механика дыхания 196
Мечевидный отросток 193
Мешочек гортани 163
Миграция лейкоцитов через кровеносные и лимфатические сосуды 324
Миелобласты 311
Миелоидная ткань 312, 421
Миелоциты 311
Микроскопическое
строение надпочечника 404
строение эпифиза 410
Микротрубочки 406
Микрофиламенты 229
Микроциркуляторное русло 412
Мимические 461
области глазницы 462
Миндаликовая
ветвь 461
вена; Миндаликовый синус 37, 315
Миндаликовые ямочки 15, 316
Миндалина мозжечка [H IX] 492
Миоидная клетка 253
Миоидные клетки 252
Миокард 358, 412, 431, 433, 440, 442, 452
(глубокий слой) 441
(наружный слой) 441
(средний слой) 441
левый желудочек, поверхностная пластинка 440
левый желудочек, средняя пластинка 440
правый желудочек, глубокая пластинка 440
правый желудочек, поверхностная пластинка 440
Миокардиальная лимфатическая сеть 358
Миометрий 297
Миопротофибриллы 439
Миофибриллы 439
Миоциты 415, 422
Миоциты средней оболочки 416
Митоз 253
Митозы 81
Митохондриальная спираль 252
Митохондрии 68, 69, 252, 254, 393
Многорядный реснитчатый эпителий (респираторный эпителий) 148
Многослойный
неороговевающий плоский эпителий 12
цилиндрический (столбчатый) эпителий 12
эпителий пищевода 56
Множество сперматозоидов, пытающихся проникнуть в яйцеклетку 284
Мозговая
анастоматическая вена 628
поверхность, мягкая оболочка 632
полоска таламуса 386
часть 476, 477

Мозговое вещество 310, 313, 318, 402
доли 313
надпочечника 403
почки 212, 213, 215, 672
почки, наружная зона 219
почки, почечные пирамиды 201, 215
яичника 274
Мозговой
(церебральный) пол 241
песок 410
синус 318, 319
слой 383
Мозговые
лучи 212, 214
тяжи 319
Мозжечок 147, 410, 483, 483, 491, 629, 631
Мозолистое тело 410, 493
валик 492
клюв 386, 492
колено 492
ствол 492
Молочная железа 326, 331, 394, 465, 533, 483
Молочные
(сменные) зубы ребенка 4 лет 30
железы 241
зубы 36, 39, 40
зубы I 39
зубы II 39
Моляриые железы 8, 23, 27
Монобласт 311
Моноцит 311
Морула 296
Морфологические признаки 241
Мост 21, 385, 483, 491, 492, 629
Мостосреднемозговая вена 626
Мотилин 404
Мочевая система 200
Мочевой
проток (зародышевый) 210
пузырь 90, 92, 119, 121, 123, 139, 200, 202, 204, 210, 227, 228, 232, 233, 234, 235, 236, 243, 249, 258, 259, 264, 268, 271, 257, 275, 276, 278, 288, 298, 305, 308, 326, 344, 345, 352, 560, 560, 563, 564, 571, 572, 582, 676, 679, 680
пузырь, верхушка пузыря 227
пузырь, мышечная оболочка 229, 243
пузырь, 229
пузырь, тело пузыря 227, 228
Мочевые органы 200
Мочеиспускательная борозда 272
Мочеиспускательный канал 200, 560
Мочеполовая
брюшина 118, 139
диафрагма, нижняя фасция 262
пазуха 242
пазуха (синус) 241, 307
Мочеполовой
аппарат женщины 202
аппарат мужчины 201
синус 272, 308
Мочепузырное венозное сплетение 234, 305, 563, 675, 680, 681, 705
Мочепузырные вены 615, 675, 676, 681, 705
Мочепузырный треугольник 226, 227, 228, 229, 231, 233, 234, 235
Мочеточник 92, 93, 122, 130, 103, 118, 200, 201, 202, 204, 205, 207, 208, 209, 210, 211, 212, 213, 214, 215, 216, 218, 226, 231, 238, 236, 237, 246, 249, 258, 271, 275, 278, 288, 308, 344, 345, 402, 537, 560, 540, 563, 564, 582, 585, 671, 672, 676
брюшная часть 128
внутристеночная часть 229
Мочеточниковое
отверстие 202, 226, 227, 228, 229, 231, 233, 234, 235, 288
отверстие с конвергирующими пучками мышц 231
Мочеточниково-пузырный сегмент 226
Мочеточниковые ветви 540, 560, 611, 670
Мошонка 232, 240, 241, 243, 259, 260, 268, 269, 272, 247, 248, 308, 338
(частично) 307
кожа 261
Мошоночная часть 240
МР-ангиография брюшного отдела аорты с внутривенным введением контрастного вещества 237
МР-холангиография 237
Мужская
половая система 243
уретра 268
Мужские
половые органы 200, 240
половые органы, висцеральный листок влагалищной оболочки вскрыт 248
половые органы, паховый канал вскрыт, висцеральный листок влагалищной оболочки не вскрыт 247
Мужской
мочевой пузырь 227
мочевой пузырь и простата 226
мочеиспускательный канал; мужская уретра 227, 229, 240, 249, 256, 261, 263, 264, 265, 266, 268
мочеиспускательный канал; мужская уретра, внутристеночная часть; препростатическая часть; внутреннее отверстие мочеиспускательного канала 268
мочеиспускательный канал; мужская уретра, губчатая часть 232, 263, 267, 268
мочеиспускательный канал; мужская уретра, ладьевидная ямка 263
мочеиспускательный канал; мужская уретра, перепончатая часть 258
мочеиспускательный канал; мужская уретра, промежуточная часть; перепончатая часть 201, 232, 243, 255, 268
мочеиспускательный канал; мужская уретра, простатическая часть, семенной холмик 227
мочеиспускательный канал; мужская уретра, простатическая часть 232, 255, 256, 268
пол 308
Мультивезикулярное тельце (белок) 185
Мускульно-фасциальный мешок 246
Мышь 210, 232, 243, 276, 277, 563
Мышечная
артерия, окраска гематоксилином и эозином 415
и сосудистая лакуны 583
лакуна 562
оболочка 9, 10, 53, 54, 63, 71, 75, 94, 200, 229, 231, 234, 245, 274
оболочка (миометрий) 274
оболочка влагалища 306
оболочка глотки 27
оболочка желудка 64, 65
оболочка мочевого пузыря 231
оболочка прямой кишки 94
оболочка, внутренний продольный слой 249
оболочка, косые волокна 64, 65
оболочка, круговой слой 12, 52, 53, 55, 64, 65, 86, 225, 249, 286
оболочка, круговой слой; спиралевидный слой короткого шага 74, 75, 79
оболочка, наружный продольный слой 249
оболочка, продольный слой 12, 52, 53, 55, 64, 65, 94, 225, 286
оболочка, продольный слой (лента ободочной кишки) 86
оболочка, продольный слой; спиралевидный слой длинного шага 75, 79
оболочка, свободная лента 91
оболочка; миометрий 280, 290, 292, 297
оболочка; миометрий; надсосудистая оболочка 294
оболочка; миометрий; подсосудистая оболочка 294
оболочка; миометрий; сосудистая оболочка 294
пластинка слизистой оболочки 54, 56, 63, 74, 79, 81, 86, 317
Мышечно-диафрагмальная
артерия 457, 458, 459, 483, 499, 529, 538, 606
вена 664
Мышечно-диафрагмальные вены 538, 702

Мышечно-кишечное сплетение (Ауэрбаха) 12, 74
Мышечно-кожный нерв 369, 505, 508, 653, 658
Мышечные
артерии 480, 462
ветви 502, 516, 591
элементы стенки бронхиолы 184
Мышечный отросток 154, 155, 160
черпаловидного хряща 156
Мышца 394
смеха 25
трахеи 170, 171
язычка 8, 42, 43, 45
выпрямляющая туловище 103
выталкивающая мочу 229
напрягающая нёбную занавеску 8, 14, 42, 43, 45, 46, 47
напрягающая широкую фасцию бедра 560
опускающая нижнюю губу 471
опускающая угол рта 46
отводящая большой палец стопы 596, 684, 688
отводящая мизинец 656
отводящая мизинец стопы 597, 684
подвешивающая двенадцатиперстную кишку 72
поднимающая верхнюю губу и крыло носа 25
поднимающая задний проход 93, 94, 139, 227, 228, 230, 234, 243, 258, 302, 304, 305, 560, 561, 563, 564, 569, 676, 678
поднимающая лопатку 359, 464, 506, 483, 642
поднимающая нёбную занавеску 8, 14, 42, 43, 44, 45, 46, 47, 49, 50, 147
поднимающая свод 226
поднимающая яичко 240, 246, 248, 249, 259, 261, 269, 537, 560
поднимающая яичко; внутренняя семенная фасция 248
поднимающая яичко; фасция мышцы, поднимающей яичко 260
приводящая большой палец кисти 514, 520, 521, 522, 523
приводящая большой палец кисти, поперечная головка 651
приводящая большой палец стопы, косая головка 684
приводящая большой палец стопы, поперечная головка 597, 684
противопоставляющая большой палец кисти 524, 651
Мышца-разгибатель спины 134, 237
Мышца-супинатор 517
Мышцы
бедра и голени 576
большого пальца стопы 576
брюшного пресса 195
глазного яблока 462
глотки 8, 27, 45, 46, 47, 48, 49
гортани 142, 156, 164, 165, 166
диафрагмы рта 13
задней области шеи 462
задней поверхности бедра 576
и кожа груди 528
и кожа лба и области глазницы 462
корня и спинки носа 462
лба 462
мизинца и средней группы 576
мочевого пузыря 230
мягкого нёба 42, 43, 45
мягкого нёба и зева 8
нёба 44
напрягающие (натягивающие) голосовые связки 156
осуществляющие вдох 195
осуществляющие выдох 195
расширяющие голосовую щель 156
суживающие голосовую щель 156
тыла стопы 576
участвующие в акте дефекации 95
ушной раковины 462
языка 8, 16, 17, 19, 20
языка и подподъязычные 20
Мышцы-констрикторы глотки 49
Мышцелковая эмиссарная вена 147, 634, 636
Мыщелковый
канал 636
отросток 473
Мягкая
мозговая оболочка 395
оболочка головного мозга 488
Мягкое нёбо 43, 461, 462
нёбная занавеска 8, 11, 13, 36, 42, 45, 50, 51, 143, 150, 152, 315, 400
Мякотные тяжи 318
Мясистая оболочка 240, 246, 249, 259, 260, 261, 269, 270
Мясистые трабекулы 432, 433, 434, 442
межжелудочковая перегородка 434

Н

Надблоковая
артерия 465, 471, 479, 480, 482
вена 641, 642
Надблоковые
артерия и вены 25
вены 639
узлы 370
Надблоковый нерв 638
Надвертлужная борозда 580
Надвлагалищная часть шейки 274, 280, 293
Надглазничная
артерия 462, 471, 479, 480, 482
вена 641
Надглазничные артерия и вена 25
Надглазничный нерв
латеральная ветвь 638
медиальная ветвь 638
Надгортанник 13, 15, 37, 50, 51, 142, 143, 152, 153, 159, 160, 162, 164, 165, 167
Надгортанный
бугорок 159, 162, 167
хрящ 52, 153, 157, 158, 167
Наддиафрагмальная часть 56
Наддиафрагмальный дивертикул 59
Наддуоденальная артерия 72, 544, 558
Наджелудочковый гребень 432
Надключичные
нервы 359, 644
узлы 370, 373
Надколенник 686
Надлопаточная
артерия 369, 453, 457, 464, 465, 483, 485, 486, 487, 497, 498, 503, 504, 506, 508, 603
вена 369, 613, 617, 643, 647, 648
Надлопаточные артерия и вена 642
Надлопаточный нерв 369, 506, 508
Надминдаликовая ямка 26
Надостистая связка 620
Надостная
мышца 483, 484, 506
ямка 506
Надперекрестное ядро 386
Надпеченочная щель 118
Надплилорический узел 349, 350, 351
Надподъязычная ветвь 469
Надпочечник 138, 203, 204, 206, 208, 209, 210, 211, 352, 402, 403, 537, 537, 671
мозговое вещество 404
Надпочечники 383, 384
Надпочечниковая
вена 672
поверхность 64
Надпочечниковое вдавление 100
Надпузырная ямка 121, 258
Надпузырные ямки 118
Надсердечный параганглий 409
Надчревная поверхность 64
Надчревный угол 196
Наиболее крупные
артериальные анастомозы 602, 604
венозные анастомозы 604
Наивысшая
межреберная артерия 456, 483, 485, 486, 497, 529, 535
межреберная вена 614, 665, 666

Накопительное тельце 393
Направление
биения ресничек и потока жидкости в правой верхнечелюстной пазухе и лобной пазухе 150
движения сперматозоидов из придатка яичка 267
движения сперматозоидов при эякуляции 267
и оси движения хрящей гортани 167
мышечных пучков стенки левого желудочка 441
тока крови 358, 619
тока лимфы 358
Направляющая связка 241, 307
(в эмбриогенезе) 241, 307
яичка 270
Напрягатель широкой фасции бедра 560
Напряженный пневмоторакс (клапановый) 198
Наружная
запирательная мышца 560
и внутренняя косые живота 121, 122, 131, 132
косая мышца живота 112, 124, 174, 203, 269, 499, 534, 583, 671
межреберная мышца 533
небная вена 639
оболочка 323, 412, 415, 416, 422
оболочка (адвентиция) 412
оболочка фолликула 283
пластинка 632, 636
пластинка теменной кости 151
подвздошная артерия 93, 122, 204, 342, 344, 345, 423, 457, 458, 459, 499, 536, 538, 559, 560, 563, 564, 565, 568, 569, 577, 578, 579, 582, 584, 603, 604, 615, 676, 681, 691
подвздошная вена 93, 337, 342, 344, 345, 499, 563, 564, 582, 585, 604, 605, 615, 616, 617, 623, 664, 665, 677, 681, 682, 683, 691, 693, 698, 615, 666, 676
подвздошная и бедренная артерии 582
половая артерия 570
половая артерия; наружные половые вены 259
половая вена 682
полоска 219
семенная фасция 240, 247, 248, 249, 259, 260, 261, 269
сонная артерия 21, 26, 27, 172, 400, 423, 461, 463, 464, 465, 466, 467, 468, 469, 470, 471, 473, 474, 475, 476, 482, 487, 603, 606, 607, 604, 638, 640, 642
сонная артерия и ее ветви 463
стенка капсулы клубочка 223
эластическая мембрана 412, 415
яремная вена 369, 613, 616, 617, 618, 634, 637, 641, 642, 643, 644, 645, 646, 647, 648, 667
Наружное
отверстие мочеиспускательного канала 202, 228, 232, 233, 234, 235, 261, 262, 263, 268, 272, 275, 303, 304, 305, 306
отверстие мочеиспускательного канала (уретры) 200, 240
отверстие мочеиспускательного канала; гребень мочеиспускательного канала 268
отверстие шейки матки у молодой и пожилой женщины 289
подслизистое сплетение 74
Наружные
подвздошные сосуды 92
женские половые органы 274, 301
и внутренние половые органы 615
межреберные 195, 500, 534, 621
мужские половые органы 240, 259, 260
языка 8
носовые вены 641, 642
подвздошные артерия и вена 121, 228, 243
подвздошные узлы 337, 341, 342, 343, 344, 345, 346, 352, 379, 380
половые артерии 576
половые вены 570, 614, 617, 618, 665, 666, 689
половые органы 559, 560, 576, 615
Наружные/внутренние подвздошные узлы 379
Наружный
затылочный выступ 636
листок 240
нос 142, 144
слой теки 282
слуховой проход 151, 462
сфинктер заднего прохода 10, 11, 93, 94, 117, 139, 243, 276, 298, 302, 304, 564, 569
сфинктер мочеиспускательного канала 227, 228, 230, 262, 268
Нарушения положения матки 291
Начало
имплантации 296
пищевода, глотка разрезана 52
пищевода, глотка целая 52
фазы секреции (15–21й день) 293
Начальные отделы 29
Начальный (секреторный) отдел железы 29
Нёбная миндалина 13, 14, 15, 26, 27, 36, 37, 43, 44, 50, 51, 53, 164, 310, 315, 316, 461, 462
Нёбно-глоточная
дужка 8
дужка; задняя складка зева 13, 14, 26, 37, 42, 50, 51, 164, 315
мышца 8, 26, 27, 35, 37, 43, 44, 45, 147
Нёбно-язычная
дужка 8, 43
дужка; передняя складка зева 13, 14, 26, 37, 42, 43, 53
мышца 8, 14, 19, 26, 27, 36, 37, 43, 44, 45
Нёбные железы 8, 26, 42, 43
Нёбный
апоневроз 35, 42, 43, 44
отросток 31
язычок 8, 13, 36, 37, 42, 50, 53, 147, 164, 315
Нёбо 8, 37, 42, 43
Недифференцированные зачатки половых органов 308
Незернистая эндоплазматическая сеть 68
Нейрогипофиз 386
задняя доля 295, 389, 390, 478
Нейрон 421
Нейроны
дорсомедиального, вентромедиального и инфундибулярного ядер 391
супраоптического и паравентрикулярного ядер 391
Нейросекреторные
(крупноклеточные) ядра гипоталамуса 387
клетки гипоталамуса, вырабатывающие рилизинг и ингибирующие гормоны 394
клетки супраоптического паравентрикулярного ядра, вырабатывающие АДГ и окситоцин 394
Нейрофибриллы 393
Нейрофиламенты 387
Нейтрофильный миелобласт 311
Некротизированные массы 314
Нексусы 439
Непарная
вена 103, 192, 328, 330, 354, 530, 534, 605, 613, 614, 616, 617, 619, 660, 661, 662, 663, 664, 665, 666, 667, 697, 698, 701, 702
и полунепарная вены 660, 661
Непарная/полунепарная вена 705
Непарное щитовидное сплетение 642
Непарные ветви 537
Нерв 74
мышцы, напрягающей нёбную занавеску (третья ветвь тройничного нерва) 43
Нервная часть гипофиза 382
Нервное
волокно 116
сплетение (Мейснера) 12
Нервные
волокна 389
окончания 409
Нефенестрированный капилляр 419
Нефрогенная ткань 238
Нефрон 200
Нижнее
брюшко лопаточно-подъязычной 483
веко 462
дуоденальное углубление 135
зубное сплетение 638

илеоцекальное углубление 89, 129, 130, 135
средостение 452
Нижнелатеральная
долька 255
поверхность простаты 240
Нижнечелюстная зубная дуга 8
Нижние
брыжеечные артерия и вена 123
брыжеечные лимфатические узлы 326
брыжеечные узлы 340, 343, 344, 345, 346, 347, 351, 378, 379
вены чечевицеобразного ядра 628
губные артерия и вена 641
губные вены 642
губные железы 24
диафрагмальные артерии 57
диафрагмальные артерия и вены 565
диафрагмальные вены 204, 402, 615, 617, 671
диафрагмальные узлы 341, 349, 352, 355, 357, 376
заднепроходные нервы 302
конечности 615
мочепузырные вены 571
надчревные артерия и вена 121, 122, 124, 131, 679, 680
надчревные вены 499
надчревные узлы 352
нервы ягодиц 690
прямокишечные вены 563, 675, 681, 694, 697, 705, 676
прямокишечные нервы 302
трахеобронхиальные лимфатические узлы 450
трахеобронхиальные узлы 180, 353, 355, 356, 357
узлы 337
щитовидные вены 614
ягодичные вены 621, 675, 682, 692
ягодичные узлы 352
Нижний
альвеолярный нерв 26, 27, 35, 36, 37, 473, 638
гортанный нерв 400, 468
долевой бронх 173
изгиб двенадцатиперстной кишки 9, 70, 73, 552, 669
каменистый синус 627, 629, 630, 633, 634
каналец мезонефроса 271
клык 31
конец яичка 240
конец; полюс 207, 209, 211, 212, 214, 244
констриктор глотки 8, 45, 46, 47, 48, 49, 52, 58, 59, 152, 163
констриктор глотки, перстнеглоточная часть 14, 52
констриктор глотки, щитоглоточная часть 14, 52
край 99, 174, 179, 180, 190, 320
край легкого при глубоком вдохе 197
край легкого при глубоком выдохе 197
край пластинки щитовидного хряща 156
латеральный изгиб 10
латеральный кожный нерв плеча 508, 658
носовой ход 142, 143, 145, 146, 151
отдел мочеточника 560
отдел пищевода 537
отдел прямой кишки 560
отдел трахеи 483
отклоняющийся проточек 250
передний сегмент 225
рог 153, 167
рог щитовидного хряща 156
сагиттальный синус 625, 629, 630, 634, 635
сегмент 225
суставной отросток 620
сфинктер (сфинктер Лерхе) 117
сфинктер пищевода 56
удерживатель сухожилий разгибателей 593, 685
холмик 496
щитовидный бугорок 153, 160
этаж полости брюшины женщины 278
язычковый бронх [BV] 169, 170
язычковый сегмент [SV] 190
язычковый сегментарный бронх 173
Нижняя
альвеолярная артерия 26, 37, 462, 471, 472, 473, 638
альвеолярная артерия, подбородочная ветвь 25
анастомотическая вена 625, 631, 634
базальная вена 455
барабанная артерия 462, 468
близнецовая мышца 560
брыжеечная артерия 77, 115, 122, 204, 237, 278, 344, 345, 346, 409, 423, 457, 536, 537, 539, 553, 554, 555, 556, 558, 559, 561, 563, 564, 569, 603, 604, 610, 611, 670, 679
брыжеечная артерия и ее ветви 554, 555
брыжеечная артерия [L3] 541
брыжеечная вена 204, 278, 549, 605, 615, 616, 669, 673, 674, 678, 694, 695, 697, 699, 703, 704, 705
брыжеечная вена и ее притоки 674
вена червя 627
ветвь лобковой кости 139
ворсинчатая вена 624, 628
гипофизарная артерия 386, 388, 390, 391, 477
глазная вена 634, 635, 639, 643
глазничная щель 472
гортанная артерия 606
гортанная вена 614
губа 8, 11, 13, 23, 37, 41, 143
губная артерия 463, 465, 471
диафрагмальная артерия 204, 402, 456, 528, 531, 536, 537, 539, 541, 542, 543, 603, 608, 611, 671
доля 143, 174, 175, 181, 193, 194, 195
и верхняя губные артерии 461
конечность 331, 559, 615
латеральная вена мозжечка 627
левая околощитовидная железа 400
локтевая коллатеральная артерия 484, 502, 503, 507, 508, 509, 511, 513, 514, 516, 656
луковица внутренней яремной вены 369, 642
медиальная вена мозжечка 627
мозговая вена 625
мочепузырная артерия 342, 536, 560, 562, 563, 564, 571, 611, 612, 676, 680
надпочечниковая артерия 204, 208, 209, 402, 456, 536, 537, 539, 540, 541, 611, 671
надпочечниковая артерия, передняя ветвь 402
надчревная артерия 246, 457, 458, 459, 499, 536, 538, 543, 552, 560, 562, 568, 582, 584, 603, 563, 679, 681
надчревная артерия, запирательная ветвь 536
надчревная артерия, лобковая ветвь 603
надчревная вена 499, 538, 543, 552, 563, 604, 605, 615, 617, 664, 665, 666, 681, 697, 698
носовая раковина 50, 143, 145, 146, 150
околощитовидная железа 50, 396, 400
панкреатическая артерия 544, 548, 549
панкреатодуоденальная артерия 543, 544, 545, 558, 603, 609
панкреатодуоденальная артерия, задняя ветвь 544, 548, 549, 551
панкреатодуоденальная артерия, передняя ветвь 544, 548, 549, 551
передняя мозжечковая артерия 488, 489, 490, 495
поверхность пирамиды височной кости 43
поверхность языка 20
полая вена 72, 77, 100, 101, 102, 107, 112, 120, 122, 123, 134, 135, 136, 103, 116, 118, 134, 192, 203, 204, 210, 237, 243, 246, 329, 330, 337, 341, 344, 345, 346, 350, 354, 402, 413, 424, 428, 430, 431, 432, 434, 440, 445, 447, 451, 456, 460, 530, 536, 537, 542, 543, 544, 550, 551, 554, 556, 561, 564, 565, 582, 604, 615, 616, 617, 620, 660, 661, 662, 663, 664, 665, 668, 670, 671, 673, 674, 677, 678, 679, 680, 682, 694, 697, 698, 699, 703, 705, 706
полюсная почечная артерия 541
поперечная связка лопатки 508
продольная мышца 8, 14, 18, 19, 20, 27, 47
прямокишечная артерия 553, 558, 560, 561, 562, 563, 569, 611, 676
прямокишечная вена 605
связка придатка яичка 244, 245

часть плевральных мешков 192
челюсть 13, 19, 23, 27, 28, 36, 37, 40, 41, 47, 51, 143, 151, 462, 644
щитовидная артерия 50, 396, 400, 453, 457, 465, 468, 483, 485, 486, 487, 497, 531, 603, 606, 607, 640
щитовидная вена 50, 51, 174, 312, 400, 451, 640, 645, 646, 661, 662, 666, 667, 700, 701
щитовидная вырезка 153
ягодичная артерия 456, 536, 559, 560, 561, 562, 564, 568, 569, 571, 577, 578, 584, 586, 587, 588, 692
ягодичная вена 681
Низшая щитовидная артерия 468, 470, 606
Низшие поясничные артерии 559
Низший внутренностный нерв 330
Нисходящая
аорта 177
ветвь 457, 577, 578, 579, 584
кишка 118
коленная артерия 576, 577, 584, 585, 588, 591, 595, 603, 689
коленная артерия, подкожная ветвь 585, 592, 593, 595, 688
коленная артерия, суставная ветвь 585, 688
коленная артерия, суставные ветви 592, 593, 691
небная артерия 462, 472, 474
ободочная кишка 9, 11, 74, 78, 82, 84, 85, 90, 92, 97, 112, 131, 132, 133, 134, 137, 140, 206, 278, 537, 553, 554, 555, 615, 674
ободочная кишка (место прикрепления) 122
часть 9, 72, 549
часть аорты; нисходящая аорта 413, 423, 454, 457, 458, 460, 461, 470, 485, 530
часть петли Генле 200
Нисходящесигмовидный сфинктер (сфинктер Балли) 117
Нисходящие дорсальные лимфатические сосуды 367
Нисходящий отдел аорты 103
Нитевидные сосочки 8, 15, 16, 17
Ножка
гипофиза 389
клитора 202, 228, 274, 275, 276, 304, 305, 307
мозга 385, 495, 624
полового члена 227, 233, 240, 258, 262, 268
мозга 483
Ноздри 144
Нормальная механика дыхания 198
Нормальное положение матки в малом тазу (варианты) 291
Нормальный прикус 33
Нос, большой хрящ крыла 51
Носовая
кость 51, 144, 150
перегородка 13, 50
полость 151
часть глотки 8
часть лобной кости 151
Носоверхнечелюстной шов 144
Носовые
железы 146
раковины 13, 146
Носоглоточный ход, трубно-глоточная складка 51
Носолобная вена 641
Носоресничный нерв 150

О

Области
венозного оттока от головного мозга по глубоким мозговым венам 629
венозного оттока от головного мозга по поверхностным мозговым венам 629
кровоснабжения головного мозга 493, 494
оттока лимфы через региональные лимфатические узлы 333
Область
бифуркации трахеи, киль трахеи 171
дна и задней стенки тела желудка 615
дренирования грудного лимфатического протока 331
дренирования левого бронхосредостенного ствола 357
дренирования нижних диафрагмальных узлов через диафрагму 357
дренирования нижних трахеобронхиальных лимфатических узлов 357
дренирования правого бронхосредостенного ствола 357
дренирования правого лимфатического протока 331
перехода пищевода в желудок 55
Ободочная кишка 9, 120, 326, 351
Ободочно-кишечное вдавление 100
Ободочно-кишечные лимфатические узлы 347
Ободочные узлы
левые 347, 351, 378
правые 347, 351, 378
средние 347, 351, 378
Оболочки
мозга 483
яичка и семенного канатика 269
спинного мозга 560
Обонятельная
луковица 462, 489
область 142
Обонятельные клетки 148
Обонятельный
нерв [I] 624
тракт 385, 462, 489
Образование мочи 200
Обратное развитие желтого тела 295
Общая
базальная вена 455, 628
клетка-предшественница лимфопоэза 311
клетка-предшественница миелопоэза (КОЕ-ГЭММ) 311
ладонная пальцевая артерия 527
ладонная пальцевая артерия [III] 525
межкостная артерия 502, 503, 509, 512, 513, 514, 526, 6036 656
печеночная артерия 72, 101, 112, 115, 137, 423, 456, 531, 537, 539, 542, 543, 544, 545, 546, 547, 548, 551, 558, 609, 669, 671, 679
подвздошная артерия 204, 237, 260, 278, 341, 342, 346, 423, 536, 539, 554, 556, 559, 561, 563, 564, 565, 568, 569, 578, 582, 584, 585, 611, 612, 615, 676
подвздошная артерия и ее ветви 559, 561
подвздошная вена 337, 342, 563, 564, 585, 615, 616, 617, 660, 665, 676, 677, 682, 691, 697, 698, 705, 706, 666
почечная артерия 220
сонная артерия 49, 57, 58, 172, 174, 328, 330, 353, 359, 396, 400, 423, 428, 449, 458, 459, 463, 465, 467, 468, 469, 470, 471, 476, 486, 487, 503, 504, 506, 528, 529, 530, 531, 532, 535, 613, 640, 641, 642
сонная артерия (правая и левая) 408
сонная артерия и ее ветви 461
схема развития половой системы 242
Общее
сонное сплетение 174
сухожильное кольцо (кольцо Цинна) 480
Общие
ладонные пальцевые артерии 514, 519, 520, 521, 526, 651, 656
подвздошные вены 660
подвздошные узлы 337, 340, 341, 343, 344, 345, 346, 349, 352, 379, 380
подошвенные пальцевые артерии 596, 597, 598, 600, 684
Общий
желчный проток 10, 11, 71, 72, 99, 100, 101, 102, 107, 109, 110, 111, 113, 123, 134, 109, 542, 546, 548, 549, 671
ладонный пальцевый нерв, тыльная ветвь 527
малоберцовый нерв 586, 589, 686, 692
печеночный проток 10, 72, 101, 107, 109, 110, 111, 113, 203, 546, 669
покров 507
Овальная ямка 429, 431, 432
Овальное
отверстие 488
отверстие сердца 430
Овариально-менструальный цикл 295
Овоидная форма лимфатических узлов 318
Овуляция 282, 295, 394
образование желтого тела 282

Огибающая ветвь 445, 607
Ограда 493
Одиночные лимфоидные узелки 9, 63, 76, 86, 94, 310, 317
Одиночный
лимфоидный узелок 12
лимфатический узелок 74
Однослойный эпителий желудка 56
Окисление ионов йода в атомарный йод под влиянием фермента пероксидазы 398
Окклюзионная поверхность 33
Окклюзионно-дистальный угол 32
Околобронхиальный дивертикул 59
Околовлагалищные узлы 352
Окологлоточное пространство 37
Окологрудинная линия 193
Окологрудинные
лимфатические сосуды 372
лимфатические узлы 326
узлы 331, 339, 353, 357, 370, 372, 373, 376
Околоматочная клетчатка; параметрий 276
Околоматочные узлы 352, 380
Околомозолистая артерия 492
Околомочепузырное пространство 288
Околоносовые пазухи 149
Околоободочно-кишечная борозда 126, 128, 130, 135
Околоободочные
лимфатические узлы 326
узлы 347
Околопищеводные
лимфатические узлы 326, 355
узлы 331, 354
Околопозвоночная линия 194
Околопозвоночные узлы 331
Околопочечное жировое тело 134, 215
Околоprямокишечное пространство 288
Околопрямокишечные
(аноректальные) лимфатические узлы 326
узлы; аноректальные узлы 352, 379
Околопузырная ямка 278
Околопупочные
вена 615
вены 605, 618, 697, 698
Околососковое венозное сплетение 618, 648
Околососковый кружок молочной железы 372
Околотрахеальные
лимфатические узлы 326, 450
узлы 331, 353, 355, 356, 357, 362, 364, 374, 376
Околоушная
железа 8, 11, 22, 23, 24, 25, 26, 27, 37, 50, 464, 642, 644, 646
капсула 23
слюнная железа 462
Околоушной проток 8, 22, 23, 24, 25, 28, 35, 43, 465, 471
Околоушные ветви 641, 642
Околощитовидная железа 396, 401
Околощитовидные железы 384
Околояичник 241, 307
парофорон 275, 308
Окончание
миопротофибрилл на цитолемме кардиомиоцита 439
нервного волокна 418
Округлая форма лимфатических узлов 318
Окружающая вена 265
Окружающие вены 265
Оксифильные аденоциты 389
Оксифильный эритробласт 311
Олива 497
Ооцит 282, 407
(яйцеклетка) 282
окруженный фолликулярными клетками 407
Опасная зона лица (треугольник) 640
Оплодотворение 281, 295
Определение границ эпителия в области кардии 56
Опускание яичка в мошонку и формирование его оболочек 270
Организация кровеносно-сосудистой системы 414
Органы
брюшной полости 115, 134
брюшной полости и малого таза мужчины 232
малого таза женщины, поперечный разрез через малый таз на уровне шейки матки 288
малого таза и мочеиспускательный канал (уретра) мужчины 233
средостение 614
Орогевающий сквамозный эпителий верхушки сосочка 17
Осевой позвонок [CII] 51, 152
Осмиофильные тельца 189
Основание
легкого 180, 181
пирамиды 215
простаты 240, 257
пястной кости 525
черпаловидного хряща 154
Основная пазуха 151
Основные
артерии верхней конечности 509
венозные стволы шеи 637
принципы механизма дыхания 195
типы энтероэндокринных клеток в желудочно-кишечном тракте 404
Особенности строения эпителия десны 33
Остатки цитоплазмы 252
Остеокласты 41
Остистое отверстие 488
Островки
Лангерганса 383
поджелудочной железы 405
Островковая часть; сегмент M2 490
Островковые артерии 491
Островок 462
(кора, белое вещество) 462
островковая доля 489, 491, 493, 631
Ость клиновидной кости 43
Ось
зуба 32
сердца 425
Отверстие 150
венечного синуса 429, 430, 431, 444, 448
верхней полой вены 448
влагалища 202, 234, 272, 274, 275, 301, 302, 303, 304, 305, 306, 308
для прохождения верхних гортанных артерии и нерва 167
зева 43
матки 202, 279, 280, 289, 306
матки (зев) 274
нижней полой вены 57, 429, 448, 662
нижней челюсти 31
привратника 9, 66, 71
сальника 137
сонного канала 43
червеобразного отростка (аппендикса) 9, 87, 88
шейки матки у молодой и пожилой женщин 289
Отверстия
желез 229
наименьших вен 431
правых легочных вен 429
соединения вен 632
Т-трубочек 439
Отводящий нерв [VI] 388, 478, 489, 495
Отделы
гортани 162
желудка 62
Открывшийся фолликул 282
Открытое кровообращение 321
Отношение
внутренних органов к брюшине 119
между кровеносными и лимфатическими капиллярами 324
Отрицательный признак 32
Отростки подоцита 224

Отток
артериальной крови в артериальный конус 443
лимфы от верхней конечности 367
лимфы от женских половых органов 346
лимфы от миокарда 358
лимфы от молочной железы 373
лимфы от мочевого пузыря и мочеиспускательного канала 343
лимфы от мужских половых органов 343
лимфы от нижней конечности 338
лимфы от передних стенок груди и живота 339
лимфы от прямой кишки 346
лимфы от различных областей тела в правый лимфатический и грудной протоки 331
лимфы от трахеи и бронхов 357
лимфы от шеи 363, 364
Отщепление тироксина и трийодтиронина 398
Официальная регистрация при рождении 241

П

«Пустая» плевральная полость в атмосферном давлении 198
Паракортикальная зона 319
Пазуха придатка яичка 244, 245, 249
Пазухи воздухоносных костей черепа 149
Палочкоядерные гранулоциты 311
Пальпация больших слюнных желез 29
Пальцы 576
Панкреатические
ацинусы (экзокринные) 405
вены 615, 694, 703
ветви 544, 545, 609
островки 10, 384
узлы 350
узлы (верхние/нижние) 351, 377
узлы, верхние узлы 349
узлы, узлы 349
Панкреатодуоденальные
вены 615, 668, 673, 674, 699, 703
узлы 349
узлы (верхние/нижние) 351, 377
Паравентрикулогипофизарный путь 386
Паравентрикулярное ядро гипоталамуса 387
Паравентрикулярные ядра таламуса 386
Параганглии брюшной аорты 409
Параганглий парасимпатический 409
Парагломерулярные клетки 220
Парамезонефральный проток 275
(мюллеров проток) 241, 242, 271, 307
Парасимпатический корешок; тазовые внутренностные нервы (эфферентные парасимпатические нервные волокна) 266
Парауретральная железа 242
Парафолликулярная клетка
в интраэпителиальной локализации 399
в межфолликулярной локализации 399
Паращитовидные железы 383, 400
Паренхима яичка 240, 250
Париетальная
(обкладочная) клетка 68
брюшина 53, 55, 78, 92, 93, 112, 118, 120, 121, 122, 123, 124, 131, 139, 140, 125, 129, 203, 204, 210, 227, 228, 269, 278
брюшина таза 118
брюшина, покрывающая почки 205
брюшина, правая подвздошная ямка 89
пластинка 240, 452
плевра, диафрагмальная часть 55, 174, 191, 312, 449, 451
плевра, реберная часть 174
плевра, средостенная часть 55, 180, 312, 358, 451
фасция таза 227, 228
Париетальные
ветви 528, 537
лимфатические узлы 327
Париетальный листок 249
Парная ветвь базилярной артерии 483
Парные
ветви 537
органы брюшной полости 615
Паутинная оболочка 632
головного мозга 488
спинного мозга 620
Паховая
связка, паховая дуга 125, 247, 248, 337, 341, 344, 345, 499, 538, 562, 582, 583, 585, 683, 691
часть 240
Паховые
ветви 456
лимфатические узлы 310, 327, 333
лимфатические узлы, поверхностные узлы 343
подвздошные и поясничные лимфатические узлы 341
Паховый
канал 246, 249, 271, 308
серп; соединительное сухожилие 121
Первая
дорсальная пястная вена 613
задняя межреберная артерия 456, 485, 486, 533, 535
тыльная плюсневая артерия 576
тыльная пястная артерия 502
Первичная
моча 222
гемокапиллярная сеть гипофиза 390
Первичное капиллярное сплетение 391
Первичные
(растущие) фолликулы 282, 295
ворсинки 297
лимфоидные органы 310
яичниковые фолликулы 274, 283
Первичный
(растущий) фолликул 282
сперматоцит 252
Первое
[I] ребро 485, 528, 531, 535, 662, 667
деление дробления 296
деление мейоза 253
полярное тельце, веретено созревания 296
сужение: на уровне нижнего полюса почки 226
Первые
большие коренные верхние зубы 39
большие коренные зубы 39
малые коренные зубы 39
Первый
[U] позвонок 210
большой коренной зуб; моляр 38
малый коренной зуб; премоляр 38
Перегородка
головки 263
клиновидных пазух 478
мошонки 240, 249
носа 51, 145, 461
полового члена 263
языка 18, 19, 20, 28
Перегородки
плаценты 297
яичка 240
яичка 245, 249, 250
Перегородочная
сосочковая мышца 431, 432, 435
створка 430, 438
Перегородочно-краевая трабекула 431, 432, 435, 442
Переднее
внутреннее позвоночное венозное сплетение 620, 621, 622, 623
наружное позвоночное венозное сплетение 619, 620, 622
средостение 331, 452
ядро гипоталамуса 386
Переднезадний размер 257
Переднелатеральная
вена моста 626
вена продолговатого мозга 626
поверхность 154

Переднелатеральные центральные артерии 494
Переднемедиальная межмышечная перегородка 584
Переднемедиальные центральные артерии 490
Переднемедиальный пучок 338
Переднесрединная вена моста 626
Передние
большеберцовые вены 682, 683, 687, 688
вены правого желудочка 444
и задние верхние альвеолярные артерии 462
конъюнктивальные артерии 481
медиастинальные лимфатические узлы 450
медиастинальные узлы 312
межкостные вены 366, 650, 651
межреберные артерии 458, 459, 535
межреберные вены 617, 619, 648, 663, 664, 666
межреберные ветви 483, 485, 499, 538, 603
мошоночные вены 682, 691
мошоночные ветви 570, 582
отрезки ребер 177
прободающие артерии 529
ресничные артерии 481
средостенные узлы 353
ушные артерии 475
ушные ветви 462
шейные лимфатические узлы 333
шейные узлы 327, 339, 361, 370
шейные узлы, глубокие узлы 356, 373
шейные узлы, поверхностные узлы 369
язычные железы 23, 24
яремные узлы, поверхностные узлы 361
Передние/задние слепокишечные вены 704
Передний
базальный сегмент [CVIII] 182, 183
базальный сегментарный бронх 173
базальный сегментарный бронх [BVIII] 169, 170
конец 320
край 174, 179, 180, 244
край яичка 240
левый латеральный сегмент; сегмент [III] 10, 104
межкостный нерв предплечья 513
межпещеристый синус 478, 634
наклоненный отросток 478, 488
правый латеральный сегмент; сегмент [VI] 10, 104
правый медиальный сегмент; сегмент [V] 10, 104
реберно-диафрагмальный синус 177
рог 574
сегмент [CIII] 182, 183
сегментарный бронх 173
сегментарный бронх [BIII] 169, 170
столб складок 274, 306
эпителий 171
Передняя
артерия, огибающая плечевую кость 457, 484, 485, 498, 503, 504, 506
атлантозатылочная мембрана 51
базальная вена 455
базальная сегментарная артерия 455
барабанная артерия 462, 472
большеберцовая артерия 413, 423, 576, 577, 584, 587, 588, 590, 591, 592, 593, 594, 595, 596, 599, 600, 603, 604, 614, 687, 688
большеберцовая вена 614, 616
большеберцовая возвратная артерия 577, 590, 591, 593, 594, 595
большеберцовая мышца 593
вена 455
вена правого желудочка 701
вена прозрачной перегородки 625, 627
верхняя панкреатодуоденальная артерия 543, 544, 545, 548, 551
ветвь 514, 534, 609
височная артерия 491
височная диплоическая вена 624
зазубренная артерия 476, 477, 489, 490, 494
глубокая височная артерия 471, 472
грудная стенка 331, 483, 698
губа 274, 289, 306
доля 391, 398
доля гипофиза 394
доля гипофиза (аденогипофиз) 382
дуга атланта 51
железистая ветвь 468
зубчатая мышца 483, 500, 505
и боковая области лица 613
и боковая области шеи 613
и задняя артерии, огибающие плечевую кость 502
и задняя большеберцовые возвратные артерии 603
и задняя вены, окружающие плечевую кость 613
и задняя решетчатые артерии 462
и задняя спинномозговые артерии 483, 603
корешковая артерия 535, 573, 574
корешковая артерия (артерия Адамкевича) 573
корешковая вена 623, 660
крестообразная связка 595
лестничная мышца 174, 359, 366, 369, 449, 453, 464, 503, 504, 528, 531, 662, 667
почтовая область 367
межжелудочковая борозда 427, 440, 441, 442, 453
межжелудочковая вена 427, 442, 444
межжелудочковая ветвь 607
межкостная артерия 366, 503, 509, 513, 514, 515, 518, 521, 522, 525, 526, 651, 656
межреберная артерия 529
межреберная артерия, коллатеральная ветвь 529
межреберная ветвь 533
мозговая артерия 462, 476, 487, 490, 493, 494
мозговая артерия, посткоммуникационная часть; сегмент A2 488
мозговая артерия, предкоммуникационная часть; сегмент A1 488, 489, 492
мозговая вена 624, 625, 634
нижняя мозжечковая артерия 483, 496, 497
ножка 494
носовая ость 40, 145
область (безжелезистая) 256
область плеча 367
париетальная брюшина 118
поверхность 207, 208, 211, 255, 402, 403, 540
поверхность дуги перстневидного хряща 156
поверхность надгортанника 18
поверхность пирамиды 21
поверхность простаты 240
полулунная заслонка 435, 438, 444
прободающая ветвь 601
продольная связка 51
решетчатая артерия 474, 479, 480, 482
сегментарная артерия 455
слепокишечная артерия 87, 551, 554, 559
соединительная артерия 487, 488, 489, 490, 492, 605
соединительная вена 624
сосочковая мышца 430, 431, 432, 433, 435, 442, 448
спайка 386, 492
спайка губ 274, 301, 303
спинномозговая артерия 489, 490, 495, 496, 497, 573, 574, 575, 603
спинномозговая вена 623, 660
срединная линия 193
створка 430, 438
стенка 9, 274
стенка живота 560, 576, 615
стенка живота и грудной полости 614
стенка кармана Ратке (доля гипофиза) 395
стенка прямой кишки 227
теменная артерия 491
фиброзно-мышечная зона 257
часть межреберья 331
язычная железа 19
яремная вена 613, 617, 637, 641, 642, 643, 644, 645, 646, 647
Передняя/задняя
верхняя панкреатодуоденальная артерия 609
слепокишечная артерия 610

Перекрестные межзубные волокна 33
Перепончатая
стенка 170, 171
часть мочеиспускательного канала (уретры) 240
Переход подвздошной кишки в толстую кишку 89
Переходная
зона 256, 293
складка 35
Переходный эпителий 12
в пустом и наполненном мочевом пузыре 229
Перешеек
желчного пузыря 109
зева 13
матки 274, 279, 280, 290
маточной трубы 274, 280, 288
поджелудочной железы 118
простаты 240, 255
щитовидной железы 51, 58, 396, 469, 645
Периартериальное лимфатическое влагалище (Т-лимфоциты) 321
Перибронхиальная лимфатическая сеть 357
Перикард 174, 176, 192, 331, 449, 451, 453, 483, 528
диафрагмальная часть 192
Перикардиальная полость 452
Перикардиальные
вены 613, 614
ветви 528
латеральные лимфатические узлы 326
лимфатические узлы 358
Перикардодиафрагмальная артерия 358, 456, 483, 499, 538, 606, 608
Перикардодиафрагмальные
артерия и вена 449, 451
вены 312, 358, 614, 702
Перикарион 387
Периодонт 8, 32, 34
Периодонтальный сосудисто-нервный пучок 34
Перисинусоидное пространство (пространство Диссе) 108
Периферийная зона 256
Периферическая
белая пульпа (В-лимфоциты) 321
часть 257
Перицит 418
Перстневидный
и щитовидный хрящи 155
хрящ 47, 52, 142, 152, 154, 159, 160, 165, 175, 176, 528, 530
хрящ, пластинка перстневидного хряща 159
хрящ, суставная поверхность 166
Перстнеглоточная
связка 157, 158
часть 46
Перстнепищеводное сухожилие 47
Перстнетрахеальная связка 157, 160, 165
Перстнечерпаловидная связка 155, 157, 158, 167
Перстнечерпаловидный сустав 142, 155, 156, 160, 163
Перстнещитовидная
ветвь 468
мышца 46, 58, 156, 159, 162, 164, 165, 166, 168, 174, 396, 453, 469, 644
мышца, косая часть 47
мышца, прямая часть 47
мышца, прямая часть и косая часть 14
Перстнещитовидный сустав 142, 156, 167
Петля
(закрученный сегмент) 200
нефрона, прямой дистальный каналец 222
нефрона, тонкий каналец 222
Петушиный гребень 151
Печеночная
артерия 10, 105
артерия (ветвь) 106
балка 108
вена 105, 616
вена (ветвь) 106
поверхность 64
поверхность диафрагмы 122, 135
сумка 118
Печеночно-двенадцатиперстная связка 118
Печеночно-диафрагмальная связка 61, 111
Печеночно-дуоденальная связка 112, 122, 135, 138, 203, 669
Печеночно-желудочная связка 61, 118, 119, 132, 138
Печеночно-поджелудочная ампула 10, 110
Печеночно-почечная связка 100
Печеночно-почечное углубление 135
Печеночные
ацинусы 107
вены 100, 107, 112, 122, 203, 424, 565, 615, 617, 661, 668, 679, 694, 699, 703
лимфатические узлы 326
узлы 349, 350, 351, 377
Печеночный изгиб ободочной кишки 9, 96
Печень 10, 11, 83, 99, 118, 119, 133, 136, 206, 209, 210, 326, 331, 351, 424, 452, 553
с желчным пузырем 537
венечная связка 61
висцеральная поверхность 100, 102
внебрюшинное поле 452
квадратная доля 61, 138
левая доля печени 98
нижний край 125
правая доля печени 98
серповидная связка 61
хвостатая доля 115, 138
Пещеристая часть 476, 477
Пещеристое
тело клитора 274, 276, 298
тело полового члена 240, 243, 246, 261, 262, 263, 264, 265, 268, 563, 570
тело полового члена (покрыто фасцией) 262
сплетение раковины 146
Пещеристые
и губчатое тела полового члена 263
и губчатое тела полового члена в невозбужденном состоянии 264
и губчатое тела полового члена в состоянии эрекции 264
тела полового члена 241, 307
Пещеристый синус 388, 478, 629, 630, 633, 634, 635, 639
внутренняя сонная артерия и гипофиз 478
Пилорические
лимфатические узлы 326
узлы 351, 377
Пиноцитозы 410
Пирамида
височной кости 151
каменистая часть 476
Пирамидальная
доля 174, 396
мышца 127, 560
Пирамидный путь 497, 574
Питуицит 393
Питуициты 389, 393
Пищеварительная система 8, 11, 424
Пищеварительный тракт 404
Пищевод 8, 11, 14, 46, 47, 49, 51, 52, 53, 57, 58, 60, 62, 64, 66, 101, 117, 123, 134, 192, 203, 204, 326, 330, 331, 341, 344, 345, 353, 354, 355, 396, 400, 452, 461, 528, 530, 534, 536, 537, 565, 667, 671, 679
брюшная часть 57, 59, 531, 667
грудная часть 57, 58, 59, 531, 667
мышечная оболочка 65
шейная часть 57, 58, 452, 531, 667
Пищеводная ветвь 694
Пищеводное
вдавление 100
отверстие 53, 55, 57, 190, 662
отверстие, петля 190
Пищеводно-желудочный переход 56

Пищеводные
вены 605, 613, 614, 667, 668, 669, 694, 697, 699, 701
ветви 400, 497, 528, 531, 558, 603, 607
ветви грудной аорты 531
Плазмобласт 311
Плазмоцит 311
Пластинка
крыши, пластинка четверохолмия 627
левая 153
перстневидного хряща 51, 143, 154, 155, 158, 162, 163, 164, 170
правая 153
хориона 297
Плацента 298
вид со стороны матки 300
вид со стороны плода 300
Плацентарная перегородка 297
Плевра 331, 483
верхний край 193
диафрагмальная часть 175, 176, 192, 193, 194, 195
задний край 194
задний край, позвоночно-медиастинальный синус 191
левый реберно-диафрагмальный синус 61
нижний край 193, 194, 195
нижняя часть 191
передний край 193
позвоночная часть 192
реберная часть 175, 176, 192, 194, 195
средостенная часть 176, 192
Плевральная полость во время выдоха 198
Плечевая
артерия 366, 370, 413, 423, 457, 484, 498, 502, 503, 504, 505, 506, 507, 508, 509, 510, 511, 512, 513, 514, 518, 603, 604, 613, 656, 659
вена 613, 616
кость 484, 498, 505
кость, медиальный надмыщелок 507, 510, 514
мышца 505, 510, 511, 512, 514
Плечевое сплетение 172, 312, 359, 453, 464, 465, 642, 659
латеральный пучок 505
Плечевые
артерия и вены 413
вены 366, 369, 370, 505, 617, 648, 650, 656, 659
узлы 370, 373
узлы, латеральные узлы 370
Плечеголовная вена 51, 174, 328, 329, 330, 358, 366, 453, 501, 613, 666, 614, 616, 642, 663, 664, 701, 702
Плечеголовной ствол 51, 57, 58, 172, 176, 312, 328, 358, 413, 423, 427, 428, 449, 451, 452, 454, 455, 456, 459, 460, 461, 485, 486, 487, 503, 504, 506, 509, 528, 531, 532, 535, 606, 607, 614
Плечеголовные
и трахеобронхиальные узлы 375
узлы 331, 358, 374
Плечелучевая мышца 366, 503, 507, 510, 511, 512, 515, 517, 518, 511, 656
сухожилие 511
Плечи 241
Плод в матке на 13-й неделе беременности 299
Плоский простой (чешуйчатый) эпителий 12
Плотное пятно 219, 223
дистального отдела 220
Плюсневые кости 601
Пневмоторакс 198
Поверхности зуба, вид сверху на зубной ряд нижней челюсти 35
Поверхностная
артерия шеи 465
артерия, огибающая подвздошную кость 456, 458, 576, 578, 579, 582, 584, 689, 691
вена шеи 645
вена, огибающая подвздошную кость 344, 345, 617, 618, 665, 666, 682, 689, 691, 698
ветвь 456, 485, 486, 560, 586, 587, 588, 598, 600
височная артерия 462, 463, 465, 467, 471, 473, 475, 482, 638
височная артерия, лобная ветвь 471, 475, 638
височная артерия, теменная ветвь 471, 475, 638
височная вена 638, 643, 647
и глубокая ветви 576
и глубокая ладонные дуги 519
и глубокая фасции полового члена 261
ладонная венозная дуга 648, 649
ладонная ветвь 502, 503, 519
ладонная дуга 366, 413, 503, 514, 518, 519, 520, 525, 526, 603, 656
локтевая артерия 518
надчревная артерия 457, 458, 576, 579, 582, 584, 689
надчревная вена 604, 614, 617, 618, 665, 666, 682, 689, 698
наружная половая артерия 247, 456, 578, 579, 582, 584, 689
плечевая артерия 518, 654
поперечная мышца промежности 262, 304
средняя мозговая вена 624, 625, 628, 629, 631, 634
фасция живота 269
часть 23
шейная артерия 464, 483
Поверхностное паховое кольцо 246, 259, 247, 248, 344, 345, 570
латеральная ножка 247, 248
медиальная ножка 247, 248
Поверхностные
вены 613, 614
вены бедра 689, 690
вены верхней конечности 649
вены голени и стопы 686
вены плеча 658
вены предплечья 657
вены туловища 618
вены шеи 613, 641, 644
височные артерия и вена 25, 642
височные артерия и вена 641
височные вены 637, 647
восходящие мозговые вены 629
гемокапиллярные сети 319
дорсальные вены полового члена 263, 570, 682
и глубокие вены нижней конечности 683
лимфатические сосуды 368
лимфатические сосуды брюшной стенки 339
лимфатические сосуды верхней конечности 365
лимфатические сосуды грудной стенки 339
лимфатические сосуды и узлы нижней конечности 334, 335
лимфатические узлы 327
лимфатические узлы головы 360
лимфатические узлы головы и шеи 361
лимфатические узлы и сосуды груди, плеча и подмышечной ямки 368
лимфатические узлы шеи 362
мозговые вены 628, 631
мышцы 513
околоушные узлы 359, 360, 361
паховые лимфатические узлы 326
паховые узлы 346, 352, 380
тыльные вены кисти 652
узлы 337, 338, 339, 341, 343, 344, 345, 346, 379
узлы, латеральные узлы 334
узлы, медиальные узлы 334
узлы, узлы 334
Поверхностный
лимфатический сосуд 334, 335, 365
малоберцовый нерв 586, 685, 686
сгибатель пальцев 510, 511
сгибатель пальцев, лучевая головка 512
Поверхность
брыжейки ободочной кишки 64
яичника 282
Поздошные внутренние и общие лимфатические узлы 326
Повреждение плевры во время вдоха 198
Повышенный уровень жирных кислот 394
Пограничная
борозда языка 15
линия 258
Пограничный гребень 432
Подаортальные узлы 352
Подблюковый нерв 638

Подбородочная
ветвь 471
ость нижней челюсти 18
Подбородочное отверстие 31, 40
Подбородочно-подъязычная мышца 14, 19, 20, 21, 22, 47, 51, 152, 461, 469
перегородка языка 24
Подбородочно-язычная мышца 8, 14, 18, 19, 20, 22, 23, 27, 47, 51, 152, 461, 469, 640
подниженечелюстной проток 24
Подбородочные ветви 472
Подбородочный нерв 638
Подвешивающая связка яичника 228, 242, 274, 278, 279, 288, 566, 567
Подвздошная
ветвь 560, 578
кишка 9, 11, 74, 76, 77, 78, 84, 88, 90, 91, 92, 124, 125, 126, 128, 131, 132, 133, 348, 351, 537, 552, 553
кишка, конечная часть 82, 87, 89, 128
кость 207, 227, 560
кость и ее надкостница 560
мышца 342, 560, 582, 681
Подвздошно-гребенчатая
дуга 562, 583
сумка 583
Подвздошно-кишечное отверстие 9, 87, 88
Подвздошно-кишечные артерии 537, 551, 552, 553, 555, 558, 610
Подвздошно-кишечный сосочек, уздечка подвздошно-кишечного отверстия 87, 88
Подвздошно-копчиковая мышца 246, 307, 342, 681
Подвздошно-ободочная
артерия 537, 551, 552, 553, 554, 555, 558, 559, 610
артерия, ободочная ветвь 551, 554
артерия, подвздошно-кишечная ветвь 551, 554
вена 615, 673, 674, 694, 704
Подвздошно-ободочнокишечная губа; верхняя губа 9, 87, 88
Подвздошно-ободочные
артерия и вена 77, 133
лимфатические узлы 326
узлы 347, 348, 351, 378
Подвздошно-паховый нерв 123, 204, 205, 402, 570, 671, 689
Подвздошно-подчревный нерв
подвздошно-лобковый нерв 123, 204, 205, 402, 671
подвздошно-лобковый нерв, латеральная кожная ветвь 690
подвздошно-лобковый нерв, передняя кожная ветвь 689
Подвздошно-поясничная
артерия 458, 536, 560, 562, 568, 571, 572, 577, 578, 603
артерия, подвздошная ветвь 457, 582
артерия, поясничная ветвь 457
вена 571, 572, 615, 617, 665, 666
мышца 121, 499, 583, 559, 560
Подвздошно-поясничные вены 660, 682
Подвздошно-реберная мышца 534
Подвздошно-слепокишечная
губа; нижняя губа 9, 87, 88
Подвздошно-слепокишечный
клапан 11, 88, 89
клапан (верхняя и нижняя губы) 88
переход 74, 87, 88, 95, 96
Подвздошные
артерии 565
вены 680
внутренние и наружные лимфатические узлы 326
Подвздошный гребень 206, 209
Подвижная десна 35
Подглазничная
артерия 462, 471, 472, 482
вена 639
Подглазничное отверстие 40, 482
Подглазничный нерв 638
Подголосовая полость 162, 452
Подгрудные узлы 373
Поддерживающие клетки (сустентоциты, клетки Сертоли) 240
Поддиафрагмальное углубление 135
Поддольковая
вена 106
(собирательная) вена 105
Поджелудочная
железа 10, 11, 113, 119, 128, 134, 136, 140, 118, 205, 206, 351, 383, 404, 405
железа 537, 542, 553, 615, 668
железа и двенадцатиперстная кишка 114
железа, желчный пузырь, желчные протоки и двенадцатиперстная кишка 113
железа, переднинижняя поверхность 130
поверхность 64
Поджелудочно-двенадцатиперстные лимфатические узлы 326
Поджелудочные, селезеночные и двенадцатиперстные лимфатические узлы 349
Подкапсульный
(краевой) синус 319
синус 318
Подкапсулярная вена 313
Подключичная
артерия 57, 172, 328, 330, 362, 366, 369, 370, 423, 428, 458, 459, 463, 464, 465, 467, 470, 483, 485, 486, 487, 497, 498, 503, 504, 506, 509, 528, 529, 530, 531, 532, 535, 573, 575, 603, 604, 606, 607, 608, 613
артерия (правая и левая) 408
артерия и ее ветви 483
вена 327, 328, 329, 330, 331, 353, 356, 366, 530, 613, 616, 617, 642, 643, 646, 647, 648, 650, 660, 664, 665, 667, 697, 698, 613, 666
и подмышечная артерии и их ветви 498
мышца 174, 369, 505, 507
подмышечная артерии и их ветви 485
Подключичный ствол 325, 327, 328, 356, 366, 369, 372
Подковообразная почка 211
Подкожная
ветвь 588
жировая клетчатка 241
клетчатка латеральных отделов верхней конечности 613
клетчатка медиальных отделов верхней конечности 613
мышца шеи 28, 396, 461, 483, 641, 644
основа 269
основа; гиподермис 125, 247, 248
расщелина 649
щель 259, 334
Подкожные
вены заднелатеральной поверхности голени 614
вены латеральных отделов руки 613
вены медиальных отделов руки 613
вены переднемедиальной поверхности ноги 614
Подкожный
мешок промежности 305
нерв 5826 685, 686
нерв, медиальные кожные ветви голени 686
нерв, поднадколенниковая ветвь 686, 689
Подколенная
артерия 336, 337, 413, 423, 576, 577, 584, 586, 587, 588, 589, 590, 592, 594, 595, 596, 604, 614, 687, 692
артерия и ее ветви 591
вена 336, 337, 586, 589, 614, 616, 682, 683, 687, 692
мышца 590, 591, 596
ямка 335
большеберцовая и малоберцовая артерии 590
Подколенные узлы
глубокие узлы 336, 337
поверхностные узлы 335, 338
Подлопаточная
артерия 457, 484, 485, 498, 502, 503, 504, 505, 506, 603
вена 505, 613
мышца 484, 507, 659
Подлопаточные узлы 372
задние узлы 369, 370
Подмозолистое поле 489

Подмышечная
артерия 366, 370, 372, 423, 458, 484, 485, 486, 496, 502, 503, 504, 505, 506, 509, 603, 604, 613, 659
артерия и ее ветви 484, 504
артерия, подлопаточные ветви 507
вена 366, 368, 369, 505, 604, 613, 616, 617, 618, 645, 648, 650, 659, 698, 613, 666
фасция 368
ямка 365, 613
Подмышечное лимфатическое сплетение 368, 370
Подмышечные
артерия и вена 642
лимфатические узлы 326, 326, 333
узлы 310, 327, 339, 363, 365, 366, 367, 368, 369, 370, 373
узлы, центральные узлы 369
Подмышечный
нерв 508, 658
отросток; латеральный отросток 372
Поднижнечелюстная
железа 8, 11, 22, 23, 24, 25, 28, 50, 172, 400, 464, 471, 645
железа, крючковидный отросток 24, 28
слюнная железа 461
Поднижнечелюстное клетчаточное пространство 28
Поднижнечелюстной проток 8, 22, 23, 24, 27, 28
Поднижнечелюстные узлы 359, 360, 361, 362, 363, 364
Подниматели глотки 45
Подостная
мышца 483
ямка 506
Подосцит 223, 224
Подоциты 220
Подошвенная
(артериальная) дуга 576
венозная дуга 683, 684
дуга 600
мышца 337, 589, 591
Подошвенные
пальцевые вены 683, 684
плюсневые артерии 597, 598, 600, 601, 684
плюсневые артерии [I–IV] 598
плюсневые вены 683, 684
Подошвенный апоневроз 596, 597, 684
Подпаутинное пространство; лептоменингеальное пространство 488
Подпеченочная щель 118
Подпеченочное углубление 135
Подпилорические узлы 351
Подпилорический узел 349, 350
Подподбородочная
артерия 464, 465, 471
вена 638, 642, 643, 645
Подподбородочное клетчаточное пространство 28
Подподбородочные
лимфатические узлы 326
узлы 359, 361, 362, 363, 364
Подподъязычная
ветвь 468, 470
сумка 158
Подподъязычные мышцы 483
Подподъязычные узлы 374
Подреберная
артерия 459
артерии [XII] 458
вена 330, 622, 664, 665
Подреберные вены 666
Подреберный нерв 123, 205, 402, 565, 671
Подсерозная
оболочка 63
основа 9, 74, 75, 76, 79, 86, 125, 286
Подслепокишечное расположение аппендикса 91
Подслизистая основа 9, 12, 52, 53, 54, 56, 63, 71, 74, 75, 79, 86, 225, 229, 234
венозное сплетение 53
Подслизистые
венозные сплетения и варикозные расширения в пищеводе 668
железы 256
Подушка таламуса 628
Подчревные нервы (эфферентные симпатические нервные волокна) 266
Подчревный нерв 565
Подъязычная
артерия 27, 28, 461, 469, 640
вена 469, 640
железа 8, 11, 20, 22, 23, 24, 27, 28, 469
кость 13, 19, 22, 47, 51, 152, 158, 175, 176, 362, 461, 469, 640, 646
кость, большой рог 48, 50, 157, 159, 160, 165
кость, малый рог 157, 159, 160, 165, 172
складка 22, 27, 37
складка; подъязычная железа 24
слюнная железа 461
Подъязычное клетчаточное пространство 28
Подъязычно-надгортанная связка 8, 14, 18, 19, 20, 21, 22, 24, 27, 46, 47, 143, 152, 158, 160, 165
Подъязычно-язычная мышца 464, 469, 646
Подъязычный
нерв [XII] 21, 26, 27, 49, 172, 465, 469, 489, 497, 640, 642, 644, 645, 646
сосочек 22, 23, 24, 27, 36, 37, 51
Подэндотелиальный слой 412, 415, 422
Позадилобковое пространство 288, 298
Позадимолярный треугольник 27
Позадипилорические узлы 349, 351
Позадиподвздошное расположение аппендикса 91
Позадипрямокишечное пространство 288
Позадислепокишечное расположение аппендикса 91
Позадислепокишечное углубление 89, 92, 135
Позвонок
[LI] 134, 207
[LIV] 91, 207
[LV] 562
[TXII] 195
Позвоночная
артерия 147, 457, 458, 459, 463, 467, 476, 483, 485, 487, 488, 489, 490, 492, 495, 497, 503, 504, 506, 528, 531, 535, 573, 575, 603
артерия и другие ветви подключичной артерии 486
артерия, атлантовая часть 486
артерия, внутричерепная часть 486
артерия, медиальные ветви 496, 497
артерия, поперечно-отростковая часть; шейная часть 486
артерия, предпозвоночная часть 486
вена 614, 634
Позвоночник 118
Позвоночное венозное сплетение 705
Позвоночно-медиастинальный синус 192
Позвоночные мышцы 134
Позвоночный
канал 134, 605
столб 60, 62, 70, 73, 605
Поздние сперматиды 252, 253
Поздняя гаструла 296
Пол
(телесный) 241
человека 241
Поле Кессельбаха 474
Полихроматофильный эритробласт 311
Половая
железа 241
клетка 241
складка 272
щель 301
Половой
бугорок 241, 272, 307
валик 272
диморфизм головного мозга 241
канал 562
нерв 93, 302, 305, 586
нерв; промежностные нервы (эфферентные соматические нервные волокна) 266
член 240, 249, 264, 268, 338
член и мошонка 261

Половые
бугорки 308
валики 241, 307, 308
складки 241, 307, 308
Положение
верхней брыжеечной артерии 550
голосовых связок гортани при различных ее функциональных состояниях 167
гортани новорожденного ребенка 152
легкого при выдохе и вдохе 197
матки во время беременности 299
нижнего края легкого при глубоком вдохе 197
почек в норме и при опущении 207
сердца в грудной полости 425
эндокринных желез в теле человека 384
эпифиза в головном мозге 410
яичка в период закладки 270
Положительное давление в плевральной полости 198
Положительный признак 32
Полосатые столбы 254
Полоски сцепления 439
Полости рта, глотки и гортани 51
Полость
глоки 8
гортани 142, 143
желудочка мозга 395
капсулы Шумлянского – Боумена 221
клапана 422
матки 202, 274, 280, 305
матки, продольная ось 290
матки, пузырная поверхность, передняя поверхность 279
носа 28, 142
плевры 197, 207, 209
рта 8, 11
таза; тазовая полость; брюшинная полость; полость брюшины 291
таза; тазовая полость; внебрюшинное пространство 291
тела 238
фолликула с фолликулярной жидкостью 283
Полулунная
кость 525
поверхность 580
складка 127
складка ободочной кишки 88
Полулунные складки 9
ободочной кишки 83, 88
Полунепарная вена 192, 328, 330, 530, 605, 613, 614, 617, 660, 661, 662, 663, 665, 666, 667, 697, 698, 701, 702
Полуперепончатая мышца 337, 560, 590, 591, 692
сухожилие 687
Полустволовые клетки (ПСК) 311
Полусухожильная мышца 560, 586, 591, 692
Полушарие мозжечка [H II – H X] 489, 492
Полые вены 412
Поперечная
артерия лица 462, 465, 471, 475
артерия шеи 369, 453, 456, 464, 465, 483, 485, 487, 497, 506, 603
артерия шеи, глубокая ветвь 498, 506
артерия шеи, поверхностная ветвь 498
вена лица 641
вена хвостатого ядра 628
вена шеи 648
ветвь 579
мышца 560
мышца груди 174, 195, 499, 501, 538
мышца живота 112, 121, 122, 124, 131, 132, 203, 269, 499, 501, 560, 671
мышца языка 8, 18, 19, 20
ободочная кишка 9, 11, 61, 72, 77, 78, 82, 84, 85, 89, 90, 92, 101, 118, 119, 124, 126, 130, 132, 133, 134, 136, 137, 138, 140, 209, 348, 537, 549, 552, 553, 554, 555, 615
ободочная кишка и ее брыжейка 118
ободочная кишка и сальниковые отростки 129
ободочная кишка, покрытая большим сальником 125
ободочная кишка, сальниковые отростки 89
ободочная кишка, свободная лента 89
пазуха перикарда 444, 451, 452
прямокишечная складка 93
пузырная складка 228, 258, 276, 278
связка вертлужной впадины 580
связка плеча 484
связка промежности 227
фасция 121, 269, 499, 538
черноголовая мышца 52, 152, 156, 159, 163, 164, 167, 168
Поперечное
отверстие 487
сечение на уровне внутренней капсулы 494
Поперечно-отростковая часть; шейная часть 485
Поперечные
артерия и вена шеи 642
вены моста 626
вены продолговатого мозга 626
вены шеи 369, 613, 617, 645, 646
нёбные складки 42, 43
проточки 280
складки прямой кишки 10, 94
Поперечный
срез брюшной полости 237
Поперечный разрез туловища на уровне TXII/LI позвонков через сальниковую сумку 136
нёбный шов 145
нерв шеи; поперечный шейный нерв 644
отросток 620
отросток атланта 621
размер 257
разрез гортани 163
синус 621, 625, 627, 629, 630, 631, 633, 634, 636
срез брюшной полости 116
Порог носа 145, 150
Портальное пространство 106
Портальные сегменты печени 105
Портняжная мышца 560, 582, 592
Поры 221
После родов децидуальная оболочка отслаивается в этом месте 297
Последовательность роста и замены молочных зубов постоянными 39
Постаортальные
лимфатические узлы 326
узлы 341, 352
Постклавальные
лимфатические узлы 326
узлы 341, 349, 352
Посткапилляр (посткапиллярная венула) 416
Посткапиллярная венула 319, 417
Посткапилляры 412
Посткоммуникационная часть
сегмент A2 490
сегмент P2 490
Постлуковичный отдел 72
Постмочепузырная складка 92
Постмочепузырные узлы 352
Постоянные зубы 30, 38, 40
[I] 39
Поступление
гормонов в кровоток 398
йодидов в клетку 398
тирозина и других аминокислот 398
Постэмбриональный гемоцитопоэз и лимфоцитопоэз 311
Поток воздуха
во время вдоха 198
во время выдоха 198
из поврежденной плевры 198
Почечная
артерия 201, 203, 204, 207, 208, 209, 211, 212, 214, 215, 217, 218, 225, 237, 238, 344, 345, 402, 423, 536, 537, 539, 540, 541, 550, 551, 556, 611, 671, 672
артерия, ветви в области пазухи почки 672
артерия, задняя ветвь 540
артерия, передняя ветвь 540
вена 201, 217, 218
доля 211

лоханка 103, 200, 201, 207, 208, 209, 212, 213, 214, 215, 216, 236, 237, 275, 540, 672
пазуха 211, 213, 215, 672
поверхность 64, 320, 402
трубочка 238
фасция и ее лимфатические сосуды 217
фасция, задняя пластинка 209, 210
фасция, передняя пластинка 209, 210
Почечное
(мальпигиево) тельце 200
вдавление 100
тельце 218, 221
Почечные
артерии 220
артерии [L1/L2] 541
вены 203, 204, 207, 208, 209, 210, 211, 212, 213, 214, 215, 225, 345, 402, 550, 551, 615, 617, 671, 672
ворота 201, 207, 208, 209, 211, 214
пирамиды 212, 213, 214, 216, 540, 672
столбы 212, 214, 215
чашки 212, 218, 226
надпочечниковые и мочеточниковые лимфатические узлы 349
Почечный
клубочек 219, 417
сосочек 212, 213, 214, 215, 216, 218, 219
столб 672
Почка 120, 122, 200, 201, 202, 203, 204, 205, 206, 207, 209, 210, 216, 218, 271, 275, 308, 394, 402, 537, 671
новорожденного ребенка 211
правая 207
верхний конец; верхний полюс 61, 402, 671
нижний конец; нижний полюс 130
Почки 118
новорожденного ребенка в брюшной полости 210
под гамма-излучением 207
Поясничная
артерия [IV] 577, 582
вена 605, 660
вена [IV] 682
ветвь 560, 578
мышца 560
часть диафрагмы 452, 542
часть диафрагмы, левая ножка 57, 190, 537
часть диафрагмы, правая ножка 57, 190, 537
Поясничко-крестцовый ствол 681
Поясничко-реберный треугольник 191
Поясничные
артерии 457, 528, 536, 537, 539, 575
артерии [I–IV] 458
артерии и вены 679
вена 615
вены 617, 620, 621, 660, 661, 662, 698
вены [I–IV] 665, 666
внутренностные нервы 565
лимфатические узлы 326
позвонки, поперечный отросток 206
правые лимфатические узлы 326
промежуточные лимфатические узлы 326
узлы 380
Поясничный
позвонок [LV] 139
позвонок [LV], тело позвонка 243
ствол 327, 328, 341, 344, 345, 376
ствол (левый и правый) 379
Правая
венечная артерия 427, 430, 431, 433, 436, 438, 444, 445, 446, 448, 607
венечная артерия, задняя межжелудочковая ветвь 442, 444, 445
венечная артерия, краевая ветвь 442
верхняя легочная вена 180, 430, 433, 451, 454, 455, 703
верхняя межреберная вена 613, 663, 665
верхняя надпочечниковая артерия 670
верхняя надчревная вена 663
ветвь 609, 695
внутренняя грудная вена 662
внутренняя подвздошная артерия 220, 246, 562, 571, 572
внутренняя подвздошная вена 246, 675, 679
внутренняя сонная артерия 460
внутренняя яремная вена 331, 647, 661, 662, 663, 701
восходящая поясничная вена 605, 621, 661, 662, 613
глубокая шейная вена 660
доля печени 10, 61, 90, 100, 103, 107, 111, 115, 116, 124, 129, 132, 134, 137, 237, 530
доля печени, висцеральная поверхность 99, 100
доля печени, диафрагмальная поверхность 61, 99, 89, 138
доля печени, квадратная доля 542
доля печени, нижний край 128
доля простаты 255
дорсальная артерия полового члена 570
желудочная артерия 101, 539, 542, 544, 545, 546, 547, 551, 558, 609, 669
желудочная вена 668, 669, 673, 674, 694, 695, 697, 699, 703
желудочно-сальниковая артерия 542, 543, 545, 546, 547, 551, 558, 669
желудочно-сальниковая вена 542, 543, 609, 615, 668, 669, 673, 674, 694, 695, 699, 703
желудочно-сальниковая вена, сальниковые ветви 669
задняя латеральная ветвь 445
задняя спинномозговая артерия 573, 574
и левая печеночные артерии 549
и средняя ободочные артерии 537
и средняя ободочные вены 615
краевая ветвь 444
легочная артерия 143, 180, 424, 427, 428, 432, 434, 436, 440, 444, 450, 451, 452, 453, 454, 455
легочная вена 450
маточная труба 276, 279, 564
надпочечниковая вена 204, 208, 209, 402, 615, 617, 670, 705
наивысшая межреберная вена 662
наружная подвздошная артерия 220, 246, 276, 562, 680
наружная подвздошная вена 246, 276, 675, 679, 680
наружная сонная артерия 460
наружная яремная вена 362, 662
нижняя диафрагмальная артерия 670
нижняя диафрагмальная вена 670
нижняя легочная вена 430, 433, 451, 454, 455, 530, 703
нижняя надпочечниковая артерия 670
ножка 448
ободочная артерия 551, 552, 553, 554, 555, 558, 610
ободочная вена 552, 673, 674, 694, 695, 697, 704
общая подвздошная артерия 220, 243, 456, 562, 577, 681
общая подвздошная вена 661, 679, 681
общая сонная артерия 175, 176, 456, 460, 484, 485, 538, 606, 607, 644
околоободочнокишечная борозда 118, 135
печеночная вена 99
плечеголовная вена 175, 312, 332, 413, 449, 451, 499, 617, 637, 646, 647, 648, 661, 662, 665, 666, 667, 698, 700, 701
подключичная артерия 58, 175, 176, 312, 453, 460, 484, 538, 606, 607
подключичная вена 312, 332, 362, 637, 661, 662, 663
подмышечная артерия 456, 460, 491
позвоночная вена 660
половина сердца 431, 432
полулунная заслонка 436, 438, 444
полулунная заслонка; венечная заслонка 433, 436, 444, 448
почечная артерия 220, 456, 670
почечная вена 677, 705
почка 72, 101, 112, 134, 135, 137, 103, 134, 208, 220, 237, 326, 352, 409, 668, 705
поясничная вена 605
семенная железа; правый семенной пузырек 139
средняя надпочечниковая артерия 670
треугольная связка 99, 100
хвостатая доля 104
часть печени 10
яичковая артерия 550, 670
яичковая вена 344, 402, 570, 615, 617, 670, 706, 661
яичковая вена; лозовидное сплетение 259
яичниковая артерия 670
яичниковая вена 345, 402, 566, 615, 661, 670, 677, 680, 706

Правая/левая легочные артерии 608
Правое
легкое 103, 143, 174, 176, 183, 197, 209, 356, 357, 358, 451, 455
легкое, верхняя доля 179, 180, 190, 312, 449
легкое, нижний край 193
легкое, нижняя доля 179, 180, 190, 449
легкое, передний край 174
легкое, средняя доля 175, 179, 180
предсердие 424, 427, 428, 429, 430, 431, 432, 440, 441, 443, 444, 445, 447, 448, 454, 614, 615
предсердие сердца 460
предсердие, пограничный гребень 431
предсердно-желудочковое отверстие 429, 430, 431, 432
пространство под ободочной кишкой 135
ушко 427, 430, 431, 432, 433, 444, 453
яичко 247, 352, 706
яичко; влагалищная оболочка яичка, висцеральный листок 248
Правые
внутренние подвздошные артерия и вена 413
задние межреберные артерии 573
задние межреберные вены [IV–XI] 613
легочные вены 143, 441, 455
мышечно-диафрагмальные вены 663
надпочечниковые вены 679
наружные подвздошные артерия и вена 123, 413
диафрагмальные вены 679
ободочные артерия и вена 77, 133
общие подвздошные артерия и вена 122, 123, 139
печеночные вены 679
почечные артерия и вена 679
поясничные узлы 340, 352
яичковые артерия и вена 679
яичниковые артерия и вена 123
Правые/промежуточные/левые поясничные узлы 379, 380
Правый
боковой раздел 10
бронхосредостенный ствол 325, 329, 374
венозный угол и впадающие в него яремный ствол, подключичный ствол и лимфатический проток 332
верхний долевой бронх 57, 58, 169, 170, 178, 180, 532, 666
главный бронх 57, 59, 142, 143, 169, 170, 173, 180, 353, 355, 356, 450, 452, 528, 530, 531, 532
желудочек 424, 427, 428, 429, 431, 432, 442, 443, 446, 447, 453, 454, 456, 617
желудочек сердца 460
желудочек, миокард 429
изгиб ободочной кишки 9
изгиб ободочной кишки; печеночный изгиб ободочной кишки 11, 61, 82, 83, 84, 85, 126, 128, 131, 132, 137, 138, 129, 206, 549, 552
купол диафрагмы 177
лимфатический проток 310, 325, 327, 328, 329, 331, 332, 364, 370
медиальный участок 10
мочеточник 139, 227, 228, 276, 279, 566, 571, 572, 670, 691
надпочечник 101, 103, 112, 116, 122, 134, 237, 409
нижний долевой бронх 169, 170, 178, 180, 532, 666
печеночный проток 10, 99, 100, 101, 110, 549
подключичный ствол 329, 331, 332, 362
поясничный ствол 329, 340, 352, 380
предсердно-желудочковый клапан; трехстворчатый клапан 425, 426, 430, 432, 438, 452
предсердно-желудочковый клапан; трехстворчатый клапан, задняя створка 431, 435
предсердно-желудочковый клапан; трехстворчатый клапан, передняя и задняя створки 429
предсердно-желудочковый клапан; трехстворчатый клапан, перегородочная створка 431, 435, 442
предсердно-желудочковый клапан; трехстворчатый клапан, передняя створка 431, 432, 435, 448
пузырек 257
реберно-диафрагмальный синус 175, 177, 190
семявыбрасывающий проток 256
семявыносящий проток 139, 227, 246, 444
яичник 279, 564, 566, 706
яремный ствол 329, 331, 332
Прящевидная связка полового члена 262, 570
Преназальная кожа 93
Предаортальные
лимфатические узлы 326
узлы 341, 343, 344, 345, 349, 351, 352
Предгортанные
лимфатические узлы 326
узлы 362, 364, 374
Преддверие
влагалища 235, 241, 274, 301, 307, 308
гортани 162
носа 51, 145, 150
рта 8, 13, 27, 28, 37
Преддверно-улитковый нерв [VIII] 489
Преджелудочная сумка 118
Предкавальные
лимфатические узлы 326
узлы 343, 352
Предкоммуникационная часть
сегмент P1 490
сегмент A1 490
Предмочепузырные узлы 352
Предмочепузырные/постмочепузырные узлы 379
Преднадгортанное жировое тело 157, 158, 165
Предоптические ядра 386
Предпанкреатическая артерия 558
Предперикардиальные узлы 331, 353, 358, 376
Предподвздошное расположение аппендикса 91
Предпозвоночная
пластинка 46
часть 485
Предпозвоночные лимфатические узлы 326
Предприватниковая вена 542, 615, 668, 703
Предсердие
сердца левое 452, 702
сердца правое 452, 701, 702
Предсердия и желудочки сердца 429
Предсердно-желудочковая перегородка 448
Предсердно-желудочковый
пучок 444, 447, 448
пучок, левая ножка 447, 448
пучок, правая ножка 447
узел 447, 448
Предсердные ветви 444, 445
Предсимфизиальные узлы 344
Предслепокишечные узлы 347, 351, 378
Предстательная
(мужская) маточка 241
вена 615
маточка 240
часть мочеиспускательного канала (уретры) 240
часть мужского мочеиспускательного канала 241, 307
Предтрахеальная пластинка 396
Предтрахеальные
и околотрахеальные узлы 374
лимфатические узлы 326
узлы 362, 364, 374
Предушные узлы 363
Прекапилляр (прекапиллярная артериола) 416
Препапиллярный сфинктер 117, 421
Прерывистая базальная мембрана и прикрепление якорных фибрилл 322
Претерминальные дольковые бронхиолы 142
Привесок
придатка яичка 241, 244, 269, 271, 307
яичка 241, 242, 244, 261, 271
яичка, предстательная (мужская) маточка 307
Приводящие бедра 559, 560
Приводящий канал 585, 590, 683
Привратник 404
(пилорус) 9, 61, 65, 70, 71, 73, 138, 669
со стороны двенадцатиперстной кишки 67
со стороны желудка 67
Привратниковая
(пилорическая) часть 9, 73, 124
(пилорическая) часть желудка 70
пещера 9, 62

Придаток
яичка 201, 210, 240, 242, 243, 249, 259, 260, 261, 266, 268, 270, 537
яичка и семявыносящий проток 250
яичника 202, 241, 242, 275, 279, 307, 308, 352
яичника, продольный проток, поперечные проточки 275
Придаточные пазухи носа 151
Признак кривизны эмали коронки 32
Признак угла коронки и признак корня 32
Прикрепленная часть десны 35
Прилежащая вена 659
Прилежащие вены 656, 687, 688, 691, 692
Примордиальный фолликул 282
в яичнике 295
Приносящая
артериола 106
венула 106
клубочковая артериола 219, 220, 223
Приносящие
лимфатические сосуды 318, 323
сосуды 218
Принцип работы венозных клапанов 422
Пристеночные ветви 560
подвздошных артерий 578
Приток крови из полых вен 443
Притоки
верхней полой вены 666
непарной вены 666
нижней полой вены 666
Прободающая
артерия 582, 590, 603, 691
вена 682, 685, 691
ветвь 523, 526, 534, 687
Прободающие
артерии 577, 579, 584, 585, 586, 687
артерии (вторые) 587, 588
артерии (первые) 587, 588
артерии (третьи) 587, 588
артерии и вены 692
артерии полового члена 264
вены 649, 655, 686
ветви 475, 485, 499, 521, 533, 535, 538, 597, 600, 601
Проведение воздуха 142
Проводящая система сердца 447, 448
Проводящие пути спинного мозга 266
Продолговатая ямка 154, 155
Продолговатый мозг 483
бульбус 147, 488, 492, 629, 660
Продольная
вена хвостатого ядра 628
ось тела 290
Продольно расположенные пучки гладких миоцитов 417
Продольные
мышечные волокна двенадцатиперстной кишки в области общего желчного протока 110
складки 171
складки слизистой оболочки желудка, большая кривизна 66
Продольный
проток 280
проток придатка яичника (гартнеров проток) 241, 307
разрез через стенки вены 619
слой 9, 10, 54, 63, 65, 71
слой; спиралевидный слой длинного шага 9, 110
Проекция
аппендикса на переднюю брюшную стенку 90
границ сердца на переднюю грудную стенку 425
долей и сегментов печени на диафрагмальную и висцеральную поверхности 104
некоторых внутренних органов, образующих вдавления на висцеральной поверхности печени 101
печени и толстой кишки на переднюю брюшную стенку 83
Прозрачная
зона 407
оболочка 284
перегородка 492
перегородка, пластинка 410
перегородка, полость 410
Производные недифференцированных эмбриональных зачатков половых органов во время развития наружных половых органов 308
Проксимальная
фаланга 525
центриоль 252
часть канальца нефрона 220
Проксимальный
извитой каналец 219
каналец 222
отдел нефрона 200
прямой каналец 219
Пролактин 394
Промегакариоцит 311
Промежностная
артерия 560
вена 681
мембрана 228, 246, 262, 307, 342
Промежностные артерия и нервы 302
Промежностный изгиб 10
Промежность 301, 559
клитор 307
центральное сухожилие 139
Промежуточная
вена локтя 613
височная артерия 491
и левая печеночные вены 99
клетка 229
латеральная подкожная вена руки 648
часть 389
часть гипофиза 382
часть клитора 304
часть; перепончатая часть 227, 233
Промежуточные
брыжеечные узлы 348
лимфатические узлы 326
поясничные узлы 134, 337, 341, 349, 352
узлы 352
Промежуточный
бронх 178
лакунарный узел 341, 352
мозг 483
тыльный кожный нерв 685, 686
Промиелоциты 311
Промоноцит 311
Проникновение сперматозоида в яйцеклетку, начало второго деления созревания 296
Проплазмоцит 311
Просвет
альвеолы 189
артериолы 416
аппендикса 116
вены 422
железы 68
капилляра 189, 221, 253
капсулы клубочка 220, 223
маточной трубы 286
органа 12
Простата 139, 201, 226, 227, 232, 233, 240, 242, 243, 246, 249, 255, 258, 264, 266, 267, 268, 271, 326, 352, 560, 563
и мужская уретра 256
Простатическая
маточка 242, 255, 271
пазуха 256
часть 233
Простатические
ветви 611
протоки 268
Простатическое венозное сплетение 243, 675, 705
Пространство Киллиана 52
Протеолиз тироглобулина ферментами лизосом 395
Противоточный аппарат нефрона 222
Проток
большой железы преддверия 304
железы 12, 29

мезонефроса (вольфов проток) 241, 307
первичной почки 238
поджелудочной железы 10, 11, 71, 101, 109, 110, 113, 114
привеска яичка 241, 307, 240, 241, 307
Протоки бульбоуретральной железы 240
Проход через межкостную перепонку 517
Прохождение сосудов и пищевода через диафрагму 537
Прозиротробласт 311
Прямая
кишка 10, 11, 82, 84, 85, 92, 93, 94, 119, 122, 123, 131, 132, 139, 210, 228, 230, 232, 235, 243, 271, 276, 277, 278, 288, 298, 305, 308, 326, 344, 345, 351, 352, 537, 553, 555, 564, 569, 571, 572, 582, 615, 679, 680
кишка, мышечная оболочка; продольный слой 676
мышца 560
мышца бедра 691
мышца живота 103, 120, 121, 122, 124, 125, 131, 132, 134, 139, 278, 483, 560, 499, 500, 538
часть 166
Прямой синус 625, 627, 630, 633, 634, 635
Прямокишечная поверхность 274
Прямокишечно-влагалищная
перегородка 305
фасция 305
фасция; прямокишечно-влагалищная перегородка 298
Прямокишечно-маточная
связка 228, 288, 566,
складка 93, 276, 278, 279, 676
Прямокишечно-маточное углубление 118, 139, 228, 276, 278, 288, 290, 298, 305
Прямокишечно-маточные складки 118
Прямокишечно-простатическая фасция; прямокишечно-пузырная перегородка 139
Прямокишечно-пузырная мышца 230
Прямокишечно-пузырное углубление 118, 135, 139, 258
Прямокишечно-пузырные складки 118
Прямые
артериолы; прямые сосуды 218, 551, 555
венулы 218
почечные канальцы 218
Псевдомногослойный
многорядный цилиндрический реснитчатый эпителий 12
цилиндрический эпителий со стереоцилиями или без них 12
Псевдофолликул 389
Пузырная
поверхность 274
поверхность, передняя поверхность 280
Пузырно-влагалищная мышца 305
Пузырно-маточное углубление 118, 139, 228, 276, 277, 278, 288, 290, 298, 305
Пузырный проток 10, 72, 99, 100, 101, 109, 110, 111, 113, 115, 546, 549, 669
Пульпа 41
зуба 8, 32
селезенки 320
Пульпарная
артерия 321
вена 321
Пупок; пупочная область 91, 121, 697, 698
Пупочная
артерия 210, 297, 298, 499, 536, 560, 562, 564, 568, 571, 572, 611, 612
артерия, закрытая часть 228
артерия, закрытая часть (облитерирована) 562
артерия, открытая часть 676
вена 297, 298
Пупочное кольцо 90
Пупочный канатик 297
Пути оттока
лимфы от нижних конечностей, органов таза и забрюшинного пространства 352
лимфы от органов пищеварительной системы и селезенки 351
Путь яйцеклетки по маточной трубе и имплантация зародыша в эндометрий 296
Пучковая зона 403, 404
Пястная кость
[II] 524
[III] 525
Пястно-фаланговые сустав 527
Пястные кости (I–V) 527
Пяточная сеть 590, 592, 596, 597, 600, 684, 687
Пяточное сухожилие 336, 589, 590, 687
Пяточные ветви 576, 591, 592, 684, 687, 688
РР-клетка 405

Р

«Рабочая» клетка 421
Радиальная часть 218
Радиальные корковые артерии; междольковые артерии 218
Радиальные кортикальные вены; междольковые вены 218
Радужка 481
Разветвления дыхательной бронхиолы 187
Развитие
внутренних женских половых органов 308
внутренних мужских половых органов 271
гипофиза 395
и прорезывание нижних молочных (сменных) резцов, а также постоянного зуба, замещающего молочный зуб 41
мужских и женских наружных половых органов 272
почки 238
сальниковой сумки 140
фолликулов 394
фолликулов в яичнике, овуляция и оплодотворение 281
фолликулов яичника 282
Разгибатель
пальцев 515, 516, 517, 525
указательного пальца 517
Разрыв стенки граафова пузырька 281
Раннее дробление 296
Ранние сперматиды 252, 253
Ранняя гаструла 296
Расположение
желез в простате 256
легких в грудной полости 174
лимфоидного узелка в кишечной стенке 317
матки в полости малого таза 288
миоцитов в стенке мочеточника 225
мышечных слоев миометрия 294
органов иммунной системы 310
параганглиев в теле человека 409
почек в брюшной полости 204
почек в забрюшинном пространстве 203
правой почки в забрюшинном пространстве 209
тазовых лимфатических узлов 343
Распределение
артерий в мосту на поперечном срезе 496
артерий в среднем мозге на поперечном срезе 496
артерий в стволе мозга и мозжечке на среднем сагиттальном срезе 496
ветвей наружной и внутренней сонных артерий на лице 482
артерий продолговатого мозга 497
основных артерий в головном мозге на фронтальном срезе (венечное сечение на уровне сосцевидных тел) 494
Распределительная вена 106
Растущие (созревающие) фолликулы 274
Растущий имплантированный эмбрион вырабатывает хорионический гонадотропин, который в дальнейшем поддерживает желтое тело и таким образом обеспечивает снабжение прогестероном 296
Расширение грудной клетки
(поперечная ось) 196
(продольная ось) 196
(сагиттальная ось) 196
при вдохе 196
Расширенные ячейки кавернозного тела 265
Рваное отверстие 478, 488
Реберная
дуга 196
поверхность 179, 180, 181
часть диафрагмы 190

Реберно-диафрагмальный синус 174, 175, 190, 192, 197, 203, 449
Реберно-шейный ствол 483, 485, 486, 497, 503, 529, 535, 573
Реберный хрящ (VII) 175, 176
Ребра 134
[VI, VII] 452
Ребро 103, 533, 538
[I] 175, 176, 195, 196, 486
[V] 98, 449
[X] 206
[XII] 62, 206
Регионалный лимфатический узел и впадающие в него лимфатические сосуды 217
Резец 39, 42
[I] 152
Резцовая вмка 30, 145
Резцовый
канал 145
сосочек 37, 42, 43
шов 30
Резцы 8, 30, 33
Ременная мышца головы 359
Ременные шеи и головы 483
Рентгенограмма
грудной клетки 426
грудной клетки в правой боковой проекции 177
грудной клетки в прямой передней проекции 177
мочевого пузыря 236
пищевода после контрастирования барием 60
придаточных пазух носа 151
черепа 151
Рентгенограммы мочевой системы, внутривенная урография 236
Ресничатые эпителиоциты 148
Респираторный
альвеолоцит 189
отдел 142
Ретикулоцит 311
Ретикуло-эндотелиальные клетки (береговые клетки) 319
Ретикулярные
волокна 319
клетки 319
Решетчатая
воронка 150
зона 215, 218
кость 151
кость, перпендикулярная пластинка 145, 146
пластинка 145
Решетчатые
отверстия 145, 488
ячейки 151
Решетчатый лабиринт 149, 151
Рилизинг-гормон
(фактор) меланоцитстимулирующего гормона (меланолиберин) 392
(фактор) пролактина 392
гормона роста (соматолиберин) 392
лютеинизирующего гормона 392
тиреотропного гормона 392
Рилизинг-гормоны 392
Роговица 481
Рожковидный
бугорок 15, 51, 52, 162, 166, 167
бугорок; рожковидный хрящ 50
хрящ 142, 147, 154, 155, 157, 159, 160, 161, 165, 167, 170
Рожково-глоточная часть 46
Рожково-язычная мышца 8
Рост кости 394
Ротовая
и носовая полости 28
полость 13, 14, 27, 395
часть глотки 8, 51, 143
щель 8
Рубец на месте желтого тела 282
Рубцы 274
Рукоятка грудины 51, 195, 196, 486, 538
Рыхлая соединительная ткань мошонки 247

С
«Светлая» фолликулярная клетка 399
Сагиттальный
срез головы, Т1-взвешенное изображение 13
шов 151, 624, 636
Сальниковая
лента 9, 61, 82, 83, 87, 124, 128, 138
сумка 118, 119, 134, 136, 137, 138, 140
сумка, нижнее углубление 138
сумка, преддверие 137, 138
Сальниковое отверстие 61, 132, 140
(Винслово) 118
Сальниковые
ветви 542
отростки 9, 82, 83, 126, 131, 127, 129
Сальниковый бугор 100
Самые внутренние межреберные мышцы 500, 501
Саркоплазма 439
Саркоплазматическая сеть 439
Саркосомы (митохондрии) 439
Свободная
лента 9, 82, 83, 87, 93, 124, 126, 128, 130, 131, 132, 138, 125, 127
лента поперечной ободочной кишки 129
лента слепой кишки 129
нижняя конечность 615
часть десны 35
Свободный край 274, 279
Свод
(дно) желудка 70
влагалища 274, 306
влагалища, задняя часть 289, 290, 298, 305
влагалища, латеральная часть 279, 289
влагалища, передняя часть 289, 290, 305
желудка 9
тело 386, 492
Связка
верхушки зуба 51
головки бедренной кости 258, 580, 581
левой полой вены 530
нижней полой вены 100
преддверия 158, 160, 165
пупочной артерии 681
яичка направляющая (в эмбриогенезе) 271
подвешивающая двенадцатиперстную кишку 72
подвешивающая клитор 276, 304
подвешивающая половой член 243, 259, 262, 570
Связки
гортани 160
крестца и копчика 560
матки 274
хрящей гортани 158, 159
Сгибание 290
Сдавленная дренирующая вена 265
Сегмент 142
Сегментарная
артерия 214
вена 214
мозговая артерия 573, 575
спинномозговая артерия 573
форма лимфатических узлов 318
Сегментарные
артерии 238
бронхи 142, 178
вена и артерия 105
Сегментарный бронх 187
и его ветви 187
Сегментация печени: доли, части, участки и сегменты 10
Сегментоядерные гранулоциты 311
Сегменты
легкого 142
почек 225
Седалищная
кость 258
ость 569
Седалищно-анальная ямка 93, 258, 302

Седалищно-копчиковая мышца; копчиковая мышца 246, 342, 563, 681
Седалищно-лобковая ветвь 227, 228
Седалищно-пещеристая мышца 227, 228, 243, 262, 302, 304, 305, 345
Седалищный
бугор 260, 262, 569, 692
нерв 260, 303, 336, 586, 692
Секретин 404
Секреторные
гранулы 81, 387, 393, 409
гранулы в апикальной части клетки 116
отделы бульбоуретральной железы 240
Секреция 394
андрогенов 394
молока 394
прогестерона 394
эстрогенов 394
Селезенка 61, 78, 83, 90, 112, 115, 134, 135, 136, 137, 138, 103, 116, 118, 134, 206, 237, 310, 320, 351, 537, 542, 546, 553, 615, 668
верхний край 132, 138
желудочная поверхность 132
Селезеночная
артерия 72, 112, 115, 123, 203, 205, 220, 320, 321, 423, 457, 531, 537, 539, 542, 543, 544, 545, 546, 547, 548, 549, 551, 558, 609, 671, 679
артерия, панкреатические ветви 548
вена 72, 113, 134, 205, 320, 321, 543, 549, 615, 616, 668, 669, 671, 673, 674, 694, 695, 699, 703, 704, 705
поверхность 64
Селезеночное углубление 118, 136, 138
Селезеночно-почечная связка 320
Селезеночные
артерия и вена 122
ветви 543
лимфатические узлы 326
лимфоидные узелки 321
узлы 349, 350, 351, 377
Селезеночный изгиб ободочной кишки 97
Семенная железа; семенной пузырек 201, 242, 243, 246, 255, 256, 258, 264, 266, 267, 268, 271, 563
Семенники (яички) 383
Семенной
канатик 121, 240, 242, 243, 244, 245, 246, 260, 261, 247, 560, 560, 563, 570, 582, 583
канатик и наружные мужские половые органы 259
пузырек 240, 241, 307, 560
холмик 226, 255, 256, 268
холмик мочеиспускательного канала (уретры) 240
Семенные пузырьки и простата 255
Семявыбрасывающий проток 240, 241, 246, 249, 255, 256, 268, 307
Семявыносящий проток 121, 201, 227, 240, 241, 242, 243, 244, 245, 246, 248, 249, 250, 255, 258, 259, 264, 266, 267, 268, 269, 270, 271, 307, 499, 563, 570, 571, 537, 560
Семизвергающий канал 267
Сердечная вырезка левого легкого 174, 175, 179, 180, 190, 193
Сердечное
вдавление 180
смещение 198
сплетение 449
Сердечно-сосудистая система 412, 413
Сердечные узлы 350
Сердце 60, 175, 193, 331, 412, 413, 427, 428, 442
в полости перикарда 450
левый желудочек 457, 530
предсердие сердца левое 530
предсердие сердца правое 530
Серозная
железа (железа фон Эбнера) 17
железа, выделительный проток 17
оболочка 9, 12, 63, 74, 75, 76, 79, 86, 286
оболочка (периметрий) 274
оболочка; капсула; фиброзная оболочка 320
оболочка; лимфатические сосуды в ней 217
оболочка; периметрий 280, 290, 305
полость мошонки (брюшинная) 249
полость яичка 269, 270
Серозно-мышечная сеть кровеносных сосудов 120
Серозные начальные отделы 29
Серозный перикард 452
висцеральная пластинка 427
висцеральная пластинка, эпикард 358, 431, 433, 442
париетальная пластинка 427, 444, 451
Серотонин, вещество Р 404
Серп
большого мозга 636
перегородки 433
Серповидная связка 99, 111, 121, 124, 125
печени 118
Серый бугор 385
Сетчатая зона 403, 404
Сетчатка 481
Сеть
кровеносных капилляров 80
надколенника 585, 593, 689
яичка 240
Сигмовидная
артерия 610
ободочная кишка 9, 11, 74, 78, 82, 85, 90, 92, 93, 97, 115, 118, 123, 126, 127, 130, 131, 139, 204, 232, 233, 278, 280, 298, 351, 537, 552, 553, 554, 555, 569, 615, 674
ободочная кишка с лентами ободочной кишки и сальниковыми отростками 127
Сигмовидно-ободочный сфинктер 117
Сигмовидно-прямокишечный сфинктер (сфинктер О'Берна – Пирогова – Мутье) 117
Сигмовидные
артерии 537, 554, 555, 556, 558, 559, 561, 569
узлы 347, 351, 378
Сигмовидный синус 627, 629, 630, 631, 633, 634, 635, 636
твердой оболочки головного мозга 613
Симпатический
нервный узел 565
ствол 330
ствол, верхний шейный узел 172
Синаптические
везикулы 393
контакты 409
пузырьки 393
Синовиальная мембрана; синовиальный слой 580, 581
Синовиальный рукав кольца связки 581
Синтез
белка 185
белка на рибосомах гранулярной эндоплазматической сети 398
фосфатидилхолина 185
Синус
легочного ствола 448, 453
селезенки (венозный) 321
Синусно-предсердный узел 447, 448
Синусный сток 627, 630, 631, 632, 633, 634, 635, 636
Синусоид 321
Синусоидальные капилляры печени 616
Синусоидальный сосуд 107, 108, 404
Синусоидные капилляры 106
Синусоидный
гемокапилляр с щелевидными отверстиями в эндотелии и прерывистой базальной мембраной 418
капилляр 106, 419
Синусы
аорты 430, 433, 436, 448
маргинальной зоны 321
селезенки 321
твердой оболочки головного мозга 629, 630, 633
твердой оболочки головного мозга и впадающие в них вены большого мозга 631
Синхондроз рукоятки грудины 190
Система
верхней полой вены 613
воротной вены 615

воротной вены печени 694, 695
полой вены 614
Скальп 636
Скат 50, 151
Скелетные языка 18
Скелетотопия
бронхолегочных сегментов 182
ветвей брюшной аорты 541
внутренней сонной артерии 476
гортани 152
желудка 62
и топография почек 206
печени 98
поперечной, нисходящей и сигмовидной ободочных кишок 92
сердца 426
Складка
верхнего гортанного нерва 50
преддверия 15, 51, 143, 159, 161, 162, 167
преддверия, гортанные железы 163
Складки 200
желудка 9, 55, 66
слизистой маточной трубы 287
слизистой оболочки 226
Склера 481
Скорлупа 493
Скуповая
дуга 476
кость 151
Скуповой отросток 472
Скулоглазничная артерия 465, 475
Следы влагалищного отростка 269
Слезная
артерия 462, 479, 480
вена 639
железа 462
Слезный мешок 461, 462
Слепая
и восходящая кишки 615
кишка 9, 11, 74, 78, 82, 84, 85, 87, 88, 89, 90, 91, 92, 118, 124, 125, 126, 127, 128, 129, 130, 131, 132, 133, 278, 288, 326, 351, 537, 552, 553
кишка и сигмовидная ободочная кишка 92
кишка и червеобразный отросток 88
кишка, сальниковая лента 89
Слепое отверстие языка 51
(щитоязычный проток) 15
Слепокишечная
вена 673
складка 92
ямка 92
Слепокишечно-восходящий сфинктер (сфинктер Буэи) 117
Слившиеся базальные пластинки 185, 189
Слизистая оболочка 9, 12, 52, 53, 54, 63, 74, 75, 79, 86, 171, 200, 225, 229, 234, 245, 249, 274, 316, 317
(собственная пластинка) 56
(эндометрий) 274
барабанной полости 462
бронхиолы 184
верхнечелюстной пазухи и полости носа 462
влагалища 306
десен новорожденного ребенка 36
десен у старого человека после потери зубов 37
двенадцатиперстной кишки 73
дна полости рта 461
желудка 66
желчного пузыря 111
клиновидной пазухи 462
мочевого пузыря 202
нёбного язычка 43
передней части носовой полости 462
пищевода 55
полости носа 146
решетчатых ячеек 462
рта 22, 28
толстой кишки 91
тонкой кишки (круговые складки) 75
тонкой кишки: небольшое количество кишечного содержимого в просвете (эндоскопия) 80
языка 16, 19, 20
ячеек сосцевидного отростка 462
продольный слой 55
складки 12, 286
собранная в складки 186
эпителий 171
эндометрий 279, 280, 290, 293, 306
эндометрий, базальный слой 292
эндометрий, функциональный слой 292
Слизистые
гранулы 69
железы (периуретральные) 256
начальные отделы 29
Слияние
капель фагоцитированного коллоида с лизосомой 398
пронуклеусов 296
Сложная железа 12
Слон
миокарда левого желудочка 441
мышечной оболочки желудка 65
передней брюшной стенки и мошонки 269
эпителиоцитов 314
Слуховая труба 43, 53, 461, 462
Слущивающиеся клетки 81
Смещение сердца 198
Собирательная
вена 391
трубочка 219, 222
Собирательные
венулы 412
вены 412
почечные трубочки 200
Собирательный проток 219
Собственная
ладонная пальцевая артерия 527
мышечная пластинка 54, 63
печеночная артерия 72, 99, 100, 101, 102, 107, 123, 203, 539, 542, 544, 545, 546, 547, 548, 551, 558, 609, 669, 671
печеночная артерия, левая ветвь 99, 101, 544, 551
печеночная артерия, правая ветвь 99, 101, 544, 546, 551
печеночная артерия, правая и левая ветви 115
пластинка слизистой оболочки 12, 33, 79, 81, 86, 171
связка яичника 139, 228, 241, 242, 274, 275, 276, 278, 279, 280, 288, 307, 308, 566, 567
фасция наружной косой живота 269
фиброзная пластинка 148
Собственно
полость рта 8, 13, 28, 143
сосудистая оболочка 481
Собственные
ладонные пальцевые артерии 366, 503, 514, 519, 520, 521, 522, 524, 525, 526, 527, 651,
ладонные пальцевые нервы 524
мышцы языка 8, 18
подошвенные пальцевые артерии 596, 597, 598, 600, 601, 684
Собственный ладонный пальцевый нерв 527
Соединение ветвей 632
Соединение
зуба с окружающими тканями 33
левых подключичной вены и внутренней яремной вены 374
подключичной и внутренней яремной вен 374, 375
подключичной и внутренней яремной вен (правой и левой) 375, 376
правых подключичной вены и внутренней яремной вены 374
Соединительная
вена 636
ветвь 590, 591, 600
ткань 17, 186, 324
Соединительнотканная капсула 313, 319

Сокращение
миометрия 394
миоэпителиальных клеток 394
Сокращенные скелетные мышцы 619
Соматостатин 404
Сонная
артерия 151
борозда 488
Сонно-барабанные артерии 477
Сонный
гломус 463
гломус (сонный парагангий) 409
канал 478
синус 465, 470
сифон 476
Сообщения
между пространствами брюшины 135
носовой полости 150
Соотношение фолликулярных и парафолликулярных клеток в щитовидной железе 399
Сосковая линия 193
Сосок молочной железы 368
Сосочек 17
протока околоушной железы 28, 43
Сосочки языка 8, 16, 17, 18
Сосочковые
мышцы 434, 448
отверстия 215, 218, 219
Сосочковый
отросток 100
проток 218
Сосудистая
лакуна 562
основа 386
основа III желудочка 492
сеть (сосудистый венец) 574
слепокишечная складка 89, 129
Сосудистое
нервное сплетение 481
сплетение 386, 497
сплетение III желудочка 492
сплетение IV желудочка 489
Сосудисто-нервный пучок 505
Сосудистые клубочки почки 223
Сосудистый
клубок 410
круг зрительного нерва (Цинна сосудистое кольцо) 481
рисунок слизистой оболочки толстой кишки 95
Сосуды
малого круга кровообращения 453, 454
нервов 480
сердца 444, 445
сосудов 415
шейки бедренной кости 580
Сосцевидная
пещера 21
эмиссарная вена 634, 635, 636
Сосцевидное
отверстие 636
тело 385, 492
Сосцевидно-покрышечный пучок 386
Сосцевидные узлы 359, 360, 361
Сосцевидный отросток 462, 471, 476, 620, 636
Сошник 145, 146
Сперматида 253
Сперматогенез 253, 394
Сперматогенные клетки на разных стадиях развития 240
Сперматогония 252, 253
Сперматозоид 241, 251
человека 254
Сперматоцит 253
1-го порядка 253
2-го порядка 253
Спермии 285
Спермий в просвете канальца 253
Спермотагенез 252
Спинка
полового члена 201, 240, 259, 247
языка 8, 13, 19
Спинная ветвь 533, 535
Спинной мозг 103, 134, 266, 452, 483, 489, 533, 534
и его оболочки 528, 537
Спинномозговая
вена, спинномозговая ветвь 620, 623
ветвь 528, 533, 535, 560, 574
Спинномозговой
корешок, спинномозговая часть 49
нерв 620
Спинномозговые
вены 605
ветви 457, 560, 577, 578
Спинные ветви задних межреберных вен 605
Спиральные
артерии 297
ветви 567
межзубные волокна 34
Срединная
артерия 518
артерия (вариант) 526
борозда языка 15
вена локтя 365, 366, 648, 649, 653, 654, 655, 658, 659
вена предплечья 648, 649, 653, 654, 655, 658
возвратная артерия 503
дугообразная связка 537
крестцовая артерия 260, 342, 457, 458, 536, 539, 559, 561, 562, 563, 564, 569, 577, 578, 582, 676, 678, 680
крестцовая вена 561, 582, 615, 617, 665, 666, 678, 679, 680, 681, 682
латеральная подкожная вена руки 654, 655
медиальная подкожная вена руки 649, 654, 655
перстнещитовидная связка 152, 157, 158, 160, 165, 166, 169, 175, 396, 453
подкожная вена 653
пупочная связка 121, 127, 201, 226, 227, 228, 231, 268, 275, 278, 298, 342, 499
пупочная складка 122, 124, 131, 132, 258, 288
пупочная складка (непарная) 118
язычно-надгортанная складка 15, 162
Срединное возвышение 391
Срединный нерв 505, 507, 510, 511, 512, 513, 514, 520, 656, 659
ладонная ветвь 511, 512, 520, 653
Среднедолевой бронх 169, 170, 178, 180, 532, 666
Среднее средостение 452
Среднеключичная линия 193
Среднемозговые артерии 490
Средние
нервы ягодиц 690
ободочные артерия и вена 128, 130, 137, 138
печеночные вены 679
прямокишечные артерия и вены 680
прямокишечные вены 563, 571, 572, 675, 676, 694, 697, 705
прямокишечные вены (из прямокишечного венозного сплетения) 675
щитовидные вены 640, 646, 700
Средний
долевой бронх 173
и нижний отделы прямой кишки 560
констриктор глотки 8, 45, 46, 47, 48, 49, 152, 400
констриктор глотки, хрящеглоточная часть 19
констриктор глотки, хрящеглоточная часть и рожково-глоточная часть 14
мозг 483
носовой ход 142, 143, 145
отдел поперечной ободочной кишки 96
шейный узел 453
Средняя
вена сердца, задняя межжелудочковая вена 442, 444, 445, 701
височная артерия 462, 471, 475, 638, 638, 641
долевая артерия 455
доля правого легкого 143, 174, 190, 193, 195, 449
и нижняя прямокишечные артерии 603

и нижняя прямокишечные вены 615
коленная артерия 576, 590, 591, 687, 692
коленная артерия, задняя ветвь 595
коленная артерия, передняя ветвь 595
коллатеральная артерия 509, 603
лестничная мышца 359, 369, 464, 503, 528, 531, 504, 662, 667
менингеальная артерия 471, 472, 473, 479, 488
менингеальная артерия, задняя (париетальная) ветвь 632
менингеальная артерия, передняя (фронтальная) ветвь 632
менингеальная вена 633
мозговая артерия 385, 462, 476, 487, 488, 490, 491, 493, 494, 603, 605, 631
мозговая артерия, клиновидная часть; горизонтальная часть; сегмент M1 489, 494
мозговая артерия, островковая часть; сегмент M2 489, 494
мозжечковая ножка 496
надпочечниковая артерия 204, 208, 209, 402, 536, 537, 539, 541, 611, 671
носовая раковина 50, 143, 145, 146, 150
ободочная артерия 77, 133, 549, 551, 552, 553, 554, 555, 556, 558, 603, 610
ободочная артерия и левая ободочная артерия (анастомоз) 549
ободочная вена 552, 668, 673, 674, 694, 695, 697, 699, 704
оболочка 323, 412, 415
оболочка (медиа) 412
подмышечная линия 195
прямокишечная артерия 342, 536, 553, 560, 561, 562, 563, 568, 569, 571, 572, 611, 676
прямокишечная вена 605, 681
треть пищевода: второе физиологическое сужение 52
фаланга 525
часть 252
черепная ямка 478
щитовидная вена 642
щитоподъязычная связка 46, 143, 152, 157, 158, 160, 165, 175, 644
ягодичная мышца 336, 560, 586, 692

Средостение яичка 240, 245, 249

Средостенные
вены 614
ветви 483
задние лимфатические узлы 326
передние и задние лимфатические узлы 326
передние лимфатические узлы 326
узлы 377

Сроки
прорезывания молочных (сменных) и постоянных зубов 39
смены молочных зубов 36

Стадии
йодирования тиреоглобулинов с образованием йодтиронинов и йодтирозинов 398
созревания сперматид 252

Ствол 391
и срединное возвышение 394
мозолистого тела 462

Стволовая клетка 311

Стволовые клетки (СК) полипотентные 311

Створка клапана 323

Стебелек надгортанника 153, 157, 158

Стенка
аппендикса 317
влагалища 274
живота 698
каверны 265
матки 274
мочеточника 225
прямой кишки 257
сосочка 17
толстой кишки 86
трахеи 171

Стенки и органы таза 559, 615

Стеноз привратника 67

Столб свода 386, 410

Столбы складок 274

Стременная мышца 462

Строение
ацинуса поджелудочной железы 116
больших слюнных желез 29
бронха 186
брюшины 120
ворсинок тонкой кишки 80
десны 35
зуба 32
и кровообращение селезенки 321
и кровоснабжение коркового и мозгового вещества почки 218
и кровоснабжение печеночных долек 107
и происхождение женской половой системы 275
кровеносных капилляров трех типов 418
кровеносных сосудов различных отделов сердечно-сосудистой системы 414
лимфатических сосудов 323
лимфатического узла 318, 319
лимфатической системы 327
межальвеолярной перегородки 189
микроциркуляторного русла 416
нефрона 219
периодонта 34
печени 106
печеночной балки 108
пищеварительной трубки 12
плаценты 297
полового члена 262
пузырчатого (везикулярного) фолликула яичника (граафова пузырька) 283
слизистой оболочки полости носа 148
собственной фундальной железы желудка и ее клеток 68
сперматозоида 254
средостения 452
стенки артерии мышечного типа среднего калибра 415
стенки вены мышечного типа среднего калибра 422
стенки желудка 63
стенки матки 294
стенки пищевода 53, 54
стенки тонкой кишки 79, 81
тимуса, гистологический срез 313
фолликулов щитовидной железы 397

Строма 292
яичника 280, 282

Стропные филаменты 322

Структура
плаценты 297
слизистой оболочки матки 292

Субальвеолярная соединительная ткань 188

Субплевральная лимфатическая сеть 357

Субсегментарные бронхи 142

Субхориональная щель 297

Субэндокардиальная лимфатическая сеть 358

Субэндокардиальные ветви 447
(волокна Пуркинье) 448
проводящей системы сердца (волокна Пуркинье) 447

Субэндотелий 415

Субэпикардиальная лимфатическая сеть 358

Сужение грудной
клетки (поперечная ось) 196
клетки (продольная ось) 196
клетки (сагиттальная ось) 196
клетки при выдохе 196
части 8

Супинатор 510, 511, 512, 516

Супралатеральный сфинктер 117

Супраоптико-гипофизарный путь 386

Супраоптическое
углубление 386
ядро 386, 387

Сурфактант 185
(покровный слой) 189
выделяющийся из липопротеинового (экзокринного) пузырька 185
покрывающий клетки I и II типов 185

Суставная
капсула 580
поверхность 154

поверхность перстневидного хряща 156
поверхность хряща 153
Суставной диск 473
Суставные ветви 588
Суставы
гортани 142, 156
и связки хрящей гортани 157
стопы 576
Сустеноцит (клетка Сертоли) 252, 253
Сухожилие
височной мышцы 27
внутренней запирательной мышцы 307
глубокого сгибателя пальцев 525, 527
двуглавой мышцы плеча 510, 511, 513
длинного лучевого разгибателя запястья 522, 524
длинного разгибателя большого пальца кисти 516, 523, 524, 525
длинного разгибателя большого пальца стопы 599
длинного разгибателя пальцев 522, 599
длинного сгибателя большого пальца стопы 590
длинного сгибателя пальцев 597
длинной ладонной мышцы 512
длинной мышцы, отводящей большой палец кисти 523, 524, 525
задней большеберцовой мышцы 589
короткого лучевого разгибателя запястья 522, 524
короткого разгибателя большого пальца кисти 510, 524
короткого разгибателя большого пальца стопы 599
короткого разгибателя пальцев 599
короткого сгибателя пальцев 597
локтевого разгибателя запястья 515, 516
локтевого сгибателя запястья 512, 513, 521
лучевого сгибателя запястья 512, 520
малой поясничной мышцы 585
мышцы, напрягающей нёбную занавеску 43
мышцы, напрягающей нёбную занавеску, крыловидный крючок 44
передней большеберцовой мышцы 599
плечелучевой мышцы 521
поверхностного сгибателя пальцев 513, 520, 525, 527
подвздошно-поясничной мышцы 580
подколенной мышцы 595
полуперепончатой мышцы 590, 592
полусухожильной мышцы 592
разгибателя мизинца 515
разгибателя пальцев 522
тонкой мышцы 592
чрезвычайной [III] мышцы 525
широчайшей мышцы спины 613
Сухожилия
глубокого сгибателя пальцев 513
глубокого сгибателя пальцев и лучевого сгибателя запястья 656
мышц сгибателей пальцев 684
разгибателя пальцев 524
Сухожильная щель (большой приводящей мышцы) 584, 587, 591, 595, 683
Сухожильные хорды 429, 432, 433, 434, 435, 437, 442
Сухожильный
центр 537, 565
шлем; надчерепной апоневроз 25, 462, 636
Сфинктер
ампулы 10, 110
ампулы (печеночно-поджелудочной) 117
левого изгиба ободочной кишки 117
поханки 216
общего желчного протока 10, 110, 113, 117
Одди 117
Окснера 117
панкреатического протока 117
печеночно-поджелудочной ампулы 109
печеночно-поджелудочной ампулы (сфинктер ампулы, сфинктер Одди) 113
поджелудочной железы 113
привратника 9, 11, 66, 71, 117, 125
протока поджелудочной железы 10, 110
свода 216
свода (Генли) 226
чашки 216
шейки желчного пузыря 117
шейки чашечки (Диссе) 226
Сфинктерный аппарат
мочевых органов 226
пищеварительной системы 117
Сфинктеры
желчевыводящих путей 110
и сужения мочеточника 226
Схема
взаиморасположения зубных дуг верхней и нижней челюстей 33
гипоталамо-гипофизарных отношений 392
полового рефлекса мужчины 266
строения панкреатического островка 405

Т

Таз 241, 331
Тазобедренный сустав 559, 560, 576
Тазовая
кость 227, 228, 291
часть 240
Тазовое расположение аппендикса 91
Таламостриарная вена 625
Таламостриарные вены 629
Таламотуберальная артерия 490
Таламус 386, 462, 492, 493
Твердая
оболочка головного мозга 395, 462
оболочка головного мозга задней черепной ямки 462
оболочка головного мозга 462, 478, 488, 621, 631
оболочка спинного мозга 51, 620, 621, 623
оболочка, менингеальный слой 636
оболочка, надкостничный слой 636
оболочка; пахименингс 632
оболочка; пахименингс, внутренний слой 632
Твердое
и мягкое нёбо 462
нёбо 8, 11, 13, 28, 42, 143, 150
нёбо, слизистая оболочка 43
Текалютеоциты 408
Тело
грудины 195, 196, 501
грудного позвонка 177
желудка 9, 61, 62, 64, 70, 124, 125, 138
желчного пузыря 109, 113
и хвост поджелудочной железы 615
клитора 202, 274, 304, 307
матки 202, 274, 280, 290, 305, 567
матки, кишечная поверхность, задняя поверхность 279
матки, мышечная оболочка, миометрий 279
матки, пузырная поверхность, передняя поверхность 305
матки; продольный и косой мышечные слои 294
мочевого пузыря 201
поджелудочной железы 10, 71, 112, 113, 114, 116, 118, 122, 123, 132, 137, 138, 203, 237, 543
поджелудочной железы, передневерхняя поверхность 138
подкожья 224
подъязычной кости 18, 19, 46, 143, 160, 165
позвонка [TVIII] 537
позвонка [TX] 537
позвонка [TXII] 537
полового члена 201, 240, 261
придатка яичка 240, 244, 245, 249, 250, 269
пузыря 229, 230, 231, 258
семенного пузырька 240
языка 8, 15
Тельца (частицы) тимуса 313
Тельце тимуса 313, 314
Теменная
ветвь 462
доля 491
кость 151
область 462
эмиссарная вена 634, 635, 636
Теменное отверстие 636
Теменно-затылочная борозда 492
Теменно-сосцевидный шов 636

Теменные вены 631
Тенар; возвышение большого пальца 366
Тень сердца 177
Терминальная
бронхиола 186, 187
пластинка 386
Терминальные (концевые) бронхиолы 142
Терминальный отдел подвздошной кишки (эндоскопия) 80
Термограмма
беременной женщины 300
мошонки 270
Тимические тельца в мозговом веществе тимуса 314
Т-иммунобласт 311
Тимус 174, 175, 310, 452, 483, 614,
доля 312
Тимусные
вены 614
вены 483, 606
Типы
ветвления артерий в различных органах 425
зубов 38
капилляров 419
окклюзии зубных арок 33
Тиреотропин-рилизинг-гормон 392, 398
Тиреотропный гормон 394
Тироксин 398
Тиротропин 398
Т-лимфобласт 311
Т-лимфоцит 311
Т-лимфоциты 314
Ток
артериальной крови из аорты 443
крови в легких 443
Толстая кишка 9, 82, 117, 615
контрастирование барием 84, 85
Толщина почки 212
Тонкая
и толстая кишки человека 77
кишка 9, 74, 118, 119, 120, 130, 127, 206, 237, 326, 404, 550, 615
кишка и ее брыжейка 75, 615
мышца 560, 590, 591
Тонкий
каналец (петля Генле) 219
кишечник 134
Топография
гипоталамуса и гипофиза 385
двенадцатиперстной кишки 72
желудка 61
поджелудочной железы 112
тимуса 312
Точка
Ланца 91
МакБёрни 91
Тощая
и подвздошная кишки 140
кишка 9, 11, 70, 71, 74, 77, 78, 112, 114, 126, 128, 131, 133, 206, 348, 351, 537, 552, 553
Тощекишечные артерии 537, 551, 552, 553, 555, 558, 610
Т-пролимфоцит 311
Трабекула 318, 319, 321
паутинной оболочки 636
селезенки 321
Трабекулы 240, 318
селезенки 320
Трабекулярная
артерия 319, 321
вена 319, 321
Трабекулярные артерии и вена 321
Транспорт секрета из эндоплазматической сети в зону комплекса Гольджи 398
Трансректальное ультразвуковое исследование
простаты 257
семенных пузырьков 257
Трапециевидная мышца 359, 369, 483, 645
Трахеобронхиальные
верхние лимфатические узлы 326
лимфатические узлы 326
лимфатические узлы 326
узлы 180, 331, 354, 357
Трахея 46, 47, 49, 51, 52, 57, 59, 142, 143, 162, 171, 175, 176, 177, 178, 181, 192, 312, 331, 354, 355, 356, 357, 358, 396, 400, 449, 451, 452, 453, 461, 469, 470, 528, 530, 531, 532, 640, 666
и бронхи 169, 170
перепончатая стенка 51, 158, 164, 452
Третий
(III) желудочек 387, 410, 492, 629, 630,
(III) желудочек, сосудистая основа 410
большой коренной зуб; третий моляр; зуб мудрости 30, 38, 42
Третье сужение: при переходе мочеточника через стенку пузыря (интрамуральная часть) 226
Третьи большие коренные зубы 39
Треугольная
связка печени 118
складка 14
ямка 154, 155
Трехглавая мышца 366, 505, 515
длинная головка 484, 503, 504, 507
латеральная головка 484, 517
медиальная головка 484, 510
Трехмерное строение нормальной печени 106
Трийодтиронин 398
Тройничный нерв [V] 489, 495, 496, 626, 628
Тромбоциты кровяные пластинки 311
Трубная
ветвь 560, 612
и глоточная миндалины 315
миндалина 310, 315
Трубно-глоточная
мышца 8, 45, 145
складка 50
Трубно-нёбная складка 50
Трубные складки 202, 280
Трубный
валик 13, 50, 51, 316
конец 274, 279
Трубчатый фибрин 297
Туберальная часть 395
Туловище (размеры относительные) 241
Турецкое седло, гипофизарная ямка 478
Тыльная
артерия запястья 526
артерия стопы 423, 576, 577, 593, 594, 599, 600, 601, 603
артерия стопы, глубокая ветвь 598
венозная дуга стопы 682, 683, 685, 686
венозная сеть кисти 648, 652
венозная сеть стопы 682, 683, 686
запястная ветвь 502, 519
межкостная мышца [I] 524
межкостная мышца [III] 525
пальцевая артерия 527
плюсневая артерия [I] 601
поверхность 526
пястная артерия [III] 525
сеть запястья 515, 522, 523, 524, 525, 526
фасция стопы 688
Тыльные
межкостные мышцы 522, 523, 599
пальцевые артерии 522, 524, 525, 526, 577, 594, 599, 600, 601
пальцевые вены 652, 682, 685
пальцевые нервы 524, 652
пальцевые нервы стопы 599, 685, 685
плюсневые артерии 577, 593, 594, 599, 600, 601
плюсневые артерии [I–IV] 601
плюсневые вены стопы 682
пястные артерии 503, 522, 523, 524, 526
Тыльный пальцевый нерв 527

У

Угловая
артерия 25, 461, 463, 465, 471, 480, 482, 603, 638, 641, 634, 635, 637, 639, 641, 642, 643, 647
вырезка 62, 66
Угол
грудины 500, 501
желудка 69
между осью шейки матки и продольной осью тела 290
нижней челюсти 24
щитовидного хряща 156
Удерживатель
мышц-разгибателей 515, 516, 517, 523
мышц-сгибателей 514, 520, 525, 656
сухожилий сгибателей 589, 597
Уздечка
верхней губы 13, 37
клитора 274, 301
крайней плоти 261, 263
нижней губы 13, 35, 36
подвздошно-кишечного отверстия 9, 88
половых губ 274, 301
языка 14, 20, 36
Узел
артериальной связки 358
сальникового отверстия 351, 377
Узелки полулунных заслонок 433, 436
УЗИ
брюшной полости 103
желчного пузыря 109
правой почки 212, 214
сосудистой ножка почки 214
Узлы
мыса 349, 352
червеобразного отростка 351, 378
Ультрамикроскопическое строение
почечного тельца 220
тимуса 314
Ультраструктура
лимфатического капилляра 322
нейросекреторной клетки гипоталамуса 387
стенки лимфатических микрососудов 322
Унипотентные предшественники 311
Уретральная артерия 263, 265, 560
Уретральные железы 268, 234
Уретральный киль 274
влагалища 304, 306
Уровни расположения узлов подмышечной области 370
Устье
большой железы преддверия (бартолинилва железа) 301
семявыбрасывающего протока 255
Устья семявыбрасывающих протоков и проточков простаты 240
Участки, где происходит сгибание цитолеммы (области, свободные от бляшек) 229
Участок
конденсированной мезенхимы 41
межальвеолярной перегородки 189
стенки извитого семенного канальца 251
толстой кишки 83
челюсти, окружающий зуб 34
Ушная
вена 462, 465
раковина 462, 613
Ушно-височный нерв 25, 638

Ф

Фагоцитоз йодированного тироглобулина 398
Фасеточная клетка 229
Фасциальные влагалища 396
Фасции и капсулы почек 210
Фасция
голени 334, 335, 686, 687, 688
клитора 276
мышцы, поднимающей яичко 240, 247, 249, 259, 261, 269
мышцы, поднимающей яичко; мышца, поднимающая яичко 247, 248
околоушной железы 37
плеча 365, 505, 510, 659
полового члена 262, 263, 570
полового члена (глубокая) 263
полового члена (поверхностная) 261, 263
предплечья 365, 510, 656
промежности, поверхностная выстилающая промежности 227, 228, 246
Скарпи 247
шеи 24
шеи, поверхностная пластинка 28, 51, 174, 644
шеи, предпозвоночная пластинка 51, 641
шеи, предтрахеальная пластинка 51, 641, 644
Фенестрированный капилляр 419
Фенестры 418
в эндотелии кровеносного капилляра 393
Фибриновая полоска 297
Фибробласт 252
Фиброзная
зона 37
и жировая капсулы почки 537
капсула 209, 212, 213, 214, 215, 218, 396, 402, 540
мембрана; фиброзный слой 580
оболочка 321
Фиброзное кольцо
левое 433, 444
правое 444
Фиброзно-хрящевая оболочка 171
Фиброзно-эластическая мембрана гортани
четырехугольная мембрана 160
эластический конус 160
Фиброзные влагалища пальцев 684
Фиброзный
отросток печени 99, 100
перикард 312, 354, 358
Фильтрационная щель 224
Фильтрационный
аппарат почки 224
барьер почки 221
Фолликул 397
атретический 283
Фолликулостимулирующий гормон 394
(ФСГ) стимулирует созревание фолликула 296
Фолликулы 397
языка 15
Фолликулярная
клетка 282, 399
пещера 408
полость 282
Фолликулярные
клетки 282, 283, 407
клетки яичника 407
эпителиоциты 407
Форма и локализация сальниковой сумки 136
Формирование
верхней и нижней полых вен 665
верхней полой вены 662
воротной вены печени 699
Формы лимфатических узлов 318
Фрагмент нёбной миндалины 316
Фронтальные срезы, Т2-взвешенные изображения, последовательность TrueFISP 237
Фронтальный
срез – венечное сечение на уровне сосцевидных тел 494
срез брюшной полости 103
Функциональная анатомия мышц пищевода 59
Функционирование
микроциркуляторного русла 421
мышц, воздействующих на мочевой пузырь 230
Функция мышц гортани 168

Х

Характеристика лимфатических протоков и стволов 325
Характерный треугольный просвет поперечной ободочной кишки 96
Хвост 252, 272
  поджелудочной железы 10, 112, 113, 114, 115, 118, 122, 138, 203, 671
  придатка яичка 240, 244, 250, 260, 269
Хвостатая доля 10, 99, 100, 102, 542
  печени 116
Хвостатое ядро 410, 493
Хвостатый отросток 99, 100, 104
Хвостовая панкреатическая артерия 544, 548, 558, 609
Хоана; заднее носовое отверстие 50, 150
Ход ветвей межреберных артерий 535
Холецистокинин 404
Холин 185
Холмик 154, 155
Хороидальная вена 628
Хромаффинные клетки 403
Хромосомы 241
Хромофобная клетка 394
Хромофобные (главные) аденоциты 389
Хрусталик 481
Хрящ 186
  перегородки носа 51, 144, 145, 146
  слуховой трубы 45
  трахеи 171
Хрящевая
  пластинка 187
  часть слуховой трубы 43
Хрящеглоточная часть 46, 47
Хрящеязычная мышца 8, 19
Хрящи
  бронхиолы 184
  трахеи 52, 58, 152, 157, 158, 159, 160, 165, 169, 170, 171, 400, 452

Ц

Цемент 8, 32, 33
Центр
  промежности 139, 262, 302, 307
  эрекции [SII–SIV] 266
  эякуляции [TXII–LII] 266
Центральная
  артерия 321
  артерия сетчатки 462, 479, 480, 481
  борозда 492
  вена 105, 106, 107, 108, 402, 403
  вена сетчатки 481
  зона 256
  часть 257, 630
Центральные узлы 370, 372
Центральный канал 492
Центриоли 252
Центроацинозные клетки 116
  вставочных отделов 116
Цилиндрический простой однослойный (столбчатый) эпителий 12
Циркулярные волокна 33
Циркулярный мышечный слой 56
Циркуляция в системе воротной вены 424
Цистерна грудного протока 327, 328, 329, 330, 331, 340, 341, 344, 345, 348, 351, 352, 375, 376, 377, 378, 379, 380
Цитолемма 254, 285
Цитоплазма эндотелиоцита 221, 224
Цитоплазматические мостики 252
Цитоподии 221
Цитоподии (вторичный отросток) 224
Цитотрабекула (первичный отросток) 224

Ч

Части внутренней сонной артерии 476, 477
Частота вариантов расположения аппендикса относительно слепой кишки 91
Частый прикус, при котором резцы верхней челюсти выступают вперед 33
Челюстно-глоточная часть 46
Челюстно-подъязычная
  ветвь 471, 472
  линия нижней челюсти 45
  мышца 14, 24, 19, 20, 22, 23, 24, 46, 51, 152, 172, 461, 462, 464, 642, 645, 646
Челюстно-подъязычный нерв 27, 638
Червеобразная мышца [I] 524
Червеобразные мышцы 596
Червеобразный отросток, аппендикс 9, 11, 74, 82, 87, 88, 89, 90, 91, 92, 128, 129, 130, 288, 310, 552, 555
Червь мозжечка [I–X] 492, 627
Череп 632
Черное вещество 385, 496
Черпаловидная суставная поверхность 154, 155
Черпаловидно-надгортанная
  мышца 15, 50, 156
  складка 160, 161, 162, 166
Черпаловидный
  хрящ 142, 154, 155, 157, 158, 159, 160, 161, 163, 165, 167, 170
  хрящ, голосовой отросток 166
  хрящ, мышечный отросток 163, 165, 166
  перстневидный и щитовидный хрящи 154
Четвертая дорсальная пястная вена 613
Четвертый
  (IV) желудочек 492, 496, 497, 630, 492
  грудной межреберный нерв 372
Четыре анатомических отдела внутренней сонной артерии 476
Четырехугольная мембрана 165
Чечевицеобразные сосочки 15, 16
  Чревные
  лимфатические узлы 326, 340
  узлы 341, 344, 345, 348, 349, 350, 351, 375, 377
Чревный ствол 57, 112, 123, 137204, 220, 328, 402, 409, 423, 457, 528, 531, 536, 537, 539, 542, 543, 544, 545, 546, 547, 548, 549, 550, 553, 558, 603, 604, 607, 609, 668, 670, 679, 699
  [T12–L1] 541
  и его ветви 542, 543, 544, 545

Ш

Шарпеевские волокна надкостницы; прободающие волокна 33
Шейка 252, 254
  головки 261
  головки полового члена 240
  желчного пузыря 10, 109, 113, 109
  зуба 8, 32, 33
  лопатки 506
  матки 274, 279, 288, 289, 294, 305, 306, 566, 567
  матки, влагалищная часть шейки 279, 290, 305, 306
  матки, надвлагалищная часть шейки 290
  матки, циркулярный мышечный слой 294
  поджелудочной железы 10, 77, 671
  пузыря 227, 228, 229
Шейная
  петля 21, 641
  часть 8, 327, 476, 477, 607, 701
  часть пищевода 483
  часть трахеи 142, 483
Шейный
  нерв [CIV] 21, 172
  отдел спинного мозга 483
  отдел спинного мозга и его оболочки 614
Шестой грудной межреберный нерв 372
Шея 614
Шиловидный отросток 19, 26, 27, 50, 476
  височной кости 18, 45
Шилоглоточная мышца 8, 14, 26, 27, 45, 46, 47, 48, 49, 147, 461, 462
Шилонижнечелюстная связка 50
Шилоподъязычная
  мышца 14, 21, 22, 23, 48, 147, 362, 461, 462, 464, 645
  связка 14, 18, 47
Шилососцевидная артерия 462

Шиловязычная мышца 8, 14, 18, 19, 21, 26, 27, 36, 43, 46, 47, 461, 462, 469, 640
Ширина почки 212
Широкая
связка матки 202, 274, 276, 277, 278, 279, 280, 288, 566
связка матки (брыжейка матки) 566
связка матки (брыжейка маточной трубы) 566
фасция 247, 334, 335, 344, 582, 690
Широкопроводящая межмышечная перегородка 584
Широчайшая мышца спины 103, 134, 370, 503, 504, 505, 507, 534, 659
Шишковидная железа; шишковидное тело 410, 492
эпифиз 493
Шов
глотки 48, 49, 52, 400
мочеиспускательного канала 272
мошонки 240, 249, 272
неба 42
промежности 308
Шпорная борозда 492

Щ

Щека 8, 462
слизистая оболочка 43
Щели
(поры) 418
между эндотелиальными клетками 319
Щель
венозной связки 100
голосового аппарата; голосовая щель, межперепончатая часть 159, 161, 162
голосового аппарата; голосовая щель, межхрящевая часть 159, 162, 163
голосового аппарата; голосовая щель 15, 161, 162, 163
круглой связки 10, 100
круглой связки и круглая связка 116, 237
преддверия 162
Щеточная каемка 81, 220
Щечная
артерия 22, 23, 25, 26, 27, 35, 36, 37, 43, 44, 46, 47, 462, 471, 472, 638
мышца 462
мышца, околоушной проток 24
поверхность 35
Щечно-глоточная
фасция 27
часть 46
Щечные железы 8, 23, 26, 27, 37
Щечный
нерв 27, 35, 638
узел 359, 360
Щитовидная
вена 640
железа 49, 152, 312, 358, 362, 382, 384, 394, 396, 398, 400, 409, 449, 452, 461, 471, 483, 613, 614, 640, 642
железа, доля 174, 396
железа, левая доля 162, 400, 469
железа, пирамидальная доля 163
железа, правая доля 58, 163
суставная поверхность 154, 155, 158, 160, 165
Щитовидное отверстие 163
Щитовидный хрящ 46, 47, 51, 52, 142, 143, 152, 153, 158, 159, 160, 162, 163, 165, 175, 176, 362, 396, 452, 453, 469, 528, 530, 640, 644, 646
верхний рог 50, 157, 158, 159, 160, 164, 165
нижний рог 160, 164
пластинка левая 157
пластинка правая 58, 155, 157, 158, 160, 164, 167, 169, 170
Щитоглоточная часть 46
Щитонадгортанная связка 158, 165, 167
Щитоподъязычная
ветвь 644
мембрана 14, 46, 47, 52, 157, 158, 160, 162, 165, 167, 175, 469, 471, 640
мышца 14, 47, 163, 174, 362, 644
связка 400
Щиточерпаловидная мышца 162, 163, 165, 166, 167, 168
щитонадгортанная часть 166
Щитошейный ствол 457, 459, 463, 465, 468, 483, 485, 486, 487, 497, 498, 503, 504, 506, 528, 531, 535, 573, 603, 607
Щитоязычно-лицевой ствол 466
Щитоязычный ствол 466

Э

Экзокринная часть поджелудочной железы 10
Экзокринные клетки поджелудочной железы 114
Экзоцитоз секреторного продукта (тироглобулина) в просвет фолликула 398
Экстракраниальные вены (скальпированной части) 636
Эктопия яичек 270
Эластическая артерия, окраска по методу Вейгерта 415
Эластические волокна 186, 187, 415, 422
Эластический
конус 158, 159, 163, 166
конус гортани 159
хрящ 25
Эластическое волокно 189
Эллипсоид 321
Эллипсоидная макрофагальная муфта 321
Эмалевый орган 41
Эмаль 8, 32, 41
зуба 32
Эмбриональная
вентральная брыжейка желудка 140
дорсальная брыжейка желудка 140
Эмиссарная вена 636
Эмиссарные вены 265, 636
Эндокард 358, 412, 442
Эндокринная
клетка 68
часть поджелудочной железы 10
Эндокринные
железы и их гормоны 382
клетки 391
Эндометрий
в момент овуляции 292
пролиферативная стадия 292
Эндоплазматическая сеть 387
Эндотелиальная клетка 189, 220
Эндотелиальные клетки 253
синусоидного капилляра 106
Эндотелий 189, 224, 319, 393, 412, 415, 417, 421, 422
капилляра 185
Эндотелиоцит 185, 223, 322, 416, 418
Эндотелиоциты кровеносного капилляра 393
Энтероэндокринные клетки 81
Эозинофильный миелобласт 311
Эпендима 395
Эпидуральное пространство 51, 620
перидуральное пространство, заднее внутреннее позвоночное венозное сплетение 623
Эпидуральные вены в поясничном и крестцовом отделах позвоночного канала 623
Эпикард 412
Эписклеральные артерии 480
Эписпадия 271
Эпителиальная
клетка 185
почка, возникающая в результате размножения базальных клеток 399
Эпителиальный покров полых внутренних органов 12
Эпителий 54, 63
прямой кишки 94
респираторной области носовой полости 148
ротовой полости 395
слизистой оболочки 68, 79, 80, 86, 317

оболочки (неороговевающий) 17
слизистой оболочки влагалища 293
слизистой оболочки твердого нёба 17
слизистой оболочки шейки матки 293
Эпителиоидные клетки анастомоза 417
Эпителиоретикулоцит тимуса 313
Эпителиоретикулоциты тимуса 314
Эпителиосперматогенный слой 240
Эпителиоциты 29
Эпифиз 384
Эпифизарная пластинка (метаэпифизарная) 394
Эрегированный половой член 264
Эректильные мышцы 266
Эритробласт 311
Эритроцит 189, 311, 421
в капилляре 419
Эритроциты в печеночной вене 109
Эстрогены 241

Ю

Юкставаскулярные клетки 223
Юкстагломерулярные клетки 223
Юкстагломерулярный комплекс 223
Юкстакишечные узлы 348, 351, 378
Юкстапищеводные узлы 375

Я

Ягодичная
складка 690
фасция 335
Ягодичные
мышцы 559
узлы, верхние узлы 336
Ядерная оболочка 254
Ядерное вещество, сконцентрированное в головке сперматозоида 252
Ядра
гипоталамуса 386
покрышки 386
сосцевидного тела 386
Ядро 68, 69, 254, 285, 387, 406
ооцита 282
сперматиды 252
эндотелиальной клетки 189
Ядрышко 69
Язык 8, 11, 13, 15, 23, 28, 41, 45, 47, 143, 326, 395, 400, 461, 613, 640
и глотка 53
и мягкое нёбо 21
желобоватые сосочки 50
Языкоглоточная часть 46
Языкоглоточный нерв 43
[IX] 27, 45, 49, 489
Язычковая
артерия 455
вена 455
Язычная
артерия 22, 27, 28, 400, 461, 463, 464, 465, 467, 468, 469, 471, 638, 640
артерия, надподъязычная ветвь 464
вена 361, 469, 613, 637
и глоточная миндалины 315
миндалина 15, 16, 50, 310, 315
поверхность 31, 35
Язычно-лицевой ствол 466
Язычные артерия и вена 642
Язычные
ветви 44
железы 8
Язычный
межмышечный промежуток 28
нерв 26, 27, 28, 36, 469, 473, 638, 646
Язычок 43
левого легкого 174, 175, 176, 179, 180
пузыря 226, 227, 228
Яички в мошонке 249
Яичко 201, 210, 232, 240, 241, 242, 243, 249, 259, 260, 264, 266, 267, 268, 269, 270, 307, 326, 384, 394, 537
(семенник) 241
в мошонке 270
и покрывающий его висцеральный листок влагалищной оболочки 261
и придаток яичка 244, 245
расположено в брюшной полости 270
расположено в паховом канале 270
у внутреннего кольца пахового канала 270
белочная оболочка 250
Яичковая
артерия 249, 250, 259, 260, 261, 269, 270, 344, 402, 456, 537, 539, 570, 612, 671
артерия; ветви придатка и вены лозовидного сплетения 248
артерия; лозовидное сплетение 248
вена (яичниковая) 672
Яичковое сплетение 259, 260
Яичковые артерия и вена 121
Яичник 90, 123, 202, 204, 241, 242, 274, 275, 276, 277, 278, 280, 286, 307, 308, 326, 345, 384, 394, 537, 567, 560, 676, 680
и маточная труба 280
молодой женщины 280
медиальная поверхность 288
Яичники 383
Яичниковая
артерия 204, 280, 345, 402, 423, 456, 536, 537, 539, 564, 566, 567, 603, 612, 671, 676, 680
бахромка 274, 278, 280
вена 676
ветвь 560, 612
Яичниковое
венозное сплетение 677
сплетение 276, 278, 706
Яичниковые артерия и вена 228
Яйцеклетка 241, 283, 284
в момент оплодотворения 285
окруженная сперматозоидами 281
Яйценосный холмик 282, 283
с ооцитом 282
Якорные фибриллы 322
Ямка
вертлужной впадины 580
желчного пузыря 10, 100
надгортанника 15, 162
преддверия 274
преддверия влагалища 303, 305, 306
Ямочки грануляций 636
Яремная венозная дуга 51, 174, 369, 613, 617, 641, 642, 644
Яремно-двубрюшный узел 359, 362
Яремное отверстие 488
Яремно-лопаточно-подъязычный узел 359, 362
Яремно-подключичное венозное
соединение 363
сплетение 637
Яремный ствол 325, 327, 328, 356, 369, 374, 375
Ячейки
губчатого тела 263
кавернозного тела 263
кавернозного тела, наполненные кровью 264
пещеристых тел и губчатого тела 240
решетчатой кости 150

Предметный указатель на английском языке (Index eng.)

A
Abdomen 331
Abdominal
aorta 57, 72, 122, 123, 134, 136, 203, 204, 210, 243, 328, 341, 344, 345, 346, 348, 402, 457, 458, 459, 528, 529, 531, 536, 538, 541, 542, 544, 545, 548, 550, 551, 554, 555, 558, 561, 562, 563, 564, 569, 577, 578, 579, 584, 603, 607, 608, 609, 610, 611, 612, 668, 670, 671, 678, 679, 680
lymph nodes 327
ostium 279, 286, 308, 567
part 327, 352, 607, 701
wall 698
Abducent nerve; Abducens nerve [VI] 388, 478, 489, 495
Abductor
digiti minimi 597, 656
hallucis 596, 684, 688
pollicis brevis 520, 524, 651, 656
pollicis longus 510, 515, 516, 517
pollicis longus; Tendon 523, 524, 525
Accessory
cephalic vein 648, 655
hemi-azygos vein; Superior hemi-azygos vein 330, 530, 660, 661, 662, 663, 665, 666, 667, 698, 702
muscle fascicle 48
nasal cartilages 144
nerve [XI] 21, 49, 172, 359, 363, 489, 646
pancreatic duct 71, 110, 113, 114
parotid gland 22, 23, 24
saphenous lateral vein 689
saphenous vein 682, 683
Acetabular
fossa 580
labrum 580
Acetabulum 260
Acromial
anastomosis 465, 506, 658
branch 457, 464, 485, 503, 504, 506, 507
Acromion 484, 498
of scapula 485
Adductor
canal 585, 590, 683
digiti minimi 684
hallucis, oblique head 684
hallucis, transverse head 597, 684
hiatus 584, 587, 591, 595, 683
longus 582, 691
magnus 336, 584, 587, 591, 595, 683, 687, 691, 692
pollicis 514, 520, 521, 522, 523
pollicis, transverse head 651
Adenohypophysis 386
anterior lobe 295, 389, 390, 478
Adventitia 53, 54, 64, 171, 225, 245, 249
Afferent
lymph vessels 323
vessels 218
Aggregated lymphoid nodules 76, 310, 317
Akrosoma 254
Ala
of nose 144
of vomer 51
Alimentary system 424
Alveolar
duct 186
foramen 187
macrophagocytus 189
saccule 187
sacculus 186
wall 33
Alveoli 184, 186
Amniotic epithelium 297
Ampulla 90, 202, 280, 286, 288
of ductus deferens 201, 246, 255, 256, 258
Duodenal cap 278
Anal
canal 92, 93
columns 93, 94
pecten 93, 94
sinuses 94
valves 94
Anastomosis between
Abdominal aorta and Internal iliac artery 603
Anterior and Posterior tibial arteries 603
Anterior tibial artery and Posterior tibial artery 603
Brachial artery and Radial artery 603
Brachial artery and Ulnar artery 603
Coeliac trunk and Superior mesenteric artery 603
External carotid artery and Internal carotid artery 603
External carotid artery and Subclavian artery 603
External iliac artery and Internal iliac artery 603
Femoral artery and Popliteal artery 603
Inferior mesenteric artery and Internal iliac artery 603
Internal carotid artery and Subclavian artery 603
Internal iliac artery and Femoral artery 603
Popliteal artery and Anterior tibial artery 603
Radial artery and Ulnar artery 603
Subclavian artery and Axillary artery 603
Subclavian artery and External iliac artery 603
Superior and Inferior mesenteric arteries 603
Thoracic aorta and Abdominal aorta 603
Thoracic aorta and Subclavian artery 603
Anastomotic
arcades 475
branch with middle meningeal artery 479
vessel 687
vessel (between superficial and deep veins of upper limb) 656
Anatomical internal os 279
Anconeus 515, 516, 517
Angle of mandible 24
Angular
artery 25, 463, 466, 471, 480, 482, 603, 638, 641
gyrus artery 491
incisure 62, 66
vein 634, 635, 637, 639, 641, 642, 643, 647
Anococcygeal body, anococcygeal ligamen 298
Anocutaneous line 93, 94
Anorectal
flexure; Perineal flexure 95, 243, 276
junction 93, 94
Ansa cervicalis 21, 641
Antebrachial fascia 365, 510, 656
Anterior
and posterior spinal arteries 603
and posterior tibial recurrent arteries 603
arch 51
atlanto-occipital membrane 51
auricular arteries 475
basal segment [SVIII] 182, 183
basal segmental bronchus [BVIII] 169, 170
border 174, 179, 180, 244, 514, 534, 609
caecal artery 87, 551, 554, 559
cerebral artery 476, 487, 490, 493, 494
cerebral artery, postcommunicating part; A2 segment 488
cerebral artery, precommunicating part; A1 segment 488, 489, 492
cerebral vein 624, 625, 634
cervical lymph nodes 333
cervical nodes 327, 339, 361, 370
cervical nodes, deep nodes 356, 373
cervical nodes, superficial nodes 369
choroidal artery 476, 477, 489, 490, 494
ciliary arteries 481

circumflex humeral artery 457, 484, 485, 498, 503, 504, 506
clinoid process 478, 488
commissure 301, 303, 386, 492
communicating artery 487, 488, 489, 490, 492, 605
communicating vein 624
conjunctival arteries 481
cruciate ligament 595
cusp 430, 438
deep temporal artery 471, 472
ethmoidal artery 474, 479, 480, 482
external vertebral venous plexus 619, 620, 622
extremity 320
glandular branch 468
horn; Ventral horn 574, 630
hypothalamic nucleus 386
inferior cerebellar artery 488, 489, 490, 495, 496, 497
inferior segment 225
inferior segmental artery 540
intercavernous sinus 478, 634
intercostal arteries 458, 459, 535
intercostal artery 529
intercostal artery, collateral branch 529
intercostal branch 533
intercostal branches 485, 499, 538, 603
intercostal part 331
intercostal veins 617, 619, 648, 663, 664
internal vertebral venous plexus 620, 621, 622, 623
interosseous artery 366, 503, 509, 513, 514, 515, 518, 521, 522, 525, 526, 651, 656
interosseous artery and palmar carpal branch 603
interosseous nerve 513
interosseous veins 366, 650, 651
interventricular branch 607
interventricular sulcus 427, 440, 441, 442, 453
interventricular vein 427, 442, 444
jugular vein 617, 637, 641, 642, 643, 644, 645, 646, 647
lateral malleolar artery 577, 593, 594, 599, 603
lateral segment; Segment [VI] 104
limb 494
lingual gland 19
lingual glands 23, 24
lip 289, 306
longitudinal ligament 51
medial malleolar artery 577, 593, 594, 600, 602
medial segment; Segment [V] 104
median line 193
mediastinal nodes 312, 353, 450
mediastinum 331, 452
nasal spine 40, 145
papillary muscle 430, 431, 432, 433, 435, 442, 448
parietal artery 491
perforating arteries 529
perforating branch 601
radicular artery 535, 573, 574
radicular vein 623, 660
region (non-glandular) 256
region of arm 367
region of elbow 367
right ventricular veins 444
scrotal branches 570, 582
scrotal nerve [L1] 696
scrotal veins 682, 691
segment [SII] 182, 183
segmental artery 575
segmental bronchus [BIII] 169, 170
semilunar cusp 436, 438, 444
spinal artery 489, 490, 495, 496, 497, 573, 574, 575, 603
spinal vein 623, 660
superior iliac spine 90, 91, 334, 583, 691
superior pancreaticoduodenal artery 543, 544, 545, 548, 551
superior segment 225
superior segmental artery 540
surface 207, 208, 211, 255, 402, 403, 540
surface of petrous part 21
temporal artery 491
temporal diploic vein 624
thoracic wall 331
tibial artery 413, 423, 577, 584, 587, 588, 590, 591, 592, 593, 594, 595, 596, 599, 600, 603, 687, 688
tibial recurrent artery 577, 590, 591, 593, 594, 595
tibial vein 616
tibial veins 682, 683, 687, 688
tympanic artery 472
vaginal column 306
vein of right ventricle 701
vein of septum pellucidum 625, 627
wall of rectum 227
wall of trunk 698
Anterior/posterior
caecal artery 610
caecal veins 704
superior pancreaticoduodenal artery 609
Anterolateral
central arteries; Lenticulostriate arteries 494
medullary vein 626
pontine vein 626
surface 154
Anteromedial
central arteries 490
intermuscular septum; Subsartorial fascia 584
pontine vein 626
Anular
ligament 171
ligaments 157, 158, 160, 165, 169, 170, 171
Anus 232, 272, 277, 301, 302, 303, 304, 338, 569
Aorta 115, 120, 238, 260, 271, 308, 424, 425, 534, 537, 556, 565
Aortic
bifurcation 123, 554, 556, 559
bifurcation [L4] 541
body 408
bulb 433, 457
hiatus 57, 190, 328, 528, 662
sinus 430, 433, 436, 448
valve 425, 426, 434, 438, 441, 444, 448
valve, left semilunar cusp; left coronary cusp 430, 448
valve, posterior semilunar cusp, noncoronary cusp 430
valve; Left, posterior and right semilunar cusps 452
Apex
of arytenoid cartilage 154
of bladder 201, 226, 231, 243
of heart 176, 190, 425, 427, 428, 429, 430, 431, 432, 433, 434, 435, 444, 453
of lung 174, 179, 180, 181, 191, 193, 194, 195
of petrous part 478
of tongue; Tip of tongue 15, 19, 24
Apical
ligament of dens 51
nodes 370, 372
segment [SI] 182, 183
segmental bronchus [BI] 169, 170
Apicoposterior segmental bronchus [BI + II] 169, 170
Appendicular
artery 87, 553, 558, 559, 610
nodes 351, 378
vein 674, 694, 704
Appendix
of epididymis 244, 269, 271
of testis 242, 244, 261, 271
Vermiform appendix 11, 74, 82, 87, 88, 90, 91, 92, 128, 130, 288, 310, 552, 555
Aqueduct of midbrain; Cerebral aqueduct 385, 492, 493, 496, 630
Arachnoid
granulations 631, 632, 636
mater 632
trabecula 636

Arch of
aorta; Aortic arch 57, 58, 176, 354, 358, 408, 409, 413, 427, 428, 432, 434, 440, 444, 449, 451, 452, 453, 454, 455, 457, 458, 459, 460, 461, 470, 484, 487, 528, 529, 530, 531, 532, 606, 607, 608, 617
aorta; Aortic arch, brachiocephalic trunk 51
aorta; Impression 192
cricoid cartilage 51, 154, 155, 157, 158, 160, 169
thoracic duct 327
Arcuate
arteries 215, 218, 540
artery 212, 577, 594, 599, 600, 601, 672
artery and vein 217
crest 154, 155
line 121, 124, 499
nucleus 386
veins 212, 218, 672, 686
Areola 372
Areolar venous plexus 618, 648
Arteria 397
Arteriae lumbales imae 559
Arterial
capillary 406
plexus; Pia mater 573
Arteriole 324, 416, 421
Arteriolovenular anastomosis; Arteriovenous anastomosis 416, 671
Artery 74, 619
and vein comitans to sciatic nerve 692
and vein of penis 262
of bulb of vestibule 304
of caudate lobe 101
of central sulcus 491
of ligament of head 581
of postcentral sulcus 491
of precentral sulcus 491
of pterygoid canal 472, 477
of round ligament of uterus 564
of tuber cinereum 490
to ductus deferens; to vas deferens 499, 562, 563, 612
to ductus deferens; to vas deferens, ascending branch 245
to sciatic nerve 303, 586
to tail of pancreas 544, 548, 558, 609
Articular
branches 588
disc 473
surface 154
Ary-epiglottic fold 15, 50, 160, 161, 162, 166
Arytenoid
articular surface 154, 155
cartilage 154, 155, 157, 158, 159, 160, 161, 163, 165, 167, 170
cartilage, muscular process 163, 165, 166
cartilage, vocal process 166
Ascending
aorta 328, 423, 430, 431, 432, 436, 443, 444, 448, 452, 453, 454, 457, 458, 460, 461, 470, 485, 528, 529, 531, 532, 607
branch 457, 559, 577, 579, 584
cervical artery 453, 457, 465, 485, 486, 487, 497, 573, 575, 603
cervical artery, superficial branch 453
colon 11, 74, 77, 82, 84, 85, 87, 88, 90, 91, 92, 122, 124, 126, 131, 132, 133, 137, 138, 140, 348, 553, 554, 555, 673
lumbar vein 204, 330, 617, 622, 623, 665, 697, 705
lumbar veins 660
mesocolon 140, 203
palatine artery, tonsillar branch 44, 607
part 72
pharyngeal artery 463, 467, 468, 470, 607
Atlas [CI] 152, 660
processus transversus 621
Atrial branches 444, 445
Atrioventricular
bundle 444, 447, 448
bundle, left crus 447, 448
bundle, right crus 447
node 447, 448
septum 448
Auricular branch 465
Auricularis posterior 464, 475
Auriculotemporal nerve 25, 638
Avascular zone 540
Axillary
artery 366, 370, 371, 372, 423, 458, 484, 485, 486, 498, 503, 504, 505, 506, 509, 603, 659
artery and vein 642
artery, subscapular branches 507
fascia 368
fossa 365
lymph nodes 310, 327, 333, 339, 363, 365, 366, 367, 368, 369, 370, 371, 373
lymph nodes, central nodes 369
lymphatic plexus 368, 370
nerve 508, 658
process; tail 372
vein 366, 368, 369, 371, 505, 616, 617, 618, 645, 648, 650, 659, 696, 698
Axis [CII] 51, 152
Axon 387
Axonema 254
Axonodendritic synapse 387
Axosomatic synapse 387
Azygos
vein 192, 328, 330, 354, 530, 534, 616, 617, 619, 660, 661, 662, 663, 664, 665, 666, 667, 697, 698, 701, 702
vein; Impression 192
Azygos/Hemi-azygos vein 705

B

Bare area 99, 100, 102
Basal
decidual layer 297
lamina 409
membrane 221, 415, 416, 422, 439
trophoblastus 297
vein 624, 625, 627, 629, 635
vessels 292
Base of
arytenoid cartilage 154
lung 180, 181
metacarpal 525
Basilar
artery 385, 388, 476, 487, 488, 489, 490, 491, 492, 494, 495, 496, 575, 603
artery, long circumferential branches 496
artery, short circumferential branches 496
plexus 629, 630, 633
vein 634
Basilic
hiatus 649
vein 365, 368, 370, 616, 617, 648, 649, 652, 653, 654, 655, 656, 657, 658, 659
Basivertebral
vein 623
veins 452, 620, 622
Biceps
brachii 366, 370, 505, 507, 510, 512, 514, 656, 659
brachii; Tendon 510, 511, 513, 659
femoris 336, 337, 587, 590, 591
femoris, long head 586, 687, 692
Bicipital aponeurosis 507, 510, 659
Bifurcation of pulmonary trunk 451, 453
Big alveolocytus 189
Bile
capillary 108
duct 11, 71, 72, 99, 100, 101, 102, 107, 109, 110, 111, 113, 123, 134, 542, 546, 548, 549, 671

Blood
and lymphatic vessels; Renal cortex; Renal medulla 217
capillary 189, 324, 387, 397
postcapillary 322
vessels 415, 422
vessels of ovary 281
Body of
bladder 201, 229, 230, 231
clitoris 202, 304, 307
epididymis 244, 245, 249, 250, 269
gallbladder 109, 113
hyoid bone 19, 46, 143, 160, 165
pancreas 71, 112, 113, 114, 122, 123, 132, 137, 138, 203, 543
pancreas, anterosuperior surface 138
penis 201, 261
sternum 195, 196, 501
stomach 61, 62, 64, 70, 124, 138
tongue 15
uterus 202, 280, 290, 305, 567
uterus, intestinal surface; posterior surface 279
uterus, myometrium 279
uterus, vesical surface, anterior surface 305
uterus; Longitudinal and oblique fibers 294
bladder 258
Bone 32, 33
marrow 310
Bony labirinth 21
Boyd veins 693
Brachial
artery 366, 370, 413, 423, 457, 484, 498, 503, 504, 505, 506, 507, 508, 509, 510, 511, 512, 513, 514, 518, 603, 656, 659
artery and veins 413
fascia 365, 505, 510, 659
nodes 370, 373
plexus 172, 312, 359, 453, 464, 465, 642, 659
plexus, lateral cord 505
vein 616
veins 366, 369, 370, 505, 617, 648, 650, 656, 659
Brachialis 505, 510, 511, 512, 514
Brachiocephalic
and Tracheobronchial nodes 375
nodes 331, 358, 374
trunk 57, 58, 172, 176, 328, 358, 413, 423, 427, 428, 449, 451, 452, 454, 455, 457, 459, 460, 461, 485, 486, 487, 503, 504, 506, 509, 528, 531, 532, 535, 606, 607
vein 51, 174, 312, 328, 329, 330, 358, 366, 371, 453, 501, 616, 642, 663, 664, 701, 702
Brachioradialis 366, 503, 507, 510, 511, 512, 515, 517, 518, 656
Tendon 521, 511
Branch
of fundus of uterus 567
to oculomotor nerve 490
Branches
of middle cerebral artery 632
to globus pallidus 494
to isthmus of fauces 44
to nerves 477
to thalamic nuclei 494
to trigeminal ganglion 477
Breast 331, 371, 465, 533
Broad ligament of uterus 202, 276, 277, 278, 279, 280, 288
(Mesometrium) 566
(Mesosalpinx) 566
Bronchi 331
Bronchial
branches 608
cartilages 169
veins 666, 702
Bronchiole 187
Bronchomediastinal
trunk 327, 328, 331, 356, 369, 375, 376
trunk (right and left) 376
Bronchopulmonary nodes 331, 353, 354, 356, 357, 376
Buccal
artery 471, 472, 638
fat pad 24, 25, 36, 37
glands 23, 26, 37
nerve 35, 638
surface 35
Buccinator 22, 23, 25, 26, 35, 36, 37, 43, 44, 46, 47
node 359, 360
parotid duct 24
Buccopharyngeal part 46
Bulb of
penis 227, 243, 246, 258, 262, 268
vestibule 202, 228, 234, 275, 276, 304, 305, 307, 676
Bulbospongiosus 227, 228, 262, 302, 304, 345, 564
Bulbo-urethral gland 201, 227, 242, 246, 249, 258, 262, 267, 268, 271

C

Caecal fossa 92
Caecum 11, 74, 78, 82, 84, 85, 87, 88, 90, 91, 92, 124, 126, 128, 130, 131, 132, 133, 278, 288, 351, 552, 553
fold 92
Calcaneal
anastomosis 590, 592, 596, 597, 600, 684, 687
branches 591, 592, 684, 687, 688
tendon 336, 589, 590, 687
Calcarine sulcus 492
Calyces 218
Callosomarginal artery 476
Canaliculi renales
contorti 218
recti 218
Canine tooth 30, 33, 36, 38, 39, 40, 42
Capillaries 421
Capillary 408, 409
of coronary artery 358
of digits of hand 366
of larynx, trachea, thyroid gland 363
rete (capillaries) 416
Capitate 525
Capsula
glomeruli 218
of suprarenal gland; Adrenal gland capsule 404
Capsular branches 218, 540
Capsule 408
of cricothyroid joint 157
Cardia; Cardial part 55, 62, 66, 669
Cardiac
ganglia 350
impression 180
notch of left lung 174, 175, 179, 180, 190, 193
plexus 449
Cardial
lymphatic ring (inconstant) 355
orifice 122, 132
Cardinal ligament; Transverse cervical ligament 288
Carina of trachea 171, 452
Caroticotympanic arteries 477
Carotid
bifurcation 463, 465, 469
body 408, 463
body (Sleepy paraganglia) 409
canal 478
sinus 408, 465, 470
sulcus 488
syphon 476
Cartilaginous plate 187
Carunculae hymenales; Hymenal caruncles 304
Cauda equina 620
Caudal cerebellar peduncular vein 626
Caudate
lobe 99, 100, 102, 542
nucleus 493
process 99, 100, 104

Caval opening 57, 662
Cavernous
branch 477
part 476, 477
plexus of concha 146
sinus 388, 478, 629, 630, 633, 634, 635, 639
spaces of corpus cavernosum 263
spaces of corpus cavernosum (anastomosis) 265
spaces of corpus cavernosum (dilated) 265
spaces of corpus cavernosum penis 264
spaces of corpus spongiosum 263
Cavity of capsule 221
Cecal veins 673
Cells 324
Cellular islet 297
Cement 32, 33
Center for reproduction of lymphoid nodule 317
Central
artery 321
canal 492
nodes 370, 372
part; Body 630
retinal artery 479, 480, 481
retinal vein 481
sulcus 492
tendon 537, 565
vein 105, 107, 108, 402, 403
zone 256
Cephalic vein 365, 366, 368, 369, 371, 505, 616, 617, 618, 641, 642, 645, 646, 648, 649, 652, 653, 654, 655, 656, 657, 658, 659
Ceratopharyngeal part 46
Cerebellum 147, 491, 629, 631
Cerebral
part 476, 477
peduncle 385, 496, 624
surface, pia mater 632
Cervical
canal 202, 279
canal, palmate folds 280
deep nodes 375
epithelium of uteri 293
fascia 24
fascia, investing layer; superficial layer 28, 51, 152, 174, 644
fascia, pretracheal layer 51, 641, 644
fascia, prevertebral layer 51, 641
glands 293
nerve [CIV] 21, 172
part 327, 476, 477, 485, 607, 701
pleura; Dome of pleura; Pleural cupula 175, 176, 191, 193, 194
pleura; Dome of pleura; Pleural cupula, left diaphragmatic part 565
pleura; Dome of pleura; Pleural cupula, right diaphragmatic part 565
Cervix 254
of uterus 279, 288, 289, 294, 305, 306, 566, 567
of uterus, supravaginal part 279, 290, 305, 306
of uterus, vaginal part 279, 290, 305
of uterus; Circular muscle fibers 294
Cheek, mucosa; mucous membrane 43
Chiasmatic branch 490
Choana; Posterior nasal aperture 50, 150
Chondroglossus 19
Chondropharyngeal part 46, 47
Chordae tendineae; Tendinous cords 429, 432, 433, 434, 435, 442
Chorionic plate 297
Choroid 481
membrane 386
plexus 386
plexus of fourth ventricle 489
plexus of third ventricle 492
Choroidal
branch to fourth ventricle 625
vein 628
Cingival
margin 35, 43
papilla 35
Circular
fibres 33
folds 71, 72, 75, 76, 317
layer 54, 56, 63, 71
layer; Short pitch helicoidal layer 110
muscle fibers 294
Circumflex
branch 445, 446, 607
fibular branch; Circumflex peroneal branch 587, 588, 590, 595
scapular artery 457, 484, 485, 498, 503, 504, 505, 506, 508, 603, 659
scapular vein 505
ureteris uterine artery 572
vein 265
veins 265
Cisterna chyli; Chyle cistern 327, 328, 329, 330, 331, 340, 341, 344, 345, 346, 351, 352, 375, 376, 377, 378, 379, 380
Claustrum 493
Clavicle 174, 370, 449, 486, 498, 507, 647, 659
Clavicular branch 457, 485, 504
Clitoris 276, 277, 298, 302, 306, 564
Clivus 50
Coccyx [coccygeal vertebrae Col – ColV] 95, 232, 298
Cockett veins 693
Coeliac
ganglia 375
nodes 340, 341, 344, 345, 348, 349, 350, 351, 377
trunk 57, 112, 123, 137, 204, 328, 402, 409, 423, 457, 528, 531, 536, 539, 542, 543, 544, 545, 546, 547, 548, 549, 550, 553, 558, 603, 607, 609, 668, 670, 679, 699
trunk [T12–L1] 541
Colic impression 100
Collagen fibers 415, 422
Collagenose fibrils 322
Collateral branch 533, 535
Colliculus 154, 155
oophorus 283
Colon 120, 351
Column of fornix 386
Commissural cusps 435
Common
basal vein 628
carotid artery 49, 57, 58, 172, 174, 328, 330, 353, 359, 371, 396, 400, 423, 428, 449, 458, 459, 463, 465, 467, 468, 469, 470, 471, 476, 486, 487, 503, 504, 506, 528, 529, 530, 531, 532, 535, 640, 641, 642
carotid artery (right and left) 408
carotid plexus 174
fibular nerve; Common peroneal nerve 586, 589, 686, 692
hepatic artery 72, 101, 112, 115, 137, 423, 457, 531, 539, 542, 543, 544, 545, 546, 547, 548, 551, 558, 609, 669, 671, 679
hepatic duct 72, 101, 107, 109, 110, 111, 113, 203, 546, 669
iliac artery 204, 260, 278, 341, 342, 346, 423, 536, 539, 554, 556, 559, 561, 563, 564, 565, 568, 569, 578, 582, 584, 585, 611, 612, 676
iliac artery and vein 122, 413
iliac nodes 337, 340, 341, 343, 344, 345, 346, 349, 352, 379, 380
iliac vein 337, 342, 563, 564, 585, 616, 617, 660, 665, 676, 677, 682, 691, 697, 698, 705, 706
iliac veins 660
interosseous artery 503, 509, 512, 513, 514, 526, 603, 656
palmar digital arteries 514, 519, 520, 521, 526, 651, 656
palmar digital artery 527
palmar digital artery [III] 525
palmar digital nerve, dorsal branch 527
plantar digital arteries 596, 597, 598, 600, 684
tendinous ring; Common anular tendon 480
Communicating
branch 590, 591, 600
vein 636
Compact layer 292
Complex
gland 12
golgiensis 387, 406

Condylar
canal 636
emissary vein 147, 634, 636
process 473
Confluence of sinuses 627, 630, 631, 632, 633, 634, 635, 636
Conice papillae 15, 16
Connective tissue 17, 324
Contact zone villi 297
Conus
arteriosus; Infundibulum 427, 432, 444, 453
elasticus; Cricovocal membrane 158, 159, 163, 166
of branch 445
Coracobrachialis 505, 507
Coracoid process 484
Cord of umbilical artery 681
Core 254
Cornea 481
Corniculate 51
cartilage 50, 147, 154, 155, 157, 159, 160, 161, 165, 167, 170
tubercle 15, 50, 52, 162, 166, 167
Corona of glans 243, 262, 263
Coronal suture 624, 631
Coronary
ligament 99, 100
sinus 428, 434, 438, 440, 445, 701
sulcus 432, 440
Coronoid process 473
Corpus
albicans 280, 408
callosum 493
callosum, genu 492
callosum, rostrum 386, 492
callosum, splenium 492
callosum, trunk; body 492
cavernosum of clitoris 276, 298
cavernosum penis 243, 246, 261, 262, 263, 264, 265, 268, 563, 570
luteum 280, 281, 283, 408
spongiosum penis 243, 246, 261, 262, 263, 264, 265, 268
Cortex 318, 402, 403
Cortical radiate
arteries; Interlobular arteries 218
veins; Interlobular veins 218
Costal
cartilage [VII] 175, 176
margin; Costal arch 196
part 190
surface 179, 180, 181
Costocervical trunk 485, 486, 497, 503, 529, 535, 573
Costodiaphragmatic recess 174, 175, 192, 197, 203, 449
Costomediastinal recess 174, 175, 190, 192
Cotyledon 297
Cranial
arachnoid mater 488
dura mater 478, 488, 621, 631
pia mater 488
Cranium 632
Cremaster 246, 249, 259, 260, 261, 269
Cremasteric
artery 570
fascia 249, 259, 260, 261
Crest; Ridge 256
Cribriform
area 215, 218
foramina 488
plate; Cribriform foramina 145
Crico-arytenoid
joint 155, 160, 163
ligament 155, 157, 158, 167
Cricoid cartilage 47, 52, 152, 154, 159, 160, 165, 175, 176, 528, 530
articular surface 166
lamina of cricoid cartilage 159
Crico-oesophageal tendon 47
Cricopharyngeal ligament 157, 158
Cricopharyngeal part; Cricopharyngeus 46
Cricothyroid 46, 58, 159, 162, 164, 165, 166, 168, 174, 396, 453, 469, 644
branch 468, 470
joint 167
oblique part 47
straight part 47
straight part and oblique part 14
Cricotracheal ligament 157, 160, 165
Crista terminalis 432
Crown 32, 33
Cruciform part of fibrous sheath 651
Crus of
clitoris 202, 228, 275, 276, 304, 305, 307
penis 227, 233, 258, 262, 268
Crypts 79
Cubital
anastomosis 508, 509, 515, 517
nodes 366, 367, 368, 370
Cuneiform
cartilage 50, 159, 165
tubercle 15, 50, 52, 159, 162, 166, 167
tubercles 51
Cusp valve 323
Cutaneous zone 93
Cystic
artery 99, 101, 115, 542, 544, 546, 551, 558, 609
duct 72, 99, 100, 101, 109, 110, 111, 113, 115, 546, 549, 669
node 349, 351, 377
vein 542, 673, 694, 703
Cytolemma 254
Cytoplasm of endotheliocytus 221
Cytopodia 221

D

Dartos fascia; Superficial fascia of scrotum 246, 249, 259, 260, 261, 269, 270
Decidual
layer 297
veins 297
Deciduous teeth 36, 40
[I] 39
[II] 39
Decussating interdental fibres 33
Deep
artery of penis 263, 264, 265, 268, 563
artery of penis, branch 265
artery of thigh 423, 457, 577, 578, 579, 580, 582, 583, 584, 585, 587, 588, 603, 691
auricular artery 472
branch 577, 586, 587, 588, 598, 600
branch; Dorsal scapular artery 498
cervical artery 457, 485, 486, 497, 535, 573, 603
cervical nodes 361, 364
cervical vein 621, 634
circumflex iliac artery 260, 342, 457, 458, 536, 563, 564, 577, 578, 579, 582, 584, 585, 603
circumflex iliac artery and vein 121, 679, 680, 691
circumflex iliac vein 563, 564, 617, 665, 682
dorsal vein of penis 227, 259, 263, 264, 265, 563, 570, 675, 691
external pudendal artery 457, 578, 579, 582, 584
facial vein 638, 639
fascia of leg 334, 335, 686, 687, 688
fibular nerve; Deep peroneal nerve 593, 599, 685
fibular nerve; Deep peroneal nerve, cutaneous branch 599
inguinal nodes 341, 343, 344, 345, 346, 352
inguinal ring 121, 246, 278, 499
lingual artery 469, 640
lingual vein 469, 640
lymph nodes 327
lymph vessel 336, 366
median cubital vein 655
middle cerebral vein 624, 628, 634

nodes 337, 362
palmar arch 366, 503, 514, 518, 519, 521, 526, 651
palmar branch 519
parotid nodes 361, 363, 371
part 23
perineal pouch; Deep perineal space 246
plantar arch 577, 597, 598, 601, 603, 684
plantar arch, perforating branches 594
plantar artery 594, 598, 599, 600, 603
temporal artery and veins 641
temporal veins 639
transverse perineal muscle 230, 234, 246, 258, 262, 298, 304, 305
veins of clitoris 304
veins of penis 675
venous palmar arch 648, 650, 651
Deltoid 507, 659
branch 457, 464, 485, 503, 504, 506, 507
branches 507
fascia 365
region 367
Deltopectoral nodes, infraclavicular nodes 369, 373
Deltopectoral sulcus 649
Dendrites 387
Dental
alveolus 34
branches 471
papilla 34
pulp 32
Dentine 32
Dentogingival fibres 34
Depressor
anguli oris 46, 371
labii inferioris 471
Descending
aorta 413, 423, 454, 457, 458, 460, 461, 470, 485, 530
branch 457, 577, 578, 579, 584
colon 11, 74, 78, 82, 84, 85, 90, 92, 112, 122, 131, 132, 133, 134, 137, 140, 206, 278, 553, 554, 555, 674
genicular artery 577, 584, 585, 588, 591, 595, 603, 689
genicular artery, articular branch 585, 688
genicular artery, articular branches 592, 593, 691
genicular artery, saphenous branch 585, 592, 593, 595, 688
mesocolon 140, 203
palatine artery 472, 474
part 72, 549
Detrusor 229
Diaphragm 53, 55, 59, 61, 98, 112, 121, 133, 196, 197, 203, 204, 206, 209, 328, 330, 331, 341, 344, 345, 352, 354, 355, 357, 358, 402, 449, 453, 499, 501, 528, 531, 538, 667, 671, 679, 698
of sella turcica 388
central tendon 57, 662
costal part 662
left crus 330, 565
right crus 330, 565
Diaphragma sellae; Sellar diaphragm 478
Diaphragmatic surface 180, 320
Diffuse lymphoid tissue 316
Digastric 464
Digastric
anterior belly 14, 21, 23, 24, 28, 46, 172, 359, 362, 645, 646
posterior belly 14, 23, 48, 49, 50, 172, 362
Digitopalmar branches 527
Diploe 632, 636
Diploic veins 636
Disc
A (anisotropic disc) 439
I (isotropic disc) 439
Distal
part 389
phalanx 525
root (molar tooth II) 34
surface 35
Diverticula of ampulla 255
Dodd veins 693
Dorsal
artery and vein of clitoris 276
artery of clitoris 564
artery of penis 259, 260, 263, 264, 265, 563, 570
branch 533, 535
carpal arch 515, 522, 523, 524, 525, 526
carpal artery 526
carpal branch 519
descending lymphatics 367
digital arteries 522, 524, 525, 577, 594, 599, 600, 601
digital artery 527
digital artery(ies) 526
digital nerve 527
digital nerves 524, 652
digital nerves of foot 599, 685
digital veins 652, 682, 685
fascia of foot 688
interossei 522, 523, 599
interossei [I] 524
interosseus [III] 525
lateral cutaneous branch 534
lingual branches 469
lingual veins 640
medial cutaneous branches 534
metacarpal arteries 503, 522, 523, 524
metacarpal artery [III] 525
metacarpal artery(ies) 526
metacarpal veins 648
metatarsal arteries 577, 593, 594, 599, 600, 601
metatarsal arteries [I–IV] 601
metatarsal artery [I] 601
metatarsal veins 682
nasal artery 603
nasal artery; External nasal artery 465, 471, 479, 480, 482, 638
nerve of clitoris 93, 302
nerve of penis 260, 570
nerve of penis (Afferent somaticae nerve fibres) 266
nucleus 386
pancreatic artery 544, 548, 549, 558
scapular artery 457, 485, 506
surface 526
transverse medullary veins 626
vein, branch 621
venous arch of foot 682, 683, 685, 686
venous network of foot 682, 683, 686
venous network of hand 648, 652
Dorsalis pedis
arteries and vens 413
artery; Dorsal artery of foot 423, 577, 593, 594, 599, 600, 601, 603
artery; Dorsal artery of foot, deep branch 598
Dorsum of
penis 201, 259
tongue 13, 19
Duct
of gland 12, 29
of greater vestibular gland 304
Ductus deferens; Vas deferens 121, 201, 227, 242, 243, 244, 245, 249, 250, 255, 258, 259, 264, 266, 267, 268, 269, 270, 271, 499, 563, 570, 571
Duodenal
branches 544, 545, 609
impression 100
veins 694
Duodenojejunal flexure 71, 72, 74, 132
Duodenum 11, 62, 65, 66, 74, 101, 111, 113, 115, 119, 120, 122, 123, 134, 136, 138, 140, 348, 351, 546, 553, 554, 555, 668, 671
ampulla, duodenal cap 70, 71, 73
anterior wall 110
ascending part 71, 90, 112, 114, 203
descending part 70, 71, 73, 90, 110, 112, 114, 137, 203, 206, 209
inferior part; horizontal part; transverse part 70, 71, 73, 77, 110, 112, 114, 128, 132, 203, 550

muscular layer; muscular coat 110
superior part 61, 70, 71, 73, 110, 112, 114, 132, 203
Dura mater
meningeal layer 636
pericranium layer 636

E

Early gastrula 296
Efferent
ductules 250
lymph vessels 323
veins of hypophysis 390
vessels 218
Ejaculation center [TXII–LII] 266
Ejaculatory
canalis 267
duct 246, 249, 255, 256, 268
duct, right 256
Elastic
cartilage 25
fibres 189, 415, 422
Elastice fibres 187
Ellipsoid macrophagal clutch 321
Emissary
vein 636
veins 265
Enamel 32
Endocardium 358, 442
Endometrium 279, 280, 290, 293, 306
basal layer 292
functional layer 292
Endoplasmic reticulum 387
Endothelial cells 189
Endotheliocytus 108, 322, 416
Endothelium 415, 422
Endothoracic fascia; Parietal fascia of thorax 175, 176
Epicranial aponeurosis 25, 636
Epididymis 201, 210, 242, 243, 249, 259, 260, 261, 266, 268, 270, 352
Epidural space, posterior internal vertebral venosus plexus 623
Epiglottic
cartilage 52, 153, 157, 158, 167
tubercle 159, 162, 167
vallecula 15, 162
Epiglottis 13, 15, 37, 50, 51, 143, 152, 159, 160, 161, 162, 164, 165, 167
Epiphrenic diverticulum 59
Episcleral arteries 480
Epitheliocyts 29
Epithelium 54, 63
anterius 171
mucosae 17, 79, 80, 86
mucosal tunica 317
Epoophoron 202, 242, 275, 279, 308
longitudinal duct, transverse ductules 275
Erectils muscles 266
Erection center [SII–SIV] 266
Ethmoid; Ethmoidal bone, perpendicular plate 145, 146
Ethmoidal
cells 150
infundibulum 150
labyrinth 149
Excretory duct 249, 255
of gland 17
Extensor
carpi radialis brevis 510, 515, 516, 517
carpi radialis brevis and longus 517
carpi radialis brevis; Tendon 522, 524
carpi radialis longus 515, 517
carpi radialis longus; Tendon 522, 524
carpi ulnaris 515, 517, 523
carpi ulnaris; Tendon 515, 516
digiti minimi; Tendon 515
digitorum 515, 516, 517, 525
digitorum brevis 599
digitorum brevis; Tendon 599
digitorum longus 522, 593
digitorum longus; Tendon 599
digitorum; Tendon 522, 524
hallucis brevis 599
hallucis brevis; Tendon 599
hallucis longus 599
hallucis longus; Tendon 599
indicis 517
pollicis brevis 515, 516, 517, 523
pollicis brevis; Tendon 510, 524
pollicis longus 516, 517
pollicis longus; Tendon 516, 523, 524, 525
retinaculum 515, 516, 517, 523, 524
External
anal sphincter 11, 93, 94, 139, 243, 276, 298, 302, 304, 564, 569
and internal oblique 121, 122, 132
carotid artery 21, 26, 172, 400, 423, 463, 464, 465, 466, 467, 468, 469, 470, 471, 473, 474, 475, 476, 482, 487, 603, 606, 607, 638, 640, 642
elastic membrane 415
iliac artery 93, 122, 204, 342, 344, 345, 423, 457, 458, 459, 499, 536, 538, 559, 563, 564, 565, 568, 569, 577, 578, 579, 582, 584, 603, 676, 681, 691
iliac artery and vein 121, 228, 243, 413
iliac nodes 337, 341, 342, 343, 344, 345, 346, 352, 379, 380
iliac vein 93, 337, 342, 344, 345, 499, 563, 564, 582, 585, 616, 617, 623, 664, 665, 676, 677, 682, 683, 691, 693, 698
iliac vessels 92
intercostal muscle 500, 533, 534, 621
jugular vein 369, 616, 617, 618, 634, 637, 641, 642, 643, 644, 645, 646, 647, 648, 667
layer 636
nasal veins 641, 642
oblique 112, 124, 131, 174, 203, 269, 499, 534, 583, 671
oblique; Aponeurosis 583
occipital protuberance 636
os of uterus 202, 279, 280, 289, 306
palatine vein 639
plate 632
pudendal artery 259, 570
pudendal vein 682
pudendal veins 259, 570, 617, 618, 665, 689
spermatic fascia 249, 259, 260, 261, 269
submucous plexus 74
urethral orifice 202, 228, 234, 235, 272, 275, 301, 303, 304, 305, 306
urethral orifice; External urinary meatus 232, 233, 262, 263, 268
urethral sphincter 227, 228, 230, 262, 268
External/internal iliac nodes 379
Extracranial veins 636
Extradural space; Epidural space 51, 620
Extraperitoneal space 227, 228

F

Facial
artery 28, 172, 463, 464, 465, 467, 470, 471, 482, 603, 607, 638, 640, 641, 642, 645, 646
artery, glandular branches 471
artery and vein 22, 25
nerve [VII] 25, 147, 489, 638
nerve [VII], cervical branch 644
nodes 359, 360, 363
vein 471, 634, 635, 637, 638, 639, 640, 641, 642, 643, 645, 646, 647, 700
Falciform ligament 99, 111, 121, 124
Falx cerebri; Cerebral falx 636
Fascia
glutea 335
lata 334, 335, 344, 582, 690
of clitoris 276
of penis 262, 263, 570
of penis (deep) 263
of penis (superficial) 261, 263

Fascicular zone 403, 404
Female urethra 202, 231, 234, 235, 275, 277, 298, 305, 307
Femoral
artery 259, 260, 344, 345, 413, 423, 457, 458, 459, 536, 538, 559, 577, 578, 579, 582, 583, 584, 585, 588, 595, 603, 689, 691
artery and vein 259, 679
artery, vein and nerve 303
nerve 121, 123, 260, 499, 582, 583, 585, 691
nerve, anterior cutaneous branches 689
septum 583
vein 259, 337, 344, 345, 413, 582, 583, 585, 616, 617, 618, 664, 665, 682, 683, 689, 691, 693, 698
Femur; Thigh bone 303, 581, 587, 588
Fibrine strip 297
Fibrocartilaginous layer 171
Fibro-elastic membrane of larynx
conus elasticus, cricovocal membrane 160
quadrangular membrane 160
Fibrous
(loose) connective tissue 415, 422
appendix of liver 99, 100
capsule 209, 212, 213, 214, 215, 217, 218, 318, 320, 321, 396, 402, 540
cartilage 478
layer; Fibrous membrane 580
pericardium 312, 354, 358
sheaths of toes 684
Fibula 588, 594, 599
Fibular
artery, lateral malleolar branches 603
artery; Peroneal artery 336, 423, 577, 589, 590, 591, 592, 596, 600, 603, 687, 688
artery; Peroneal artery, calcaneal branches 600
artery; Peroneal artery, perforating branch 593, 594, 599
collateral ligament 595
node; Peroneal node 336
veins; Peroneal veins 336, 682, 683, 687, 688
Fibularis longus; Peroneus longus 593, 687
Fibulotibial trunk 596
Filiform papillae 15, 16, 17
Fimbriae 202, 277, 279, 280, 286, 288, 308, 566
Fimbriated fold 14, 36
First
molar tooth 38
posterior intercostal artery 457, 485, 486, 533, 535
premolar tooth 38
rib [I] 485, 528, 531, 535, 662, 667
Fissure for ligamentum
teres; Fissure for round ligament 100
venosum 100
Flexion 290
Flexor
carpi radialis 510, 512
carpi radialis; Tendon 512, 520
carpi ulnaris 366, 503, 510, 514, 518, 520
carpi ulnaris; Tendon 512, 513, 521, 651
digitorum brevis 596, 597, 684
digitorum brevis; Tendon 597
digitorum longus 589, 687
digitorum longus; Tendon 597
digitorum profundus 514, 656
digitorum profundus and Flexor carpi radialis; Tendons 656
digitorum profundus; Tendon 525, 527
digitorum profundus; Tendons 513
digitorum superficialis 510, 511, 527
digitorum superficialis, radial head 512
digitorum superficialis; Tendon 513, 520, 525, 527
digitorum; Tendon 684
hallucis brevis 688
hallucis longus 589, 687
hallucis longus; Tendon 590
pollicis brevis 520, 651, 656
pollicis longus 510, 512, 513, 514
retinaculum 514, 520, 525, 589, 597, 656
Fold of superior laryngeal nerve 50
Folds of uterine tube 202, 280
Foliate papillae 15, 16, 17
Follicle 397
of tongue 15
Follicular
cave 408
cell 283
lumen 283
Folliculi ovarici primarii 283
Folliculus
atreticus 283
ovaricus maturus 283
Foramen
caecum of tongue 51
caecum of tongue (thyroglossal duct) 15
lacerum 478, 488
magnum 630
ovale 430, 488
rotundum 488
spinosum 488
transversarium 487
Fornix
(fundus) of stomach 70
body 386, 492
Fossa
for gallbladder 100
ovalis; Oval fossa 429, 431, 432
Fourth ventricle 492, 496, 497, 630
Free
border 279
taenia 82, 83, 87, 93, 124, 126, 128, 130, 131, 132, 138
Frenulum 261, 263
of clitoris 301
of ileal orifice 88
of labia minora; Fourchette 301
of lower lip 13, 35, 36
of tongue 14, 20, 36
of upper lip 13, 37
Frontal
belly 371
bone 150
diploic vein 624
emissary vein 635
lobe 491, 631
sinus 143, 145, 149, 150
sinus, posterior wall 150
vein 634
veins 631
Frontomaxillary suture 144
Frontonasal suture 144
Fundiform ligament of penis 262, 570
Fundus of
bladder 201, 226, 227, 228, 230, 231, 258
gallbladder 99, 102, 109, 113, 124, 128
stomach 55, 61, 62, 64, 65, 66, 531, 667
uterus 202, 228, 279, 280, 288, 290, 294, 298, 566, 567
Fungiform papillae 15, 16, 17

G

Gallbladder 11, 61, 72, 90, 98, 99, 100, 101, 107, 111, 115, 132, 134, 137, 138, 542, 546, 553
body of gallbladder 110
fundus of gallbladder 110
infundibulum of gallbladder 110
neck of gallbladder 110
serosa; serous coat 109
Gastric
areas 63
folds; Gastric rugae 55, 66
glands 63
impression 100
pits 63
surface 320

Gastrocnemius 336, 337
lateral head 590, 591, 592, 687
medial head 590, 591, 688
Gastrocolic ligament 124, 136, 137, 138, 140, 543
Gastroduodenal artery 72, 539, 542, 543, 544, 545, 546, 547, 548, 549, 551, 558, 603, 609
Gastropancreatic fold 138
Gastrosplenic ligament 61, 122, 132, 137, 138, 320
Genicular
anastomosis 577, 592, 691
veins 682, 683
Genioglossus 14, 19, 20, 22, 23, 47, 51, 152, 469, 640
submandibular duct 24
Geniohyoid 14, 19, 20, 21, 22, 47, 51, 152, 469
lingual septum 24
Genitofemoral nerve 123, 204, 671
femoral branch 583, 689
femoral branch [L1–L2] 696
genital branch 570
Genu 494
Gingiva
alveolar part 35
Gum 32, 33, 36, 37
Gum, buccal surface (maxilla) 35
Gum, labial surface (maxilla) 35
Gum, lingual surface (palatal surface) (maxilla) 35
Gum, palatal surface 28
Gum, paracervical part 35
Gum, vestibular surface 28
Gingival
papilla 43
papilla; Interdental papilla 33
recess 35
sulcus; Gingival groove 35, 43
Gland
terminal part 29
Glandular
branches 470
cells 397
Glans
of clitoris 202, 272, 275, 298, 301, 303, 304, 307, 345
penis 201, 232, 233, 243, 246, 259, 260, 261, 262, 263, 266, 268, 272
penis, corona of glans 263
Globus pallidus lateral segment; Globus pallidus external segment 493
Glomerular zone 404
Glomeruli 218
Glossopharyngeal
nerve [IX] 49, 489
part 46
Gluteal
fold 690
nodes, inferior nodes 336
nodes, superior nodes 336
Gluteus
maximus 302, 336, 586, 692
medius 336, 586, 692
minimus 336, 586, 692
Gracilis 590, 591
Tendon 592
Granular
endoplasmic reticulum 406
foveolae 636
Granulosoluteocytus 408
Great
auricular nerve 25, 641, 644
cardiac vein 427, 433, 444, 445, 701
cerebral vein 492, 624, 625, 626, 627, 628, 630, 634, 635
saphenous vein; Long saphenous vein 334, 335, 337, 338, 344, 345, 582, 616, 617, 618, 682, 683, 685, 686, 687, 688, 689, 690, 691, 692, 693, 696
Greater
curvature 62, 64, 65, 66
horn 147, 167
horn of hyoid bone 19
omentum 61, 77, 78, 82, 83, 90, 124, 126, 128, 130, 131, 132, 133, 134, 136, 137, 140, 209, 542, 554, 668, 669
omentum, cavity 119
omentum, gastrocolic ligament 61, 138
palatine artery 26, 35, 43, 44, 472, 474
palatine foramen 43, 44
palatine nerve 26, 35, 44
pancreatic artery 544, 548, 558, 609
sciatic foramen, infrapiriform part 562
sciatic foramen, suprapiriform part 562
splanchnic nerve 330
trochanter 692
vestibular gland 202, 242, 275, 276, 304, 305, 307, 308
vestibular gland (ostium) 301
Groove
for middle meningeal artery 488
for vena cava 99, 100
Gubernaculum testis 271
Guide's ligament of egg 270

H

Hard palate 11, 13, 28, 42, 143, 150
mucosa, mucous membrane 43
Haustra of colon 82, 83, 84, 87, 88, 128
Head 584
of epididymis 244, 245, 246, 250, 260, 269
of femur 580, 581
of pancreas 71, 90, 112, 113, 114, 115, 122, 203, 543, 549
Heart 175, 193, 331, 413
left atrium 460, 530
left ventricle 457, 460, 530
right atrium 460, 530
right ventricle 460
Helicine
arteries 265
branches 567
Hemi-azygos vein; Inferior hemi-azygos vein 192, 328, 330, 530, 617, 660, 661, 662, 663, 665, 666, 667, 697, 698, 701, 702
Hemisphere of cerebellum [H II – H X] 489, 492
Hepatic
veins 100, 107, 112, 122
artery 105
artery proper 72, 99, 100, 101, 102, 107, 123, 203, 539, 542, 544, 545, 546, 547, 548, 551, 558, 609, 669, 671
artery proper, left branch 99, 101, 544, 551
artery proper, right and left branches 115
artery proper, right branch 99, 101, 544, 546, 551
nodes 349, 350, 351, 377
plate 108
portal vein 72, 99, 100, 101, 102, 105, 107, 113, 123, 203, 350, 413, 424, 542, 543, 544, 546, 549, 551, 616, 668, 669, 671, 673, 674, 678, 694, 695, 697, 699, 701, 703, 704, 705
portal vein, left branch 101
portal vein, right branch 101, 694
surface of diaphragm 122
vein 105, 616
veins 203, 424, 565, 617, 661, 668, 679, 694, 699, 703
Hepatocytus 108
Hepatoduodenal ligament 112, 122, 138, 203, 669
Hepatogastric ligament 61, 119, 132
Hepatopancreatic ampulla; Biliaropancreatic ampulla 109, 110
Hepatophrenic ligament 61, 111
Hepatorenal ligament 100
Hilum 318
of kidney 201, 207, 208, 209, 211, 214
Hip bone; Coxal bone; Pelvic bone 227, 228, 291
Hippocampus 493
Horizontal fissure of right lung 179, 180, 190, 195
Humeral
nodes, lateral nodes 370
nutrient artery 484, 498
Humerus 484, 498, 505
medial epicondyle 507, 510, 514

Hymen 272, 301, 303, 306
Hyo-epiglottic ligament 143, 152, 158, 160, 165
Hyoglossus 14, 19, 20, 21, 22, 24, 46, 47, 464, 469, 646
Hyoid bone 13, 19, 22, 47, 51, 152, 158, 175, 176, 362, 469, 640, 646
greater horn 48, 50, 157, 159, 160, 165
lesser horn 157, 159, 160, 165, 172
Hypogastric
nerve 565
nerves (Efferent sympathetic nerve fibres) 266
Hypoglossal nerve (XII) 21, 26, 49, 172, 465, 469, 489, 497, 640, 642, 644, 645, 646
Hypothalamic
branch 490
sulcus 386, 492
Hypothalamospinal tract 386
Hypothalamus 385, 492
Hypothenar eminence 366

I

Ileal
arteries 551, 552, 553, 555, 558, 610
diverticulum 76
orifice; Orifice of ileal papilla 87, 88
papilla, frenulum of ileal orifice 87, 88
veins 552, 673, 694, 695, 704
Ileocaecal
fold 92, 126, 128
junction 74
lip; Inferior lip 87, 88
valve 11
Ileocolic
artery 551, 552, 553, 554, 555, 558, 559, 610
artery and vein 77, 133
artery, colic branch 551, 554
artery, ileal branch 551, 554
lip; Superior lip 87, 88
nodes 347, 348, 351, 378
vein 673, 674, 694, 704
Ileum 11, 74, 76, 77, 78, 84, 88, 90, 91, 92, 124, 126, 128, 131, 132, 133, 348, 351, 552, 553
terminal ileum 82, 87, 128
Iliac crest 206, 209
Iliac-cecal valve (superior and inferior lips) 88
Iliacus 342, 582, 681
branch 578
Iliocaecal valve 88
Iliococcygeus 246, 307, 342, 681
Iliocostalis 534
Iliohypogastric nerve; Iliopubic nerve 123, 204, 205, 402, 671
anterior cutaneous branch 689
anterior cutaneous branch [L1] 696
lateral cutaneous branch 690
Ilio-inguinal nerve 123, 204, 205, 402, 570, 671, 689
Iliolumbar
artery 458, 536, 562, 568, 571, 572, 577, 578, 603
artery, iliacus branch 457, 582
artery, lumbar branch 457
vein 571, 572, 617, 665
veins 660, 682
Iliopectineal
arch 562, 583
bursa 583
Iliopsoas 121, 499, 583
Tendon 580
Ilium 207, 227
Implantation 296
Incisive
fossa 30
fossa; Incisive canals 145
papilla 37, 42, 43
suture 30
Incisor
teeth 30, 33
tooth 39, 42
tooth [I] 152
Inferior
aberrant ductule 250
alveolar artery 26, 37, 471, 472, 473, 638
alveolar artery, mental branch 25
alveolar nerve 26, 35, 36, 37, 473, 638
anal nerves; Inferior rectal nerves 302
anastomotic vein 625, 631, 634
articular process 620
border 99, 174, 179, 180, 190, 320
bulb of internal jugular vein 642
bulb of jugular vein 369
canine tooth 31
cerebral veins 625
choroid vein 624, 628
clunial nerves 690
colliculus 496
constrictor 46, 47, 48, 49, 52, 58, 59, 152, 163
constrictor, cricopharyngeal part; cricopharyngeus 14, 52
constrictor, thyropharyngeal part; thyropharyngeus 14, 52
dental plexus 638
diaphragmatic nodes 341, 349, 352, 355, 357, 376
duodenal flexure 70, 73, 552, 669
epigastric artery 246, 457, 458, 459, 499, 536, 538, 543, 552, 562, 563, 568, 582, 584, 603, 679, 681
epigastric artery and vein 121, 122, 124, 131, 679, 680
epigastric artery, obturator branch 536
epigastric artery, pubic branch 603
epigastric nodes 352
epigastric vein 499, 538, 543, 552, 563, 617, 664, 665, 681, 697, 698
epigastric veins 499
extensor retinaculum 593, 685
gluteal artery 457, 536, 559, 561, 562, 564, 568, 569, 571, 577, 578, 584, 586, 587, 588, 692
gluteal nodes 352
gluteal veins 621, 675, 681, 682, 692
horn 153, 167
hypophysial artery 386, 388, 390, 477
ileocaecal recess 130
labial artery 463, 465, 471
labial glands 24
labial veins 642
laryngeal artery 606
laryngeal nerve 400, 468
lateral cutaneous nerve of arm; Inferior lateral brachial cutaneous nerve (Radial nerve) 508
lateral cutaneous nerve of arm; Inferior lateral brachial cutaneous nerve 658
lateral genicular artery 577, 584, 587, 588, 590, 591, 594, 595, 687, 692
ligament of epididymis 244, 245
lingular bronchus [BV] 169, 170
lingular segment [SV] 190
lobe; Lower lobe 143, 174, 175, 181, 193, 194, 195
longitudinal muscle 14, 19, 20, 47
medial and lateral genicular arteries 603
medial genicular artery 577, 584, 585, 587, 588, 589, 590, 591, 592, 594, 595, 687, 688, 691
medial genicular artery, articular branches 691
mediastinum 452
mesenteric artery 77, 115, 122, 204, 278, 344, 345, 346, 409, 423, 457, 536, 539, 553, 554, 555, 556, 558, 559, 561, 563, 564, 569, 603, 610, 611, 670, 679
mesenteric artery [L3] 541
mesenteric artery and vein 123
mesenteric nodes 340, 343, 344, 345, 346, 347, 351, 378, 379
mesenteric vein 204, 278, 549, 616, 669, 673, 674, 678, 694, 695, 697, 699, 703, 704, 705
nasal concha 50, 143, 145, 146, 150
nasal meatus 143, 145, 146
nodes 337

olive 497
ophthalmic vein 634, 635, 639, 643
orbital fissure 472
palpebral arch 480
palpebral veins 641
pancreatic artery 544, 548, 549
pancreaticoduodenal artery 543, 544, 545, 558, 603, 609
pancreaticoduodenal artery, anterior branch 544, 548, 549, 551
pancreaticoduodenal artery, posterior branch 544, 548, 549, 551
parathyroid gland 50, 396, 400
part; Horizontal part; Transverse part 72
petrosal sinus 627, 629, 630, 633, 634
phrenic arteries 57
phrenic artery 204, 402, 457, 528, 531, 536, 539, 541, 542, 543, 603, 608, 611, 671
phrenic artery and veins 565
phrenic veins 204, 402, 617, 671, 702
polar renal artery 541
pole; Inferior extremity 207, 208, 209, 211, 212, 214
pubic ramus 139
rectal artery 553, 558, 561, 562, 563, 569, 611, 676
rectal veins 563, 675, 676, 681, 694, 697, 705
sagittal sinus 625, 629, 630, 634, 635
segment 225
segmental artery 540
suprarenal artery 204, 208, 209, 402, 457, 536, 539, 540, 541, 611, 671
suprarenal artery, anterior branch 402
surface of tongue 20
thyroid artery 50, 396, 400, 453, 457, 465, 468, 485, 486, 487, 497, 531, 603, 606, 607, 640
thyroid notch 153
thyroid tubercle 153, 160
thyroid vein 50, 51, 174, 312, 400, 451, 640, 642, 645, 646, 661, 662, 666, 667, 700, 701
tracheobronchial nodes 180, 353, 355, 356, 357, 450
transverse scapular ligament 508
tympanic artery 468
ulnar collateral artery 484, 503, 507, 508, 509, 511, 513, 514, 516, 656
vein of vermis 627
veins of lentiformis nucleus 628
vena cava 72, 77, 100, 101, 102, 107, 112, 120, 122, 123, 134, 136, 192, 203, 204, 210, 243, 246, 329, 330, 337, 341, 344, 345, 346, 350, 354, 402, 413, 424, 428, 430, 431, 432, 434, 440, 445, 447, 451, 457, 460, 530, 536, 537, 542, 543, 544, 550, 551, 554, 556, 561, 564, 565, 582, 616, 617, 620, 660, 661, 662, 663, 664, 665, 668, 670, 671, 673, 674, 675, 677, 678, 679, 680, 682, 694, 697, 698, 699, 702, 703, 705, 706
vesical artery 342, 536, 562, 563, 564, 571, 611, 612, 676, 680
vesical veins 571
Inferolateral lobule 255
Infraglottic cavity 162, 452
Infrahyoid
branch 468, 470
bursa 158
nodes 374
Infra-orbital
artery 471, 472, 482
foramen 40, 482
nerve 638
Infraorbital vein 639
Infraspinous fossa 506
Infratrochlear nerve 638
Infundibulum 275, 278, 280, 281, 288, 385, 388, 389, 478, 492, 567, 676
Inguinal
branches 457
canal 246, 249, 271, 308
falx; Conjoint tendon 121
ligament 337, 341, 344, 345, 499, 538, 562, 582, 583, 585, 683, 691
lymph nodes 310, 327, 333
lymph nodes, superficial inguinal nodes 343
Innermost intercostal muscle 500, 501
Insula; Insular lobe 489, 491, 493, 631
Insular
arteries 491
part; M2 segment 490
Interalveolar septa 30, 187
Interarytenoid notch 15, 50, 161, 162
Interatrial septum 429, 430, 431, 432, 434, 435, 447
Intercalatus duct 29
Intercapitular veins 648, 649, 652
Intercavernous sinus 388, 630, 633
Intercellular pores 140
Intercostal
artery, posterior branch 534
artery, vein and nerve 500
lymphatic vessel 329
nerve 500
nerve [III] 499
nerve [IX], anterior cutaneous branch 500
nerves, anterior pectoral cutaneous branches [T7–T11] 696
nerves, anterior rami; ventral rami 330
nerves, lateral pectoral cutaneous branches [T7–T11] 696
nodes 357, 369
space 487
veins 660
Intercostobrachial
nerve 658
nerves 369, 505
Interdental
fibres 34
papilla 35, 43
Interfoveolar ligament 121
Intergluteal cleft; Natal cleft 302
Interiliac nodes 352
Interlobar
arteries 212, 213, 215, 540, 672
veins 212, 672
Interlobular
arteries 107
artery and vein 105
bile duct 108
bile ducts 107
vein 217
veins 107
Intermaxillary suture 40
Intermediate
and left hepatic veins 99
cephalic vein 648
dorsal cutaneous nerve 685, 686
lacunar node 341, 352
lumbar nodes 134, 337, 341, 349, 352
mesenteric nodes 348
nodes 352
part of urethra; Membranous urethra 227, 233
temporal artery 491
Intermuscular triangle 52
Internal
anal sphincter 93, 94, 277, 298
and external iliac artery 679
capsule 493, 494
carotid artery 21, 26, 147, 172, 385, 388, 400, 423, 463, 464, 465, 466, 467, 468, 470, 471, 474, 478, 479, 487, 489, 492, 603, 605, 630, 638, 640, 642
carotid artery, cavernous part 386, 388, 476, 478, 488
carotid artery, cerebral part 386, 476, 478, 488, 490
carotid artery, cervical part 476
carotid artery, petrous part 476
carotid venous plexus 488
cerebral vein 625, 627, 634, 635
cerebral veins 624, 628, 629
elastic membrane 415, 416
iliac artery 342, 344, 345, 346, 423, 457, 458, 536, 553, 559, 561, 563, 564, 565, 568, 569, 577, 578, 579, 582, 584, 585, 603, 611, 612, 676
iliac artery and vein 413

iliac nodes 337, 341, 342, 343, 344, 345, 346, 352, 379, 380
iliac vein 337, 342, 563, 582, 585, 616, 617, 623, 665, 675, 676, 677, 681, 682, 705, 706
intercostal muscle 499, 500, 501, 533, 534
jugular vein 49, 147, 172, 174, 327, 328, 329, 330, 332, 353, 356, 359, 361, 366, 370, 371, 396, 400, 449, 471, 530, 616, 617, 634, 635, 636, 637, 639, 640, 641, 642, 643, 644, 645, 646, 647, 648, 660, 664, 665, 667
layer 636
oblique 112, 124, 131, 203, 269, 499, 671
occipital vein 625
plate 632
pudendal artery 93, 302, 305, 342, 457, 536, 559, 561, 562, 563, 564, 568, 569, 579, 586, 611, 676
pudendal vein 93, 563, 675, 676, 681, 682, 705
spermatic fascia 243, 244, 245, 249, 259, 260, 270
submucous plexus (Meissner's) 74
thoracic artery 174, 192, 372, 423, 449, 450, 457, 458, 459, 465, 484, 485, 486, 487, 497, 499, 500, 501, 504, 528, 529, 531, 534, 535, 538, 603, 606, 608, 645
thoracic artery and vein 192
thoracic artery, anterior cutaneous branch 534
thoracic artery, anterior intercostal branches 534, 538
thoracic artery, perforating branches 465
thoracic vein 450, 451, 501, 648, 664, 697, 698
thoracic veins 174, 192, 312, 499, 500, 538, 617, 619, 646, 663, 702
thoracic veins, perforating branches 645
urethral orifice 226, 229, 231, 234, 288, 308
urethral sphincter 232
urethral sphincter; Supracollicular sphincter; Preprostatic sphincter 298

Interosseous
membrane 516, 522, 523, 525, 594, 595
membrane of forearm 517, 518, 526
membrane of leg (hiatus) 593

Interpectoral nodes 370

Interpeduncular
vein 624
veins 626

Interpubic disc; Interpubic fibrocartilage 298

Interradicular septum 34

Intersigmoid recess 92, 130

Interspinalis 452

Interspinous ligaments 620

Interthalamic adhesion; Massa intermedia 386, 492

Interureteric fold 226, 229, 233, 234

Intervenous tubercle 431

Interventricular
foramen 386, 492, 627, 630, 635
foramen, frontal horn; anterior horn 629
septum 432, 435, 443, 446, 447
septum, membranous part 429, 430, 433, 435
septum, muscular part 429, 430, 431, 433, 435, 442

Intervertebral
disc 620
vein 621, 622, 623

Intervillous space 297

Intestinal
glands 79, 86
surface; Posterior surface 280
trunk 340, 377
trunks 327, 329, 341, 344, 351, 352, 377, 378
vessels 133
villi 12, 74, 79

Intracranial veins 616

Intralobular
and interlobular ducts 29
gemokapillyary (sinusoidal capillaries) 105

Intraperitoneal organ 124

Intrapulmonary nodes 331, 356, 357, 376

Intrasegmental bronchi 187

Investing layer 396

Iris 481

Ischial
spine 569
tuberosity 260, 262, 569, 692

Ischio-anal fossa 93, 258, 302

Ischiocavernosus 227, 228, 243, 262, 302, 304, 305, 345

Ischiococcygeus; Coccygeus 246, 342, 563, 681

Ischiopubic ramus 227, 228

Ischium 258, 280, 288, 396, 469, 645

Isthmus of
fauces; Oropharyngeal isthmus 13
prostate; Commissure of prostate 255
uterus 279, 280, 290

J

Jejunal
arteries 551, 552, 553, 555, 558, 610
artery 75
vein 75
veins 552, 673, 694, 695, 704

Jejunum 11, 70, 71, 74, 77, 78, 112, 114, 126, 128, 131, 133, 206, 348, 351, 552, 553
and Ileum 140

Joint capsule; Articular capsule 580

Jugular
foramen 488
trunk 327, 328, 356, 369, 371, 374, 375
venous arch 51, 174, 369, 617, 641, 642, 644

Jugulo-digastric node 359, 362, 371

Jugulo-omohyoid node 359, 362, 371

Juxta-intestinal mesenteric nodes 348, 351, 378

Juxta-oesophageal nodes 375

K

Kidney 120, 122, 201, 202, 203, 204, 205, 206, 207, 209, 210, 216, 218, 271, 275, 308, 402, 671
inferior pole; inferior extremity 130
superior pole; superior extremity 61, 402, 671

Killian triangle 52

L

Labial
glands 23, 26
surface 35

Labium
majus 228, 234, 235, 272, 276, 277, 298, 301, 303
minus 228, 234, 235, 272, 276, 277, 298, 301, 303, 305, 306

Labyrinthine artery 385, 488, 489, 490, 495

Lacrimal
artery 479, 480
vein 639

Lacunar ligament 583

Lambdoid suture 636

Lamina
of cricoid cartilage 51, 143, 154, 155, 158, 162, 163, 164, 170
terminalis 386, 492

Laryngeal
cavity 143
inlet 53, 147, 164
prominence 153, 160, 645
saccule 163
ventricle 143, 159, 161, 162
vestibule 162

Laryngopharynx; Hypopharynx 163

Late gastrula 296

Lateral
and Medial circumflex femoral arteries 603
aortic nodes 341, 343, 344, 345, 346, 349, 351, 352
arcuate ligament 190, 191, 565
basal segment [SIX] 182, 183
basal segmental bronchus [BIX] 169, 170
border 208, 209, 211, 212, 214
branchies 495
caval nodes 341, 346, 349, 352

cervical deep nodes 332
cervical inferior deep nodes 374
cervical lymph nodes 333
cervical nodes 350, 351
cervical nodes, inferior deep nodes 359, 369, 374
cervical nodes, superficial nodes 359, 369, 371
cervical nodes, superior deep nodes 359, 374
cervical superior/inferior deep nodes 375
circumflex femoral artery 457, 577, 578, 579, 580, 582, 583, 584, 585, 588
circumflex femoral artery, ascending branch 582, 585, 691
circumflex femoral artery, descending branch 582, 583, 585, 587, 588, 595, 691
circumflex femoral artery, transverse branch 585
circumflex femoral veins 617, 682, 683, 691
condyle 594
crico-arytenoid 159, 165, 166, 167, 168
cutaneous branch 533, 535, 574
cutaneous branches 533
cutaneous nerve of forearm; Lateral antebrachial cutaneous nerve (Musculocutaneous nerve) 508
cutaneous nerve of forearm; Lateral antebrachial cutaneous nerve 653, 658
cutaneous nerve of thigh; Lateral femoral cutaneous nerve 123, 204, 582, 583, 585, 689, 690, 691
cutaneous nerve of thigh; Lateral femoral cutaneous nerve [L2-L3] 696
dorsal cutaneous nerve 685, 686
epicondyle 515, 658
epidural vein 623
frontobasal artery; Lateral orbitofrontal artery 489, 491
geniculate body 385
glandular branch 468
glosso-epiglottic fold 15, 162, 164
hypothalamic area 386
incisor tooth 30, 36, 38, 40
inferior incisor tooth 31
inferior vein of cerebellar hemisphere 627
inguinal fossa 121, 258
intermuscular septum of arm 505
lacunae 631, 632
lacunar node 352
lumbar node 134
malleolar branch 591, 687
malleolar branches 577, 590, 600
malleolar network 593, 600
malleolus 589, 594, 683, 685
mammary branches 505, 533, 535
marginal vein 684, 685, 686
mesencephalic vein 626
nasal branch 465, 471
node 372
nodes 352
palpebral arteries 480, 482
pectoral cutaneous branch 534
pectoral nerve 505
pericardial nodes 331, 353, 358, 376
plantar artery 577, 592, 596, 597, 598, 600, 603, 684, 688
plantar artery, deep branch 598
plantar nerve 592, 597
plantar vein 683
process 144, 150
pterygoid 36, 147, 473
root of median nerve 505
sacral arteries 342, 458, 536, 568, 571, 572, 573, 584
sacral artery 457, 562, 577, 578, 585, 691
sacral vein 675, 681
sacral veins 571, 572, 617, 660, 665, 682
segment [SIV] 182, 183
segmental bronchus [BIV] 169, 170
spinothalamic tract 574
superior incisor tooth 31
superior vein of cerebellar hemisphere 627
superior vein of lentiformis nucleus 628
supraclavicular nerves 369, 658
sural cutaneous nerve 586, 686
surface 244
tarsal artery 577, 593, 594, 599, 600
thoracic artery 372, 457, 458, 485, 498, 503, 504, 505, 506
thoracic vein 370, 505, 617, 648, 696, 698
thyrohyoid ligament 157, 160, 165
tuberal nuclei 386
umbilical fold; Epigastric fold 121, 122, 124, 131, 132, 258, 278, 563
vein of lateral ventricle 627
ventricle 493, 629, 630
ventricle, frontal horn, anterior horn 492
vesical nodes 352, 379
Latissimus dorsi 370, 503, 504, 505, 507, 534, 659
Least splanchnic nerve; Lowest splanchnic nerve 330
Left
and right gastric arteries 413
anterior lateral segment; Segment [III] 104
ascending lumbar vein 620, 621, 661, 662, 698
atrioventricular orifice 429, 433
atrioventricular valve; Mitral valve, anterior cusp 448
atrium 424, 428, 429, 430, 432, 434, 435, 440, 441, 443, 445, 447, 452, 454, 702
atrium, interatrial septum 433
atrium, left auricle 444
auricle 427, 433, 434, 441, 453
brachiocephalic vein 175, 312332, 413, 449, 451, 452, 617, 643, 646, 647, 660, 661, 662, 665, 668, 667, 698, 700
branch 609, 695
broad ligament of uterus 228
bronchomediastinal trunk 329, 362, 374
caudate lobe 104
colic artery 203, 549, 552, 553, 554, 555, 556, 558, 559, 603, 610
colic artery and vein 112, 122
colic flexure; Splenic flexure 82, 83, 84, 85, 92, 112, 126, 131, 132, 133, 134, 206, 549, 552, 554, 673, 674
colic nodes 347, 351, 378
colic vein 203, 552, 674, 694, 696, 697, 704
common carotid artery 175, 176, 312, 354, 413, 427, 451, 453, 454, 455, 460, 461, 606, 607
common iliac artery 243, 541, 679
common iliac vein 243, 246, 687, 680
coronary artery 436, 438, 444, 445, 446, 448, 607
coronary artery, anterior interventricular branch 427, 433, 442, 444
coronary artery, circumflex branch 427, 444
coronary artery, left marginal branch 442
costodiaphragmatic recess 190
deep cervical vein 660
dorsal artery of penis 570
ductus deferens; Left vas deferens 227
external carotid artery 460
external iliac vein 679
external jugular vein 362, 662
fibrous ring 433, 444
fibrous trigone 444
gastric artery 115, 137, 203, 423, 457, 531, 539, 542, 543, 544, 545, 546, 547, 548, 549, 551, 558, 603, 607, 609, 669, 671, 679
gastric artery and vein 61, 123
gastric nodes 349, 350, 375
gastric vein 542, 667, 668, 669, 673, 674, 694, 695, 697, 699, 701, 703
gastric vein, oesophageal branches 669
gastro-omental artery and vein; Left gastro-epiploic artery and vein 61
gastro-omental artery; Left gastro-epiploic artery 542, 543, 544, 545, 546, 547, 549, 558, 609, 669
gastro-omental nodes 350
gastro-omental vein; Left gastro-epiploic vein 542, 543, 549, 668, 669, 694, 695, 699, 703
hepatic duct 100, 101, 110, 549
hepatic veins 679
inferior gluteal vein 678
inferior laryngeal vein 700
inferior lobar bronchus 169, 170, 532, 666

inferior parathyroid gland 400
inferior phrenic artery 123, 670
inferior phrenic vein 670
inferior phrenic veins 679
inferior pulmonary vein 180, 433, 450, 451, 454, 455, 530, 702
inferior rectal vein 678
inferior suprarenal artery 670
inferior thyroid artery 606
internal carotid artery 460
internal iliac vein 571, 572, 680
internal jugular vein 331, 332, 354, 362, 413, 662, 663, 700
internal pudendal vein 678
internal thoracic vein 662
jugular trunk 329, 331, 332, 362
kidney 112, 115, 123, 134, 136, 352, 661, 679
kidney, superior pole; superior extremity 137
lamina 153
lobe of liver 61, 100, 102, 107, 111, 115, 124, 132, 530, 542, 546
lobe of liver, diaphragmatic surface 99, 138
lobe of liver, visceral surface 99, 100
lobe of prostate 255
lumbar nodes 340, 351, 352, 378, 379, 380
lumbar trunk 329, 340, 351, 352, 379, 380
lung 143, 174, 176, 356, 357, 358, 451
lung, anterior border 312
lung, inferior lobe 190
lung, inferior lobe; lower lobe 449
lung, superior lobe 190
lung, superior lobe; upper lobe 449
main bronchus 57, 59, 143, 169, 170, 180, 181, 354, 355, 356, 461, 528, 530, 531, 532, 666
marginal branch 444
medial segment; Segment [IV], inferior part 104
medial segment; Segment [IV], superior part 104
median nerve 369
middle rectal vein 678
middle suprarenal artery 670
obturator vein 670, 678
ovarian artery and vein 123
ovarian vein 204, 280, 566, 616, 661, 670, 671, 677, 699, 706
ovary 228, 278, 279, 352, 566
phrenic nerve 453
posterior intercostal arteries 573
posterior lateral segment; Segment [II] 104
posterior spinal artery 573, 574
pulmonary artery 143, 180, 354, 413, 427, 428, 434, 440, 444, 450, 451, 454, 455, 461, 530
pulmonary vein 429, 452
pulmonary veins 143, 413, 441
recurrent laryngeal nerve 312, 453
renal artery 670
renal artery and vein 123
renal artery and veins 679
renal vein 115, 550, 616, 660, 661, 670, 677, 699, 705, 706
semilunar cusp 444
semilunar cusp; Left coronary cusp 433, 436, 438, 444
subclavian and internal jugular veins, joint 374
subclavian artery 175, 312, 354, 362, 427, 451, 453, 454, 455, 457, 460, 461, 499, 501, 606, 607
subclavian artery; Impression 192
subclavian trunk 329, 331, 332, 362
subclavian vein 332, 354, 362, 662, 663
subclavian vein; Impression 192
subcostal vein 663
superior gluteal artery 680
superior gluteal vein 678
superior intercostal vein 663
superior lobar bronchus 169, 170, 532, 666
superior pulmonary vein 180, 433, 434, 450, 451, 454, 455, 530, 702
superior suprarenal artery 670
suprarenal gland; Left adrenal gland 112, 122, 123, 137, 661, 679
suprarenal vein 204, 402, 617, 661, 670, 671, 699, 705
suprarenal veins 679
supreme intercostal vein 663
testicular artery 550, 670
testicular artery and vein 679
testicular vein 115, 617, 661, 670, 671, 699, 706
testis 352
thyrocervical trunk 606, 607
triangular ligament 99, 102
ureter 115, 123, 227, 228, 243, 276, 566, 571, 572, 679
uterine tube 228, 276
vagus nerve [X] 312
ventricle 424, 427, 428, 429, 432, 433, 440, 441, 442, 443, 446, 447, 448, 453, 454, 607, 608, 617
ventricle, myocardium 429
vertebral artery 460
vertebral vein 660
Lens 481
Lentiform papillae 15, 16
Lesser
curvature 62, 64, 65, 66
horn 167
horn of hyoid bone 19
omentum 136, 140
omentum, hepatoduodenal ligament 132, 138
omentum, hepatogastric ligament 669
omentum, hepatophrenic ligament 138
palatine arteries 26, 44, 472
palatine nerves 26, 44
sac 136
splanchnic nerve 330
trochanter 580
Leukocyt 324
Levator
ani 93, 94, 139, 227, 228, 230, 234, 243, 258, 302, 304, 305, 561, 563, 564, 569, 676, 678
labii superioris alaeque nasi 25
scapulae 359, 464, 506, 642
veli palatini 14, 42, 43, 44, 45, 46, 47, 49, 50, 147
Ligament
of head of femur 258, 580, 581
of left vena cava 530
of ovary 139, 228, 242, 275, 276, 278, 279, 280, 288, 308, 566, 567
Ligamentum
arteriosum (Ductus arteriosus) 57, 58, 427, 432, 434, 440, 444, 450, 455, 460, 461
of inferior vena cava 100
venosum 99, 102
Limbus fossae ovalis; Border of oval fossa 430, 431, 432
Limen nasi 145, 150
Linea
alba 298, 499, 500
terminalis 258
Lingual
aponeurosis 17, 20
artery 22, 28, 400, 463, 464, 465, 467, 468, 469, 471, 638, 640
artery and vein 642
artery, suprahyoid branch 464
branches 44
intermuscular space 28
nerve 26, 28, 38, 469, 473, 638, 646
septum 19, 20, 28
surface 31, 35
tonsil 15, 16, 50, 310, 315
vein 361, 469, 637
Lingula of left lung 174, 175, 176, 179, 180
Linguofacial trunk 466
Lipid droplets 406
Lipocytus perisinusoideus 108
Liver 11, 83, 119, 133, 136, 206, 209, 210, 331, 351, 424, 452, 553
bare area 452
caudate lobe 115, 138
coronary ligament 61
falciform ligament 61
left lobe of liver 98

quadrate lobe 61, 138
right lobe of liver 98
Lizosoma 387
Lobar
and segmental bronchi 143, 453
bronchus 181
Lobule of liver 105
Lobules of
epididymis; Conical lobules of epididymis 245, 250
liver 107
testis 201, 245, 249, 250
Locus Kiesselbachi 474
Long
head 587
posterior ciliary arteries 479, 480, 481
thoracic nerve 369, 505
Longitudinal
duct 280
folds 171
layer 54, 63, 71
layer; Long pitch helicoidal layer 110
muscle fibers 294
slips of duodenal muscle on common bile duct 110
vein of caudate nucleus 628
Lower
limb 331
lip 11, 13, 23, 37, 143
Lower pole; Inferior pole 244
Lumbar
arteries 457, 528, 536, 539, 575
arteries [I–IV] 458
arteries and veins 679
artery [IV] 577, 582
branch 578
nodes 380
part 452, 542
part, left crus 57, 190, 537
part, right crus 57, 190, 537
splanchnic nerves 565
trunk 327, 328, 341, 344, 345, 376
trunk (right and left) 379
vein [IV] 682
veins 617, 620, 621, 660, 661, 662, 698
veins [I–IV] 665
vertebra [LV] 139
vertebra [LV], vertebral body 243
vertebrae, transverse process 206
Lumbocostal triangle 191
Lumbosacral trunc 681
Lumbrical
[I] 524
[III]; Tendon 525
Lumbricals 596
Lumen of
alveoli 189
arterioles 416
capillary 221
organ 12
uterine tube 286
Lunate 525
Lunate surface 580
Lung 331
inferior part 191
Lunule 35
Lunules of semilunar cusps 433, 436
Lymph
node 29, 323, 424
nodes 75
nodes et vessels 363
nodes et vessels of thoracic wall 357
nodes of head and neck, deep nodes 360
nodes of head and neck, medial nodes 360
vessels ascending from the palmar to dorsal side 367
Lymphatic
capillary 79, 80, 217, 322, 324
postcapillary 322
vessel 327, 424
vessel (afferent) 318
vessel (efferent) 318
vessel (Wall) 323
vessels 217
Lymphoid
nodule 317
nodules 80, 315, 316, 317, 318
periarterial clutch 321
tissue 312
Lysosomes 406

M

Macrofagocytus stellatus 108
Major
alar cartilage, lateral crus 144, 150
alar cartilage, medial crus 144, 145
calyces 213, 215, 216, 540
calyces, superior calyx 212
calyx 214
circulus arteriosus of iris 481
duodenal papilla 71, 72, 110, 111, 113
sublingual duct 23
Male
urethra 227, 229, 249, 256, 263, 264, 265, 266, 268
urethra, intermediate part of urethra; membranous urethra 201, 232, 243, 255, 268
urethra, intramural part; preprostatic part; internal urethral orifice 268
urethra, membranous part 258
urethra, navicular fossa 263
urethra, prostatic urethra 227, 232, 255, 256, 268
urethra, spongy urethra 232, 263, 267, 268
urethra, sulcus 272
urethra, suture 272
Mammillary
body 385, 492
line; Nipple line 193
process 476, 620
Mammillotegmental fasciculus 386
Mandible 13, 19, 23, 28, 36, 37, 47, 51, 143, 644
Mandibular
canal 31, 37, 471
foramen 31
Manubriosternal synchondrosis 190
Manubrium of sternum 51, 195, 196, 486, 538
Marginal
artery; Juxtacolic artery; Marginal arcade 552, 553, 555, 556, 558
mandibular branch (facial nerve [VII]) 28
sinus 297, 630, 633
vein of colon 694
Masseter 22, 23, 25, 26, 35, 36, 37, 464
deep part 44, 48
superficial part 44, 48
Masseteric
artery 471, 472, 638
fascia 23
nerve 638
Mastoid
antrum 21
emissary vein 634, 635, 636
foramen 636
nodes 359, 360, 361, 371
process 471, 636
Maxilla 46, 47, 51, 143, 150, 152
alveolar process 35, 37
frontal process 144
palatine process 145
palatine process, nasal crest 146
Maxillary
artery 463, 467, 471, 472, 473, 474, 475, 638
dental arcade; Upper dental arcade 11

nerve; Maxillary division [Vb; V2] 478
sinus 28, 31, 149, 150
sinus, medial wall 150
tuberosity 47, 472
vein 638, 643
veins 639
Medial
arcuate ligament 190, 191
basal segment [SVII] 183
basal segmental bronchus [BVII] 169, 170
border 207, 208, 209, 211, 212, 214, 402, 403
circumflex femoral artery 457, 577, 578, 579, 580, 582, 583, 584, 585, 587, 588, 691
circumflex femoral artery, acetabular branch 457
circumflex femoral artery, deep branch 585, 586, 692
circumflex femoral artery, deep branch, ascending branch, descending branch 584
circumflex femoral artery, transverse branch 585
circumflex femoral veins 617, 682, 683, 692
clunial nerves 690
collateral artery 509, 603
condyle 594
cutaneous branch 533, 535, 574
cutaneous nerve of arm; Medial brachial cutaneous nerve 369, 505, 653, 657, 658
cutaneous nerve of forearm; Medial antebrachial cutaneous nerve 653, 658
cutaneous nerve of forearm; Medial antebrachial cutaneous nerve, anterior branch 653, 658
cutaneous nerve of forearm; Medial antebrachial cutaneous nerve, posterior branch 653, 657, 658
dorsal cutaneous nerve 685, 686
epicondyle 513, 518
epidural vein 623
frontobasal artery; Medial orbitofrontal artery 489
incisor tooth 30, 36, 38, 40
inferior incisor tooth 31
inferior vein of cerebellar hemisphere 627
inguinal fossa 121, 258
intermuscular septum of arm 505, 507, 510, 511
lacunar node 352
malleolar branches 577, 590, 591, 592, 600, 687, 688
malleolar network 600
malleolus 334, 589, 594, 685
mammary branches 372, 465, 535
marginal vein 685, 686, 688
nodes 352
palpebral arteries 479, 480, 482
plantar artery 577, 591, 592, 596, 597, 598, 600, 684, 688
plantar artery, deep branch 596, 597, 684, 688
plantar artery, superficial branch 596, 597, 684, 688
plantar nerve 592, 597
plantar vein 683
pterygoid 26, 35, 36, 37, 48, 50, 147
root of median nerve 505
segment [SV] 182, 183
segmental bronchus [BV] 169, 170
superior incisor tooth 31
superior vein of cerebellar hemisphere 627
superior vein of lentiformis nucleus 628
sural cutaneous nerve 685, 686
surface 31, 244
tarsal arteries 577, 594, 600
umbilical fold 121, 122, 124, 131, 132, 228, 258, 278, 288, 563
vein of lateral ventricle 627
Median
antebrachial vein; Median vein of forearm 648, 649, 653, 654, 655, 658
arcuate ligament 537
artery 513, 518, 526
basilic vein 649, 653, 654, 655
cephalic vein 654, 655
cricothyroid ligament 152, 157, 158, 160, 165, 166, 169, 175, 396, 453
cubital vein 365, 366, 648, 649, 653, 654, 655, 658, 659
glosso-epiglottic fold 15, 162
nerve 505, 507, 510, 511, 512, 513, 514, 520, 656, 659
nerve, palmar branch 511, 512, 520, 653
recurrent artery 503
sacral artery 260, 342, 457, 458, 536, 539, 559, 561, 562, 563, 564, 569, 577, 578, 582, 676, 678, 680
sacral vein 561, 582, 617, 665, 678, 679, 680, 681, 682
thyrohyoid ligament 46, 143, 152, 157, 158, 160, 165, 175, 644
umbilical fold 122, 124, 131, 132, 258, 288
umbilical ligament 121, 201, 226, 227, 228, 231, 268, 275, 278, 298, 342, 499
Mediastinal nodes 377
Mediastinum of testis 245, 249
Medulla 402, 403
Medullary
anastomotic vein 628
for chorda 318
rays 212, 214
sinus 318
Megacaryocyte; Thromboblastus 312
Membranous wall 170, 171
Meningeal branch 477
Mental
branch 471
branches 472
foramen 31, 40
nerve 638
Mesencephalic arteries 490
Mesentery 12, 74, 75, 76, 78, 82, 119, 120, 124, 130, 131, 132, 136, 140, 317
Mesial
root (molar tooth II) 34
surface 35
Meso-appendix 82, 87, 88, 92, 122, 128, 130
Mesocolic
nodes 347, 351
taenia 82, 83, 87, 88, 138
Mesodiverticulum 76
Mesonephricus
duct 271, 308
canaliculus 271
inferior canaliculus 271
Mesosalpinx 202, 278, 280, 288
Mesosalpinx, tubal branches 279
Mesovarian border 279, 288
Metacarpal
[II] 524
[III] 525
Metacarpals [I–V] 527
Metacarpophalangeal joint 527
Metarteriole 421
Metatarsals 601
Microtubules 406
Midaxillary line 195
Midclavicular line 193
Middle
and Inferior rectal arteries 603
cardiac vein; Posterior interventricular vein 442, 444, 445, 701
cerebellar peduncle 496
cerebral artery 385, 476, 487, 488, 490, 491, 493, 494, 603, 605, 631
cerebral artery, insular part; M2 segment 489, 494
cerebral artery, sphenoid part; horizontal part; M1 segment 489, 494
cervical ganglion 453
colic artery 77, 133, 549, 551, 552, 553, 554, 555, 556, 558, 603, 610
colic artery and vein 128, 130, 137, 138
colic artery and Left colic artery (Anastomosis) 549
colic nodes 347, 351, 378
colic vein 552, 668, 673, 674, 694, 695, 697, 699, 704
constrictor 46, 47, 48, 49, 152, 400
constrictor, chondropharyngeal part 19
constrictor, chondropharyngeal part and ceratopharyngeal part 14
cranial fossa 478
crico-arytenoid ligament 166

genicular artery 590, 591, 687, 692
genicular artery, anterior branch 595
genicular artery, posterior branch 595
hepatic veins 679
lobar artery 455
lobar bronchus 169, 170, 180, 532, 666
lobe of right lung 143, 174, 179, 190, 193, 195, 449
mediastinum 452
meningeal artery 471, 472, 473, 479, 488
meningeal artery, anterior (frontal) branch 632
meningeal artery, posterior (parietal) branch 632
meningeal vein 633
nasal concha 50, 143, 145, 146, 150
nasal meatus 143, 145
phalanx 525
rectal artery 342, 536, 553, 561, 562, 563, 568, 569, 571, 572, 611, 676
rectal artery and veins 680
rectal vein 681
rectal veins 563, 571, 572, 675, 676, 694, 697, 705
rectal veins (Rectal venous plexus) 675
suprarenal artery 204, 208, 209, 402, 536, 539, 541, 611, 671
temporal artery 471, 475, 638
temporal vein 638, 641
thyroid vein 642
thyroid veins 640, 646, 700
Midline groove of tongue; Median sulcus of tongue 15
Minor
alar cartilages 144
calyces 212, 213, 214, 215
circulus arteriosus of iris 481
duodenal papilla 71, 72, 110, 113
sublingual ducts 23
Mitochondria 254
Mitral valve; Left atrioventricular valve 425, 426, 430, 434, 438
anterior and posterior cusp 429
anterior cusp 433, 435
posterior cusp 433, 435
Mobil gingiva 35
Molar glands 23
Molar
teeth 30, 33
tooth 31
tooth [I] 30, 36, 40, 42
tooth [I]; Permanent teeth 36
tooth [II] 28, 30, 36, 40, 42
Mons pubis 301, 303
Morula 296
Mucosa; Mucous membrane 12, 52, 53, 54, 56, 63, 74, 75, 79, 86, 171, 184, 225, 229, 234, 245, 249, 316, 317
epithelium 171
folds 12, 286
longitudinal layer 55
Mucosal folds; Rugae 226
Mucous
glands (penurethral) 256
membrane of mouth 22, 28
membrane of tongue 16, 19, 20
Muscles of
back breves 534
oral floor 13
tongue 16, 17
Muscular
arteries 480
branches 516, 591
layer; Muscular coat 53, 54, 63, 71, 75, 94, 229, 231, 234, 245
layer; Muscular coat, circular layer 12, 52, 53, 55, 64, 65, 86, 225, 249, 286
layer; Muscular coat, circular layer; short pitch helicoidal layer 74, 75, 79
layer; Muscular coat, external longitudinal layer 249
layer; Muscular coat, free taenia 91
layer; Muscular coat, internal longitudinal layer 249
layer; Muscular coat, longitudinal layer 12, 52, 53, 55, 64, 65, 86, 94, 225, 286
layer; Muscular coat, longitudinal layer; long pitch helicoidal layer 74, 75, 79
layer; Muscular coat, oblique fibres 64, 65
process 154, 155, 160
space 562
Muscularis mucosae 54, 56, 63, 74, 79, 86, 317
Musculi pectinati; Pectinate muscles 429, 431, 432, 434
Musculocutaneous nerve 369, 505, 653, 658
Musculofascial pouch 246
Musculophrenic
artery 457, 458, 459, 499, 529, 538, 608
vein 664
veins 538, 702
Musculus uvulae 42, 43, 45
Myelencephalon; Medulla oblongata; Bulb 147, 488, 492, 629, 660
Myeloid tissue 312
Myenteric plexus (Auerbach's) 12, 74
Mylohyoid 14, 19, 20, 22, 23, 24, 46, 51, 152, 172, 464, 642, 645, 646
branch 471, 472
Mylopharyngeal part 46
Myocardial lymphatic rete 358
Myocardium 358, 431, 433, 440, 442, 452
(deep layer) 441
(middle layer) 441
(outer layer) 441
left ventricle, middle layer 440
left ventricle, superficial layer 440
right ventricle, deep layer 440
right ventricle, superficial layer 440
Myocytus 415, 422
of tunica media 416
Myometrium 280, 290, 292, 297
subvascular layer 294
supravascular layer 294
vascular layer 294

N

Nares; Nostrils 144
Nasal
bone 51, 144, 150
cavity 28
glands 146
septum 13, 50, 51
vestibule 51, 145, 150
Nasofrontal vein 641
Nasomaxillary suture 144
Nasopalatine nerve 150
Nasopharyngeal meatus, salpingopharyngeal fold 51
Nasopharynx 150
Navicular fossa 246, 268
Neck
of bladder 227, 228, 229
of gallbladder 109, 113
of pancreas 77, 671
of scapula 506
Cervix 32, 33
Nerve 74
plexus 12
terminals 409
to mylohyoid 638
Neurofilaments 387
Neurohypophysis 386
posterior lobe 295, 389, 390, 478
Nipple 368
Node of
anterior border of omental foramen 351, 377
ligamentum arteriosum 358, 450
Nodules of semilunar cusps 433, 436
Nongranular endoplasmic reticulum 406
Nose, major alar cartilage 51
Notch
for ligamentum teres 100
of cardiac apex 444
Nuchal nodes 363

Nuclear envelope 254
Nuclei of mammillary body 386
Nucleus 387, 406

O

Oblique
arytenoid 52, 159, 163, 164, 165, 168
arytenoid, ary-epiglottic part 164
fibres 63
fissure 179, 180, 181, 190, 191, 194, 195
line 153, 160
part 166
pericardial sinus 451
Oblong fovea 154, 155
Obturator
artery 260, 277, 305, 342, 457, 536, 559, 561, 562, 563, 564, 568, 569, 571, 572, 577, 578, 579, 583, 584, 603
artery and vein 121, 246
artery, acetabular branch 581
artery, anterior branch 581
artery, posterior branch 581
artery, posterior branch, acetabular branch 579
artery, pubic branch 603
branch (Anastomosis between Inferior epigastric artery and Obturator artery) 562
canal 562, 569, 583, 681
externus and internus 258
foramen 568
internus 93, 121, 227, 262, 305, 342, 569, 681, 692
internus, Tendon 307
membrane 258, 304, 562, 583
nerve 121, 260, 277, 305, 342, 583, 681
nerve, cutaneous branch 689, 690
nodes 342, 352
vein 681, 682
veins 342, 563, 571, 572, 583, 617, 675
Occipital
artery 463, 464, 465, 467, 470, 471, 473
artery and vein 641, 642
artery, auricular branch 465
artery, descending branch 464, 471
artery, occipital branches 464
artery, posterior branch 467
condyle 147, 636
diploic vein 624
emissary vein 634, 635, 636
horn; Posterior horn 630
lobe 491, 631
nodes 359, 360, 361, 363, 371
sinus 488, 621, 625, 630, 633
vein 634, 635, 636, 637, 643, 645, 646, 647
vessels 25
Occipitofrontalis 25
Occlusal surface 33
Oculomotor nerve [III] 385, 478, 489, 495, 496
Oesophageal
branch 694
branches 400, 497, 528, 531, 558, 603, 607
glands 53, 54
hiatus 53, 55, 57, 190, 662
hiatus, loop 190
impression 100
veins 667, 668, 669, 694, 697, 699, 701
Oesophagus 11, 14, 46, 47, 49, 51, 52, 53, 62, 64, 66, 101, 123, 192, 203, 204, 330, 331, 341, 344, 345, 353, 354, 355, 396, 400, 452, 461, 528, 530, 534, 536, 537, 565, 667, 671, 679
abdominal part 57, 59, 531, 667
cervical part 57, 58, 452, 531, 667
epithelium multistratificatum 56
muscular layer; muscular coat 65
thoracic part 57, 58, 59, 531, 667
Olecranon 515, 517, 657, 658
Olfactory
bulb 489
nerve [I] 624
tract 385, 489
Omental
appendices; Fatty appendices of colon 82, 83, 126, 131
branches 542
bursa 136
bursa; Lesser sac 119, 134, 136, 138, 140
bursa; Lesser sac, inferior recess 138
bursa; Lesser sac, vestibule 137, 138
foramen; Epiploic foramen 61, 132, 140
taenia 61, 82, 83, 87, 124, 128, 138
tuberosity 100
Omohyoid 14, 163, 464, 641, 644, 645, 646
inferior belly 359, 370
superior belly 174, 359, 369
Oocyte 283
Opening of
coronary sinus 429, 430, 431, 444, 448
inferior vena cava 429, 448
superior vena cava 448
Openings of
papillary ducts 215, 218
smallest cardiac veins 431
Ophthalmic
artery 474, 476, 477, 478, 479, 480, 482, 487, 488, 603
nerve; Ophthalmic division [Va; V1] 388, 478
Opponens pollicis 524, 651
Optic
canal 488
chiasm; Optic chiasma 385, 386, 478, 489, 492
nerve [II] 385, 386, 388, 478, 479, 480, 481, 489, 630
tract 385, 387, 624
Oral
cavity 11
cavity proper 13, 28, 143
vestibule 13, 28, 37
vestibule, fundus 35
Orbicularis
oculi 25, 371
oris 14, 25, 37
oris, labial part 152
Orbit 482
Orifice 150
Orifice of
ejaculatory duct 255
vermiform appendix 87, 88
Oropharynx 51, 143
Osmiophylic corpuscles 189
Ovarian
artery 204, 280, 345, 402, 423, 457, 536, 539, 564, 566, 567, 603, 612, 671, 676, 680
artery and vein 228
branch 612
fimbria 278, 280
plexus 276, 278, 706
stroma 280
vein 676
venous plexus 677
Ovary 90, 123, 202, 204, 242, 275, 276, 277, 278, 280, 286, 308, 345, 384, 567, 676, 680
medial surface 288
Ovulation 295

P

Pachymeninx; Dura mater 632
internal layer 632
Palate 37
Palatine
aponeurosis 35, 42, 44
glands 26, 42, 43
process 31

raphe 42
tonsil 13, 14, 15, 26, 36, 37, 43, 50, 51, 53, 164, 310, 315
Palatoglossal arch; Anterior pillar of fauces 13, 14, 26, 37, 42, 43, 53
Palatoglossus 14, 19, 26, 36, 37, 43, 45
palatine tonsil 44
Palatopharyngeal arch; Posterior pillar of fauces 13, 14, 26, 37, 42, 50, 51, 164, 315
Palatopharyngeus 26, 35, 37, 43, 44, 45, 147
Palmar
aponeurosis 525
carpal arch 525, 526
carpal arch; palmar carpal branches 526
carpal branch 519
digital veins 648, 650, 651, 656
interosseus [II] 525
metacarpal arteries 503, 519, 521, 651
metacarpal artery 526
metacarpal artery [III] 525
metacarpal veins 648, 650
surface 526
Palmaris
brevis 510
longus 510
longus; Tendon 512
Palpebral veins 642
Pampiniform plexus 245, 249, 250, 259, 260, 269, 570, 706
(venous) 261
Pancreas 11, 113, 119, 128, 134, 136, 140, 205, 206, 351, 542, 553, 668
antero-inferior surface 130
Pancreatic
branches 544, 545, 609
duct 11, 71, 101, 109, 110, 113, 114
duct and Sphincter of pancreatic duct 113
islets 384
nodes 350
nodes (superior/inferior) 351, 377
nodes, inferior nodes 349
nodes, superior nodes 349
veins 694, 703
Pancreaticoduodenal
nodes 349
nodes (superior/inferior) 351, 377
veins 668, 673, 674, 699, 703
Papilla 17
of parotid duct 28, 43
Papillary
duct 218
muscles 434, 448
process 100
region 72
Parabronchial diverticulum 59
Paracolic
gutter 126, 128, 130
nodes 347
Paraesophageal
lymph nodes 355
nodes 331, 354
of abdominal aorta 409
Paramammary nodes 331, 370, 371, 373, 376
Paramesonephricus (Mullerian) duct 271
Parametrium 276
Paranephric fat; Pararenal fat body 134, 215
Pararectal
nodes 352, 379
space 288
Parasternal
line 193
lymphatic vessels 372
nodes 331, 339, 353, 357, 372, 373
Parasympathetic root; Pelvic splanchnic nerves (Efferent parasympathetic nerve fibres) 266
Parathyroid
gland 396
glands 384
Paratracheal nodes 331, 353, 355, 356, 357, 362, 364, 374, 376, 450
Para-umbilical veins 618, 697, 698
Paraurethral gland 242
Para-uterine nodes 352, 380
Paravaginal nodes 352
Paraventricular
nuclei of thalamus 386
nucleus of thalamus 387
Paraventriculohypophysial tract 386
Paravertebral
line 194
nodes 331
Paravesical
fossa 278
space 288
Parenchyma of testis 250
emissary vein 634, 635, 636
foramen 636
layer 249, 452
lobe 491
nodes 327
pelvic fascia; Endopelvic fascia 139, 227, 228
peritoneum 53, 55, 78, 92, 93, 112, 120, 121, 122, 123, 124, 131, 139, 140, 203, 204, 210, 227, 228, 278
pleura, costal part 174
pleura, diaphragmatic part 55, 174, 191, 312, 449, 451
pleura, mediastinal part 55, 180, 312, 358, 451
veins 631
Parietomastoid suture 636
Parieto-occipital sulcus 492
Paroophoron 275, 308
Parotid
branches 465, 641, 642
capsule 23
duct 22, 23, 24, 25, 28, 35, 436 465, 471
fascia 37
gland 11, 22, 23, 24, 25, 26, 37, 50, 371, 464, 642, 644, 645
veins 642
Pars
intermedia 389
intermedia of clitoris 304
tuberalis 389
Patella 686
Patellar anastomosis 585, 593, 689
Pectineal ligament 583
Pectineus 583, 691
Pectoral
branch 457, 485, 506
branches 503, 504
fascia 365
nodes, anterior nodes 369, 370, 372
veins 617, 648
Pectoralis
major 174, 366, 369, 370, 371, 372, 500, 505, 507, 645, 659
minor 366, 369, 370, 371, 500, 503, 504, 505, 659
Pelvis 331
cavity; Extraperitoneal space 291
cavity; Peritoneal cavity 291
diaphragm; Pelvic floor 276
lymph nodes 327, 352
Penicillar arteriole 321
Penis 249, 264, 268, 338
(erection) 264
Perforating
arteries 577, 579, 584, 585, 586, 687
arteries (first) 587, 588
arteries (second) 587, 588
arteries (third) 587, 588
arteries of penis 264
artery 582, 590, 603, 691
artery and veins 692
branch 523, 534, 687
branch(es) 526
branches 475, 485, 499, 521, 533, 535, 538, 597, 600, 601

fibres 33
vein 682, 685, 691
veins 649, 655, 686
veins draining into paraumbilical veins 696
Peribronchial lympatic rete 357
Pericallosal artery 492
Pericardiacophrenic
artery 358, 457, 499, 538, 606, 608
artery and vein 449, 451
veins 312, 358, 702
Pericardial cavity 452
Pericardium 174, 176, 192, 331, 449, 453
diaphragmatic part 192
Perikaryon 387
Perilobular
artery 108
artery and veins 105
vein 108
Perineal
artery and nerves 302
body 139, 262, 302, 307
fascia; Superficial investing fascia of penneum 227, 228, 246
membrane 228, 246, 262, 307, 342
vein 681
Perinephric fat; Perirenal fat capsule 204, 208, 209, 210, 217, 218
Perineum 301
central tendon 139
Periodontium 32, 34
Peripharyngeal space 37
Peripheral zone 256
Peritoneal
cavity 53, 120, 124, 209, 245
covering of rectum 139
covering of urinary bladder 139
Peritoneum 82, 88, 102, 113, 243, 269, 270, 276, 566
parietal layer 124
vaginal process 270
visceral layer; epicardium 124
Permanent teeth 40
[I] 39
Petro-occipital synchondrosis 50
Petrosal vein 626, 627
Petrosphenoidal fissure; Sphenopetrosal fissure 478
Petrous part 476, 477
Pharyngeal
branches 468, 497, 607, 701
bursa 316
glands 26, 50
lymphoid nodules 50
nerve 465
opening of auditory tube 50, 51, 143, 316
plexus 163, 400, 640, 701
raphe 48, 49, 52, 400
recess 50, 316
tonsil 50, 51, 145, 150, 152, 310, 315, 316
tubercle 49
veins 400
Pharyngobasilar fascia 14, 46, 48, 49, 51
Pharyngo-epiglottic fold 50
Pharyngotympanic tube; Auditory tube 53
Pharynx 11, 162, 400, 640
Pharynx
inferior constrictor 400
mucosa, mucous membrane 158
posterior wall 37
roof 316
Phrenic nerve 174, 192, 312, 358, 449, 451, 641, 642, 646
pericardial branch 449
Phrenicocolic ligament 61, 137
Phrenicosplenic ligament 205
Pineal gland
Pineal body 492
Pineal body; Epiphysis 493
Piriform fossa; Piriform recess 15, 53, 161, 162, 163
Piriformis 307, 336, 562, 563, 568, 584, 586, 587, 681, 683, 692
Pisiform 514, 520, 651
Pituitary gland 385, 388, 478, 488, 492, 629, 630
Epiphysis 384
Placenta 298
Placental septum 297
Plantar
aponeurosis 596, 597, 684
arch 600
digital arteries proper 596, 597, 598, 600, 601, 684
digital veins 683, 684
metatarsal arteries 597, 598, 600, 601, 684
metatarsal arteries [I–IV] 598
metatarsal veins 683, 684
venous arch 683, 684
Plantaris 337, 589, 591
Platysma 28, 396, 641, 644
Pleura 331
anterior border 193
costal part 175, 176, 192, 194, 195
diaphragmatic part 175, 176, 192, 193, 194, 195
inferior border 193, 194, 195
inferior part 191
left costodiaphragmatic recess 61
mediastinal part 176, 192
posterior border 194
posterior border, vertebromediastinal recess 191
superior border 193
vertebral part 192
Pleural cavity 197, 207, 209
Pons 21, 385, 491, 492, 629
Pontine
arteries 490, 495
arteries and medial branches; paramedian pontine branches 496
Pontomesencephalic vein 626
Popliteal
artery 336, 337, 413, 423, 577, 584, 586, 587, 588, 589, 590, 591, 592, 594, 595, 596, 687, 692
fossa 335
nodes 335
nodes, deep nodes 336, 337
nodes, superficial nodes 338
vein 336, 337, 586, 589, 616, 682, 683, 687, 692
Popliteus 590, 591, 596
Tendon 596
Pores 221
Porta hepatis 100, 102
Portal veins of hypophysis 386, 390
Postaortic nodes 341, 352
Postcapillarum 416
Postcaval nodes 341, 349, 352
Postcommunicating part
A2 segment 490
P2 segment 490
Posterior
and Anterior superior pancreaticoduodenal arteries 603
arcuate vein of leg 690
auricular artery 463, 464, 465, 467, 471, 473, 475, 638, 641
auricular artery and vein 642
auricular artery, occipital branch 641
auricular vein 634, 637, 641, 643
basal segment [SX] 182, 183
basal segmental bronchus [BX] 169, 170
border 181
branch 514, 534, 574, 609
caecal artery 551, 553, 554, 559
cerebral artery 385, 388, 476, 487, 490, 492, 493, 494, 495, 496, 603
cerebral artery, postcommunicating part; P2 segment 488, 489
cerebral artery, precommunicating part; P1 segment 488, 489
choroidal artery 496
ciliary arteries 479

circumflex humeral artery 457, 484, 485, 498, 503, 504, 506, 508
circumflex humeral artery, cutaneous branch 658
circumflex humeral vein, cutaneous branch 658
clinoid process 488
commissure 301, 303, 492
communicating artery 385, 388, 476, 477, 487, 488, 489, 490, 495, 603, 605
crico-arytenoid 52, 159, 163, 164, 165, 166, 167, 168
crico-arytenoid ligament 159, 165
cruciate ligament 595
cusp 430, 438
cutaneous nerve of arm; Posterior brachial cutaneous nerve (Radial nerve) 508
cutaneous nerve of arm; Posterior brachial cutaneous nerve 657, 658
cutaneous nerve of forearm; Posterior antebrachial cutaneous nerve (Radial nerve) 508
cutaneous nerve of forearm; Posterior antebrachial cutaneous nerve 524, 652, 657, 658
cutaneous nerve of thigh; Posterior femoral cutaneous nerve 690, 692
deep temporal artery 471
ethmoidal artery 474, 479, 480, 482
ethmoidal cells 150
external vertebral venous plexus 620, 622, 636, 642
extremity 320
funiculus; Dorsal funiculus 574
gastric artery 544, 547, 609
horn; Dorsal horn 574
inferior cerebellar artery 476, 488, 489, 490, 491, 495, 496, 497
intercostal arteries 58, 459, 485, 528, 531, 532, 535, 575, 603
intercostal arteries [VII–XII] 608
intercostal arteries [VIII–XI] 458
intercostal arteries, bronchial branches 532
intercostal arteries, spinal branches 603
intercostal artery 529, 534, 574
intercostal artery, collateral branch 529
intercostal artery, dorsal branch 534
intercostal part 331
intercostal veins 330, 619, 621, 661, 662, 663, 664, 665, 667
internal vertebral venous plexus 452, 620, 621, 622
interosseous artery 509, 513, 514, 515, 516, 517, 523, 525, 526
interosseous nerve 516, 523
interventricular branch 445, 446, 607, 701
interventricular sulcus 427, 428, 440, 442
labial branches 564
lateral choroidal branches 388
lateral nasal arteries 474
lateral segment; Segment [VII] 104
left ventricular branch 445, 446
limb 494
lip 289, 306
longitudinal ligament 51, 622, 623
medial choroidal branches 388
medial segment; Segment [VIII] 104
median line 194
mediastinum 452
meningeal artery 468, 488
nucleus of hypothalamus 386
papillary muscle 430, 431, 432, 433, 435, 436, 442
parietal artery 491
perforated substance 386, 489
perforating branch 601
process; Sphenoid process 145
radicular artery 535, 573, 574
radicular vein 623, 660
region of arm 367
region of elbow 367
region of forearm 367
scrotal branches 563
scrotal vein 675
segment 225
segment [SII] 182, 183
segment; Caudate lobe; Segment [I] 104
segmental artery 540, 575
segmental bronchus [BII] 169, 170
semilunar cusp; Noncoronary cusp 433, 436, 438, 444, 448
spinal artery 575, 603
spinal artery (Anastomosis) 573
spinal vein 623
superior alveolar artery 471, 472
superior pancreaticoduodenal artery 539, 544, 545, 547, 548, 549, 551, 558
surface 154, 207, 208, 209, 211, 212, 540
temporal artery 491
temporal diploic vein 624
thoracic wall 331
tibial artery 336, 413, 423, 577, 589, 590, 591, 592, 595, 596, 597, 598, 600, 603, 684, 687, 688
tibial artery, calcaneal branches 600
tibial artery, medial malleolar branches 603
tibial node 336
tibial recurrent artery 591, 592
tibial vein 616
tibial veins 336, 682, 683, 684, 687, 688, 693
vein of corpus callosum; Dorsal vein of corpus callosum 627
vein of left ventricle 445
veins of left ventricle 701
venous confluence 624
wall of trunk 698
Posterolateral
medullary vein 626
central arteries; Paramedian arteries 490, 494
Posteromedian medullary vein 626
Postvesical
fold 92
nodes 352
Preanal skin 93
Pre-aortic nodes 341, 343, 344, 345, 349, 351, 352
Pre-auricular nodes 363
Precaecal nodes 347, 351, 378
Precapillarum (precapillary arterioles) 416
Precapillary sphincter 421
Precaval nodes 343, 352
Precommunicating part
A1 segment 490
P1 segment 490
Pre-epiglottic fat body 157, 158, 165
Prelaryngeal nodes 362, 364, 374
Premolar
teeth 30, 33
tooth 31
tooth [I] 30, 40, 42
tooth [II] 30, 40, 42
Preoptic nucleus 386
Prepancreatic artery 558
Prepericardial nodes 331, 353, 358, 376
Prepuce of clitoris 301
Prepuce; Foreskin 243, 262, 263, 268
Prepyloric vein 542, 668, 703
Presymphyseal nodes 344
Pretracheal
and Paratracheal nodes 374
layer 396
nodes 362, 364, 374
Prevertebral
layer 46, 396
part 485
Prevesical nodes 352
Prevesical/postvesical nodes 379
Princeps pollicis artery 514, 519, 520, 521, 522, 523, 526, 651
branches 514, 521, 656
Principal glands 256
Profunda
brachi artery; Deep artery of arm 423, 457, 484, 498, 503, 504, 506, 507, 508, 509, 603
brachi artery; Deep artery of arm and Posterior circumflex humeral artery (Anastomosis) 457
femoris vein; Deep vein of thigh 617, 682, 683, 691

Promontorial nodes 349, 352
Promontory 210, 232, 243, 276, 277, 563
Pronator
quadratus 510, 513, 514, 521, 525, 651
teres 507, 510, 512, 513, 518, 656
teres, ulnar head 512
Proper
lamina of mucosa 12, 33, 79, 86, 171
muscular lamina 54, 63
palmar digital arteries 366, 503, 514, 519, 520, 521, 522, 524, 525, 527, 651, 527
palmar digital artery(ies) 526
palmar digital nerve 527
palmar digital nerves 524
Prostate 139, 201, 226, 227, 232, 233, 242, 243, 246, 249, 255, 258, 264, 266, 267, 268, 271, 352, 563
Prostatic
branches 611
ducts 268
sinus 256
urethra 233
utricle 242, 255, 271
venous plexus 243, 675, 705
Proximal phalanx 525
Psoas
major 120, 204, 206, 210, 258, 260, 344, 345, 582, 585
minor 344, 345
minor; Tendon 585
Pterygoid
branches 471, 472
canal 147
fossa 145
hamulus 14, 42, 44, 45, 145
plexus 634, 635, 638, 639, 643, 701
process, lateral plate 14, 47, 472
Pterygomandibular raphe 14, 26, 35, 36, 37, 43, 44, 46, 47
Pterygomaxillary fissure 472
Pterygopalatine fossa 472
Pterygopharyngeal part 46
Pubic
branch 342, 457, 584
symphysis 227, 228, 232, 268, 277, 278, 288, 298, 304, 307, 583
tubercle 304, 583
Pubis 95, 227, 228, 230, 243, 276
Pubococcygeus 95, 246, 307, 342, 681
Puborectalis 95, 230, 307, 342
Pubovesicalis 230, 243
Pudendal
canal 562
cleft 301
fold 272
nerve 93, 302, 305, 586
nerve; Perineal nerves (Efferent somaticae nerve fibres) 266
torus 272
tubercle 272
Pulmonary
acinus 187
alveoli 187
alveolus 188
artery, branch 188
capillary 454
ligament 180, 192
trunk 176, 413, 427, 432, 433, 434, 436, 440, 443, 444, 448, 453, 454, 455, 460, 461, 608
valve 425, 426, 432, 438, 441, 444
valve, left semilunar cusp 448
vein, branch 188
veins 424, 428, 432, 434, 440, 445, 453
Pulpar artery 321
Pulvinar 628
Putamen 493
Pyloric
antrum 62
canal 62
nodes 351, 377
orifice 66, 71
part 70, 73, 124
sphincter 11, 66, 71
61, 65, 70, 71, 73, 138, 669
Pyramidal
lobe 174, 396
tract 497, 574

Q

Quadrangular membrane 165
Quadrate lobe 99, 100, 102
Quadratus
femoris 336, 586, 692
lumborum 206, 344
plantae; Flexor accessorius 684

R

Radial
artery 366, 423, 503, 509, 510, 511, 512, 513, 514, 517, 518, 519, 520, 521, 522, 523, 524, 526, 603, 651, 653, 656
artery and veins 413
artery, dorsal carpal branch 517, 522, 523, 524, 603
artery, palmar carpal branch 514, 521, 603, 651
artery, superficial palmar branch 511, 512, 514, 520, 524, 603, 656
collateral artery 484, 503, 509, 511, 515, 517, 603
collateral artery, anterior branch 508, 513
collateral artery, posterior branch 508
group of lymphatics 367
nerve 505, 508, 511, 512, 513, 524, 652, 657, 658
nerve, deep branch 511, 512, 513, 514, 515, 516, 523, 656
nerve, superficial branch 511, 512, 513, 514, 515, 516, 524, 652, 653, 656, 657
part 218
recurrent artery 503, 509, 511, 512, 513, 514, 603, 656
vein 616
veins 366, 648, 650, 651, 656
Radialis indicis artery 514, 519, 520, 521
Radiate crown 283
Radius 518, 525
Ramus of mandible 36, 37, 638
Raphe of scrotum 249, 272
Rectal ampulla 93, 94
Rectoprostatic fascia; Rectovesical septum 139
Recto-uterine
fold 93, 276, 278, 279, 676
pouch 139, 228, 276, 278, 288, 290, 298, 305
Rectovaginal fascia; Rectovaginal septum 298, 305
Recto-vesical pouch 139, 258
Rectovesicalis 230
Rectum 11, 82, 84, 85, 92, 93, 119, 122, 123, 131, 132, 139, 210, 228, 230, 232, 235, 243, 271, 276, 277, 278, 288, 298, 305, 308, 344, 345, 351, 352, 553, 555, 564, 569, 571, 572, 582, 679, 680
muscular layer; muscular coat; longitudinal layer 676
Rectus
abdominis 120, 121, 122, 124, 131, 132, 139, 174, 278, 499, 500, 538
femoris 691
sheath 499
sheath, anterior layer 583
sheath, posterior layer; superficial layer 538
Recurrent
interosseous artery 509, 516, 517, 526, 603
laryngeal nerve 49, 52, 172, 400, 449, 450, 451, 465, 468
Red
nucleus 385, 386, 496
pulp 321
Regional lymph node; Lymphatic vessels 217
Renal
arteries [L1/L2] 541
artery 201, 203, 204, 207, 208, 209, 211, 212, 214, 215, 217, 218, 225, 238, 344, 345, 402, 423, 536, 539, 540, 541, 550, 551, 556, 611, 671, 672
artery, anterior branch 540
artery, posterior branch 540
artery, renal sinus of branches 672
column 672

columns 212, 214, 215
corporiculum 218
cortex 201, 209, 212, 213, 214, 215, 217, 672
fascia 217
fascia, anterior layer 209, 210
fascia, posterior layer 209, 210
impression 100
medulla 212, 213, 215, 217, 672
medulla, renal pyramids 201, 215
papilla 212, 213, 214, 215, 216, 218
pelvis 201, 207, 208, 209, 212, 213, 214, 215, 216, 275, 540, 672
pelvis, sphincter 216
proportion 211
pyramids 212, 213, 214, 216, 540, 672
sinus 211, 213, 215, 672
sinus of branches 672
surface 320, 402
vein 201, 217, 218
veins 203, 204, 207, 208, 209, 210, 211, 212, 213, 214, 215, 225, 345, 402, 550, 551, 617, 671, 672
Respiratory
alveolocytus 189
bronchiole 187
bronchiole (1-th order) 186
bronchiole (2-th order) 186
bronchiole (3-th order) 186
bronchioles 187, 188
Rete of
blood capillaries 80
lymphatic and blood vessels (internal layer) 80
Reticular zone 403, 404
Retina 481
Retrocaecal
nodes 351, 378
recess 92
Retromandibular vein 471, 634, 635, 638, 639, 641, 642, 643, 645, 646, 647
Retroperitoneal space 120, 140, 209
Retropharyngeal nodes 375
Retropubic space 288, 298
Retropyloric nodes 349, 351
Retrorectal space 288
Rib 533, 538
[I] 175, 176, 195, 196, 486
[II] 369
[V] 98, 449
[XI] 206
[XII] 62, 205, 206
Ribs [VI, VII] 452
Right
and left hepatic arteries 549
ascending lumbar vein 621
atrioventricular orifice 429, 430, 431, 432
atrioventricular valve; Tricuspid valve, anterior cusp 448
atrium 424, 427, 428, 429, 431, 432, 440, 441, 443, 444, 445, 447, 448, 452, 454, 440, 701, 702
atrium, crista terminalis 431
auricle 427, 430, 431, 432, 433, 444, 453
axillary artery 457
brachiocephalic vein 175, 312, 332, 413, 449, 451, 499, 617, 637, 646, 647, 648, 661, 662, 665, 666, 667, 698, 700, 701
branch 609, 695
bronchomediastinal trunk 329, 362, 374
caudate lobe 104
colic artery 551, 552, 553, 554, 555, 558, 610
colic artery and vein 77, 133
colic flexure; Hepatic flexure 11, 61, 82, 83, 84, 85, 126, 128, 131, 132, 137, 138, 206, 549, 552
colic nodes 347, 351, 378
colic vein 552, 673, 674, 694, 695, 697, 704
common carotid artery 175, 176, 457, 460, 484, 538, 606, 607, 644
common iliac artery 243, 562, 681
common iliac artery and vein 123, 139
common iliac vein 679, 681
coronary artery 427, 430, 431, 433, 436, 438, 444, 445, 446, 448, 607
coronary artery, posterior interventricular branch 442, 444, 445
coronary artery, right marginal branch 442
costodiaphragmatic recess 175, 190
crus 448
deep cervical vein 660
dorsal artery of penis 570
ductus deferens; Right vas deferens 139, 227, 246
external carotid artery 460
external iliac artery 246, 276, 562, 680
external iliac artery and vein 123
external iliac vein 246, 276, 675, 679, 680
external jugular vein 362, 662
fibrous ring 444
fibrous trigone 444
gastric artery 101, 539, 542, 544, 545, 546, 547, 551, 558, 609, 669
gastric vein 668, 669, 673, 674, 694, 695, 697, 699, 703
gastro-omental artery; Right gastro-epiploic artery 542, 543, 545, 546, 547, 551, 558, 669
gastro-omental nodes 350
gastro-omental vein; Right gastro-epiploic vein 542, 543, 609, 668, 669, 673, 674, 694, 695, 699, 703
gastro-omental vein; Right gastro-epiploic vein, omental branches 669
hepatic duct 99, 100, 101, 110, 549
hepatic vein 99
hepatic veins 679
inferior lobar bronchus 169, 170, 180, 532, 666
inferior phrenic artery 670
inferior phrenic vein 670
inferior phrenic veins 679
inferior pulmonary vein 430, 433, 451, 454, 455, 530, 702
inferior suprarenal artery 670
internal carotid artery 460
internal iliac artery 246, 562, 571, 572
internal iliac vein 246, 675, 679
internal jugular vein 331, 647, 661, 662, 663, 701
internal thoracic vein 662
jugular trunk 329, 331, 332, 362
kidney 72, 101, 112, 134, 137, 352, 409, 668
lamina 153
lobe of liver 61, 90, 100, 107, 111, 115, 124, 132, 134, 137, 530
lobe of liver, diaphragmatic surface 61, 99, 138
lobe of liver, inferior border 128
lobe of liver, visceral surface 99, 100
lobe of liver, quadrate lobe 542
lobes of prostate 255
lumbar nodes 340, 352
lumbar trunk 329, 340, 352, 380
lung 143, 174, 176, 197, 209, 356, 357, 358, 451
lung, anterior border 174
lung, inferior border 193
lung, inferior lobe 180, 190
lung, inferior lobe; lower lobe 179, 449
lung, middle lobe 175, 180
lung, superior lobe 180, 190, 449
lung, superior lobe; upper lobe 179, 312
lymphatic duct; Right thoracic duct 327, 328, 329, 331, 332, 364, 370, 371
main bronchus 57, 59, 143, 169, 170, 180, 353, 355, 356, 450, 452, 528, 530, 531, 532
marginal branch 444
middle suprarenal artery 670
musculophrenic veins 663
ovarian artery 670
ovarian artery and vein 123
ovarian vein 345, 402, 566, 661, 670, 677, 680, 706
ovary 279, 352, 564, 566
posterior intercostal arteries 573
posterior spinal artery 573, 574
posterolateral branch 445
pulmonary artery 143, 180, 424, 427, 428, 432, 434, 436, 440, 444, 450, 451, 452, 453, 454, 455
pulmonary vein 450
pulmonary veins 143, 441
renal artery 134, 457, 670
renal artery and veins 679

renal vein 550, 677, 705
semilunar cusp 444
semilunar cusp; Right coronary cusp 433, 436, 438, 444, 448
seminal gland; Right seminal vesicle 139
subclavian and internal jugular veins, joint 374
subclavian artery 58, 175, 176, 312, 453, 460, 484, 538, 606, 607
subclavian artery; Impression 192
subclavian trunk 329, 331, 332, 362
subclavian vein 312, 332, 362, 637, 661, 662, 663
subclavian vein; Impression 192
superior and inferior pulmonary veins; Opening 429
superior epigastric vein 663
superior intercostal vein 663, 665
superior lobar bronchus 57, 58, 169, 170, 180, 666
superior pulmonary vein 180, 430, 433, 451, 454, 455, 702
superior suprarenal artery 670
superiorlobar bronchus 532
suprarenal gland; Right adrenal gland 101, 112, 122, 134, 409
suprarenal vein 204, 208, 209, 402, 617, 670, 705
suprarenal veins 679
supreme intercostal vein 662
testicular artery 550, 670
testicular artery and vein 679
testicular vein 344, 402, 570, 617, 661, 670, 706
testicular vein; Pampiniform plexus 259
testis 352
triangular ligament 99, 100
ureter 139, 227, 228, 276, 279, 566, 571, 572, 670, 691
uterine tube 276, 279, 564
ventricle 424, 427, 428, 429, 431, 432, 442, 443, 446, 447, 453, 454, 457, 608, 617
ventricle, myocardium 429
vertebral artery 460, 491
vertebral vein 660
ascending lumbar vein 661, 662, 698
common carotid artery 485
common iliac artery 457, 577
common iliac vein 661

Right/intermediate/left lumbar nodes 379, 380
Right/left
gastric nodes 351, 377
gastro-omental nodes 351, 377
pulmonary artery 608

Rima
glottidis 15, 161, 162, 163
glottidis, intercartilaginous part 159, 161, 162, 163
glottidis, intermembranous part 159, 161, 162
vestibuli 162

Risorius 25
Root 32, 33
(molar tooth III) 34
canal; Pulp canal 32, 34
of acetabulum 580
of mesentery 90, 92, 112, 122, 128, 203
of penis 201
of tongue 15, 53, 147, 162, 164

Round
ligament of liver 61, 98, 99, 100, 102, 121, 124, 131, 132, 138, 501, 542, 546
ligament of uterus 139, 202, 228, 242, 275, 276, 278, 280, 288, 308, 564, 567, 676

S

Sacral
canal 563
division 266
nodes 341, 342, 343, 344, 345, 346, 352, 379
plexus 536, 585, 691
venous plexus 617, 679, 682

Sacro-iliac joint 288
Sacrospinous ligament 562, 568
Sacrotuberous ligament 307, 562, 568, 692
Sacrum
[sacral vertebrae SI – SV] 623
promontory 228
Sagittal suture 624, 636
Salpingopalatine fold 50
Salpingopharyngeal fold 50, 145
Saphenous branch 588
Saphenous
nerve 582, 685, 686
nerve, infrapatellar branch 686, 689
nerve, medial cutaneous nerve of leg; medial crural cutaneous nerve 686

Saphenous opening 259, 334
Sarcoplasma 439
Sartorius 582, 592
Scalenus
anterior; Anterior scalene 174, 359, 366, 369, 449, 453, 464, 503, 504, 528, 531, 662, 667
medius; Middle scalene 359, 369, 464, 503, 504, 528, 531, 662, 667
posterior; Posterior scalene 359, 504, 531, 667

Scalp 636
Scapula 498, 533
Scapular line 194
Sciatic nerve 260, 303, 336, 586, 692
Sclera 481
Scleral venous sinus 481
Scrotum 232, 243, 259, 260, 268, 272, 338
skin 261

Second
[II] rib 174, 500
molar tooth 38
posterior intercostal artery 457, 485, 486, 533, 535
premolar tooth 38

Secretory granules 387
Segmental
artery 214
artery and vein 105
artery II 101
artery III 101
artery IV 101
artery V 101
artery VI 101
artery VII 101
bronchus 187
medullary artery 573, 575
spinal artery 573
vein 214
vein I 101
vein II 101
vein III 101
vein IV 101
vein V 101
vein VI 101
vein VII 101

Sella turcica, hypophysial fossa 478
Semilunar
fold of colon 88
folds of colon 83, 88

Semimembranosus 337, 590, 591, 692
Tendon 590, 592, 687

Seminal
colliculus 226, 227, 255, 256, 268
gland; Seminal vesicle 201, 242, 243, 246, 255, 256, 258, 264, 266, 267, 268, 271, 563

Semitendinosus 586, 591, 692
Tendon 592

Septa testis 245, 249, 250
Septal
cusp 430, 438
nasal cartilage 51, 144, 145, 146
papillary muscle 431, 432, 435

Septomarginal trabecula; Moderator band 431, 432, 435, 442
Septum
of glans 263
of scrotum 249
of sphenoidal sinuses 478
pellucidum 492
penis 263

Serosa
cavity of testis 269, 270
Serous coat 12, 63, 74, 75, 76, 79, 217, 286, 320
Serous coat (taenia coli) 86
Serous coat; Perimetrium 280, 290, 305
Serous
cavity of scrotum (peritoneal) 249
gland 17
gland, excretory duct 17
pericardium 452
pericardium, parietal layer 427, 444, 451
pericardium, visceral layer, epicardium 427, 431, 433, 442
Serrate line 93
Serratus anterior 500, 505
Short
gastric arteries 543, 544, 547, 549, 558, 609, 669
gastric veins 668, 669, 694, 699, 703
head 587
posterior ciliary arteries 479, 480, 481
Sigmoid
arteries 554, 555, 556, 558, 559, 561, 569
artery 610
colon 11, 74, 78, 82, 85, 90, 92, 93, 115, 123, 126, 130, 131, 139, 204, 232, 233, 278, 280, 298, 351, 552, 553, 554, 555, 569, 674
mesocolon 82, 92, 93, 122, 123, 130, 131, 132, 139, 204, 243
nodes 347, 351, 378
sinus 488, 627, 629, 630, 631, 633, 634, 635, 636
veins 674, 678, 694, 695, 704
Sinu-atrial
nodal branch 444, 445
node 447, 448
Sinus
hilaris 318
of epididymis 244, 245, 249
of pulmonary trunk 448, 453
of venous valve 422
Sinusoid 107, 108, 404
Skin 28, 37, 94, 260, 262, 263, 269, 270
(Erogenous zones) 266
Small
cardiac vein 427, 445
intestine 119, 120, 130, 206, 550
saphenous vein; Short saphenous vein 335, 337, 338, 682, 683, 685, 686, 687, 688, 690, 692
Soft palate 11, 13, 36, 42, 45, 50, 51, 143, 150, 152, 315, 400
Soleus 336, 589, 590, 591, 592, 687, 688
Solitary lymphoid
nodule 12, 74
nodules 63, 76, 86, 94, 310, 317
Spatia perisinusoidea (the space of Disse) 108
Spermatic cord 121, 242, 243, 244, 245, 246, 260, 261, 563, 570, 582, 583
Spheno-ethmoidal recess 145
Sphenoid
part; Horizontal part; M1 segment 490
Sphenoidal bone 51
Sphenoidal bone, greater wing 472
Sphenoidal sinus 51, 143, 145, 149, 150, 478
Sphenopalatine artery 472, 474
Sphenoparietal sinus 629, 630, 633, 635
Sphincter
calicis 216
fornicis 216
of ampulla 109, 110, 113
of bile duct 110, 113
of pancreatic duct 110
Spinal
arachnoid mater 620
branch 533, 535, 574
branches 457, 577, 578
cord 134, 266, 452, 489, 533, 534
cord; Spinal tracts 266
dura mater 51, 620, 621, 623
nerve 620
root, spinal part 49
vein, spinal branch 620, 623
Spiral
artery 297
interdental fibres 34
Spleen 61, 78, 83, 90, 112, 115, 134, 136, 137, 138, 206, 310, 351, 542, 546, 553, 668
gastric surface 132
superior border 132, 138
Splenic
artery 72, 112, 115, 123, 203, 205, 320, 321, 423, 457, 531, 539, 542, 543, 544, 545, 546, 547, 548, 549, 551, 558, 609, 671, 679
artery and vein 122
artery, pancreatic branches 548
branches 543
hilum 138, 320
lymphoid nodules 321
nodes 349, 350, 351, 377
pulp 320
recess 136, 138
sinus 321
trabecula 321
trabeculae 320
vein 72, 113, 134, 205, 320, 321, 543, 549, 616, 668, 669, 671, 673, 674, 694, 695, 699, 703, 704, 705
Splenius capitis 359
Splenorenal ligament; Lienorenal ligament 320
Spongy
bone; Trabecular bone 312
layer 234, 292
substance; Trabecular substance 620
urethra 227, 233, 246
Stalk of epiglottis 153, 157, 158
Stellate
veins 218
venule 217
Sternal
angle 500, 501
branches 485, 499, 533, 534, 535
line 193
part 174, 312
Sternocleidomastoid 22, 25, 174, 359, 362, 369, 396, 641, 644, 645, 646, 647
branch 465, 468, 641
vein 642
Sternohyoid 14, 163, 174, 464, 644, 646
Sternothyroid 51, 174, 464, 644, 646
Sternum 192, 312, 357, 485, 533, 534, 619
Stomach 11, 53, 62, 64, 77, 90, 101, 115, 119, 136, 140, 206, 351, 355, 542, 546, 549, 553, 667, 668
angular incisure 70
anterior wall 134
cardia; cardial part 57, 61
epithelium unistratificatum 56
greater curvature 61, 70, 124, 137
lesser curvature 61, 70
posterior wall 134, 137
pyloric part 71, 132, 134
Straight
arterioles 551, 555
part 166
sinus 625, 627, 630, 633, 634, 635
Stria medullaris of thalamus 386
Striatus duct 29
Striped columns 254
Stroma 292
Stropal filaments 322
Styloglossus 14, 19, 21, 26, 36, 43, 46, 47, 469, 640
Stylohyoid 14, 21, 22, 23, 48, 147, 362, 464, 645
Stylohyoid ligament 14, 47
Styloid process 19, 26, 50, 476
Stylomandibular ligament 50
Stylopharyngeus 14, 26, 46, 47, 48, 49, 147
Subaortic nodes 352
Subarachnoid space; Leptomeningeal space 488
Subcallosal area; Subcallosal gyrus 489
Subcapsular sinus 318

Subchoroidal fissure 297
Subclavian
and Internal jugular veins (right and left), joint 375, 376
and Internal jugular veins, joint 374, 375
artery 57, 172, 328, 330, 366, 369, 370, 423, 428, 458, 459, 463, 464, 465, 467, 470, 485, 486, 487, 497, 498, 503, 504, 506, 509, 528, 529, 530, 531, 532, 535, 573, 575, 603, 606, 607, 608
artery (right and left) 408
artery and vein 413
trunk 327, 328, 356, 366, 369, 371, 372
vein 327, 328, 329, 330, 331, 353, 356, 366, 371, 449, 530, 616, 617, 642, 643, 646, 647, 648, 650, 660, 664, 665, 667, 697, 698
Subclavius 174, 369, 505, 507
Subcostal
artery 459
artery [XII] 458
nerve 123, 205, 402, 565, 671
nerve, anterior cutaneous branches [T12] 696
nerve, lateral cutaneous branch [T12] 696
vein 330, 622, 664, 665
Subcutaneous perineal pouch 305
Subendocardial
branches 447, 448
lymphatic rete 358
Subendothelial layer 415, 422
Subepicardial lymphatic rete 358
Sublingual
artery 28, 469, 640
caruncle 22, 23, 24, 36, 37, 51
fold 22, 24, 37
gland 11, 20, 22, 23, 24, 28, 29, 469
nerve 469
vein 469, 640
Sublobular vein 105
Submammary nodes 373
Submandibular
duct 22, 23, 24, 28
gland 11, 22, 23, 24, 25, 28, 29, 50, 172, 400, 464, 471, 645
gland, uncinate process 24
nodes 359, 360, 361, 362, 364, 371
Submental
artery 464, 465, 471
nodes 359, 361, 362, 364, 371
nodes, submandibular nodes 363
vein 638, 642, 643, 645
Submucosa 12, 52, 53, 54, 56, 63, 71, 74, 75, 79, 86, 225, 229, 234
venous plexus 53
Submucosal glands 256
Subpleural lympatic rete 357
Subpyloric nodes 349, 350, 351
Subscapular
artery 457, 484, 485, 498, 503, 504, 505, 506, 603
nodes 372
nodes, posterior nodes 369, 370
vein 505
Subscapularis 484, 507, 659
Subserosa; Subserous layer 63, 74, 75, 76, 79, 86, 286
Substantia nigra 385, 496
Sulcus 17
Superficial
ascending cerebral veins 629
brachial artery 518, 654
branch 485, 486, 586, 587, 588, 598, 600
cerebral veins 628, 631
cervical artery 457, 464, 465
cervical vein 645
circumflex iliac artery 457, 458, 578, 579, 582, 584, 689, 691
circumflex iliac vein 344, 345, 617, 618, 665, 682, 689, 691, 696, 698
descending cerebral veins 629
dorsal vein of penis 696
dorsal veins of penis 263, 570, 682
epigastric artery 457, 458, 579, 582, 584, 689
epigastric vein 617, 618, 665, 682, 689, 696, 698
external pudendal artery 457, 578, 579, 582, 584, 689
external pudendal vein 696
fibular nerve; Superficial peroneal nerve 586, 685, 686
inguinal nodes 338, 339, 341, 343, 344, 345, 346, 352, 379, 380
inguinal nodes, inferior nodes 334
inguinal nodes, lateral nodes 334
inguinal nodes, medial nodes 334
inguinal ring 246, 259, 344, 345, 570
lymph nodes 327
lymph vessel 334, 335, 365
lymph vessels 358
lymphatic vessels of abdominal wall 339
lymphatic vessels of thoracic wall 339
middle cerebral vein 624, 625, 628, 629, 631, 634
nodes 335, 337
nodes, anterior jugular nodes 361
palmar arch 366, 413, 503, 514, 518, 519, 520, 525, 526, 603, 656
palmar branch 503, 519
parotid nodes 359, 360, 361, 371
part 23
temporal artery 463, 465, 467, 471, 473, 475, 482, 638
temporal artery and vein 25, 642
temporal artery, frontal branch 471, 475, 638
temporal artery, parietal branch 471, 475, 638
temporal vein 638, 643, 647
temporal veins 637, 647
transverse perineal muscle 262, 304
ulnar artery 518
venous palmar arch 648, 649
Superior
anastomotic vein 625, 631
anastomotic vein (of Trolard) 634
and inferior duodenal fossa 130
and Inferior gluteal arteries 603
and inferior ileocaecal recess 128
and inferior ulnar collateral arteries 603
border 320, 402, 403
bulb of jugular vein 629, 630, 633, 634, 635
canine tooth 31
cerebellar artery 388, 488, 489, 490, 495, 496
cerebellar artery, peduncular branches 496
cerebellar peduncle 496
cerebral veins 625, 627, 630, 632, 635, 636
cervical ganglion 21
choroid vein 627
clunial nerves 690
constrictor 26, 43, 46, 47, 48, 49, 152
constrictor, buccopharyngeal part 14, 44
constrictor, buccopharyngeal part, buccopharyngeal fascia 26
constrictor, glossopharyngeal part and mylopharyngeal part 14
constrictor, mylopharyngeal part 44
constrictor, pterygopharyngeal part 14
diaphragmatic nodes 331, 353, 358, 376, 450
epigastric artery 457, 458, 459, 499, 529, 538, 603
epigastric vein 664, 697, 698
epigastric veins 499, 538, 617
fascia of pelvic diaphragm 227
fibular retinaculum; Superior peroneal retinaculum 589
gluteal artery 457, 536, 559, 561, 562, 564, 568, 569, 571, 572, 577, 578, 579, 584, 586, 587, 588, 692
gluteal artery, inferior branch 586, 692
gluteal artery, superior branch 586, 692
gluteal nodes 352
gluteal vein 675, 681
gluteal veins 571, 572, 621, 692
horn 153, 155, 167
hypophysial artery 386, 388, 390, 477
labial artery 463, 465, 471
labial artery and vein 641
laryngeal artery 163, 464, 465, 468, 469, 470, 471, 606, 644
laryngeal artery and vein 642
laryngeal artery, vein and nerve 52
laryngeal nerve, external branch 644

laryngeal nerve, internal branch 163, 469, 644
laryngeal vein 700
lateral cutaneous nerve of arm; Superior lateral brachial cutaneous nerve 658
lateral genicular artery 577, 584, 587, 588, 590, 591, 593, 595, 687, 692
left parathyroid gland 400
ligament of epididymis 244
lingual vein 640
lingular bronchus [BV] 169, 170
lobe; Upper lobe 143, 174, 175, 181, 194, 195
longitudinal muscle 20
medial and lateral genicular arteries 603
medial genicular artery 577, 584, 585, 587, 588, 590, 591, 595, 687
mediastinum 331, 452
medullary velum 496
mesenteric artery 71, 113, 114, 115, 134, 203, 204, 344, 345, 402, 409, 423, 457, 536, 539, 543, 544, 545, 546, 548, 549, 550, 551, 552, 553, 554, 555, 556, 558, 559, 603, 609, 610, 670, 671, 679, 699
mesenteric artery [L1] 541
mesenteric artery and inferior pancreatic artery (Anastomosis) 544
mesenteric artery and vein 72, 77, 112, 122, 123, 133
mesenteric nodes 340, 341, 344, 345, 347, 348, 349, 351, 377, 378
mesenteric vein 71, 101, 113, 114, 134, 203, 543, 544, 549, 552, 616, 668, 669, 671, 673, 674, 694, 695, 697, 699, 703, 704
nasal concha 143, 145, 150
nasal meatus 143, 145
ophthalmic vein 488, 633, 634, 635, 639, 643
orbital fissure 488
palpebral arch 480
palpebral veins 641
parathyroid gland 396, 400
part 72
petrosal sinus 627, 629, 630, 633, 634
phrenic arteries 603, 608
phrenic artery 457
phrenic veins 617, 702
polar renal artery 541
pole; Superior extremity 207, 208, 209, 211, 212, 214
posterior pancreaticoduodenal vein 668, 694, 699
pubic ramus 139, 233, 235
rectal artery 346, 553, 554, 555, 556, 558, 559, 561, 563, 564, 569, 571, 572, 603, 610, 611, 676
rectal nodes 347, 351, 378, 379
rectal vein 563, 674, 676, 678, 694, 695, 697, 704, 705
rectal vein, inferior mesenteric plexus 571, 572
sagittal sinus 625, 628, 629, 630, 631, 632, 633, 634, 635, 636
segment 225
segment [SVI] 182, 183
segmental artery 540
segmental bronchus [BVI] 169, 170
suprarenal arteries 204, 208, 209, 402, 536, 539, 541, 611, 671
suprarenal artery and vein 123
thalamostriate vein 627, 628, 635
thoracic aperture; Thoracic inlet 196
thoracic artery 369, 457, 458, 484, 485, 498, 503, 504, 505
thyroid artery 174, 396, 400, 463, 464, 465, 467, 468, 469, 470, 471, 603, 606, 640, 641, 644, 646
thyroid artery and vein 642
thyroid artery, anterior glandular branch 469
thyroid artery, sternocleidomastoid branch 470
thyroid notch 153, 155, 157, 159
thyroid tubercle 153, 155, 160
thyroid vein 174, 400, 450, 641, 643, 645, 646, 647, 700
tracheobronchial nodes 353, 356, 450
transverse scapular ligament 498, 506, 508
ulnar collateral artery 498, 503, 506, 507, 509, 510, 511, 513, 514, 659
vein of vermis 626, 627
veins of cerebellar hemisphere 626
vena cava 172, 176, 312, 328, 329, 330, 353, 354, 358, 371, 413, 424, 425, 427, 428, 430, 431, 432, 440, 441, 444, 445, 447, 448, 449, 451, 453, 454, 457, 460, 499, 530, 616, 617, 646, 647, 660, 661, 662, 664, 665, 666, 667, 697, 698, 700, 701, 702, 705
vena cava; Impression 192
vesical arteries 499, 563, 564, 568, 571, 572, 611
vesical artery 121, 260, 562
vesical veins 571, 572
Superior/inferior tracheobronchial nodes 376
Superolateral nodes 337, 344, 345
Superomedial nodes 337, 344, 345
Supinator 510, 511, 512, 516
Supinator muscle 517
Supra-acetabular groove 580
Supracardiac paraganglia 409
Suprachiasmatic nucleus 386
Supraclavicular
nerves 359, 644
nodes 370, 373
Supraduodenal artery 72, 544, 558
Suprahyoid branch 469
Supra-optic
nucleus 386, 387
recess 386
Supra-opticohypophysial tract 386
Supra-orbital
artery 471, 479, 480, 482
artery and vein 25
nerve, lateral branch 638
nerve, medial branch 638
vein 641
Suprapyloric node 349, 350, 351
Suprarenal
gland; Adrenal gland 138, 203, 204, 206, 208, 209, 210, 211, 352, 402, 671
gland; Adrenal gland; medulla 404
glands; Adrenal glands 384
impression 100
vein 672
Suprascapular
artery 369, 453, 457, 464, 465, 485, 486, 487, 497, 498, 503, 504, 506, 508, 603
artery and vein 642
nerve 369, 506, 508
notch 506
vein 369, 617, 643, 647, 648
Supraspinatus 484, 506
Supraspinous
fossa 506
ligament 620
Supratonsillar fossa 26
Supratrochlear
artery 465, 471, 479, 480, 482
artery and veins 25
nerve 638
nodes 370
vein 641, 642
veins 639
Supravaginal part 280, 293
Supraventricular crest 432
Supravesical fossa 121, 258
Supreme
intercostal artery 457, 485, 486, 497, 529, 535
intercostal vein 665
Sural
arteries 587, 588, 590, 591, 592, 687, 688
artery 692
communicating branch 686
nerve 686
Suspensory
ligament of clitoris 276, 304
ligament of duodenum 72
ligament of ovary; Infundibulopelvic ligament 226, 242, 278, 279, 288, 566, 567
ligament of penis 243, 259, 262, 570
muscle of duodenum 72
Sympathetic
ganglion 565
trunk 192, 330
trunk, superior cervical ganglion 172

Synovial
membrane; Synovial layer 580, 581
sleeve around ligament 581

T

Taenia coli 139
Tail 272
of epididymis 244, 250, 260, 269
of pancreas 112, 113, 114, 115, 122, 138, 203, 671
Taste bud 17
Tectal plate; Quadrigeminal plate 627
Tectum of midbrain 492
Tegmental nuclei 386
Tela choroidea of third ventricle 492
Telencephalon,
frontal lobe 629
temporal lobe 629
Temporal
bone 476
bone, petrous part 478
horn; Inferior horn 630
lobe 489, 491, 631
Temporalis; Temporal muscle 44, 471
Tendinous sheath of
digitorum 520
flexor carpi radialis 524
Tendon sheath 525
Tensor veli palatini 14, 42, 45, 46, 47
Tendon 43, 44
Tentorial
basal branch 477
marginal branch 477
Teres major 484, 505, 507, 659
Terminal
bronchiole 186, 187
sulcus of tongue 15
Testicular
artery 249, 250, 259, 260, 261, 269, 270, 344, 402, 457, 539, 570, 612, 671
artery and vein 121
plexus 259, 260
vein (ovarian) 672
Testis 201, 210, 232, 242, 243, 249, 259, 260, 261, 264, 266, 267, 268, 269, 270, 384
tunica albuginea 250
Thalamostriate
vein 625
veins 629
Thalamotuberal artery; Premammillary artery 490
Thalamus; Dorsal thalamus 386, 492, 493
The integument 507
Theca
externa of folliculus 283
interna of folliculus 283
Thecalutecytus 408
Thenar eminence 366
Thigh; Popliteal surface 591
Third
molar tooth; Wisdom tooth 30, 38, 42
ventricle 387, 492, 629, 630
Thoracic
and Abdominal aorta 603
aorta 57, 58, 192, 328, 356, 457, 458, 459, 460, 528, 529, 531, 532, 533, 535, 538, 574, 607, 608
aorta, bronchial branch 188
aorta, bronchial branches 532
aortic plexus 451
duct 327, 328, 329, 330, 331, 332, 340, 348, 351, 352, 356, 362, 364, 375, 376, 377, 378, 379, 380, 534
duct, cervical part 369
intercostal nerve [II] 372
intercostal nerve [IV] 372
intercostal nerve [VI] 372
nerve [TI], Impression 192
part 327, 607, 701
vertebra [TI] 486
vertebra [TXII] 193
Thoraco-acromial
artery 457, 458, 465, 484, 485, 498, 503, 504, 505, 506, 507, 603, 659
artery and vein 642
artery, acromial branch 465, 498
artery, clavicular branch 498
artery, deltoid branch 465, 498, 659
artery, pectoral branch 465
artery, pectoral branches 372, 498
vein 617, 645, 648
Thoracodorsal
artery 457, 464, 485, 498, 503, 504, 505, 506, 507, 659
nerve 505
vein 505, 650
Thoraco-epigastric
vein 648, 650, 696
veins 368, 505, 617, 618, 698
Thymic
branches 606
veins 646, 700
Thymus 174, 175, 310, 452
lobe 312
Thyro-arytenoid 162, 163, 165, 166, 167, 168
thyro-epiglottic part 166
Thyrocervical trunk 457, 459, 463, 465, 468, 485, 486, 487, 497, 498, 503, 504, 506, 528, 531, 535, 573, 603, 607
Thyro-epiglottic ligament 158, 165, 167
Thyrohyoid 14, 47, 163, 174, 362, 644
branch 644
ligament 400
membrane 14, 46, 47, 52, 157, 158, 160, 162, 165, 167, 175, 469, 471, 640
Thyroid
articular surface 153, 154, 155, 158, 160, 165
cartilage 46, 47, 51, 52, 143, 152, 158, 159, 160, 162, 163, 165, 174, 175, 176, 362, 396, 452, 453, 469, 528, 530, 640, 644, 646
cartilage, articular surface 166
cartilage, inferior horn 157, 160, 164
cartilage, left lamina 157
cartilage, right lamina 58, 155, 157, 158, 160, 164, 167, 169, 170
cartilage, superior horn 50, 157, 158, 159, 160, 164, 165
foramen 163
gland 49, 152, 312, 358, 362, 384, 396, 400, 409, 449, 452, 471, 640, 642
gland, isthmus 58
gland, left lobe 162, 400, 469
gland, lobe 174, 396
gland, pyramidal lobe 163
gland, right lobe 58, 163
gland; Isthmus 51
ima artery 468, 470, 606
vein 640
Thyrolingual trunk 466
Thyrolinguofacial trunk 466
Thyropharyngeal part; Thyropharyngeus 46
Tibia 588, 594, 599
Tibial
and fibular arteries and veins 413
collateral ligament 595
nerve 586, 589, 592, 685, 686, 688, 692
Tibialis
anterior 593
anterior; Tendon 599
posterior 589
posterior; Tendon 589
Tibiofibular trunk 591
Tip of papilla 17
Tongue 11, 13, 23, 28, 45, 47, 143, 400, 640
vallate papillae 50
Tonsil of cerebellum; Ventral paraflocculus [H IX] 492
Tonsillar
crypts 316
pits 15, 316
sinus; Tonsillar fossa; Tonsillar bed 37, 315

Tooth 34, 35
socket 30
Torus
levatorius 50
tubarius 13, 50, 51, 316
Trabeculae 318
carneae 432, 433, 434, 442
carneae, interventricular septum 434
Trabecular artery and vein 321
Trachea 46, 47, 49, 51, 52, 57, 59, 143, 162, 175, 176, 181, 192, 312, 331, 354, 355, 356, 357, 358, 396, 400, 449, 451, 452, 453, 461, 469, 470, 528, 530, 531, 532, 640, 666
membranous wall 51, 158, 164, 452
Tracheal
bifurcation 57, 143, 169, 170, 452, 530
cartilage 171
cartilages 52, 58, 152, 157, 158, 159, 160, 165, 169, 170, 171, 400, 452
glands 165, 170, 171
Trachealis 170, 171
Tracheobronchial nodes 180, 331, 354, 357
Transformation zone 293
Transitional zone 256
Transive fold 35
Transversal fascia 538
Transversalis fascia 269, 499
Transverse
acetabular ligament 580
arytenoid 52, 152, 159, 163, 164, 167, 168
branch 579
cervical artery 369, 453, 457, 464, 465, 485, 486, 487, 497, 498, 506, 603
cervical artery and vein 642
cervical artery, deep branch 506
cervical artery, superficial branch 498
cervical nerve 644
cervical vein 648
cervical veins 369, 617, 645, 646
colon 11, 61, 72, 77, 78, 82, 84, 85, 90, 92, 101, 119, 124, 126, 130, 132, 133, 134, 136, 137, 138, 140, 209, 348, 549, 552, 553, 554, 555
ductules 280
facial artery 465, 471, 475
facial vein 641
fascia 121
fold of rectum 93
folds of rectum 94
humeral ligament 484
medullary veins 626
mesocolon 61, 82, 83, 112, 119, 122, 128, 131, 132, 136, 137, 138, 140, 203, 205, 543, 544, 549, 552
muscle 19, 20
palatine folds; Palatine rugae 42, 43
palatine suture 145
pericardial sinus 444, 451, 452
perineal ligament 227
pontine veins 626
process 620
sinus 621, 625, 627, 629, 630, 631, 633, 634, 636
vein of caudate nucleus 628
vesical fold 228, 258, 276, 278
Transversus
abdominis; Transverse abdominal 112, 121, 122, 124, 131, 132, 203, 269, 499, 501, 671
thoracis 174, 499, 501, 538
Trapezius 359, 369, 464, 645
Triangular
fold 14
fovea 154, 155
Triceps
brachii 366, 505, 515
brachii, lateral head 484, 517
brachii, long head 484, 503, 504, 507
brachii, medial head; deep head 484, 510
Tricuspid
valve; Right atrioventricular valve 425, 426, 430, 432, 438, 452
valve; Right atrioventricular valve, anterior and posterior cusp 429
valve; Right atrioventricular valve, anterior cusp 431, 432, 435
valve; Right atrioventricular valve, posterior cusp 431, 435
valve; Right atrioventricular valve, septal cusp 431, 435, 442
Trigeminal nerve [V] 489, 495, 496, 626, 628
Trigone of bladder 226, 227, 228, 229, 233, 234, 235
Triticeal cartilage 157, 159, 160, 165
Trochlear nerve [IV] 478, 626
Tubal
branch 612
extremity 279
tonsil 310, 315
Tuber cinereum 385
Tubular fibrin 297
Tunica
albuginea 245, 250
albuginea of corpus cavernosum 263, 265, 262, 263, 265
externa 323, 415, 416, 422
intima 323, 415, 422
media 323, 415, 422
vaginalis 243, 244, 249
vaginalis (parietal and visceral layer) 246, 269
vaginalis (process) 259
vaginalis, parietal layer 245, 259, 260, 261, 270
vaginalis, visceral layer 245, 259, 260, 261, 270

U

Ulna 518
Ulnar
artery 366, 423, 503, 509, 510, 511, 512, 513, 514, 518, 519, 520, 521, 526, 603, 651, 656
artery and veins 413
artery, deep palmar branch 514, 520, 521, 603, 651, 656
artery, dorsal carpal branch 511, 512, 517, 522, 523, 526, 603
artery, palmar carpal branch 514, 521, 651
group of lymphatics 367
nerve 369, 505, 507, 508, 510, 511, 512, 513, 514, 515, 520
nerve, dorsal branch 510, 511, 512, 513, 515, 516, 652, 657
nerve, palmar branch 511, 653
nerve, superficial branch 656
recurrent artery 503, 508, 509, 512, 513, 514, 515, 656
recurrent artery, anterior and posterior branch 603
recurrent artery, anterior branch 509
recurrent artery, posterior branch 509
vein 616
veins 366, 648, 650, 651, 656
Umbilical
artery 210, 297, 298, 499, 536, 562, 564, 568, 571, 572, 611, 612
artery, occluded part 228, 562
artery, patent part 563, 676
cord 297
region 91, 121, 697, 698
ring 90
vein 297, 298
Uncinate process 28, 112, 114, 549
Unicellular glands (Calciforme cells) 80
Unpaired thyroid plexus 642
Upper lip 11, 13, 23, 43, 143
Upper pole; Superior pole 244
Urachus 210
Ureter 92, 93, 122, 130, 201, 202, 204, 206, 207, 208, 209, 210, 211, 212, 213, 214, 215, 216, 218, 225, 231, 238, 246, 249, 258, 271, 275, 278, 288, 308, 344, 345, 402, 540, 563, 564, 582, 585, 671, 672, 676
abdominal part 128
Blood and lymphatic vessels 217
Intramural part 229
Ureteric
branches 540, 611, 670
orifice 202, 226, 227, 228, 229, 231, 233, 234, 235, 288
Urethral
ampulla 268
artery 263, 265

carina of vagina 304, 306
crest 226, 234, 268
glands 268
lacunae 234
Urinary
bladder 90, 92, 119, 121, 123, 139, 202, 204, 210, 227, 228, 229, 232, 233, 234, 235, 243, 249, 258, 259, 264, 268, 271, 275, 276, 278, 288, 298, 305, 308, 344, 345, 352, 563, 564, 571, 572, 582, 676, 679, 680
bladder, apex of bladder 227
bladder, body of bladder 227, 228
bladder, mucosa; mucous membrane 202
bladder, tunica muscularis 243
Urogenital
diaphragm, inferior fascia 262
sinus 272
Uterine
artery 276, 536, 564, 566, 567, 568, 572, 603, 612, 676, 680
artery, helicine branches 292
artery, ovarian branch 564, 567
artery, tubal branch 564, 567, 676
cavity 202, 280, 305
cavity, vesical surface, anterior surface 279
extremity 279
glands 292
ostium 280
part; Intramural part 280
tube 123, 139, 204, 242, 275, 277, 278, 280, 281, 294, 306, 308, 352, 566, 567, 676, 680
tube, ampulla 279
tube, infundibulum 279
tube, isthmus 279
tube, uterine ostium 279
tube, uterine part, intramural part 279
vein 677, 706
veins 566, 572, 675, 676
veins, ovarian branch 566
veins, tubal branch 566
venous plexus 675, 677, 680, 706
Uterosacral ligament; Recto-uterine ligament 228, 288, 566
Uterus 90, 123, 139, 204, 242, 275, 276, 277, 278, 280, 291, 306, 308, 345, 352, 564, 572, 676, 680
intestinal surface; posterior surface 228
vesical surface; anterior surface 288
Uvula 13, 36, 37, 42, 50, 53, 147, 164, 315
of bladder 226, 227, 228

V

Vagina 139, 202, 242, 275, 276, 277, 280, 289, 291, 298, 305, 307, 308, 352, 564, 566, 567, 676
anterior wall 279, 289, 305, 306, 566
posterior wall 279, 289, 305
Vaginal
artery 564, 566, 567, 572, 676
branch 567
branches 567, 612
epithelium 293
fornix 306
fornix, anterior part 289, 290, 305
fornix, lateral part 279, 289
fornix, posterior part 289, 290, 298, 305
muscular layer; Vaginal muscular coat 306
orifice 202, 234, 272, 275, 301, 302, 303, 304, 305, 306, 308
part 280, 289, 291, 293
part; External os of uterus 298
rugae 202, 280, 289, 306
venous plexus 675, 676, 677, 706
Vagus nerve [X] 21, 26, 172, 358, 395, 449, 450, 451, 453, 465, 468, 489, 497, 646
thoracic cardiac branches 449
Vallate papillae 15, 16, 17, 21
Valve 322, 323
Valve of
coronary sinus 431, 444, 448
foramen ovale 434
foramen ovale, falx of septum 433
inferior vena cava 431, 448
Vasa recta 551, 555
Straight arterioles 218
Vascular
circle of optic nerve 481
plexus 481, 497
plexus (Vasocorona) 574
space 562
Vasonervous fasciculus 505
Vastus medialis 687, 691
Vein 74, 619
comitans 659
comitans of hypoglossal nerve 640
comitans to anterior circumflex humeral artery 648
comitans to anterior interosseous artery 648
comitans to circumflex scapular artery 648
comitans to inferior ulnar collateral artery 648
comitans to medial collateral artery 648
comitans to posterior circumflex humeral artery 648
comitans to profunda brachii artery 648
comitans to radial collateral artery 648
comitans to subscapular artery 648
comitans to superior ulnar collateral artery 648
of bulb of penis 675
of bulb of vestibule 304
of cerebellomedullary cistern 626
Veins
comitans 656, 687, 688, 691, 692
of caudate nucleus 627
of hypophysis 388
of vertebral column 619
of wall of oesophagus 667
of wall of stomach 667
Venous
angle 327, 371
plexus 227, 228, 641, 642, 651, 682
plexus of foramen ovale 488, 633, 634, 635
ring 623
valve 422, 619
valve, cusp 422
Ventromedial nucleus of hypothalamus 386
Venulae rectae; Straight venules 218
Venule 324, 416, 421
Vermis of cerebellum [I-X] 492, 627
Vertebra
[LI] 134, 207, 210
[LIV] 91, 207
[LV] 562
[XII] 195
prominens (CVII) 452, 486
Vertebral
artery 147, 457, 458, 459, 463, 467, 476, 485, 487, 488, 489, 490, 492, 495, 497, 503, 504, 506, 528, 531, 535, 573, 575, 603
artery, atlantic part 486
artery, cervical part 486
artery, intracranial part 486, 575
artery, medial branches; paramedian pontine branches 496, 497
artery, prevertebral part 486
body [TVIII] 537
body [TX] 537
body [TXII] 537
canal 134
column 62, 70, 73
vein 634
venosus plexus (anastomosis) 620
venous plexus 705
Vertebromediastinal recess 192
Vertical muscle 20
Vesical
surface; Anterior surface 280
veins 675, 676, 681, 705
venous plexus 234, 305, 563, 675, 680, 681, 705
Vesico-uterine pouch 139, 228, 276, 277, 278, 288, 290, 298, 305

Vesicovaginalis 305
Vesicular
appendices 202, 275, 279, 280, 308, 567
ovarian follicle 202, 280
Vesicular appendices
Vessels of neck of thigh 580
Vessels of nerve 480
Vessels sinusoid of liver 616
Vestibular
fold 15, 51, 143, 159, 161, 162, 167
fold, laryngeal glands 163
fossa 303, 305, 306
ligament 158, 160, 165
surface 31
Vestibule 235, 301
Vestibulocochlear nerve [VIII] 489
Vestige of processus vaginalis 269
Villi intestinales 317
Vinculum
breve 527
longum 527
Visceral
layer 249
layer; Epicardium 452
layer; Epicardium; Serous pericardium 358
lymph nodes 327
pelvic fascia 227, 228, 305
peritoneum 55, 74, 100, 120, 227, 228, 549
pleura; Pulmonary pleura, mediastinal part 176
surface; Colic surface 320
surface; Gastric surface 320
surface; Renal surface 320
Vocal
fold 15, 51, 143, 159, 161, 162, 167
fold, rima glottidis 163
ligament 155, 158, 159, 160, 163, 165, 452
process 154, 155, 158, 159, 160, 163, 165
Vocalis 159, 162, 163, 166, 168
Vomer 145, 146
Vortex of heart 427, 440, 441
Vorticose veins 481, 639

W

Wall of
appendix 317
cavernous space 265
papilla 17
Wrist joint 525

X

Xiphoid process 175, 176, 193

Z

Zenker diverticulum 59
Zona
orbicularis 580
pellucida 283
Zygomatic
arch 476
process 472
Zygomatico-orbital artery 465, 475
Zygomaticus major 25, 371

Содержание

Предисловие 5
Предисловие от авторов 6
Пищеварительная система 7
Дыхательная система 141
Мочевая система 199
Мужская половая система 239
Женская половая система 273
Лимфоидная система (органы кроветворения и иммунной системы) 309
Эндокринные железы 381
Сердечно-сосудистая система 411
Артерии 456
Вены 613
Предметный указатель на латинском языке 707
Предметный указатель на русском языке 738
Предметный указатель на английском языке 790

Рентгенограммы — *А.Ю. Васильев и Е.А. Егорова; В.И. Филимонов и др.*
Томограммы, эхограммы — *С.К. Терновой*
Эндоскопия — *С.А. Блашенцева*

Габриэль Лазаревич Билич

Академик Российской академии естественных наук, академик Международной академии наук (Мюнхен), доктор медицинских наук, профессор. Автор 412 опубликованных научных работ, в том числе 18 учебников, 14 учебных пособий, 12 монографий.

Основные издания: Анатомия человека. Русско-латинский атлас. – М.: «Оникс», 2006 (победитель III Общероссийского конкурса учебных изданий для вузов «Университетская книга», 2006; лауреат конкурса «Лучшие учебные издания» III Конгресса с международным участием «Медицинский форум», 2008); Анатомия человека: учебник в 2 т. – М.: «Оникс», 1–8 изд.; Анатомия человека: в 3 т. – М.: ГЭОТАР-Медиа, 1–3 изд.; Биология. Полный курс: в 3 т. – М.: «Оникс», 1–5 изд.; Биология. Универсальный атлас: в 2 т. – М.: «Оникс», 2006 (лауреат конкурса «Лучшие учебные издания» III Конгресса с международным участием «Медицинский форум», 2008).

Валерий Анатольевич Крыжановский

Кандидат биологических наук, доцент. Автор 109 опубликованных научных работ, в том числе 7 учебников и учебных пособий.

Основные издания: Анатомия человека. Русско-латинский атлас. – М.: «Оникс», 2006 (победитель III Общероссийского конкурса учебных изданий для вузов «Университетская книга», 2006; лауреат конкурса «Лучшие учебные издания» III Конгресса с международным участием «Медицинский форум», 2008); Биология. Полный курс: в 3 т. – М.: «Оникс», 1–5 изд.; Биология. Универсальный атлас: в 2 т. – М.: «Оникс», 2006 (Лауреат конкурса «Лучшие учебные издания» III Конгресса с международным участием «Медицинский форум», 2008).



Alessandro Riva (2007). "Flesh & Wax. The Clemente Susini's Anatomical Models in The University of Cagliari", Ilisso Publisher, ISBN 978-88-89188-98-9

Авторы атласа и издательская группа «ГЭОТАР-Медиа» благодарят профессора Алессандро Рива [Department of Cytomorphology, Cittadella Universitaria, Monserrato (Cagliari), Italy], издательство «Илиссо» (Ilisso Publisher, Nuoro, Italy) за предоставленную возможность использовать фотографии великолепных восковых моделей.

© 2007 University of Cagliari, from: A.Riva. Flesh & Wax, Ilisso Publisher.

ПРИГЛАШЕНИЕ К СОТРУДНИЧЕСТВУ

Издательская группа «ГЭОТАР-Медиа» приглашает к сотрудничеству авторов и редакторов медицинской литературы.

ИЗДАТЕЛЬСТВО СПЕЦИАЛИЗИРУЕТСЯ НА ВЫПУСКЕ учебников, учебных пособий, атласов, руководств для врачей, лучших переводных изданий.

По вопросам издания рукописей обращайтесь в отдел по работе с авторами. Тел.: (495) 921-39-07.

Учебное издание

Билич Габриэль Лазаревич
Крыжановский Валерий Анатольевич

АТЛАС АНАТОМИИ ЧЕЛОВЕКА
В 3 томах
Том 2

Авторы идеи *Б.И. Нигматулин, Г.Л. Билич, В.А. Крыжановский*
Генеральный менеджер проекта *Б.И. Нигматулин*
Выпускающий редактор *О.С. Шевченко*
Научный редактор *С.С. Виноградова*
Редактор *Е.Ю. Зигалова*
Корректор *Е.Ю. Зигалова*
Подготовка оригинал-макета *П.И. Куренков*
Дизайн обложки *И.Е. Сорокин*

Подписано в печать 26.06.10. Формат 60x90 1/8
Бумага мелованная. Печать офсетная. Печ. л. 103.
Тираж 3000 экз. Заказ № 6899

Издательская группа «ГЭОТАР-Медиа».
119021, Москва, ул. Россолимо, 4,
тел.: (495) 921-39-07, факс: (499) 246-39-47
e-mail: info@geotar.ru, www.geotar.ru.

Отпечатано в типографии
SPAUDA
Пр. Лайсвес 60,
LT-05120 Вильнюс, Литва

ISBN 978-5-9704-1242-5

Анатомия человека
Атлас в 3 томах
Том 1

Введение в анатомию

Система скелета

Кости туловища

Кости черепа

Кости конечностей

Кости верхней конечности

Кости нижней конечности

Система соединения костей

Соединения костей черепа

Соединения костей туловища

Грудная клетка

Соединения костей конечностей

Соединения костей верхней конечности

Соединения костей нижней конечности

Мышечная система

Мышцы и фасции головы

Мышцы и фасции шеи

Мышцы и фасции спины

Мышцы и фасции груди

Мышцы и фасции живота

Мышцы и фасции промежности

Мышцы и фасции верхней конечности

Мышцы и фасции нижней конечности

Анатомия человека
Атлас в 3 томах
том 3

Центральная нервная система

Спинной мозг

Головной мозг

Проводящие пути головного и спинного мозга

Оболочки головного и спинного мозга

Периферическая нервная система

- Черепные нервы
- Спинномозговые нервы

Автономная (вегетативная) нервная система

- Симпатическая часть автономной (вегетативной) нервной системы
- Парасимпатическая часть автономной (вегетативной) нервной системы

Органы чувств

- Орган зрения
- Органы слуха и равновесия
- Орган обоняния
- Орган вкуса
- Общий покров (кожа)

- **Пищеварительная система**
- **Дыхательная система**
- **Мочеполовой аппарат**
- **Лимфоидная система**
- **Эндокринные железы**
- **Сердечно-сосудистая система**

Уникальный трехъязычный (русско-латинско-английский) атлас «Анатомия человека» в трех томах составлен с учетом последних достижений мировой морфологической науки и методики преподавания нормальной анатомии человека в медицинских вузах. В нем представлены более 4000 иллюстраций по всем аппаратам, системам и органам человека. Атлас отличается от аналогичных изданий объемом и глубиной изложения материала, разнообразием оригинальных таблиц и высококачественных иллюстраций. Содержание атласа полностью соответствует программе по анатомии человека для медицинских вузов.

Во **втором томе** детально показано строение внутренних органов (пищеварительной, дыхательной, мочевой, половых, лимфоидной, сердечно-сосудистой систем и эндокринных желез). Представлены оригинальные многоцветные рисунки и схемы, подлинные фотографии натуральных препаратов, рентгенограммы, эхограммы и томограммы. Наряду с макроскопическими данными приведены микроскопические и ультрамикроскопические фотографии и схемы. Впервые в атлас включены фотографии оригинальных объемных восковых моделей анатомических препаратов.

Атлас предназначен для врачей всех специальностей, студентов медицинских вузов, а также для студентов, изучающих биологию, педагогику, психологию, антропологию, экологию, ветеринарию и физкультуру. Атлас будет полезен аспирантам, преподавателям вузов, научным работникам, учителям биологии общеобразовательных школ.

ISBN 978-5-9704-1242-8